This is a digital copy of a book that was preserved for generations on library shelves before it was carefully scanned by Google as part of a project to make the world's books discoverable online.

It has survived long enough for the copyright to expire and the book to enter the public domain. A public domain book is one that was never subject to copyright or whose legal copyright term has expired. Whether a book is in the public domain may vary country to country. Public domain books are our gateways to the past, representing a wealth of history, culture and knowledge that's often difficult to discover.

Marks, notations and other marginalia present in the original volume will appear in this file - a reminder of this book's long journey from the publisher to a library and finally to you.

Usage guidelines

Google is proud to partner with libraries to digitize public domain materials and make them widely accessible. Public domain books belong to the public and we are merely their custodians. Nevertheless, this work is expensive, so in order to keep providing this resource, we have taken steps to prevent abuse by commercial parties, including placing technical restrictions on automated querying.

We also ask that you:

+ *Make non-commercial use of the files* We designed Google Book Search for use by individuals, and we request that you use these files for personal, non-commercial purposes.
+ *Refrain from automated querying* Do not send automated queries of any sort to Google's system: If you are conducting research on machine translation, optical character recognition or other areas where access to a large amount of text is helpful, please contact us. We encourage the use of public domain materials for these purposes and may be able to help.
+ *Maintain attribution* The Google "watermark" you see on each file is essential for informing people about this project and helping them find additional materials through Google Book Search. Please do not remove it.
+ *Keep it legal* Whatever your use, remember that you are responsible for ensuring that what you are doing is legal. Do not assume that just because we believe a book is in the public domain for users in the United States, that the work is also in the public domain for users in other countries. Whether a book is still in copyright varies from country to country, and we can't offer guidance on whether any specific use of any specific book is allowed. Please do not assume that a book's appearance in Google Book Search means it can be used in any manner anywhere in the world. Copyright infringement liability can be quite severe.

About Google Book Search

Google's mission is to organize the world's information and to make it universally accessible and useful. Google Book Search helps readers discover the world's books while helping authors and publishers reach new audiences. You can search through the full text of this book on the web at `http://books.google.com/`

A propos de ce livre

Ceci est une copie numérique d'un ouvrage conservé depuis des générations dans les rayonnages d'une bibliothèque avant d'être numérisé avec précaution par Google dans le cadre d'un projet visant à permettre aux internautes de découvrir l'ensemble du patrimoine littéraire mondial en ligne.

Ce livre étant relativement ancien, il n'est plus protégé par la loi sur les droits d'auteur et appartient à présent au domaine public. L'expression "appartenir au domaine public" signifie que le livre en question n'a jamais été soumis aux droits d'auteur ou que ses droits légaux sont arrivés à expiration. Les conditions requises pour qu'un livre tombe dans le domaine public peuvent varier d'un pays à l'autre. Les livres libres de droit sont autant de liens avec le passé. Ils sont les témoins de la richesse de notre histoire, de notre patrimoine culturel et de la connaissance humaine et sont trop souvent difficilement accessibles au public.

Les notes de bas de page et autres annotations en marge du texte présentes dans le volume original sont reprises dans ce fichier, comme un souvenir du long chemin parcouru par l'ouvrage depuis la maison d'édition en passant par la bibliothèque pour finalement se retrouver entre vos mains.

Consignes d'utilisation

Google est fier de travailler en partenariat avec des bibliothèques à la numérisation des ouvrages appartenant au domaine public et de les rendre ainsi accessibles à tous. Ces livres sont en effet la propriété de tous et de toutes et nous sommes tout simplement les gardiens de ce patrimoine. Il s'agit toutefois d'un projet coûteux. Par conséquent et en vue de poursuivre la diffusion de ces ressources inépuisables, nous avons pris les dispositions nécessaires afin de prévenir les éventuels abus auxquels pourraient se livrer des sites marchands tiers, notamment en instaurant des contraintes techniques relatives aux requêtes automatisées.

Nous vous demandons également de:

+ *Ne pas utiliser les fichiers à des fins commerciales* Nous avons conçu le programme Google Recherche de Livres à l'usage des particuliers. Nous vous demandons donc d'utiliser uniquement ces fichiers à des fins personnelles. Ils ne sauraient en effet être employés dans un quelconque but commercial.

+ *Ne pas procéder à des requêtes automatisées* N'envoyez aucune requête automatisée quelle qu'elle soit au système Google. Si vous effectuez des recherches concernant les logiciels de traduction, la reconnaissance optique de caractères ou tout autre domaine nécessitant de disposer d'importantes quantités de texte, n'hésitez pas à nous contacter. Nous encourageons pour la réalisation de ce type de travaux l'utilisation des ouvrages et documents appartenant au domaine public et serions heureux de vous être utile.

+ *Ne pas supprimer l'attribution* Le filigrane Google contenu dans chaque fichier est indispensable pour informer les internautes de notre projet et leur permettre d'accéder à davantage de documents par l'intermédiaire du Programme Google Recherche de Livres. Ne le supprimez en aucun cas.

+ *Rester dans la légalité* Quelle que soit l'utilisation que vous comptez faire des fichiers, n'oubliez pas qu'il est de votre responsabilité de veiller à respecter la loi. Si un ouvrage appartient au domaine public américain, n'en déduisez pas pour autant qu'il en va de même dans les autres pays. La durée légale des droits d'auteur d'un livre varie d'un pays à l'autre. Nous ne sommes donc pas en mesure de répertorier les ouvrages dont l'utilisation est autorisée et ceux dont elle ne l'est pas. Ne croyez pas que le simple fait d'afficher un livre sur Google Recherche de Livres signifie que celui-ci peut être utilisé de quelque façon que ce soit dans le monde entier. La condamnation à laquelle vous vous exposeriez en cas de violation des droits d'auteur peut être sévère.

À propos du service Google Recherche de Livres

En favorisant la recherche et l'accès à un nombre croissant de livres disponibles dans de nombreuses langues, dont le français, Google souhaite contribuer à promouvoir la diversité culturelle grâce à Google Recherche de Livres. En effet, le Programme Google Recherche de Livres permet aux internautes de découvrir le patrimoine littéraire mondial, tout en aidant les auteurs et les éditeurs à élargir leur public. Vous pouvez effectuer des recherches en ligne dans le texte intégral de cet ouvrage à l'adresse `http://books.google.com`

600019609X

PRESS
SHELF 13
No 20

C

16546 d. 16.

PRÉCIS
D'HISTOLOGIE HUMAINE
ET
D'HISTOGÉNIE

OUVRAGES DU MÊME AUTEUR

Mémoires sur le grand Fourmilier (*Myrmecophaga jubata*, Linné), par G. POUCHET, aide-naturaliste au Muséum. 1 vol. grand in-4, avec 16 planches lithographiées par M. Léveillé.

Des changements de coloration sous l'influence des nerfs (Mémoire couronné publié par l'Académie des sciences, prix de physiologie de la fondation Montyon), avec planches en couleur. 1 vol. in-8.

Journal de l'Anatomie et de la Physiologie de l'homme et des animaux, publié par MM. Ch. ROBIN et G. POUCHET. Paraissant tous les deux mois.

PARIS. — IMPRIMERIE DE E. MARTINET, RUE MIGNON, 2

PRÉCIS

D'HISTOLOGIE HUMAINE

ET

D'HISTOGÉNIE

DEUXIÈME ÉDITION, ENTIÈREMENT REFONDUE

PAR

G. POUCHET
Maître de conférences à l'École normale supérieure

ET

F. TOURNEUX
Préparateur au laboratoire d'histologie zoologique de l'École des hautes études

Avec 219 figures dans le texte

RADCLIFFE LIBRARY
11 DEC 77

PARIS
G. MASSON, ÉDITEUR
LIBRAIRE DE L'ACADÉMIE DE MÉDECINE
BOULEVARD SAINT-GERMAIN, EN FACE DE L'ÉCOLE DE MÉDECINE

M DCCC LXXVIII

PRÉFACE

Ce *Précis* n'est pas un livre de doctrine; nous n'avons eu d'autre ambition que de faire un traité d'Histologie humaine aussi clair et aussi élémentaire que possible, sans rien sacrifier des droits de la science positive. Aussi en avons-nous écarté les considérations d'ordre purement théorique. Quand nous nous sommes trouvés en présence d'opinions contraires, nous n'avons mentionné que celles qui nous ont paru concorder avec la réalité des faits tels que l'observation nous les a montrés, ou tels qu'ils sont décrits dans les mémoires qui nous ont paru mériter le plus de confiance. On pourra s'assurer par la date des travaux originaux cités au bas des pages que les auteurs se sont efforcés de tenir ce *Précis* au courant de la science; mais d'autre part ils se sont fait une règle, parmi les travaux modernes ou plus anciens, de ne citer que ceux — et ils sont peu nombreux — qui ont marqué un progrès réel et définitif dans nos connaissances.

Ce qu'on appelle l'histologie humaine n'est qu'un chapitre de l'anatomie générale, dont le domaine s'étend — on ne devra pas l'oublier — bien au delà des quelques animaux qu'on rencontre couramment dans les laboratoires. C'est parfois jusque chez les êtres des embranchements inférieurs qu'il convient d'aller chercher des termes de comparaison ou des objets d'étude propres à nous faire apprécier justement certains détails de l'organisation

humaine. Toutefois, nous nous sommes renfermés, autant que cela nous a été possible, dans la description des éléments du corps de l'homme. Nous n'avons invoqué l'exemple de ce qui existe chez les autres mammifères ou même chez des animaux inférieurs qu'autant que cela a paru nécessaire pour faire mieux saisir les détails de structure ou de fonctionnement de certaines parties constituantes de notre organisme. Nous n'avons fait d'ailleurs que suivre en cela nos prédécesseurs.

La description et la nomenclature des divers tissus et des divers éléments sont loin d'être fixées comme celles des organes eux-mêmes. L'histologie est sous ce rapport bien en arrière sur l'anatomie descriptive. Nous avons toujours cherché à prendre parmi les nombreuses dénominations employées souvent pour désigner un même objet, celle qui nous a paru le plus conforme aux faits; ou bien nous avons choisi la plus ancienne, surtout lorsqu'elle marquait un avancement décisif de nos connaissances. C'est ainsi que nous avons préféré les noms de *sarcode*, d'*hématie*, de *leucocyte*, de *myéloplaxe*, de *périnèvre*, de *cellule fibro-plastique*, à ceux de *protoplasma*, de *globule rouge*, de *globule blanc*, de *cellule géante*, de *gaîne lamelleuse des nerfs*, de *cellule plate*, etc. Quand nous avons trouvé ailleurs des descriptions claires, précises, nous n'avons pas hésité à les reproduire jusque dans les mêmes termes, nous faisant seulement un devoir scrupuleux de toujours citer les auteurs auxquels nous les empruntions.

Nous n'avons donné qu'une place relativement restreinte à la technique. Celle-ci s'apprend toujours mal dans les livres; elle ne s'acquiert en histologie, comme en chimie et en physique, que par la fréquentation des laboratoires : c'est là seulement qu'on se renseigne par l'exemple sur les tours de main avantageux, sur les précautions de détail pour chaque cas particulier. On ne devra pas oublier que le propre de la technique est de changer sans cesse, les nouvelles méthodes venant chaque jour améliorer, remplacer les anciennes. Il importe beaucoup de ne pas confondre notre savoir avec l'instrument de ce savoir, la *science*, qui tend à se fixer en même temps qu'à s'accroître, avec la

technique, appelée par nature, au contraire, à n'être jamais définitive, puisque de nouveaux moyens de recherche reconnus meilleurs se substituent sans cesse à ceux qui étaient en usage.

Nous avons cru devoir donner une place — encore trop restreinte à notre sens — à l'*histogénie*. En effet, l'étude de l'apparition et du développement des tissus ne devra pas être confondue avec l'étude du développement des organes qu'ils concourent à former, laquelle a seule à peu près occupé les embryogénistes jusqu'à ce jour. Tout un ordre de faits extrêmement intéressants, et sur lesquels nous n'avons aucune lumière, restent à approfondir dans l'histoire du développement des tissus. Il est telle époque de la vie, par exemple, où les épithéliums qui tapissent la trachée, l'œsophage et la cavité centrale du thymus, sont exactement semblables, composés d'éléments identiques par leur aspect, disposés de la même façon, se colorant de même par les réactifs, tels, en un mot, qu'on doit les confondre dans une description commune et que nous sommes contraints de leur supposer les mêmes fonctions. Comment deviendront-ils, l'un un épithélium cylindrique à cellules vibratiles et caliciformes, l'autre le tissu adénoïde d'une glande close, le troisième un épithélium pavimenteux stratifié? Autant de points d'anatomie générale encore absolument inconnus.

Les éléments anatomiques les premiers apparus, à mesure qu'ils se multiplient, se différencient progressivement par un procédé analogue à celui qu'on admet aujourd'hui comme ayant donné naissance aux diverses espèces animales dans le système de Lamarck et de Darwin. On comprend l'intérêt qu'il peut y avoir à fixer cette phylogénie cellulaire, qui, d'après ce que nous en savons déjà, est loin de s'accorder toujours avec la théorie célèbre des feuillets blastodermiques. Chaque fois que cela nous a paru nécessaire, nous avons essayé de figurer la descendance des éléments anatomiques définitifs par un procédé graphique que l'un de nous avait employé déjà dans ce but (voy. *Revue scientifique* du 20 mars 1875).

Cherchant à faire avant tout un livre d'étude, nous n'avons pas suivi d'ordre didactique. Notre règle a été de procéder autant que possible du connu à l'inconnu, du simple au complexe, consacrant certains chapitres à des *systèmes anatomiques*, et d'autres à des *appareils*, dans la succession qui a paru la plus favorable à donner la notion précise des choses. Surtout nous nous sommes scrupuleusement abstenus de toute généralisation systématique. Sans doute, nous avons appelé les objets des mêmes noms, quand nous les avons retrouvés identiques par toutes leurs propriétés, même dans des organes et des tissus différents, suivant en cela les règles de la méthode la plus élémentaire; mais nous avons mis un soin égal à ne pas confondre sous une dénomination commune des parties absolument différentes par leurs propriétés morphologiques, chimiques ou physiques, comme on l'a fait trop souvent dans l'intérêt de vues préconçues.

Si nous avons pu, dans les pages suivantes, inspirer quelque goût pour l'*Anatomie générale* indispensable aujourd'hui à l'étude de la physiologie ou de l'embryogénie, comme l'anatomie comparée l'était, il y a vingt ans, à la physiologie et à l'embryogénie d'alors, nous croirons avoir atteint un but profitable aux élèves, pour lesquels ce livre a été fait, et nous nous en estimerons heureux.

G. POUCHET.
TOURNEUX.

Paris, octobre 1877.

PRÉCIS

D'HISTOLOGIE HUMAINE

RADCLIFFE LIBRARY
11 DEC 77

CHAPITRE PREMIER

GÉNÉRALITÉS

I. — HISTOLOGIE. — ANATOMIE GÉNÉRALE. — STŒCHIOLOGIE. — ÉLÉMENTS ANATOMIQUES. — PROPRIÉTÉS. .

§ 1er. — **Histologie.**

L'*Histologie* ou plus rigoureusement l'*histiologie* est, comme l'indique l'étymologie grecque du mot, la science des tissus. La notion de « tissu » entraîne celle de parties constituantes juxtaposées, agencées dans un certain ordre. Ces parties ont reçu en anatomie le nom d'*Éléments anatomiques*. Ils sont presque toujours de dimension extrêmement petite et ne peuvent être étudiés individuellement qu'avec l'aide du microscope. Toutefois l'histologie ne borne pas son domaine ordinaire à l'étude des tissus ou des éléments; elle s'occupe aussi d'une foule de substances, plus ou moins solides, répandues en diverses places du corps, et qui ne sont ni des tissus, ni des éléments anatomiques, quoiqu'elles se comportent à la fois comme les uns et les autres, et entrent pour une part plus ou moins grande dans la composition de différents organes. Parfois ces substances, en particulier les plus répandues dans l'économie, telles que l'ivoire des dents, le cartilage, l'os, offrent ce caractère d'être creusées de cavités d'une forme définie, toujours reconnaissable, en rapport avec la forme d'éléments anatomiques contenus dans ces cavités.

L'histologie comprend donc à la fois l'étude des éléments anato-

miques, des tissus qu'ils forment par leur agencement et des substances amorphes mêlées à ces éléments, c'est-à-dire, en somme, l'étude des parties solides ou demi-solides du corps. A ce titre elle signalera les cristaux qu'on trouve à l'état normal dans l'oreille interne, aussi bien que certains agrégats de subtances que leur forme et quelques autres particularités ont fait rapprocher de l'amidon : ces corps sont dits *amyloïdes* à cause de cela ; on les trouve dans la substance nerveuse après un certain âge et dans plusieurs organes glanduleux.

A côté de l'histologie, l'*hygrologie* s'occupe de l'étude des humeurs qui entrent dans la composition des corps vivants. Il est bon de noter ici que certaines de ces humeurs sécrétées par l'organisme semblent en quelque sorte étrangères à lui. Mais il en est d'autres qui font réellement partie du corps au même titre qu'un certain nombre des matières amorphes dont nous venons de parler. Elles n'en diffèrent que par un degré moindre de consistance. Leur constitution peut aussi dans certains cas changer de nature par l'addition de matériaux venus du sang, ainsi que le montre l'hydropisie du tissu cellulaire.

L'histologie et l'hygrologie à leur tour font partie d'une science qui les embrasse et qui n'est autre que l'*anatomie générale*, fondée en réalité par Bichat. Bichat, mort le 19 messidor an X, avait eu cependant, en France également, un précurseur. Le *Traité du tissu muqueux* de Bordeu, paru en 1767, est le premier ouvrage où un tissu soit envisagé au point de vue qui est devenu plus tard celui de l'anatomie générale, c'est-à-dire en dehors de la forme des parties dans la constitution desquelles entre ce tissu. Bichat reprit cette donnée dans son *Traité des membranes*, paru en l'an VII, et elle est devenue la base de son *Traité d'anatomie générale*, point de départ d'une science nouvelle.

Cette conception que les tissus en eux-mêmes peuvent être étudiés indépendamment des organes qu'ils forment, conduit à cette conséquence qu'ils pourront l'être également dans les espèces animales voisines. Il suffit d'ouvrir les traités d'histologie qui sont entre les mains des étudiants pour vérifier que la plupart des figures sont empruntées aux tissus d'animaux autres que l'homme ; et c'est de la sorte, en effet, qu'il convient de procéder. Il est d'abord malaisé, en dehors des cas où les suppliciés sont remis aux anatomistes, de se procurer des tissus humains convenablement frais. Les animaux ont aussi le grand avantage que sur eux parfois tel tissu, dont la structure est difficile à pénétrer chez l'homme, est chez une espèce donnée beaucoup plus facile à étudier. Les derniers conduits biliaires du foie ne se laissent bien injecter que chez le lapin ; les cellules nerveuses offrent

chez le bœuf des dimensions considérables qui en facilitent singulièrement la préparation et l'isolement. De même pour un grand nombre de parties élémentaires. Les différentes classes d'animaux offrent à ce point de vue une grande variété. Tandis que les poissons, à l'exception des sélaciens, et les oiseaux ont en général des éléments anatomiques extrêmement petits, ceux-ci offrent au contraire chez les plagiostomes (requins, raies, torpilles) et surtout chez les batraciens un développement et des dimensions inusitées. Parmi ces derniers, les grenouilles et les tritons sont souvent employés pour l'étude, mais l'axolotl est encore préférable et probablement destiné, quand il se sera convenablement multiplié, à remplacer la grenouille dans les laboratoires d'histologie.

La notion de tissu entraîne forcément celle de *structure*, de *construction*, d'*organisation* dans un ordre spécial. On a longtemps cru que cet état d'organisation constituait le caractère essentiel de la vie. On reconnaît en effet assez généralement à ce signe les corps qui ont vécu ; mais il peut être difficile à constater. Il n'est pas rare que pour certains débris fossiles en particulier on soit amené à discuter si l'organisation qu'ils présentent est celle d'un corps ayant vécu, ou si cette organisation appartient à un corps purement minéral.

L'état organisé n'est donc pas le caractère essentiel de la vie. Il faut le chercher ailleurs. Il est dans une rénovation moléculaire incessante des corps vivants, qu'on appelle *nutrition*. Tout corps vivant se nourrit, et n'est vivant qu'à cette condition. La fonction peut être d'ailleurs plus ou moins lente. Ce mouvement consiste en ceci, que la substance vivante emprunte incessamment au monde extérieur des matériaux qu'elle s'assimile en les faisant entrer dans un ordre de combinaisons tout nouveau. En même temps la substance vivante rejette au dehors des principes à la fois différents de ceux qui la composent et de ceux qu'elle a empruntés au milieu ambiant. Celui-ci, appelé à traverser de de la sorte la substance vivante, subit dans ce passage à travers elle une élaboration constante qui est le signe même de la vie.

La substance vivante peut donc ne revêtir aucune forme définie, du moins appréciable à nos sens, la question de structure moléculaire restant forcément réservée. La substance vivante peut n'être représentée, comme on le verra plus loin, que par une masse gélatiniforme plus ou moins volumineuse où s'accomplit le mouvement nutritif. Certains êtres fort nombreux à la surface du globe sont ainsi constitués, au moins pendant une partie de leur existence. Chez ceux qui offrent une organisation véritable, on peut rencontrer des liquides, où le même mouvement nutritif s'accomplit et qui sont par conséquent vivants.

Mais le plus ordinairement l'être vivant a une forme déterminée, une *organisation;* et c'est précisément l'étude de celle-ci qui fait l'objet ordinaire de l'Histologie.

§ 2. — Structure.

Les corps vivants ont donc en général une structure, c'est-à-dire qu'ils sont construits, bâtis d'une certaine manière, à la façon d'un mur ou d'un édifice, par des parties rapprochées les unes des autres, qui sont les *éléments anatomiques*. Chacun de ces éléments constitue en réalité un être vivant. L'animal est un agrégat d'un nombre plus ou moins grand de ces éléments anatomiques semblables ou dissemblables.

Les uns sont libres et ordinairement flottants dans des liquides ; les globules rouges du sang ou hématies, les globules blancs du sang ou leucocytes, les spermatozoïdes sont dans ce cas.

D'autres fois les éléments anatomiques sont agglutinés pour former des masses plus ou moins compactes. L'épiderme, l'ongle, le cristallin, l'émail des dents sont ainsi formés d'éléments tous semblables et soudés les uns aux autres.

D'autres fois, enfin, ces éléments sont enchevêtrés les uns dans les autres et de la façon la plus compliquée, surtout alors qu'ils sont filiformes comme les fibres lamineuses et les fibres élastiques.

Toutes les indications que nous donnons ici sont nécessairement fort incomplètes et ne peuvent qu'être incomplètes. Il est en effet impossible de traiter des généralités d'une science ou d'un sujet quelconque avant de l'avoir étudié dans ses détails. Les généralités ne sont que des résultats de faits qu'il faut supposer connus. Elles trouveraient donc leur véritable place à la fin d'un traité plutôt qu'au commencement; surtout elles résulteront de l'étude que nous allons faire des différents tissus du corps humain; et nous reporterons après la connaissance de ceux-ci la plupart des questions de biologie générale qu'elle comporte.

§ 3. — Ciment intercellulaire.

On a cru nécessaire d'admettre pour expliquer l'adhérence des éléments anatomiques les uns aux autres l'existence d'une substance *cimentaire* ou *ciment intercellulaire*. Il est évident que c'est simplement reculer la difficulté, puisqu'il reste alors à expliquer par quel phénomène physique la substance cimentaire adhère aux corps entre

lesquels elle est placée. Nous aurons plus loin l'occasion de revenir sur les réactions qui ont fait croire à l'existence de ce ciment. Il ne paraît pas qu'on ait jamais pu ni l'isoler, ni le voir indépendamment des cellules entre lesquelles on le suppose exister (1). Les éléments anatomiques tiennent les uns aux autres par un phénomène d'adhérence semblable à celui qui se produit dans une infinité d'autres cas naturels, celui du grès, par exemple, dans le monde minéral. Le rôle de l'histologiste est de constater cette adhérence sans trop chercher à l'expliquer, du moins en dehors de la puissance toute simple des activités moléculaires.

Les anciens anatomistes s'étaient déjà préoccupés d'expliquer cette adhérence des parties organiques les unes aux autres. Ils avaient entrevu de bonne heure chez les végétaux l'intrication qu'offrent parfois, en effet, même chez les animaux, les éléments anatomiques filamenteux. Le botaniste anglais Grew, dans son Anatomie des plantes (*The Anatomy of plants*) parue en 1682, figure le tissu des végétaux comme une intrication de fibres constituant réellement un tissu. La même idée est reprise un siècle après par J. de Gorter, en 1749, dans son *Compendium* (2). Il figure, à son tour, des tissus végétaux faits absolument comme de grossiers ouvrages d'osier tressé. Grew n'était pas tombé dans cette exagération, et ses planches sont bien préférables.

On étendit aux animaux la structure qu'on supposait aux végétaux, et l'idée qu'on se faisait alors des tissus de l'homme se traduisit dans le langage usuel de la médecine par l'espèce d'antagonisme auquel il est si souvent fait allusion entre le *strictum* et le *laxum*.

§ 4 — Éléments anatomiques.

Les anciennes idées des botanistes sur la constitution des végétaux furent complétement modifiées par Mirbel. Celui-ci, après avoir été occupé à des travaux du Bureau de la guerre pendant l'an II, s'adonna à la botanique. Au lieu de voir dans les cavités microscopiques ou presque

(1) Richard Thoma (*Centralblatt*, 1875, p. 17) prétend cependant être arrivé à colorer le ciment intercellulaire par l'indigo. Voici comment il opère : on injecte sous une pression constante de plusieurs centimètres de mercure, dans la veine abdominale médiane d'une grenouille, une solution aqueuse saturée d'indigo, tandis que l'on porte sur la langue une solution de chlorure de sodium au 200e. Au bout de deux à trois heures, la substance intercellulaire de l'épithélium lingual deviendrait d'un bleu intense, et formerait un dessin déjà visible à un faible grossissement. Cette coloration, d'après Thoma, augmente ensuite rapidement, tandis que les cellules épithéliales elles-mêmes restent incolores. Il y aurait encore à expliquer la progression et le retrait bien connus des prolongements sarcodiques de certaines cellules pigmentaires entre les cellules épithéliales de la peau des batraciens.

(2) *Medicinæ compendium in usum exercitionis domesticæ digestum*. Francfort.

microscopiques du tissu des plantes, que l'on connaissait parfaitement à cette époque, des vides laissés par l'intrication supposée des fibres qui formaient les végétaux, il considéra chacune de ces cellules comme la véritable unité organique. Il lui attribua une vie propre, c'est-à-dire qu'il admit qu'à l'intérieur de ces cellules se passaient des phénomènes biologiques spéciaux, réellement spécifiques, qui faisaient de chacune de ces cavités une sorte d'individu distinct. Mais il admettait que les cloisons qui séparent ces cavités étaient simples; il se représentait en un mot le tissu cellulaire des végétaux avec le caractère qu'ont des bulles de savon accumulées et séparées par des cloisons homogènes.

En 1806, l'Académie de Gœttingue avait mis au concours la question de la structure des plantes. Mirbel envoya un mémoire qui fut aussitôt combattu par Treviranus et par Curtius Sprengel. Il y avait, en effet, quatre ans que la véritable struture du tissu cellulaire des plantes avait été découverte à Halle par une certaine Mme de G. (1) qui étudiait l'anatomie végétale sous la direction de Sprengel. Elle avait vu en suivant le développement du haricot que les cloisons intercellulaires ne sont pas simples, comme l'avait cru Mirbel, mais doubles et formées par la juxtaposition d'utricules qui se pressent réciproquement les unes les autres, et dont les parois finissent en effet par se souder, mais après avoir été tout à fait distinctes à l'origine. C'est depuis cette époque que le mot *cellule* a pris la signification qu'il a conservée en botanique, désignant non pas la cavité indépendamment de l'enveloppe, comme l'entendait Mirbel, mais la cavité avec sa paroi, ou en d'autres termes un élément anatomique creux. (Voy. Curtius Spengel. *Anleitung zur Kenntniss der Gewächse in Briefen*, Halle, 1802.)

A partir de ce moment l'opinion déjà formulée auparavant par Blumembach se répandit, que les animaux étaient constitués exactement comme les végétaux et formés d'un assemblage de cellules constituées elles-mêmes par une paroi propre enveloppant une cavité. Tous les tissus animaux furent composés de cellules de ce genre comme ils l'étaient autrefois de fibres. Il n'en est pas tout à fait ainsi; le nom cependant est resté, et il convient d'ajouter que les plus récents progrès de l'anatomie végétale et animale tendent à effectuer de nouveau, mais sur une autre base, l'ancien rapprochement entre les cellules végétales et les cellules animales.

Quant à l'aspect sous lequel se présentent ces derrières, il diffère tellement des unes aux autres qu'il est à peu près impossible d'en donner

(1) Elle n'est pas désignée autrement dans les lettres du célèbre érudit.

une description générale un peu rigoureuse. C'est de l'étude successive des différentes sortes de cellules qu'on peut seulement déduire une idée suffisamment exacte de ce qu'il convient d'entendre par cette dénomination célèbre.

Pour fixer les idées, nous pouvons prendre comme type une cellule épithéliale, une cellule d'un foie, par exemple (fig. 1). On notera que le foie de l'homme, en raison de l'état de civilisation où il vit, est presque constamment altéré dans une certaine mesure, comme au reste celui de tous les animaux domestiques. Il est ordinairement surchargé de graisse, et les éléments anatomiques qui le composent ont perdu leur caractère. Sur un foie bien sain d'animal sauvage, quand on a désagrégé par un procédé convenable les *cellules hépatiques*, voici comment elles se présentent sous le microscope. Ce sont de petits corps polyédriques larges de 25 à 30 millièmes de millimètre environ. Les faces sont autant de polygones irréguliers séparés par des arêtes vives. La substance du corps de la cellule est finement grenue, et au milieu d'elle on distingue un contour elliptique nettement accentué. Si l'on imprime au liquide où l'on observe l'élément, une légère pression qui dérange celui-ci, on le voit rouler sur lui-même. Les diverses faces s'offrent successivement à la vue, les contours du polyèdre varient par suite, tandis que la ligne foncée elliptique continue d'apparaître au centre du corps et ne change de forme que pour devenir circulaire dans certaines situations. De toutes ces apparences qui se sont succédé pendant que la cellule était en mouvement, on conclut qu'elle renferme au centre un corps ovoïde. Il porte le nom de *noyau*. Quelquefois, à son tour, au centre de ce noyau, on découvre une ou deux petites surfaces très-brillantes limitées par un contour foncé, ce sont les *nucléoles* (fig. 2). De plus, la cellule peut offrir sur une de ses faces ou sur toutes à la fois un dépôt de matière spéciale, distinct du *corps* et qui devient une *enveloppe* quand il est répandu tout autour de l'élément. Le nucléole, le noyau, le corps et l'enveloppe ou cuticule sont quatre parties constituantes de la cellule, mais elles n'ont pas la même importance. Le noyau et le corps paraissent être, relativement au nucléole et à la cuticule, les parties essentielles; la cuticule, qu'elle n'occupe qu'un des côtés de la cellule ou qu'elle l'environne toute entière, a été regardée comme une sorte de dérivé du corps cellulaire. Beale appelle celui-ci « substance formative » par excellence, *Germinal Matter*, et il donne aux autres substances animales qui semblent en dériver le nom de *Fixed Materials*, qui rappelle leur consistance et leur

FIG. 1. — Cellules du foie de l'homme sain (150/1).

fixité plus grandes. Le rôle du nucléole paraît lié à la multiplication de la cellule; il joue, par rapport au noyau, le rôle que celui-ci joue par rapport au corps cellulaire; quand il se partage, il entraîne probablement la segmentation du noyau, aussitôt suivie de celle du corps cellulaire. C'est donc sur les cellules en voie de prolifération, sur les jeunes sujets, qu'on trouvera surtout des nucléoles. Ils sont toujours arrondis; les noyaux sont sphériques ou ovoïdes; le corps cellulaire offre les formes les plus variées. Quand le noyau devient volumineux à son tour, comme dans l'ovule, où il s'appelle « vésicule germinative », et chez certains animaux, tels que l'axolotl, il peut, à son tour, présenter une sorte de cuticule analogue à celle de certaines cellules.

Le corps cellulaire peut contenir des granulations graisseuses, pigmentaires, et généralement des substances incluses de toutes sortes. Le noyau apparaît tout au plus très-finement granuleux, quand il l'est; le nucléole ne l'est jamais. La substance du nucléole est plus réfrangible que celle du noyau, qui l'est plus que celle du corps cellulaire. On verra plus loin que cet ordre est celui de l'affinité de ces diverses parties pour les solutions de carmin.

On rencontre par places dans l'économie des amas de noyaux qui sont plongés au sein d'une masse de substance vivante, sans que celle-ci soit individualisée autour d'eux en corps cellulaires répondant à chaque noyau; mais cette masse tout entière en joue le rôle; elle existe constamment autour d'eux et elle est toujours assez abondante pour que les noyaux y conservent leur figure régulière. Ils peuvent être sensiblement tangents les uns aux autres, mais ils ne se déforment jamais par pression réciproque. Il n'en est pas de même des cellules, dont les corps se compriment presque toujours mutuellement et prennent ainsi les aspects les plus variés



Fig. 2. — Cellules contenues dans la matière amorphe de la lame caudale de l'Axolotl, montrant le corps cellulaire irrégulier, le noyau ovoïde et le nucléole sphérique de ces cellules. Plusieurs sont granuleuses. — En A, corps cellulaire isolé, sans noyau (250/1).

On peut rencontrer quelquefois des corps cellulaires sans noyau, soit que celui-ci ait disparu, soit, ce qui est plus probable, que ceux-là aient été détachés par accident de quelque cellule complète et aient continué de vivre ainsi (fig. 2). Nous en indiquerons des exemples.

Nous reviendrons également plus loin, à propos de la contractilité, sur les mouvements que présentent très-souvent les cellules, les noyaux et les nucléoles.

Les éléments anatomiques se présentent sous bien d'autres formes que celle que nous venons de prendre pour exemple. Les uns ne sont qu'une masse de matière homogène plongée dans un liquide et n'ayant pour la caractériser que ses dimensions et la régularité de la surface de révolution qui en limite le contour; c'est le cas pour les éléments principaux du sang. Les autres sont sous forme de lamelles, de bandelettes ou de prismes, comme les éléments du tissu cellulaire, et de l'émail. D'autres représentent une sorte de petite vessie ou *vésicule* avec une membrane d'enveloppe et un contenu distincts.

Les éléments anatomiques ont été divisés en catégories diverses sous les noms de cellules, de fibres, de tubes. Mais cette division est tout artificielle et ne repose sur aucune distinction bien nette, toutes les transitions existant entre ces diverses formes. Les éléments ont tous aujourd'hui des noms consacrés par l'usage, qui attestent leurs variétés spécifiques et de plus la forme générale qu'on leur connaît : cellules hépatiques, cellules nerveuses, fibres-cellules, fibres élastiques, prismes de l'émail, tubes nerveux, etc...

Enfin, ce nom d'élément anatomique a subi, comme presque toutes les dénominations scientifiques, une extension qui pourrait entraîner à des confusions fâcheuses si l'esprit ne savait corriger ces défauts de nomenclature. On n'a pas toujours réservé ce nom aux corps définis dans l'espèce dont nous venons de parler, et qu'on trouve simplement juxtaposés dans l'économie; on l'a employé encore avec la signification de substance anatomique élémentaire, c'est-à-dire distincte de toutes celles qu'on trouve à côté d'elle. C'est dans ce sens qu'on a pu appeler la substance osseuse élément anatomique, et qu'on a donné le même nom aux gaînes périnévriques des nerfs, voulant bien spécifier par là que la substance qui les compose (comme le reconnaissent d'ailleurs les adversaires de cette extension de la nomenclature) est absolument différente par tous ses caractères, des autres parties constituantes du corps. C'est dans ce sens que les fibres élastiques et lamineuses sont aussi désignées sous le nom d'éléments anatomiques, malgré leur continuité à travers des organes et même des tissus différents.

D'autres fois, cette expression s'applique à des ensembles complexes; c'est ainsi qu'on appelle un tube nerveux périphérique « élément anatomique », alors qu'il se compose de parties absolument distinctes : la gaîne de Schwann, la myéline, le cylindre-axe. Si nous envisageons un cylindre-axe, l'embarras est tout aussi grand. Il est im-

possible de l'imaginer isolé des éléments cellulaires auxquels il aboutit par ses extrémités; pas plus que nous ne pouvons concevoir une cellule nerveuse dans son isolement, abstraction faite de ses prolongements.

Ainsi qu'on le voit, l'expression « élément anatomique » est susceptible de plusieurs acceptions; il faut la garder comme une commodité de langage, en prenant soin seulement de lui donner toujours une valeur mesurée aux objets qu'elle désigne dans l'espèce.

Depuis Mirbel, on reconnaît que la vie d'un être vivant, animal ou plante, n'est que le résultat de la vie individuelle de tous les éléments anatomiques qui le composent, mais on a très-peu cherché, sauf pour certains d'entre eux doués de fonctions nettement distinctes (fibres nerveuses et musculaires, cellules hépatiques, etc.), à se rendre compte des différences fonctionnelles qui existent entre la plupart de ces parties constituantes du corps. De même que chaque organe a sa fonction dans l'économie, chaque élément dont se compose l'organe, a son rôle propre. L'activité de tout organe n'est que la somme ou la résultante de celles de tous les éléments anatomiques qui le composent. Chaque élément est en réalité un organisme fonctionnant pour soi et susceptible même, dans certains cas, de conserver dans un organisme autre que celui où il a pris naissance, une vie assez longue. La persistance des zoospermes dans les voies génitales de la femme, les transplantations osseuses, les greffes animales sont autant d'exemples frappants et de démonstrations de cette vie individuelle des éléments anatomiques.

§ 5. — Principes immédiats.

Toute substance vivante, qu'elle soit liquide, demi-fluide ou solide, est toujours formée du mélange réciproque d'un certain nombre de corps chimiquement définis et que l'on peut, dans beaucoup de cas, isoler par l'analyse immédiate. Ces corps prennent le nom de *principes immédiats;* ils peuvent être l'objet d'une science distincte, la *stœchiologie*. Celle-ci étudie en eux-mêmes les différents corps cristallisés ou non d'origine minérale ou organique, dont le rapprochement, la combinaison, le mélange intime et l'action réciproque constituent la matière organisée elle-même. Nous renvoyons, pour ce qui est de l'étude de cet important sujet qui touche de si près à l'état d'organisation, aux traités spéciaux sur ces questions, rappelant seulement ici qu'on divise les principes immédiats en trois catégories :

1° Ceux d'origine minérale qu'on retrouve dans la matière des corps vivants : l'eau, le chlorure de sodium, le phosphate de chaux, etc.

2° D'autres qui cristallisent comme les précédents, mais prennent naissance dans les corps organisés et ne se rencontrent point ailleurs : l'urée, les acides urique, stéarique, margarique, etc.

3° Une troisième classe, enfin, comprenant une foule de substances assez mal connues pour la plupart, non cristallisables et désignées sous les noms de fibrine, chondrine, gélatine, protagon, fibrine des muscles, etc., etc.

Dans certains cas, ces principes immédiats réciproquement dissous les uns par les autres avec une proportion considérable d'eau, forment des liquides véritablement vivants au sein même de l'économie. La substance des éléments figurés ne diffère que par un degré de cohésion plus grand. Elle est également formée par le rapprochement, le mélange, l'action réciproque d'un nombre plus ou moins considérable de principes immédiats appartenant aux trois classes. C'est ce mélange qui est le siége du mouvement nutritif, caractère essentiel de la vie, mouvement plus ou moins rapide, mais incessant, de composition et de décomposition, qui fait qu'à chaque instant, dans chaque parcelle de substance vivante, coexistent à la fois : 1° les matériaux qui arrivent, ou le *pabulum* (Beale), 2° les résidus destinés à l'élimination, 3° enfin une troisième substance, le fonds même, qui diffère à la fois du *pabulum* et des résidus.

§ 6. — Propriétés de la substance vivante.

Cette substance, dont chaque molécule est ainsi entraînée dans un tourbillon incessant de composition et de décomposition chimique, offre un ensemble de propriétés variable pour chaque espèce d'élément, pour chaque espèce de substance interposée, enfin pour chaque espèce de tissu formé par ceux-là et celles-ci. L'objet que se propose l'anatomie générale, qu'elle fasse ou non usage du microscope, est de déterminer et de spécifier ces propriétés sur lesquelles nous allons nous arrêter un instant.

Elles peuvent être de différents ordres : mathématiques, physico-chimiques ou biologiques.

§ 7. — Propriétés d'ordre mathématique.

Elles comportent la forme, la dimension des éléments. Les cellules, par exemple, sont tantôt sphériques et tantôt polyédriques, à faces plus ou moins régulières et séparées par des arêtes plus ou moins vives.

D'autres éléments sont très-minces, une des trois dimensions devient minimum, et l'on dit que ces cellules sont lamelleuses. D'autres éléments, comme les globules rouges du sang ou hématies, sont des solides de révolution dont on devra toujours déterminer la forme avec le plus grand soin, parce qu'elle rend compte dans certains cas d'apparences optiques spéciales. C'est elle qui explique dans les hématies la tache obscure ou claire selon la position du plan focal, qu'on voit au centre de l'élément.

La mensuration des éléments anatomiques et de leurs noyaux, quand ils en ont un, peut s'obtenir directement au microscope par l'emploi des procédés indiqués dans les traités de technique (1), mais avec l'habitude on arrive très-vite à apprécier facilement ce diamètre sans recourir aux divisions du micromètre. Même avec un instrument nouveau ou une combinaison nouvelle de lentilles dont on n'a pas encore un long usage, il est toujours aisé de déterminer le diamètre des objets qui sont dans le champ dn microscope en regardant avant ou après eux une sorte d'étalon de mesure microscopique que l'on a toujours à sa portée. Nous savons que les globules rouges du sang de l'homme ont exactement 7 millièmes de millimètre de diamètre: on aura donc le diamètre d'un objet déterminé en le comparant à celui d'une hématie. Cette approximation suffira toujours, parce que les éléments anatomiques varient eux-mêmes de dimension, comme tout être vivant, dans certaines limites; la mesure vraie est donc toujours et forcément une moyenne. On peut dire d'une manière générale que les noyaux des éléments anatomiques quand ils sont ovoïdes, ce qui est l'ordinaire, mesurent communément 5 à 8 millièmes de millimètre de petit diamètre sur une longueur de 10 à 15 millièmes de millimètre. Les dimensions d'un noyau approximativement connues par la comparaison avec le volume des hématies, il deviendra tout aussi facile de déduire le diamètre total de l'élément en le comparant à son tour à celui du noyau. Ces opérations de l'œil, qui paraissent d'abord un peu compliquées, se font rapidement dès qu'on en a pris l'habitude, et on arrive très-vite à estimer au simple regard les dimensions des objets que l'on voit dans le champ du microscope. L'unité de mesure généralement employée pour exprimer ces dimensions est le millième de millimètre désigné par le signe conventionnel μ; 10 millièmes de millimètre s'écrivent 10 μ.

(1) Voyez, en particulier, *Du microscope et des injections*, par M. Ch. Robin.

§ 8. — Propriétés d'ordre physico-chimique.

Les propriétés physiques sont la consistance, la dureté, l'élasticité, la couleur, la transparence, etc. Certains tissus chez les animaux émettent de la lumière, d'autres produisent de l'électricité.

Nous dirons ici un mot de la propriété ou plutôt des propriétés désignées par les physiciens sous le nom d'*élasticité* (1).

Tantôt on applique cette expression à la force avec laquelle un corps revient sur lui-même quand il a été déformé, celle-ci étant la restitution de la force déployée pour déformer le corps. A ce point de vue, l'ivoire d'une bille est très-élastique, le caoutchouc l'est très-peu. Le mot élasticité appliqué à cette dernière substance, au tissu jaune, etc., désigne tout autre chose : il exprime le degré de déformation qu'un corps peut subir sans perdre sa figure primitive. La *limite d'élasticité*, dans ce cas, est le degré d'extension qu'un corps ne saurait dépasser sans perdre définitivement sa forme. Le *module d'élasticité* exprime les divers degrés d'allongement de ce corps soumis à des charges de plus en plus grandes, c'est-à-dire le rapport de l'allongement avec la charge qui le produit. Or les tissus organiques présentent un caractère signalé déjà par Westheim. Le module change sans cesse ; plus ces corps ont été allongés, moins ils peuvent subir d'allongement par un nouveau poids. Ceci les distingue de la plupart des corps inorganiques dont l'allongement est proportionnel à la charge qu'ils supportent.

La couleur des substances organiques varie infiniment, quant à sa cause. — Tantôt elle est inhérente à la constitution moléculaire même des éléments anatomiques ou des tissus, la couleur jaune des ligaments élastiques est dans ce cas ; tantôt elle est due à la présence d'un principe immédiat mélangé à d'autres principes auxquels il communique sa couleur par une sorte de teinture. D'autres fois encore la couleur est due à la présence au sein d'une substance organique transparente, de granulations colorées ou noires. La dénomination de *pigment* ne doit s'appliquer qu'aux substances colorées, dissoutes ou granuleuses, mélangées à d'autres substances vivantes, mais qu'on en peut séparer par l'analyse immédiate, soit au moyen de dissolvants, soit par des procédés mécaniques quand ce pigment est granuleux.

Parmi les propriétés optiques que peut présenter la substance organisée, il en est une que nous signalons précisément parce qu'elle paraît

(1) Voy., sur ce sujet, Marey, *passim*.

avoir à peu près échappé aux anatomistes. Nous voulons parler d'une sorte de dichroïsme ou de fluorescence que présentent certains tissus, et qui rappelle le phénomène offert par l'huile de pétrole et les solutions de sulfate de quinine. Nous avons proposé de donner à cette propriété le nom de *cærulescence* (1).

La substance organique où la cærulescence est le plus facile à observer est la substance cartilagineuse. Il suffit de couper sur un cartilage de veau une lame mince et de l'appliquer sur un verre en la maintenant humide pour constater aussitôt sa double coloration. Si on la regarde par transparence, cette lame est jaune ; si on la place sur un fond qui absorbe les rayons lumineux, sur du papier ou mieux du drap noir par exemple, elle paraît d'un bleu qui peut être très-intense.

Ce dichroïsme n'est point spécial au cartilage. Il est la source de colorations bleues très-marquées chez les animaux ; il appartient aussi au derme. C'est grâce à lui que les tatouages faits avec de l'encre de chine paraissent bleus, que les veines, dont le sang est d'une couleur *rouge* brun très-prononcée, donnent cependant à travers la peau l'impression du bleu. Il en est de même des particules brunes d'oxyde de fer qui rendent aussi parfois les cicatrices bleues. Tous les tissus sont loin d'ailleurs de jouir de la même propriété. Les mêmes particules noires d'encre de chine, qui donnent à travers le derme l'impression du bleu, ne la donnent plus à travers le tissu des ganglions où on les retrouve charriées par le mouvement des humeurs. On peut dire en général que les tissus épithéliaux, les ongles, etc., ne sont jamais cærulescents ; les muscles lisses ne le sont point non plus.

Les caractères optiques des éléments anatomiques ou des tissus ont toujours une grande importance en raison de l'instrument dont nous sommes obligés de nous servir pour étudier ces parties. Leur réfringence plus ou moins grande, d'où résulte une accentuation plus ou moins grande des contours qui en limitent l'image dans le champ du microscope, doit toujours être observée et notée avec soin.

Dans certains cas la matière vivante est absolument transparente, transparente comme du cristal. On dit alors qu'elle est anhiste, c'est-à-dire sans structure aucune ; mais il est évident que cette expression n'a qu'une valeur relative à la puissance de nos instruments et à nos moyens d'investigation. Nous n'exprimons qu'une apparence. Nous constatons simplement que le microscope ne peut dans l'état actuel des connaissances humaines nous éclairer sur la structure d'un tel corps. L'eau distillée dont l'homogénéité est certes au moins aussi grande, cesse

(1) Voyez, sur cette propriété, Pouchet, *Mémoire sur la coloration des poissons*, in *Journal de l'anatomie*, janvier 1876.

de se contracter à + 4° centigrades et se dilate jusqu'au point de congélation. Ceci indique dans sa structure quelque chose de particulier qui échappe également au microscope. Les exemples de ce genre sont innombrables. « Nous ne saurions trop nous pénétrer, dit M. Tyndall (1), de l'idée qu'entre la limite à laquelle arrive le microscope et celle des grandeurs moléculaires, il y a place pour un nombre infini de permutations et de combinaisons ! » Cette appréciation doit toujours être présente à l'esprit de ceux qui étudient la substance vivante avec le microscope.

Beaucoup de parties organisées sont transparentes tant qu'elles sont vivantes, mais un fait exceptionnel, c'est que cette transparence persiste après le refroidissement de la mort, comme cela a lieu pour la cristalloïde, pour l'humeur vitrée, pour quelques autres parties encore. Le plus ordinairement les substances organiques, les éléments anatomiques observés sur le cadavre sont légèrement granuleux, comme le sont également la fibrine et la gélatine observées au microscope. Nous reviendrons sur cet état granuleux.

§ 9. — Propriétés chimiques.

Les propriétés chimiques de la substance organisée ont encore plus d'importance que les propriétés physiques, parce quelles fournissent des caractères essentiels et d'ordre supérieur pour distinguer les tissus ou les éléments anatomiques les uns des autres. De grandes confusions ont été faites en histologie pour n'avoir pas tenu un compte suffisant de ces caractères qui doivent dominer même ceux de forme. Si l'on trouve par exemple dans l'économie : d'une part des amas mal définis, et d'autre part des éléments anatomiques parfaitement reconnaissables pour tels, et jouissant de *toutes* les mêmes propriétés chimiques que ces amas mal définis, on ne doit point hésiter à les rapprocher, sinon dans une description commune, au moins dans un seul et même groupe anatomique.

Les propriétés chimiques des divers éléments anatomiques ont aussi la plus grande importance pour l'étude, attendu qu'elles fournissent le moyen de les isoler en quelque sorte plus ou moins complétement les uns des autres, en employant les réactions spéciales dont chacun d'eux est susceptible. Que l'on chauffe par exemple un fragment de peau, ou de tissu lamineux, dans une solution de soude, ce fragment disparaîtra presque tout entier par dissolution, sauf un léger flocon qui résistera à l'action du réactif. Ce flocon est formé d'une substance organique

(1) *Du rôle de l'imagination dans les sciences.*

spéciale désignée sous le nom de *tissu* ou de *fibres élastiques*, que cette résistance à la soude permet à la fois de reconnaître et d'isoler, ce qui serait à peu près impossible par tout autre moyen.

A chaque instant on emploie dans le champ même du microscope différents réactifs, précisément dans le même but d'isoler ou de rendre plus visibles certains éléments au milieu des autres.

C'est encore aux caractères chimiques de la substance organisée qu'il faut rapporter la propriété qu'elle a dans beaucoup de cas, de fixer inégalement certaines matières colorantes telles que les solutions d'aniline ou de carmin, en sorte que des parties qui avaient à peu près la même transparence, le même indice de réfraction, et qu'il était par conséquent difficile de distinguer les unes des autres, deviennent, grâce à cette imbibition inégale, à cette affinité inégale pour la matière colorante, absolument distinctes. C'est ainsi que des noyaux de cellules qui se laissent à peine discerner, dans l'état de nature, de la substance cellulaire qui les environne, se montreront tout à coup très-distinctement, grâce à la propriété qu'ils ont de fixer le carmin avec plus d'énergie que le corps de la cellule. Le nucléole à son tour, fixe le carmin avec plus d'énergie que le noyau. Si l'imprégnation est faible et bien faite, le corps de la cellule sera à peine coloré, le noyau sera rose et le nucléole rouge. Il semble que le carmin ait pour les éléments anatomiques une affinité en raison directe de l'intensité de vie qu'avaient ces éléments avant la mort (1). C'est à Gerlach que l'on doit l'emploi du carmin en anatomie microscopique. Il importe de noter d'autre part que l'imbibition des éléments anatomiques et des tissus par le carmin n'a lieu en général qu'après la mort. Il y a toutefois à cette règle des exceptions, comme nous l'indiquerons plus loin.

§ 10. — Propriétés organoleptiques.

La manière dont les corps extérieurs affectent nos sens spéciaux a été parfois regardée comme constituant un groupe de propriétés en rapport avec eux. Mais il est évident que celles-ci ont un caractère essentiellement *subjectif*. Elles ne sont que la traduction par nos appareils nerveux spéciaux, œil, oreille, muqueuse nasale, etc., de certaines propriétés physico-chimiques *objectives*, appartenant en propre à ces corps ; aussi pensons-nous qu'on peut supprimer sans inconvénient les pro-

(1) Sur des coupes de peau intéressant des follicules pileux naissants, nous avons pu voir les cellules qui avoisinaient ces derniers, prendre plus énergiquement le carmin que les mêmes éléments placés plus loin, et qui étaient évidemment soumis, en raison de cet éloignement, à un travail nutritif moindre.

priétés de cet ordre en les faisant rentrer dans celui des propriétés physiques ou chimiques. Il suffira d'être prévenu que, quand nous parlons de l'odeur ou de la saveur, ou de la couleur d'un tissu ou d'un élément, nous entendons bien la manière dont il affecte nos sens, mais que nous relions forcément ce mode d'activité à une propriété inhérente au corps, absolument comme un son ou une couleur représentent en réalité un nombre ou une forme déterminés de vibrations.

§ 11. — Propriétés d'ordre vital ou biologiques.

Les phénomènes chimiques qui se passent dans les tissus et les éléments du corps ne sauraient en aucune façon rendre compte de toutes les manifestations vitales. Pour n'en citer qu'une dans ce cas, il est évident que l'hérédité, cette propriété qu'a le corps de transmettre certaines particularités organiques par génération, est un phénomène purement vital et qui ne rentre point dans le domaine des faits étudiés par la chimie ou la physique.

La notion de ces propriétés dites d'*ordre vital* est relativement récente. Elle constitue la base de la biologie moderne et le solide fondement des progrès qu'elle accomplira dans l'avenir. Nous ne pouvons entrer longuement dans l'étude de ces propriétés. Nous nous bornons à renvoyer le lecteur aux traités spéciaux, en particulier à l'*Anatomie et physiologie cellulaires* de M. Robin. Nous ferons seulement remarquer que dans le langage usuel on trouve communément le nom de la fonction résultant de la propriété employé pour désigner la propriété elle-même. Cette confusion dans les mots, qui devrait tendre à disparaître, est le résultat même de la confusion qui a longtemps régné dans les choses. Elle n'a plus d'ailleurs d'influence fâcheuse, du moment que l'on est bien fixé sur la valeur des termes employés.

§ 12. — Nutrition.

Au premier rang des propriétés d'ordre vital se place la *nutrition*. — Nous étudions le plus ordinairement les éléments anatomiques ou les autres substances élémentaires du corps après la mort à l'état cadavérique. Pourvu que la mort ne soit point éloignée, la forme des éléments est conservée, leurs propriétés d'ordre mathématique, leur figure, leur diamètre peuvent être utilement étudiés. Certaines propriétés physico-chimiques subsistent également après la mort. Mais

ce qui a cessé, c'est un mouvement moléculaire spécial, c'est une réaction incessante dont la substance organisée était le siége, et qui est la vie même ou du moins la condition essentielle, absolue de la vie. La mort est précisément caractérisée par la cessation de ce mouvement et de ces réactions, ou, en d'autres termes, par la cessation de la nutrition. La mort, du même coup, supprime, sans rémission et complétement, toutes les autres propriétés d'ordre vital; mais, tandis que la propriété de se nourrir est générale à toute substance vivante, les autres propriétés sont plus particulièrement attribuées à tel ou tel élément. Plusieurs peuvent même coexister et se superposer à la nutrition qui conserve partout et toujours son caractère nécessaire.

L'usage n'a pas consacré le nom de *nutritivité* pour désigner la propriété d'ordre vital d'où dérive l'acte appelé *nutrition*, par lequel chaque parcelle de substance vivante, chaque élément anatomique attire à lui, s'assimile une portion du milieu ambiant liquide ou gazeux, et rejette en même temps dans ce milieu d'autres produits différents de ceux qu'il s'est assimilés. On a quelquefois cherché à séparer comme phénomènes distincts l'assimilation et la désassimilation ; en réalité l'un n'est que le corrélatif nécessaire de l'autre. Ce mouvement d'assimilation ou de désassimilation peut être plus ou moins rapide, mais en tout cas il est incessant; il n'a pas lieu qu'à la surface de l'élément, il se produit dans toute sa profondeur, dans le nucléole, dans le noyau, dans l'enveloppe de la cellule si elle en a une, aussi bien que dans le corps même de celle-ci.

Il faut noter que les matériaux assimilés, au moment même où ils sont fixés par la substance cellulaire et arrivent à faire partie intégrante de cette substance, changent par cela même de nature. D'autre part, tout produit nouveau résultant du mouvement nutritif et destiné à être expulsé est dès ce moment différent de la substance de l'élément; en sorte que celui-ci se compose à la fois, à chaque instant, de trois catégories de principes immédiats comme fondus dans un seul tout : 1° ceux qui, arrivant, imprègnent la substance de l'élément et ne sont point encore assimilés; 2° ceux, différents des précédents, dont l'union et le mélange réciproques constituent la substance même qui assimile et rejette; 3° ceux enfin qui sont en cours d'être rejetés, différant à la fois des premiers et des seconds.

L'absorption et la sécrétion sont des cas particuliers de la nutrition; nous en traiterons en parlant des muqueuses et des glandes.

M. Chevreul (1) a fait cette remarque, que les affinités chimiques

(1) *Exposé des raisons pour lesquelles l'aliment de l'homme doit être d'une nature chimique complexe* (*Comptes rendus*, 14 novembre 1870, p. 635).

d'où résulte la nutrition dans les animaux, sont faibles : c'est pour les principes immédiats qui composent la partie essentielle du corps de ceux-ci (nerfs, muscles, etc.) une cause d'instabilité. Cette instabilité paraît tenir au grand nombre de molécules combustibles, carbone, hydrogène, mis en présence du petit nombre de molécules comburantes, oxygène. Au contraire, chez les végétaux, les affinités qui détruisent les combinaisons minérales pour en former des principes immédiats sont beaucoup plus violentes; mais il est à remarquer qu'elles ont pour condition nécessaire l'action de la lumière solaire. Cette instabilité des substances vraiment animales explique que la lumière ne soit point aussi nécessaire pour les réactions dont les principes immédiats de ces substances sont l'occasion, que pour celles qui caractérisent la vie végétale. Cela explique encore que chez les grands végétaux aériens la vie soit en quelque sorte superficielle (feuilles, aubier), tandis qu'elle est tout aussi intense dans la profondeur obscure du corps des animaux les plus gros (éléphant, cétacés) ; cela explique encore que les végétaux qui poussent au fond des mines soient à peu près tous d'une consistance muqueuse ; et qu'enfin dans les grands fonds de la mer la vie animale soit possible, tandis qu'on n'y trouve pas trace de vie végétale proprement dite.

La nutrition n'est pas à tous les moments égale à elle-même : tantôt l'assimilation l'emporte et tantôt la désassimilation, suivant les instants. Mais il y a toujours, dans la vie de l'élément anatomique, deux périodes où l'une ou l'autre de ces activités domine, la première pendant la croissance de l'élément, la seconde pendant son déclin. Chaque élément anatomique est, en effet, un véritable corps vivant ; il naît et il meurt, il grandit et il vieillit, il remplit, sa vie durant, une fonction ; enfin il peut se multiplier. C'est à propos de chaque élément que nous étudierons les différents points de son histoire ; nous ne pouvons les indiquer ici que sommairement et en quelque sorte pour familiariser le lecteur avec des termes qui seront plus tard employés.

§ 13. — Genèse, développement, croissance, vieillesse des éléments anatomiques.

Les éléments anatomiques, avons-nous dit, sont de véritables êtres vivants dont l'agrégation forme la plus grande partie du corps. Ces êtres, élémentaires au point de vue de la dissection, sont cependant complexes ; presque tous présentent un noyau, quelques-uns une enveloppe, d'autres. comme les cellules vibratiles, des appendices qui

semblent doués de propriétés distinctes de celles de la masse de l'élément sur lequel ils sont implantés.

Ces êtres, envisagés isolément, ont une existence absolument comparable à celle des animaux. Ils naissent à un moment déterminé, avant lequel on n'en pouvait découvrir aucune trace ; ils grandissent, parfois se métamorphosent, ils se multiplient par des procédés divers, ils peuvent offrir des maladies, des monstruosités ; enfin, après un état fonctionnel qu'on pourrait appeler âge adulte et qui dure plus ou moins, ils montrent des symptômes de décadence organique : ils vieillissent. En laissant de côté les monstruosités ou les maladies des éléments anatomiques qui sont du ressort de l'anatomie pathologique, nous allons essayer de passer en revue les phases de leur existence normale.

On appelle *genèse* la première apparition d'un élément anatomique figuré. S'il arrive, ainsi que certains biologistes l'admettent, que cette apparition se fasse en dehors du contact de toute partie solide et morphologiquement distincte au sein d'un liquide vivant, la genèse est dite *spontanée*. L'exemple qu'on donne surtout de ce mode d'apparition est la formation du noyau vitellin au centre du vitellus. Nous indiquerons, en décrivant l'œuf, les phénomènes que l'on observe alors. Certains biologistes admettent que ce procédé de genèse est fréquent et peut, sur un point quelconque de l'économie, provoquer dans des circonstances données l'apparition d'un certain nombre d'éléments anatomiques qui naîtraient ainsi spontanément. M. Robin donne, dans ce cas, au liquide vivant où se fait cette apparition le nom de blastème (voy. le mot BLASTÈME, *Dictionnaire encyclopédique*).

Autant la genèse spontanée d'un élément anatomique est difficile à constater, autant il est facile de suivre la multiplication par scission, ou *scissiparité* des éléments anatomiques, phénomène découvert par Remak. Cette constatation ne peut toutefois se faire que bien rarement *de visu*. On conçoit en effet qu'il faudrait pour cela pouvoir suivre le même élément anatomique depuis le moment où il est unique, jusqu'au moment où cet élément s'est partagé en deux. Cela demanderait un certain temps, et, outre que fort peu de parties animales sont assez transparentes pour permettre ce genre d'observations, on a paru négliger jusqu'à ce jour de s'y livrer, et, sauf peut-être pour les éléments qui naissent primitivement du vitellus, où la division se fait très-vite, on n'a pas suivi dans toutes ses phases la scissiparité de la plupart des cellules. Mais il est facile de trouver dans l'économie la preuve qu'elle se fait au sein de certains tissus en développement, tels que le cartilage et d'autres encore. En effet, on y découvre à la fois, par le microscope,

toutes les phases du phénomène, en sorte que l'esprit, sans difficulté, les relie les unes aux autres. Nous indiquerons, chemin faisant, les exemples les plus nets de ce mode de multiplication.

Ce serait ici la place de noter un procédé en quelque sorte inverse, où l'on voit plusieurs éléments se réunir bout à bout pour former ce qui ne paraîtra plus tard composer qu'une seule partie élémentaire. Cela arrive pour les muscles, pour les nerfs : chez l'axolotl, trois cellules régulièrement s'ajoutent et se combinent pour former un faisceau musculaire strié.

Une autre question beaucoup plus difficile à résoudre est celle de la métamorphose des éléments (1).

Au début de l'activité qui se manifeste dans l'œuf fécondé, le nouvel être appelé à présenter plus tard une constitution histologique si complexe n'offre qu'un nombre très-restreint d'espèces d'éléments anatomiques et même, tout à fait à l'origine, une espèce unique de cellules succédant à un vitellus unique. A mesure que le développement fait des progrès, le nombre des éléments figurés reconnaissables comme espèces s'accroît d'abord rapidement, puis avec plus de lenteur, jusqu'à l'époque de la puberté. Il diminue dans la vieillesse.

Les anatomistes se sont depuis longtemps demandé quelle était l'origine de cette variété spécifique des éléments du corps, et pour l'expliquer ils ont invoqué deux hypothèses tout à fait comparables dans le domaine de l'anatomie générale à celle de Cuvier d'une part et à celle de Lamarck ou de Darwin d'autre part dans le domaine de la zoologie.

Les uns, imitant Cuvier, ont voulu voir chaque espèce d'éléments apparaissant d'elle-même par une sorte d'autogenèse, avec ses caractères propres, dans ce milieu plus ou moins fluide, sans structure appréciable à nos sens, désigné par le nom de *blastème*. — Cette théorie n'exclut point la possibilité de changements considérables dans la forme de l'élément et de métamorphoses pouvant le rendre méconnaissable mais sans lui faire perdre son individualité, absolument comme le processus évolutif qui fait succéder la grenouille au têtard, le papillon à la chenille. Cette théorie n'exclut pas davantage la multiplication de l'élément anatomique sous ses formes successives, phénomène que nous offrent également certains animaux inférieurs.

La seconde hypothèse, comparable à celle de Lamarck ou de Darwin

(1) Nous n'avons point à traiter ici, à propos de l'homme, d'un phénomène spécial que l'on observe chez certains animaux : les tissus, les éléments qui les composent présentent, suivant les saisons, une différence d'aspect remarquable. Cela s'observe très-bien chez la grenouille, en particulier sur le tissu des muscles, de la cornée, de la moelle des os. Il importe, quand on étudie l'histologie des animaux soumis à ces variations, de toujours indiquer les moments de l'année où ont été faites les observations.

pour les formes animales, admet que tous les éléments anatomiques, sans exception, dérivent les uns des autres, au moins à partir du noyau vitellin. Cette origine est certainement celle d'un grand nombre d'éléments anatomiques, pour lesquels on peut dresser par conséquent une sorte d'arbre généalogique indiquant la parenté de chaque espèce (1).

Un exemple très-net de ce passage d'une espèce d'élément anatomique à l'autre est offert dans la formation du cristallin. Les cellules épithéliales de l'embryon, en s'enfonçant à la place où sera l'œil, vont former les *cellules de la cristalloïde antérieure* et les *prismes du cristallin*. Sur le reste du corps, ces mêmes cellules de l'épithélium primitif donneront naissance aux cellules des glandes sébacées et sudoripares ainsi que de leurs conduits. Or ces cellules primitives d'où les autres dérivent descendent elles-mêmes des cellules embryonnaires du feuillet superficiel du blastoderme, lesquelles viennent à leur tour directement du vitellus. On peut donc tracer le tableau suivant :

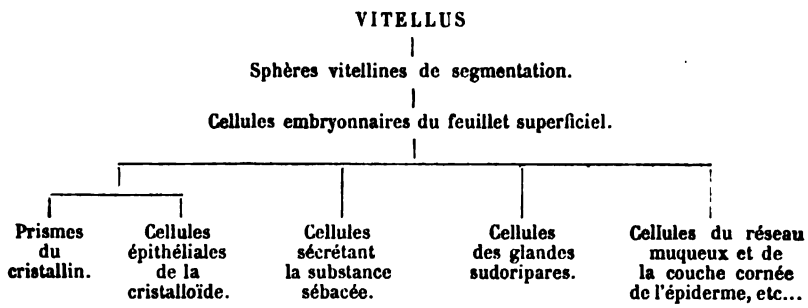

La croissance de l'élément anatomique est intimement liée à son développement. Quand elle est achevée, il est dans un état comparable à l'état adulte, en notant toutefois que cet état ne paraît point être ordinairement celui où l'élément se reproduit par scissiparité le plus facilement. Puis la période décroissante de la vie de l'élément commence.

La vieillesse est accusée dans un grand nombre de cas par une diminution sensible de volume ; l'élément se flétrit. Souvent aussi elle se manifeste par l'apparition, au sein de la substance de l'élément, de granulations de différente nature, parfois très-abondantes, qui se déposent dans le corps cellulaire et le rendent alors moins transparent et plus friable. De là la rupture sénile des parois des capillaires, etc. La présence de ces granulations rend toujours l'étude de l'élément plus

(1) Voyez Pouchet, *Phylogénie cellulaire* (*Revue scient.*, 20 mars 1875).

difficile. En général ce sont les sujets jeunes qui doivent servir aux recherches histologiques, la substance vivante y est plus pénétrable aux rayons visuels, en même temps que les éléments s'isolent beaucoup plus facilement.

§ 14. — Propriétés propres des éléments.

Les propriétés dont nous venons de parler appartiennent à tous les éléments anatomiques à peu près sans exception. Mais il résulte de cela même que ces propriétés n'entrent qu'indirectement en compte dans le rôle spécial que chaque élément joue au sein de l'économie. Celui-ci se rattache essentiellement à des propriétés propres qui sont aussi de différents ordres. Les unes, par exemple, paraissent purement physiques ou chimiques. Les fibres élastiques ne semblent remplir dans l'économie qu'un rôle en rapport avec leur élasticité, qui est une propriété physique. De même pour beaucoup d'autres. Mais il est aussi parmi ces propriétés spéciales certaines d'entre elles qui ne sont jamais dévolues aux corps inorganiques et qui, aussi bien que la nutrition, méritent d'être classées comme propriétés d'ordre biologique. Telles sont la *contractilité* et la *sensibilité*. On range sous cette dernière appellation différentes propriétés, principalement sinon uniquement dévolues aux éléments du système nerveux, et que nous aurons à énumérer en traitant de ces éléments. La sensation, la pensée, la volonté dérivent de cette propriété (1).

§ 15. — Contractilité.

La *contractilité* est la propriété qu'ont certaines substances vivantes de changer de forme sous des influences déterminées. L'abus qu'on a fait dans ces derniers temps du nom de *protoplasma*, pour désigner le substance vivante contractile ou non, nous engage à entrer ici dans quelques détails.

La contractilité est une des propriétés d'ordre biologique les plus générales après la nutrition ; mais elle affecte des modes divers, deux en particulier : l'un représenté par ce que l'on observe dans les

(1) Il serait peut-être plus rigoureux d'employer le mot *motricité* pour désigner l'ensemble des phénomènes nerveux qui tous peuvent être considérés comme aboutissant à un mouvement moléculaire dont le résultat se traduit à notre sens intime sous la forme d'un mouvement musculaire, d'une sensation, d'un trouble nutritif, etc.

muscles des animaux ayant un degré d'organisation déjà élevé, l'autre qu'on rencontre aux derniers échelons de l'organisme et qui est d'ailleurs commun aux animaux et aux plantes.

La contractilité, dans ce dernier cas, est la propriété que possèdent certaines substances vivantes, anhistes, transparentes comme le cristal, mais chargées parfois de granulations, sans aucune trace d'organisation, de changer de forme d'une manière incessante, sans retour nécessaire à aucune. On observe très-bien ce phénomène avec le microscope dans les leucocytes ou globules blancs du sang dont nous parlerons plus loin ; on peut l'observer à l'œil nu sur des filaments jaunes appartenant à une espèce de myxomycète qu'on trouve dans la tannée et qui en offrent peut-être le plus bel exemple qu'il puisse être donné d'étudier. On le retrouve enfin chez une foule d'êtres inférieurs, et en particulier chez les *protées* ou amibes de certaines infusions.

On voit la masse hyaline qui constitue ces êtres envoyer d'un certain côté un prolongement plus ou moins grêle, puis un autre dans une direction un peu différente, et, comme le volume de l'être ne change pas sensiblement, on voit, à mesure que ces prolongements s'avancent, d'autres prolongements qui existaient disparaître et rentrer dans la masse commune, comme rentreront à leur tour ceux qu'on voit se former sous ses yeux, pendant que d'autres se produiront, d'une forme nouvelle. Le résultat de ces changements incessants est dans beaucoup de cas, sinon dans tous, le déplacement de la masse contractile.

Dujardin, qui n'avait point le premier observé ce phénomène, mais qui en signala le premier la généralité, avait donné à la substance qui jouit de cette propriété le nom de *sarcode*, et à ces mouvements le nom de « sarcodiques » qui leur est resté. Dujardin, de 1838 à 1839, a parfaitement spécifié, après quelques tergiversations, la substance qu'il appelle ainsi. Il avait d'abord donné le nom de gouttes *sarcodiques* à des expansions qu'on voit se produire sur le corps des infusoires ou autour de certains éléments anatomiques aussitôt après la mort de ceux-ci. On a souvent, au microscope, l'occasion de les observer. Elles constituent un phénomène cadavérique des éléments anatomiques qu'il faut connaître. Mais bientôt la pensée de Dujardin s'affirma dans un sens différent, et il appliqua ce nom de *sarcode* à des substances à la fois amorphes et contractiles. Voici ce passage important : « Le sarcode est une substance qui se montre parfai-
» tement homogène, élastique, contractile, diaphane et réfractant la
» lumière un peu plus que l'eau, mais beaucoup moins que l'huile...
» On n'y trouve pas de trace d'organisation, ni fibres, ni membrane,

» ni apparence de cellulosités, non plus que dans la substance charnue » de plusieurs zoophytes. C'est là ce qui m'avait déterminé à donner » à cette substance le nom de sarcode... Qu'on l'appelle *tissu blasteux*, » comme le propose Laurent, ce sera toujours la même substance qui, » dans les animaux supérieurs, est susceptible de recevoir avec l'âge » un degré d'organisation plus complexe (1), mais qui, dans les ani- » maux du bas de l'échelle, reste toujours une simple gelée vivante » susceptible de se creuser spontanément de cavités sphériques ou de » vacuoles occupées par le liquide environnant qui vient toujours soit » directement, soit par imbibition, occuper ces vacuoles (2). » (*Mémoire sur le sarcode*, dans les *Annales d'anatomie et de physiologie*, 1839.)

Un peu plus tard, de 1843 à 1846, Hugo Mohl, en Allemagne, donna le nom de *protoplasma* à une substance contractile analogue à celle que Dujardin avait appelée sarcode et qu'il rencontra à l'intérieur des cellules végétales. On trouve en effet celles-ci constituées dans certains cas que l'on peut regarder comme typiques : 1° par une enveloppe solide ; 2° par deux substances qui en remplissent l'intérieur ; l'une est le liquide contenu, l'autre est une mince trame de protoplasma plongée dans ce liquide, étendant à travers lui ses filaments ou étalée à la face interne de la paroi cellulaire. Cette substance amorphe, vivante, contractile, se déformant sans cesse sous des influences spéciales, contient le noyau ; elle paraît être la partie essentiellement vivante de la cellule végétale.

Le passage suivant de Hugo Mohl pourra être rapproché avec intérêt de la fin du passage de Dujardin cité plus haut et écrit sept ans auparavant : « J'ai déjà montré dans mon mémoire sur la cellule végétale » (*Botan. Zeitung*, t. II, p. 273) que le nucléus ne s'applique pas » immédiatement contre la membrane de la cellule, mais qu'il se » trouve dans l'intérieur de l'utricule primordial... Mes observations » récentes me prouvent que la situation de ce corps sur un côté de la » cellule est toujours secondaire, et que, dans la première jeunesse de » la cellule, il se trouve toujours, à son centre, entouré d'une couche » de protoplasma... Lorsque le développement des cellules est assez

(1) Ceci est une erreur de Dujardin ; mais nous avons cru devoir reproduire en entier ce passage curieux et trop oublié.

(2) Des vacuoles de cette espèce se creusent en effet, sous les yeux de l'observateur, dans la masse sarcodique qui constitue le corps d'un grand nombre d'animaux inférieurs. M. Reichert a décrit ce phénomène chez les gromies, sortes de rhizopodes, et M. de Quatrefages encore mieux dans son admirable travail sur la noctiluque, dont nous ne saurions trop recommander la lecture à ceux qui voudront se faire une juste idée de ces substances organiques vivantes amorphes

» avancé, il se forme dans leur protoplasma des cavités irrégulière-
» ment distribuées qui se remplissent d'un suc aqueux. A mesure que
». la cellule vieillit, ces cavités se multiplient et grandissent. D'abord
» elles sont séparées l'une de l'autre, et il en résulte souvent l'appa-
» rence trompeuse de cellules à parois minces remplies d'un liquide
» aqueux qui seraient renfermées dans le protoplasma. Plus la cellule
» grandit, plus on voit ces vides remplis d'un suc aqueux s'étendre pro-
» portionnellement à la masse du protoplasma; par suite, ils entrent
» en communication l'un avec l'autre. Dès lors, le fluide visqueux ne
» forme plus des cloisons complètes, mais bien des filaments plus ou
» moins épais... Lorsque le protoplasma s'est disposé en filaments, on
» observe presque toujours en lui un courant. » (*Sur le mouvement du suc dans l'intérieur des cellules*, dans les *Annales des sc. nat.* Bot., t. VI, p. 87, 1846.)

A partir du moment où, à peu d'années de distance, Dujardin et Hugo Mohl avaient décrit l'un le sarcode dans le règne animal, l'autre le protoplasma dans les plantes, on voit les zoologistes et les anatomistes employer presque indifféremment les deux termes pour désigner cette substance contractile. Elle paraît, en effet, partout semblable à elle-même par ses caractères anatomiques aussi bien que par ses propriétés physiologiques depuis que M. Cl. Bernard a montré, en reprenant des expériences déjà anciennes, mais en leur donnant leur véritable valeur, que les plantes respirent comme les animaux, et que les propriétés réductrices de ces dernières sous l'influence des rayons solaires constituent une fonction spéciale qu'on retrouve, d'ailleurs sans préjudice de la respiration proprement dite, chez certains animaux (*Stentor*, *Bursaria*) dont les tissus contiennent de la chlorophylle.

Sans étendre aussi loin les analogies et pour nous en tenir à l'histoire de la signification des mots qui nous occupent, nous citerons ce passage de Max Schultze en 1863 :

« Compare-t-on le protoplasma et le sarcode, on est frappé de leur
» parfaite similitude d'aspect et de fonction. Les mouvements tels
» qu'on les observe sur l'*Amœba porrecta* sont absolument semblables
» à ceux que Unger a décrit dans les jeunes pousses qui enveloppent
» la noisette (*Das Protoplasma der Rhizopoden*, *u. s. w.*).

En 1864, Allmann et Kühne emploient le mot protoplasma pour désigner la substance contractile des infusoires, des hydraires et l'étendent jusqu'à la substance musculaire. En 1865, Hœckel (*Ueber den Sarkodekœrper der Rhizopoden*) — Reichert, Dippel (*Die Entstehung der wandstandigen Protoplasmastrœmen in Pflanzenzellen*) emploient indifféremment le mot de sarcode et le mot de protoplasma, mais tou-

jours pour désigner une substance vivante contractile. De leur côté, Oscar Schmidt en 1864 (*Supplement der Spongien des Adriatischen Meeres*) et A. Weissmann en 1865 (*Henle u. Pfeufer's Arch.*) donnent la préférence au mot sarcode.

Dans ces dernières années, au contraire, on a tout à coup donné au mot protoplasma une place considérable en histologie; on l'a employé pour désigner presque *toute* substance vivante ou même ayant vécu. C'est dans ce sens que le prit M. Huxley dans une conférence à Edimbourg en novembre 1868, qui fit grand bruit (voy. *Revue des cours scient.*, 17 juillet 1869). Dès le mois de mars, M. Beale avait essayé de répondre à Huxley en montrant l'extension singulière que celui-ci donnait à ce nom de protoplasma, l'appliquant : 1° à la matière vivante contractile de l'intérieur des cellules de certains végétaux, de l'amibe, des leucocytes ; 2° à la matière contractile des muscles, quoiqu'elle ne puisse s'étendre en toute direction ; 3° à des matières albuminoïdes comme le blanc d'œuf, dénuées de mouvement; 4° à des substances mortes et même préparées (la viande cuite).

En France et en Allemagne, la confusion ne fut pas moins grande. On donna arbitrairement ce nom de protoplasma à tous les corps de cellules, même alors qu'ils étaient formés d'une substance cornée ou coriace, comme celle des cellules épidermiques (Ranvier). Il est assez difficile de ne point faire usage d'un mot aussi universellement accepté; toutefois, pour désigner une substance organique offrant des mouvements amiboïdes, nous croyons préférable de reprendre la désignation employée à l'origine et la première par le biologiste français. Il existe d'autre part dans l'économie un certain nombre de substances jouissant d'une activité nutritive considérable, mais sans offrir de mouvements spontanés amiboïdes, ou du moins chez lesquelles ces mouvements sont extrêmement obscurs: c'est à elles en général que nous réserverons le terme mis en usage par H. Mohl. La désignation de protoplasma dans les pages suivantes correspondra, en conséquence, toujours à une grande activité nutritive pendant la vie et par suite à une affinité remarquable pour le carmin après la mort (voy. § 9).

La contractilité des substances protoplasmatiques ou sarcodiques diffère de celle des muscles ; quand on fait agir l'étincelle électrique sur une de ces masses, toujours peu volumineuses, elle se rétracte de manière à prendre une forme qui se rapproche le plus possible de la sphérique, c'est-à-dire présentant la moindre surface possible pour un volume donné. La contractilité dans les éléments musculaires offre un caractère un peu différent; la substance qui en est douée, sous les in-

fluences qui provoquent la contraction, ne se déforme plus indéfiniment comme dans le cas précédent. La limite des changements qu'elle subit est beaucoup plus étroite ; cette substance paraît avoir toujours une figure définie, et l'effet de la contractilité n'a d'autre résultat en général que de diminuer un des diamètres, tandis qu'un autre grandit en proportion inverse. De plus, et c'est là également un caractère très-particulier, le changement de forme est en général beaucoup plus rapide et souvent instantané ; puis l'élément contracté par une sorte de détente revient à sa figure primitive.

On voit qu'ici encore la contraction a pour résultats de donner à la fibre musculaire ou à chaque partie de celle-ci envisagée isolément une surface moindre. On remarquera en effet que la contractilité est inhérente à chaque parcelle de substance contractile envisagée isolément, laquelle peut se mouvoir indépendamment de ses voisines. Dans la fibre musculaire, il est facile d'observer les plus grandes différences dans l'état de contraction ou de dilatation des divers points de sa longueur, en particulier sur des fragments de muscles que l'on a tués en les exposant à la vapeur de chloral. Ces contractions partielles sont la condition même du mécanisme par lequel un rhizopode fait saillir un prolongement de sa substance. Il est vrai que le calcul des forces nécessaires pour produire un tel résultat n'a pas encore été fait, que nous sachions, mais il est certain qu'elles se prêtent, comme tout agent de mouvement, à l'analyse mathématique (1).

La contractilité n'appartient pas exclusivement à la substance des fibres musculaires ni à certains corps cellulaires, on la trouve dans les noyaux d'un certain nombre d'éléments anatomiques, comme suffit déjà à l'indiquer d'ailleurs la propriété qu'ont ces noyaux de se sectionner. De même pour les nucléoles où des mouvements amiboïdes ont été signalés par Kidd (*Quart. Journ. med. sc.*, 1875) dans certaines cellules de la muqueuse buccale des grenouilles ; ils avaient été déjà vus par Brandt et Eimer (*Max Schultze's Arch.*, 1874-1875) sur la tache germinative de l'ablette et de la carpe.

On a dressé le tableau suivant des températures auxquelles les diverses substances contractiles se coagulent et meurent ; ce tableau est

(1) Nous avons insisté ailleurs sur la similitude des mouvements d'où résultent l'expansion en prolongements rayonnants ou la rétraction en sphère de ces masses sarcodiques indéfinies. Dans le cas de la rétraction en sphère, toutes les énergies deviennent convergentes par rapport à un point ou centre unique. Dans l'extension en filaments, les énergies s'appliquent à des points à la fois multiples et variables à chaque instant. (*Journal de l'anatomie*, p. 191, 1876.)

intéressant, parce qu'il indique par un phénomène sensible la température où cesse le mouvement nutritif lui-même :

Sarcode des microzoaires et des amibes.....	35-40° (Kühne).
Sarcode des amibes et des rhyzopodes, tels que l'actinophrys.....	43° (Max Schultze).
Substance des muscles de la grenouille.....	45° —
Protoplasma des cellules végétales, telles que l'ortie, le tradescantia, etc.....	45-48° (Sachs).
Leucocytes de l'homme.....	48-49° (Max Schultze).
Substance des muscles des mammifères.....	49-50° —
Substance des muscles des oiseaux.....	53° —

§ 16. — Irritabilité.

On remarquera que nous n'avons point énuméré parmi les propriétés d'ordre vital l'*irritabilité*, dont on trouve cependant presque partout mention, mais avec les significations les plus différentes. Il est assez difficile de dire, en effet, ce qu'il faut au juste entendre par ce mot. M. Virchow, dans une série d'articles publiés en France en même temps qu'en Allemagne, a essayé de définir ainsi l'irritabilité : « *L'irritabilité* est la faculté qu'a un corps vivant d'acquérir sous l'influence de certains agents (*irritants*) un état (*irritation*) par lequel l'activité propre de ce corps entre en jeu » (*Sur l'irritabilité*, plaidoyer *Pro domo sua*, par Virchow, *Gazette hebdomadaire*). On conçoit qu'il y ait dès lors plusieurs sortes d'irritabilités ; il y en aura presque autant que de substances organiques se présentant avec une activité spéciale. C'est ainsi qu'il y aura une irritabilité particulière aux muscles ; si nous transportons à celle-ci la définition donnée, on verra que dans le langage de ceux qui emploient ce mot, l'*irritabilité musculaire sera la faculté qu'a le muscle d'acquérir sous l'influence de certains agents* (*volonté, percussion, réactifs*), *un état par lequel l'activité propre du muscle, c'est-à-dire l'aptitude à se contracter, entre en jeu*. Il est plus simple de dire que la substance musculaire, sous l'influence de certains agents, a *la propriété* de se contracter. Qu'un état moléculaire nouveau accompagne cet acte, cela est indubitable ; dans le muscle le changement porte à la fois sur la constitution physique et chimique de la substance contractile. Mais que cet état nouveau soit l'antécédent, le concomitant ou le conséquent du changement de forme qu'atteste à nos yeux la contraction, c'est ce que nous ne pouvons dire ; il est donc beaucoup plus simple de ne point parler de cet état par lequel l'activité propre du muscle entre en

jeu et de ne considérer que le fait important, à savoir : « cette pro-
» priété qu'a le muscle d'offrir sous l'influence de différents agents
» chimiques, physiques ou nerveux, des changements de forme »,
propriété à laquelle nous donnons le nom de *contractilité*.

En parlant des nerfs, « les expériences du docteur Du Bois-Raymond,
» dit M. Virchow, ont révélé d'une manière frappante une différence
» physique entre l'état de repos et l'état d'activité. Si dans ces deux
» états les phénomènes électriques des nerfs sont différents entre eux,
» n'en résulte-t-il pas clairement que l'irritation amène une modifi-
» cation dans le nerf ; qu'un nerf irrité a d'autres propriétés qu'un
» nerf non irrité et à l'état de repos? » Nous disons simplement, n'en sachant pas plus, que la propriété du nerf est précisément de passer de l'état de repos à l'état actif qui se manifeste à la fois par les phénomènes d'innervation et par une modification dans les phénomènes électriques du cordon nerveux.

Mais où M. Virchow nous paraît s'éloigner surtout de la simple observation, c'est quand il essaye de montrer que l'irritabilité fonctionnelle du tissu est indépendante de la nutrition ou de ce qu'il appelle l'irritabilité nutritive. Il s'appuie sur ce fait que dans un nerf sectionné et épuisé au moyen d'un certain nombre de décharges électriques, l'innervation pourra reparaître après un certain temps, alors que le nerf séparé du corps n'a pu puiser dans le sang des matériaux de réparation. C'est oublier que les éléments anatomiques se nourrissent de proche en proche et, pour la plupart, n'empruntent point au sang, mais bien aux éléments qui les avoisinent, leur *pabulum* (Beale). Dans les nerfs en particulier, le cylindre-axe, siége exclusif des phénomènes de transmission nerveuse, est plongé au milieu d'un grand nombre d'autres substances auxquelles il peut certainement emprunter quelque temps des matériaux avant de les épuiser, et avant qu'elles aient elles-mêmes besoin de prendre dans le sang des éléments réparateurs pour reconstituer ces matériaux nécessaires au fonctionnement du cylindre-axe.

Nous répéterons ici ce que nous avons dit déjà : qu'il importe de se mettre en garde contre certaines confusions dues au langage mal fait dont les sciences sont obligées de se servir. C'est ainsi que le mot « nutrition », comme nous l'avons remarqué, désigne l'acte et non pas la propriété même ; parallèlement, le mot « contraction » désigne l'acte par lequel se manifeste la propriété que nous attribuons aux substances musculaires ou sarcodiques. La contraction, l'innervation sont des actes ; la contractilité et l'*innervabilité* ou *névrilité* désignent la double propriété qu'ont les corps vivants de produire ces actes.

§ 17. — Rapport des propriétés d'ordre physico-chimique et des propriétés d'ordre vital.

Ainsi qu'on a pu le voir, nous avons suivi dans l'énumération des propriétés offertes par la substance organisée le principe même de la gradation des propriétés des corps, formulé par Auguste Comte : au-dessus des propriétés d'ordre mathématique ou morphologique, les propriétés physico-chimiques, et au-dessus de celles-ci les propriétés vitales. Pour certains anatomistes, cette hiérarchie ne suppose pas filiation : les propriétés vitales ne seraient ni la conséquence, ni la suite d'un état physico-chimique déterminé : elles en seraient indépendantes (1).

On peut se demander si ce n'est pas là se prononcer d'avance sur l'inconnu. Assurément, dans l'état actuel des connaissances humaines, rien ne nous peut faire présumer aujourd'hui par quelle voie on arrivera à réduire la contractilité et surtout la névrilité en des phénomènes plus simples, et à ne voir dans ces propriétés vitales supérieures qu'une transformation d'énergies physico-chimiques. La possibilité d'une telle conception de la vie résulte du spectacle même que nous donnent depuis quelques années les progrès des sciences physiques et chimiques. Ce n'est pas s'avancer beaucoup que de regarder la biologie comme n'étant pas plus avancée aujourd'hui que ne l'était la connaissance du calorique et de la lumière avant Newton et Huyghens. La question de l'origine des phénomènes vitaux doit être absolument réservée. Ils nous paraissent, dans l'état actuel de la science, irréductibles aux propriétés physico-chimiques, ils le sont en fait jusqu'à ce jour ; mais de ce côté comme de tout autre il est possible que l'avenir éclaire, plus tard, nos descendants et leur montre le lien, resté mystérieux pour nous, des deux ordres de phénomènes.

Il est un point toutefois sur lequel tout le monde s'accorde, même ceux qui proclament l'indépendance des propriétés physico-chimiques et des propriétés vitales, c'est que celles-ci, pour se manifester, ont besoin du concours de celles-là, ou autrement, que la vie est impossible sans combinaisons chimiques. Quand on veut délimiter les recherches qui incombent au biologiste et celles qui doivent occuper plus particulièrement le chimiste dans l'étude des corps organisés, on s'aperçoit bientôt que les propriétés physico-chimiques et vitales y sont tellement confondues, si intimement combinées, si indissolublement

(1) Voy. Papillon, *Manuel des humeurs*.

unies que le départ des unes et des autres est pratiquement impossible. En théorie, la chimie aurait pour rôle l'étude des principes immédiats envisagés en eux-mêmes et dans les tranformations diverses qu'ils subissent au sein de l'économie. Quant à l'association de ces principes pour former des humeurs, et à la recherche des proportions dans lesquelles ils y sont mélangés, ce soin regarderait spécialement l'anatomie au même titre que l'analyse par le scalpel et le microscope des tissus en éléments anatomiques. Cette démarcation entre le domaine respectif des deux sciences est très-nette dans certains cas, mais non toujours : prenons la sueur, les larmes ou la salive, recueillies directement des conduits excréteurs, ou encore l'urine et la bile, abstraction faite du mucus des voies organiques où elles se déversent. Il est ici très-aisé de s'entendre et de partager nettement la recherche entre le chimiste et l'anatomiste. Celui-ci sépare les principes immédiats, il en note la quantité ou la proportion variable suivant les états physiologiques ; le chimiste, prenant un à un chacun de ces corps, en étudie la composition atomique, le mode possible de naissance au sein de l'économie et les décombinaisons ultimes qui le rendront au monde minéral.

Mais au lieu de ces humeurs prenons-en d'autres, en particulier celles où se développent et vivent des éléments anatomiques : le sang, la lymphe, les mucus, les liquides interposés aux noyaux épithéliaux dans les vésicules des glandes closes ; alors le partage même théorique, entre l'étude chimique et anatomique, n'est plus possible, ou bien il est absolument artificiel. Les humeurs, les principes immédiats qui les constituent sont dans un état tout différent, tout nouveau. Les autres liquides énumérés plus haut seront, si l'on veut, des mélanges passifs, et ceux-ci des mélanges actifs. Dans l'urine, par exemple, les principes immédiats en présence réagiront les uns sur les autres à la manière des corps inorganiques ; dans la lymphe, le phénomène est plus complexe, les molécules participent du mouvement nutritif, les liquides de cette sorte sont vivants, et à ce point de vue l'étude des phénomènes chimiques qui s'y passent est en réalité une branche de la biologie. C'est une erreur trop partagée, que de croire que dans les substances amorphes vivantes, solides ou liquides, les principes immédiats existent dans l'état où nous arrivons à les extraire, comme on extrait les principes immédiats de l'urine. S'il en était ainsi, il suffirait évidemment de remettre ces principes immédiats en présence pour reconstituer la substance vivante et pour que le mouvement nutritif recommençât. La séparation de ces principes les uns d'avec les autres n'est donc plus rien, l'étude de leur mouvement est tout.

Or ce tourbillon moléculaire qui entraîne à la fois, au sein de chaque parcelle de substance vivante, trois catégories de principes : 1° l'assimilable ou *pabulum* (Beale) ; 2° l'assimilé ou fonds ; 3° le désassimilé ou résidu ; toute cette chimie supérieure, il est bien évident que seul, le chimiste, par la connaissance qu'il a déjà des principes immédiats et de leurs transformations en dehors de l'état de vie, est à même de l'étudier, à la condition — cela va de soi — d'être convenablement préparé à ce genre de recherches par des connaissances biologiques étendues. Ce serait un mal que de voir les biologistes et les chimistes se parquer rigoureusement dans des domaines isolés. Il y a avantage au contraire à se placer de propos délibéré, avec le savoir nécessaire, sur le terrain où les uns et les autres se doivent rencontrer, précisément en vue de l'étude à faire de cette intime union des propriétés physico-chimiques et vitales. Il y a une biologie chimique à peine abordée qui peut tenir une place égale à celle que nous voyons la physique mathématique occuper à côté de la physique naturelle.

Chaque jour nous apporte de nouvelles preuves de cette dépendance où les phénomènes vitaux sont placés par rapport aux phénomènes physico-chimiques. En réalité la chimie et la physique grandissent sans cesse aux dépens de la biologie. Une foule de corps qu'on croyait autrefois ne prendre naissance que dans la substance vivante sont faits aujourd'hui de toutes pièces dans les laboratoires (1). Le pouvoir rotatoire attribué d'abord exclusivement aux corps cristallisables d'origine organique s'est retrouvé dans des produits de synthèse. Harting a montré qu'on pouvait réaliser artificiellement un certain nombre de concrétions salines qu'on ne connaissait point dans la nature en dehors des corps vivants (*Verhand. der K. Akad. van wetenschappen*, 1873). Il serait facile de multiplier à l'infini ces sortes d'exemples.

On ne devra jamais perdre de vue dans l'étude simultanée des propriétés d'ordre vital et d'ordre physico-chimique, que celles-ci dominent toujours celles-là. L'antagonisme entre elles n'existe jamais. La vie n'est jamais, comme on a pu le croire autrefois, une résistance au cours régulier des actes physico-chimiques; ils coexistent avec elle, mais ne sont jamais troublés par elle. Si certaines substances injectées l'une après l'autre dans le sang ne s'y combinent point, c'est qu'elles sont l'une et l'autre entrées dans le sang dans une combinaison plus

(1) Nous citerons : l'essence de gaulteria procumbens (éther méthylsalicylique), l'essence d'amandes amères (aldéhyde benzoïque), les acides cyanhydrique, formique, benzoïque, citrique, oxalique, lactique, hippurique, l'urée, etc.

forte que celle qui tend à les réunir. Si les vers intestinaux ne sont point digérés dans les sucs de l'estomac, c'est que leur tégument offre par lui-même et indépendamment de l'état de vie de l'animal une résistance spécifique aux agents en présence desquels il est placé dans les voies digestives.

§ 18. — Fixation par les éléments anatomiques vivants, de substances étrangères et colorantes.

C'est en raison du même principe que toute substance mise en contact moléculaire avec la substance d'un élément anatomique sera fixée par celle-ci si la constitution chimique de l'une et de l'autre le permet. La substance vivante n'a point en elle la faculté d'élection qu'on lui a parfois supposée, pour s'assimiler ce qui lui convient et ne point s'assimiler ce qui lui serait nuisible. Dans le premier cas, la substance assimilée profite à l'élément, elle favorise ou du moins n'interrompt pas le mouvement moléculaire qui constitue la nutrition. Mais il peut arriver aussi que la substance étrangère, en pénétrant dans celle de l'élément, modifie au contraire ou suspende le mouvement nutritif, en provoquant des combinaisons nouvelles qui ne se prêtent plus aussi facilement ou ne se prêtent plus du tout à la rénovation incessante qui est la vie même. Celle-ci, dès lors, est troublée ou anéantie.

C'est ainsi qu'agissent les substances toxiques.

La substance vivante peut de même fixer certaines matières colorantes qui ne paraissent pas nuire sensiblement au mouvement nutritif. Ce fait a été pour la première fois signalé par Duhamel qui l'a découvert en étudiant la garance ; il a vu que la substance colorante de celle-ci se fixait dans les os. On a depuis étendu le domaine de ces recherches (1), on les a répétées avec la solution de carmin de cochenille, avec la solution de carmin d'indigo (sulfindigotate de soude), et avec d'autres matières colorantes. Si en hiver on injecte dans les sacs lymphatiques d'une grenouille du carmin broyé très-fin en suspension dans l'eau, on peut observer au bout d'un certain temps que les tendons et différentes autres parties fibreuses de l'organisme sont colorés en rose. Cette couleur s'étend à la fois aux fibres et aux cellules du tissu, comme on peut s'en rendre compte par une préparation élégante : on porte sous le microscope un mince tendon ;

(1) Travaux de Wohler, Chrzonszczewski, Heidenhain, Wittig, Thoma, Küttner, Kuppfer, Gerlach, Arnold, etc...

il paraît uniformément coloré. On fait agir sur lui l'acide acétique. Celui-ci a la propriété de gonfler les fibres : elles pâlissent en conséquence, puisque pour une même quantité de matière colorante elles occupent un plus grand espace, tandis que les cellules ne subissant pas la même augmentation de volume gardent leur coloration primitive et paraissent dès lors plus foncées que le reste du tissu. (Voy. Pouchet et Legoff, *Soc. de Biologie*, 11 décembre 1875.)

On colore de même en bleu les canalicules du rein avec le carmin d'indigo. Ces colorations sont plus ou moins passagères. Il est à remarquer qu'elles ne portent jamais sur tous les tissus d'un même animal, et qu'il se fait une sorte d'élection. La raison en est toute simple : cette élection dépend de la constitution chimique même des tissus qui permet ou non la fixation de la matière colorante.

§ 19. — Structure intime des éléments anatomiques.

Les fonctions multiples que remplissent les cellules en raison de leurs propriétés plus ou moins complexes, le changement incessant amené par la nutrition, la coexistence enfin des matériaux d'apport, de rejet et de constitution, indiquent que si toute apparence de structure ou de texture intime de la substance cellulaire nous échappe le plus souvent, elles n'en sont pas moins réelles. Nous sommes conduits dans beaucoup de circonstances à regarder une cellule comme constituée par la réunion de plusieurs substances jouissant de propriétés différentes. L'étude de certains éléments (chromoblastes) abondants chez les batraciens, les poissons et les crustacés, semble indiquer, par la manière seule dont nous les voyons fonctionner, qu'ils sont composés, en dehors du pigment qu'ils renferment, par deux substances vivantes distinctes, en proportion variable (1).

Récemment Kupffer a insisté sur ce sujet (voyez *Centralblatt*, 19 fév. 1876) ; il a cru voir que les injections poussées dans le foie du lapin par les conduits biliaires déterminaient dans les cellules de l'organe des apparences en rapport avec la coexistence dans ces cellules de deux substances jouissant par conséquent de propriétés différentes. Il resterait, toutefois, à savoir s'il ne faudrait point attribuer la différence observée, à une sorte de dialyse se produisant au moment de la mort. Chez la grenouille cependant, la distinction serait rendue visible, même durant la vie, par la matière colorante de la bile.

(1) Voy. *Journal de l'anatomie*, numéro de janvier-février 1876, p. 19.

Une structure identique existerait pour les odontoblastes et les cellules des canalicules du rein (voy. ci-dessous). On peut probablement ajouter à cette énumération les fibres ou prismes du cristallin. Kupffer donne à l'une des substances, celle qui est hyaline dans la plupart des cas, le nom de « paraplasme », laissant celui de « protoplasme » à celle qu'il décrit comme granuleuse. Le noyau serait lié à l'existence de cette dernière que Kupffer désigne en même temps comme contractile. Dans ce cas, l'état granuleux de cette substance pendant la vie montrerait qu'elle-même offre une structure complexe, car, ainsi que nous l'avons dit, la substance vivante contractile, dans ses différentes variétés, est essentiellement hyaline; elle l'est probablement toujours tant que ne s'y mêlent point d'autres substances qu'elle entraîne dans son mouvement.

§ 20. — Fin des éléments anatomiques.

On a pu dire que toutes les transformations qui s'opèrent dans le corps ou dans les éléments anatomiques dont il se compose les rapprochent fatalement d'un état limite (le commencement de la décomposition) vers lequel ils tendent ; aucunes transformations ne les en éloignent et ne les font rétrograder vers un état antérieur. Pour les éléments anatomiques, pas plus que pour l'être dans son ensemble, il n'y a de retour en arrière. Ce qu'on a pu considérer ainsi, en ce qui concerne les éléments anatomiques, n'est qu'une apparence, de même qu'on dit du vieillard qu'il retourne à l'enfance. Il faut toutefois distinguer ici l'évolution des éléments ou des tissus existants, lesquels ne peuvent point rétrograder, de l'apparition à côté d'eux, même à un âge avancé, de tissus rappelant par leurs caractères ceux de l'âge embryonnaire : ce sont alors des *formations nouvelles* et non des *transformations*.

La durée de vie des éléments anatomiques est très-variable et n'est point liée pour tous à la durée de l'existence de l'être qu'ils composent. Beaucoup, ceux qui constituent les dents de la seconde dentition par exemple, ont une existence plus courte de plusieurs années ; d'autres, comme les cellules de l'épiderme, ont une existence absolument éphémère et se renouvellent sans cesse pour tomber après quelques jours.

Nous aurons soin d'indiquer les variétés que présentent sous ce rapport les éléments anatomiques.

Ceux-ci, quand ils meurent, subissent des altérations variées toujours

en rapport avec le milieu où ils se trouvent plongés. C'est pour cela que la décomposition des tissus d'un fœtus suit une marche différente selon qu'elle s'opère dans le sein de la mère ou au contact de l'air. Dans l'individu même, quand la mort de l'élément précède normalement la mort totale, cet élément peut être *résorbé*, c'est-à-dire qu'il disparaît molécule à molécule sans laisser de traces ; ou bien il peut être rejeté à l'extérieur : il est, comme on dit, *éliminé*. Les dents de lait offrent à la fois les deux phénomènes : la racine est résorbée et la couronne éliminée.

Lorsque survient la mort totale, les éléments subissent des *altérations cadavériques* très-diverses et en général proportionnelles à la quantité d'eau de composition qu'ils renferment. Certains éléments anatomiques sont presque indestructibles, l'altération de plusieurs autres est complète au bout de quelques heures. Beaucoup de substances qui étaient pendant la vie transparentes et presque hyalines deviennent grenues après la mort. Cet aspect est dû à un phénomène de coagulation, qui entraîne, dans les muscles en particulier, un changement très-accusé de la consistance de l'organe , et qui constitue la rigidité cadavérique. Un autre mode d'altération, souvent consécutif au précédent, est le départ des éléments constitutifs de la substance, les uns, plus fluides, s'écoulant en forme de gouttelettes dites sarcodiques, pendant que les autres résistent encore à cette liquéfaction envahissante. Les noyaux sont en général moins rapidement altérables que les substances où ils sont plongés. Toutefois, pour eux aussi le dernier terme de l'altération cadavérique est la dissociation en un détritus ou magma granuleux, fluide, dans lequel persistent les substances et les éléments que le temps ne pourra attaquer qu'à la longue, les os, les dents, les poils et les fibres élastiques. Quand cette décomposition se fait à l'air, à une chaleur convenable, elle est accompagnée de la production d'un grand nombre de bactéries. Il n'y a même putréfaction caractérisée par l'odeur que l'on connaît que quand celles-ci se montrent. Autrement il y a décomposition, mais non putridité.

II. — ALGUES, VIBRIONS, BACTÉRIES.

§ 21.

Il importe, quand on étudie l'anatomie générale, de bien savoir reconnaître dans le champ du microscope les bactéries et certaines algues qui vivent en parasites dans les tissus ou s'y développent très-rapidement après la mort. On peut voir, au bout d'un temps assez

court, apparaître dans la cornée des mycéliums qui poussent leurs prolongements à travers un tissu qu'on croirait au premier abord posséder une résistance trop grande pour se laisser ainsi pénétrer. Ceci explique comment certaines substances organiques demi-solides peuvent être parcourues dans leur épaisseur par des éléments formés de sarcode, sans qu'il soit nécessaire d'admettre, pour expliquer le déplacement de ces éléments, des conduits spéciaux dans lesquels ils cheminneraient. Eux-mêmes se creusent leurs chemins, en vertu de la puissance active qu'ils possèdent et qui triomphe de la résistance passive du corps ambiant, à peu près comme les extrémités relativement molles d'une racine pénètrent dans un terrain en apparence beaucoup plus dur qu'elles.

On trouve à l'état normal certains parasites végétaux dans différentes parties du corps pendant la vie ; mais comme ils se rencontrent principalement et peut-être constamment dans la cavité de la bouche, nous les décrirons en même temps que la muqueuse et le mucus de cette cavité.

III. — GRANULATIONS, CONCRÉTIONS, CORPS AMYLOÏDES, SYMPEXIONS, CRISTAUX, CHARBON PULMONAIRE.

§ 22.

On trouve pendant la vie, mêlés aux éléments anatomiques, à l'état normal, un certain nombre de corps solides qui en diffèrent en ce qu'ils ne sont point vivants dans le sens que nous avons donné à ce mot, et qui ne sont pas non plus cristallisés, du moins dans la plupart des cas. Ces corps désignés sous le nom de granulations, de sable, d'acervules, de concrétions, de sympexions, de charbon pulmonaire, etc., se présentent toujours sur différents points de l'économie. Ils en font donc partie intégrante et devraient être étudiés avec les organes où on les rencontre, si certains n'offraient pas des caractères constants qui ont dû les faire classer sous une dénomination commune malgré leur provenance différente. C'est le cas des concrétions qui ont reçu de M. Ch. Robin le nom de *sympexions*, et qu'on trouve à la fois dans la glande thyroïde, dans la prostate, dans le liquide des vésicules séminales, etc. A cette dernière place, on les trouve parfois en quantité énorme. Ils peuvent aussi y atteindre une telle dimension, qu'ils deviennent visibles à l'œil nu. Ils apparaissent alors comme de

petits grains de semoule tout à fait hyalins en suspension dans le liquide moins transparent des vésicules.

Quelques vues théoriques ont fait rapprocher de ces corps d'autres concrétions offrant des caractères physiques différents, qui existent dans la substance nerveuse du plancher des ventricules, dans la pituitaire, dans la pinéale, et qui étaient de plus considérés à tort comme ayant une parenté chimique avec l'amidon. De là le nom de *corps amyloïdes* sous lequel on a fréquemment désigné ces diverses formations organiques.

Nous décrirons en leur place les prétendus corps amyloïdes de la substance nerveuse, les concrétions qu'on trouve dans la glande pituitaire aussi bien que dans la toile choroïdienne, les concrétions séminales et prostatiques, etc. Nous ne parlerons ici que des granulations proprement dites.

§ 23. — Granulations.

Certains tissus, beaucoup d'éléments anatomiques du corps humain, présentent une transparence parfaite. Tel est le cas des tissus du cristallin et de la cornée, et même, dans certains cas, des fibres musculaires (1). Mais tous les éléments de l'économie ne sont pas ainsi hyalins. Après la mort surtout, la plupart offrent un aspect trouble, *louche*, dû, autant qu'on en peut juger par les plus forts grossissements, à la présence de très-fines granulations suspendues dans une substance plus transparente ou du moins offrant un moindre indice de réfraction. Cet aspect est aussi celui de certains éléments à l'état vivant. Ces fines granulations ont reçu des anatomistes le nom de *granulations grises ;* elles paraissent résulter d'une sorte de partage des principes immédiats qui composent la substance de l'élément, soit que celui-ci existe normalement pendant la vie (voy. § 19), soit qu'il se présente comme une lésion cadavérique initiale. C'est à tort que beaucoup d'éléments, et en particulier les substances sarcodiques, ont été décrits comme granuleux, alors que pendant la vie ils sont absolument hyalins. Ces granulations grises ne paraissent point, tant en raison de leur minime dimension qu'en raison de l'impossibilité de les isoler, mériter une description spéciale. En général, elles disparaissent au contact de l'acide acétique et de l'ammoniaque; on en a conclu qu'elles

(1) Nous avons pu constater la transparence absolue du corps de jeunes Gymnètres, et lire couramment à travers celui-ci, épais de 2 à 3 millimètres, de fins caractères d'imprimerie.

étaient formées d'une substance azotée, et on leur a donné à cause de cela les noms de granulations azotées, protéiques, etc.

On conçoit, à cause même des dimensions des granulations, qu'il soit à peu près impossible d'en établir une classification complète. On peut toutefois distinguer de celles dont nous venons de parler d'autres granulations plus grosses, pouvant atteindre un millième de millimètre et plus, ayant des caractères physiques nettement tranchés, qu'on voit souvent en grande abondance plonger dans la substance organique, et qu'on désigne sous les noms de granulations pigmentaires et graisseuses. Elles sont presque toujours un grand obstacle, par leur manque de transparence ou leur réfrangibilité considérable, à l'observation microscopique. Ces granulations, contrairement aux précédentes, paraissent jouer, partout où on les trouve, le rôle de substances étrangères déposées par une sorte de sécrétion intérieure au sein de la substance organisée, et pouvant au besoin être reprises par elle. Ces granulations sont en effet contenues dans des cavités creusées au sein de la substance vivante pour les recevoir et qui résultent du fait même de leur présence (1). Elles ne sont pas soumises au même mouvement de rénovation moléculaire que la substance environnante. Elles sont un peu là comme les fines granulations de charbon déposées sous la peau par un tatouage, et qui persistent des années en place, tandis que le tissu se renouvelle incessamment autour d'elles. Toutefois ces granulations, comme nous venons de le dire, sont susceptibles dans certains cas d'être résorbées par un procédé inverse de celui qui a causé leur dépôt. C'est le cas en particulier pour les granulations graisseuses, dont l'abondance, dans certains éléments ou certaines humeurs, varie d'un moment à l'autre, suivant l'état de santé, de maladie, de jeunesse ou de vieillesse, de jeûne ou de réplétion nutritive, etc.

Il est toujours exceptionnel de trouver des granulations graisseuses dans les noyaux des éléments anatomiques. On ne devra point se méprendre et prendre pour tels des nucléoles qui peuvent être nombreux et très-réfrangibles, mais qui se colorent toujours fortement par le carmin. On ne trouve jamais de granulations pigmentaires dans les noyaux (2).

(1) Ces cavités sont-elles limitées par la substance non modifiée de l'élément, ou ont-elles une sorte de paroi? Il est fréquent, en effet, d'observer, à la limite d'une substance organique en contact avec une autre, une modification dans les caractères physiques de celle-là (transparence de la substance fondamentale du cartilage au contact des cellules, paroi des globules du lait, marges hyalines de certaines cellules, etc.).

(2) On peut observer dans le règne animal, des cellules pigmentaires à pigment jaune dont la matière est au contraire concentrée dans le noyau (voy. *Journal de l'anatomie*, 1876, p. 21).

§ 24. — Granulations graisseuses.

Dans beaucoup d'éléments anatomiques, surtout pendant la vieillesse, on trouve des principes gras déposés sous forme de granulations, pouvant atteindre jusqu'à 2 et même 3 μ. Ces granulations sont très-réfringentes, c'est-à-dire que les rayons lumineux sont fortement déviés par leurs bords et ne peuvent arriver à l'œil qu'à travers le centre, quand elles sont assez grosses. Il en résulte que celui-ci apparaît comme un point brillant bordé d'un contour noir épais. Cet aspect est l'indice probable que les granulations qui le présentent sont formées de corps gras. Ce caractère toutefois n'est pas absolu. Il existe, en effet, dans certains organes et en particulier dans les cellules nerveuses de quelques régions, des granulations que leur apparence rapproche des corps gras, mais qui s'en distinguent par leurs caractères chimiques. En réalité, des granulations graisseuses proprement dites aux granulations pigmentaires proprement dites, il existe toute une gamme de principes immédiats qu'on trouve dans l'économie sous la forme de granulations, ayant une couleur variable, des réactions un peu différentes, mais offrant cependant un grand air de famille. Toutefois leur peu d'abondance, leur dispersion dans les éléments, n'ont pas permis de déterminer encore d'une façon suffisante les différences et les rapports qui peuvent exister entre ces corps. Nous en indiquerons la présence en parlant des organes où on les trouve.

Les granulations graisseuses proprement dites se rencontrent à l'état normal dans un grand nombre d'humeurs, de tissus et d'éléments du corps humain. Mais elles deviennent surtout abondantes avec la vieillesse et apparaissent alors dans des tissus ou des éléments qui en étaient à peu près dépourvus jusque-là.

Ces granulations offrent de grandes variétés de diamètre. Les plus petites ont souvent moins d'un millième de millimètre ; mais on en voit de toutes dimensions, logées par conséquent dans des cavités de plus en plus grandes au sein de la matière organisée. Quand elles atteignent 3 ou 4 millièmes de millimètre, elles deviennent en réalité des gouttelettes de graisse, et on arrive facilement à les isoler ou à les dissoudre en place par le moyen de réactifs appropriés. On aperçoit alors au sein de la substance environnante, quand elle est un peu consistante, la cavité où était contenue cette gouttelette. Plusieurs gouttelettes de graisse au voisinage l'une de l'autre, en grandissant —

non par un phénomène de développement proprement dit, mais par l'incessante adjonction de matériaux nouveaux — peuvent arriver à se confondre en une goutte de volume considérable, mesurant 20 à 30μ, qui emplit une vaste cavité au sein de l'élément. Celui-ci, réduit parfois à une pellicule excessivement mince, enveloppe cette goutte de graisse, mais peut toutefois la résorber dans des circonstances données et la rejeter, en la décomposant, dans le torrent de la circulation.

Pour éprouver la solubilité des granulations dans l'éther, on porte successivement sur la préparation débarrassée du verre mince un certain nombre de gouttes d'éther avec l'extrémité d'un agitateur, à mesure qu'elles s'évaporent. On peut aussi plonger la préparation, quand elle est cohérente, dans un tube contenant de l'éther, et mettre celui-ci à son tour dans de l'eau qu'on aura fait un peu chauffer et qu'on aura ensuite éloignée du foyer. L'éther entre en ébullition et nettoie la préparation de toute la graisse qu'elle peut contenir.

Les causes qui amènent l'apparition ou l'abondance des granulations graisseuses dans une substance organique amorphe ou dans un élément dépendent, même en dehors de l'état de maladie, de circonstances très-diverses. C'est une preuve manifeste de l'importance des fonctions dont elles sont en quelque sorte la trace. Les principes immédiats qui les constituent résultent du mouvement moléculaire nutritif, et leur origine dans l'économie ne diffère pas spécifiquement de celle des autres produits de sécrétion ou d'excrétion ; seulement, tandis que les produits de la nutrition tels que l'urine par exemple, solubles dans la substance des éléments où ils se forment, filtrent à travers cette substance et s'écoulent par les différents points de la surface libre de l'élément, il n'en est plus de même des substances grasses insolubles. Formées au sein même des éléments par le travail nutritif, elles ne peuvent se mélanger à cette substance et se précipitent au milieu d'elle à l'état de dépôt granuleux. Telle est l'origine de ces granulations indépendantes en réalité de la substance vivante où elles se forment, logées au milieu d'elle comme des corps étrangers. La faculté d'être résorbées ensuite n'altère pas l'exactitude de la comparaison. De véritables corps étrangers tels que des fragments d'ivoire introduits dans le tissu cellulaire peuvent être résorbés : il suffit pour cela qu'ils soient attaquables par les liquides ambiants. De même, dans l'amaigrissement les principes gras qui remplissent les cellules adipeuses ne peuvent être repris par le sang qu'à la condition d'être au préalable transformés en principes solubles dans la paroi même de l'élément.

Il importe de remarquer que cette formation de granulations grais-

seuses au sein de certains éléments paraît être la fonction propre de ces éléments. C'est au moins le cas pour l'épithélium des glandes sébacées.

§ 25. — Mouvement brownien.

Les granulations vues au microscope sont immobiles tant qu'elles demeurent dans un milieu d'une certaine viscosité, comme un corps cellulaire. Quand au contraire elles sont plongées dans un liquide organique aqueux ou dans l'eau, on les voit toutes animées d'un mouvement particulier, signalé pour la première fois par le botaniste anglais Robert Brown et qui porte le nom de mouvement *brownien*. Celui-ci étant commun dans le monde physique à toutes les particules minérales ou autres qui se trouvent dans les mêmes conditions de dimension et de suspension, l'histoire de ce mouvement n'appartient point à l'anatomie générale (1).

Il est toutefois utile de savoir distinguer le mouvement brownien des mouvements animaux de certains infusoires très-petits qui se trouvent parfois dans les liquides de l'économie, entre autres dans la salive. Pour cela on choisit à observer un groupe de deux ou trois de ces particules microscopiques dont on veut déterminer la nature. Si elles n'obéissent qu'au mouvement brownien, on verra bien ces points s'agiter, danser sur place, se rapprocher, s'éloigner pour se rapprocher encore; mais le cercle d'action de leurs mouvements restera toujours éminemment restreint, et les particules constituant le groupe observé conserveront toujours en définitive leur position réciproque. Si ce sont des êtres animés que l'on tient en examen, ils pourront bien pendant quelque temps demeurer dans le voisinage l'un de l'autre, mais il y a toutes chances pour que l'on voie le groupe se diviser et un au moins des individus qui le composaient s'éloigner peu à peu dans une direction propre.

Le mouvement brownien peut, dans quelques cas, donner de précieux renseignements sur l'état physique de l'intérieur de certains éléments. Si les granulations qu'ils contiennent sont agitées, on devra soupçonner la présence d'un liquide inclus dont il serait difficile, sans cela, d'établir le degré de fluidité.

(1) Le mouvement brownien, quoique persistant très-longtemps dans la même préparation, n'est pas indéfini. Nous avons pu observer que, quand on laisse en place des préparations où il est le plus manifeste, il cesse peu à peu, toutes les granulations devenant à la longue immobiles parce qu'elles finissent par tomber sur la bande de verre inférieure.

§ 26. — Granulations pigmentaires.

Ce nom a été donné dans l'économie à un grand nombre de granulations formées, comme nous l'avons indiqué déjà, de principes très-différents. Les unes paraissent se rapprocher des granulations graisseuses; d'autres offrent au contraire des réactions assez voisines de celles des granulations azotées.

Les granulations dites pigmentaires varient du roux au brun et au noir. On les rencontre surtout, à l'état normal, dans la choroïde et, chez le nègre, dans la couche profonde de l'épiderme ; mais on peut les trouver également et en très-grande abondance dans les éléments du tissu lamineux de la pie-mère par exemple (1). Heusinger, depuis longtemps (*Anormale Kohlen u. Pigmentbildung*, 1823), a signalé l'espèce d'antagonisme qui existe entre la production de graisse et la production de pigment, soit dans les diverses espèces animales, soit dans les organes différents d'un même animal. On peut citer comme exemples remarquables de cet antagonisme : 1° la tendance à prendre une livrée blanche qu'affectent tous les animaux soumis à l'engrais ; 2° la coloration plus foncée de la peau dans les régions comme la verge et les paupières, où on ne trouve point de tissu adipeux au-dessous d'elle ; 3° enfin la présence de véritables cellules pigmentaires, limitée chez l'homme aux méninges et à la choroïde, c'est-à-dire à la périphérie d'organes (l'œil et les centres nerveux) où l'on ne trouve point normalement de cellules adipeuses.

Il importe de noter que le pigment mélanique peut également se rencontrer dans l'économie à l'état fluide, réciproquement dissous dans la substance des éléments anatomiques. Chez la grenouille, le pigment de la choroïde est en granulations à peu près lozangiques et qui semblent offrir une forme cristalline.

On peut isoler aisément les granulations pigmentaires. Elles se déposent peu à peu, sous forme de poudre noire, dans l'eau où on a agité une membrane choroïde. Elles se dissolvent à la longue dans l'eau bouillante qui prend une teinte noire et qui, traitée par les acides, donne un précipité noir de *mélanine*. La mélanine est soluble dans l'ammoniaque. Le chlore la pâlit un peu et la dissout en partie : elle est soluble à chaud dans la potasse pure. Enfin l'acide sulfurique

(1) Quand leur présence est généralisée dans les éléments du tissu lamineux, il en résulte une modification organique connue et décrite sous le nom de *mélanisme*. Cette particularité peut devenir héréditaire; elle caractérise la race des « poules nègres ».

concentré l'attaque. Les granulations pigmentaires, dans les tissus où elles se rencontrent, apportent toujours une gêne considérable à l'observation. Il nous a cependant paru qu'on pouvait en partie les faire disparaître à l'aide de l'eau oxygénée. Pour employer celle-ci, nous la mélangeons en faible proportion à de la glycérine et nous abandonnons pendant un certain temps la préparation au contact du réactif. En procédant ainsi, soit sur le pigment de certains animaux ayant séjourné dans la glycérine, soit sur un tissu mélanique pathologique ayant macéré dans l'alcool, nous avons pu, complétement dans le premier cas, partiellement dans le second, dissoudre ou du moins *éclaircir* les granulations pigmentaires. L'eau oxygénée est au reste le réactif dont on se sert dans l'industrie pour décolorer les cheveux importés de Chine.

§ 27. — Granulations minérales.

Ces granulations sont généralement peu abondantes dans l'économie jusqu'à l'âge adulte. On ne les trouve guère que dans la pinéale et la toile choroïdienne, mêlées à des grains beaucoup plus gros formés également de sels calcaires. Ce sont ordinairement des carbonates terreux, en particulier du carbonate de chaux. Nous traiterons de ces granulations en décrivant les tissus où on les rencontre (1).

§ 28. — Sympexions.

Nous traiterons également des corps classés par M. Robin sous cette désignation, en décrivant les organes où on les rencontre. Ils forment des masses plus ou moins régulières, tantôt homogènes, tantôt présentant une structure concentrique, tantôt transparentes et hyalines, et tantôt plus ou moins colorées en jaune. La disposition de certains sympexions en couches concentriques les a fait comparer à l'amidon: de là le nom de *corps amyloïdes* qu'on leur a donné parfois. Ces corps n'ont aucun des caractères de l'amidon et appartiennent à un groupe chimique tout différent. Ce sont des composés azotés,

(1) D'autres granulations minérales ou métalliques peuvent parfois exister d'une manière accidentelle au milieu des tissus. Telles sont les particules d'argent que l'on trouve chez les individus qui ont été longtemps soumis à l'action du nitrate d'argent; le minium, l'ocre, le charbon peuvent être volontairement portés sous la peau par le tatouage, ou involontairement par quelque accident, comme les taches indélébiles que fait le charbon des grains de poudre chassés par un coup de feu. Certaines combinaisons du fer, la rouille, semblent être dans le même cas et pouvoir subsister indéfiniment sous les couches superficielles du derme.

ainsi que l'indique leur odeur quand on les brûle, et en aucun cas ils ne présentent la réaction caractéristique de l'amidon par l'iode ; ils ne se colorent jamais en bleu et prennent au contraire une teinte jaune ou rousse très-nette.

§ 29. — Cristaux.

Il existe sur un seul point de l'économie, à l'état normal, des cristaux définis et spéciaux. Ils sont logés en nombre parfois considérable dans la membrane qui tapisse l'oreille interne, avec laquelle nous les décrirons.

On trouve aussi dans la bile, dans le sperme, des cristaux de cholestérine que nous aurons à signaler avec les éléments figurés de ces humeurs (1).

§ 30. — Charbon pulmonaire.

Nous décrirons de même, avec la trame du poumon, des amas d'une matière noire, solide, non cristallisée, qui existe en quantité parfois considérable dans les poumons de l'adulte, et qu'on retrouve d'ailleurs chez beaucoup de vertébrés.

IV. — TISSUS.

§ 31.

Fort peu d'éléments existent à l'état de liberté dans l'économie, comme les hématies, les leucocytes, les spermatozoïdes, et peuvent par conséquent être directement portés sous le microscope avec les fluides où ils sont en suspension. La plupart des éléments sont rapprochés, réunis, enchevêtrés, tissés les uns avec les autres de manière à former des tissus. Parmi ces tissus, les uns sont de composition très-simple et les autres de composition très-complexe. Tel tissu est formé par la juxtaposition d'éléments anatomiques d'une seule espèce qui peuvent être ou non enchevêtrés ; tel autre renferme au contraire un grand nombre d'éléments divers.

Le nom de tissu s'étend également aux parties de l'organisme dont

(1) On voit chez les grenouilles, surtout à certaines époques de l'année, dans la cavité viscérale, au niveau de chaque trou de conjugaison, de petits amas blancs de cristaux dépendant des méninges de la moelle, et qui font en quelque sorte hernie à l'extérieur du canal rachidien.

les éléments constituants sont simplement rapprochés comme les pièces d'une mosaïque ou d'une marqueterie.

Il peut arriver, même alors que le tissu a une composition aussi simple, qu'il présente en différents points des caractères physiques et chimiques très-différents, dus à l'âge relatif des éléments en chacun de ces points. Ceci a lieu pour l'épiderme. Il est formé dans toute son épaisseur par les mêmes cellules épithéliales; mais dans la profondeur elles sont jeunes et viennent de naître, à la surface elles sont vieilles et vont être éliminées: elles forment dans le premier cas la couche *muqueuse* des anciens anatomistes, et dans le second la couche *cornée*.

Les tissus complexes comprennent en général un grand nombre d'éléments divers, apportant tous au sein du tissu qu'ils contribuent à former leurs propriétés spéciales. La propriété du tissu est dès lors une sorte de résultante; elle sera, d'une manière générale, celle de l'élément dominant. Si ce sont des fibres élastiques, le tissu sera élastique, contractile si ce sont des éléments contractiles.

La connaissance des éléments divers qui entrent dans un tissu constitue la notion de la *structure* de ce tissu ou, si l'on veut, de la nature des matériaux dont il est construit. Mais cela est insuffisant pour en avoir une idée exacte, il faut encore savoir comment ces matériaux sont agencés: c'est un autre point de vue non moins important, celui de la *texture* du tissu. En effet les mêmes éléments anatomiques peuvent être, en des points différents du corps, disposés d'une manière toute différente, et donner ainsi naissance à deux espèces de tissus n'ayant nullement les mêmes caractères physiques: le tissu lamineux et le tissu tendineux sont dans ce cas.

Quand un élément l'emporte beaucoup sur les autres dans un tissu, on appelle cet élément *fondamental*, et *accessoires* ceux-là. Mais il y a beaucoup de tissus où un grand nombre d'éléments sont combinés en masse à peu près égale: on a appelé ces tissus d'un nom général, *parenchymes*.

Les éléments constituant un tissu sont le plus souvent séparés et réunis par une matière vivante offrant tous les degrés de consistance depuis la fluidité complète jusqu'à la dureté de la substance osseuse. Cette matière remplit les espaces qu'ils laissent entre eux. D'autres fois les éléments anatomiques adhèrent les uns aux autres par simple contact. Celui-ci, quand il a lieu entre des éléments d'une cohésion notable, peut être très-difficile à rompre même par un effort violent. On sait que le plus souvent les tendons provoquent un bris de l'os où ils s'insèrent, plutôt que de se détacher de lui. Dans certains cas enfin,

la ténacité d'un tissu est due à l'enchevêtrement et au feutrage réel d'éléments en forme de fibres qui entrent dans sa composition. La direction dominante de ces fibres détermine le sens dans lequel se fera le plus facilement la rupture du tissu.

§ 32. — Propriétés des tissus.

On peut répéter des tissus tout ce que nous avons dit des éléments anatomiques. Leurs propriétés spéciales varient. Les uns semblent, comme l'élément fondamental qui les compose, n'avoir qu'un rôle physique de résistance, de transparence, etc. Les autres manifestent les propriétés essentiellement vitales de leurs parties constituantes : tels sont les tissus musculaire et nerveux.

§ 33. — Vascularité des tissus.

La plupart des tissus sont vasculaires, c'est-à-dire qu'ils sont parcourus par des vaisseaux de plus en plus fins aboutissant à des capillaires, lesquels se mêlent aux éléments anatomiques du tissu, en dessinant des mailles d'une grandeur et d'une figure déterminées pour chacun d'eux. Ces capillaires peuvent être regardés en conséquence comme des éléments anatomiques entrant pour leur part dans la constitution des tissus où on les rencontre. On ne trouve jamais de capillaires dans les tissus simples, formés d'une seule espèce d'éléments anatomiques. On dit qu'un tissu est plus ou moins *riche* en capillaires, suivant qu'ils dessinent des mailles plus étroites ou ont un diamètre plus grand.

La figure, le diamètre de ces mailles varient considérablement, de même que le diamètre des vaisseaux qui les limitent. En général, celui-ci est plus considérable dans les tissus et les organes qui accomplissent les fonctions végétatives. Les capillaires des tissus nerveux et musculaires sont généralement très-étroits, et leurs mailles sont larges. Elles sont au contraire très-étroites, et les vaisseaux qui les forment très-larges dans le poumon, dans le foie, dans le rein. Dans chaque tissu, presque dans chaque organe, les capillaires offrent un agencement spécial qui permet, en général, à la simple inspection d'une injection, de dire à quelle sorte de tissu appartient cette apparence du système vasculaire.

Il n'est pas nécessaire, pour que les éléments d'un tissu se nourrissent, qu'ils soient tous au contact de vaisseaux capillaires qui leur

apportent les matériaux de leur incessante rénovation moléculaire. Ceux-ci passent de proche en proche d'un élément à l'autre et quelquefois jusqu'à de grandes distances. C'est ainsi que la nutrition s'opère, quoiqu'avec une lenteur proportionnée, jusqu'à l'extrémité des cheveux d'une femme longs de plus d'un mètre. Ce qui le prouve, c'est que, quand ils blanchissent, la décoloration, indice d'une perturbation dans la nutrition de l'organe, peut commencer par l'extrémité libre.

§ 31. — Développement, ordre d'apparition des tissus.

Certains tissus, de même que certains éléments, ont dans le corps une existence passagère beaucoup plus courte que celle de l'individu. C'est le cas en particulier pour les tissus de certains organes transitoires tels que les corps de Wolff, le thymus, etc., pour d'autres aussi (comme l'organe de l'émail) qui servent de matrice pendant les premiers temps de la vie fœtale, à des tissus persistants. L'*apparition* d'un tissu se manifeste en général par l'agencement particulier d'éléments anatomiques préexistants qui ensuite se métamorphosent ou produisent entre eux des substances interposées, dont les propriétés dominantes entraîneront celles du tissu (os, cartilage, etc.). Tantôt l'élément fondamental se montre le premier, et tantôt il apparaît au milieu des éléments accessoires dont il dominera ensuite la masse. Quelques tissus demandent un très-long temps, plus de dix années au moins chez l'homme, pour arriver à l'état de constitution définitive: les tissus de l'ovaire et du testicule sont dans ce cas.

Il est assez difficile d'établir d'une manière précise l'ordre d'apparition des divers tissus du corps. On peut indiquer chez le poulet la série suivante :

1° Feuillet externe du blastoderme, donnant l'épiderme et le chorion.

2° Feuillet interne du blastoderme donnant l'épithélium intestinal.

3° Feuillet moyen donnant la plupart des tissus conjonctifs.

4° En même temps à peu près : tissu de la notocorde, tissu de l'axe cérébro-spinal et des ganglions (prévertèbres).

5° Le tissu cristallinien suit de près.

6° Épithélium des cavités de la plèvre, du péritoine et de la surface de l'ovaire.

7° Épithélium du conduit de Wolff, etc., etc.

Pour les tissus définitifs et entièrement constitués, M. Robin donne la liste suivante qui ne peut être qu'approximative : 1° notocorde ; 2° cartilage ; 3° tissu nerveux ; 4° cœur ; 5° tissu embryoplastique ;

6° tissu musculaire du tronc ; 7° tissu musculaire de l'intestin ; 8° foie ; 9° trame des séreuses, des muqueuses ; 10° tissu osseux ; 11° tissu dermique ; 12° tissu élastique ; 13° tissu médullaire ; 14° tissu glandulaire.

Si l'ordre rigoureux dans lequel les divers tissus de l'économie se montrent est assez peu important au point de vue de l'histologie, il n'en est plus de même des phénomènes qui accompagnent l'apparition de ceux-ci. Ils devront toujours être étudiés avec le plus grand soin sur l'embryon. L'histogénie est la seule base sérieuse de toute connaissance morphologique. Il y a déjà bien longtemps que Treviranus a formulé ce principe (1) qui ne devra jamais être perdu de vue. Une comparaison, d'ailleurs tout à fait rigoureuse, fera bien comprendre cette nécessité. Imaginons un tissu, de ceux que produit l'industrie et d'une complication relativement assez grande, comme un tapis, un feutre, etc. ; sans doute on pourra, en étudiant de près ce tissu, se faire une idée exacte de l'agencement des parties qui le composent, mais cette idée sera bien plus vite et bien plus sûrement acquise, si nous avons vu une fois fabriquer le tissu sous nos yeux ; de même en histologie la meilleure manière d'avoir une notion exacte de la structure intime d'un tissu est de le voir se former sous ses yeux chez l'embryon, quand cela est possible (2).

§ 35. — Tissus constituants et tissus produits.

On a divisé les tissus en deux classes, sous les noms de *tissus constituants* et de *tissus produits*. Cette division, quand on n'envisage qu'un certain nombre de tissus pouvant servir de type aux deux classes, paraît fondée sur la réalité des faits. Les premiers sont en général vasculaires, constitués par un grand nombre d'éléments divers, doués des propriétés vitales par excellence. Ils sont toujours situés profondément dans l'économie. Les principaux tissus constituants sont : le tissu de la moelle des os, le tissu lamineux, les tissus musculaires, les tissus nerveux, le tissu osseux, le tissu cartilagineux, auxquels il faudrait joindre, pour faire rentrer tous les tissus du corps dans cette classification, le tissu des glandes et des parenchymes tels que le rein, le poumon, le

(1) « Die Bestimmung der Theile organischer Körper zu entdecken, thut man am besten, dass man an ihren Ursprung zuruckgeht. Von dem das allen Theilen den Ursprung gibt, wird daher die Untersuchung ausgehen mussen. » (*Von inwendigem Bau der Gewächse*, 1806.)

(2) En suivant ce mode d'apparition chez tous les animaux pour un même tissu, on obtiendrait ce que M. Milne Edwards a appelé des « séries histogéniques », de même qu'il y a en embryogénie des séries organogéniques et zoogéniques. (Voy. Milne Edwards, *Considérations sur quelques principes relatifs à la classification naturelle des animaux*, in *Ann. des sc. nat.* 1841.)

placenta, le testicule et l'ovaire. Les tissus produits sont en général constitués par un seul élément anatomique ; on n'y trouve ni nerfs ni vaisseaux, ils occupent aussi le plus souvent une situation superficielle. C'est à elle qu'ils doivent leur nom, comme s'ils étaient formés et produits par les tissus fondamentaux situés au-dessous d'eux. Les poils, les ongles, l'émail des dents, le cristallin seront des représentants de ce second groupe. Toutefois les caractères que nous venons d'indiquer sommairement sont loin d'avoir une valeur absolue, quoiqu'il soit facile de saisir entre les tissus divers rangés sous l'une ou l'autre catégorie une sorte d'air de parenté qui satisfait l'esprit jusqu'à un certain point.

CHAPITRE II

TECHNIQUE

§ 36.

Nous nous proposons de ne donner dans ce Traité qu'une place très-restreinte soit à la technique microscopique, soit même à la technique histologique proprement dite, notre but étant surtout d'exposer les résultats acquis en histologie et non les procédés à employer pour vérifier ces résultats. Ce sont deux choses absolument différentes et qu'il faut se garder de confondre. Nous pourrons, à propos de certains tissus et de certains éléments anatomiques, indiquer d'une manière sommaire le moyen de les préparer, mais pour tous les détails précis en ce qui touche à l'emploi du microscope et des réactifs, à l'art de faire des coupes, etc., nous renvoyons aux traités spéciaux sur la matière. On consultera avec avantage celui de Frey (*Histologie et Histochimie*), celui de M. Ch. Robin (*Du microscope et des injections*), celui de M. L. Ranvier (*Traité technique d'Histologie*). Il y a évidemment en histologie comme en toute autre science physique ou naturelle une technique, comme en chimie, par exemple, où la technique comprend l'art de conduire une analyse organique, de faire cristalliser un sel, d'évaporer un liquide, même de faire un filtre, etc. (1).

La technique est un recours nécessaire, c'est l'emploi des moyens qui nous permettent d'avancer de plus en plus dans la connaissance intime des objets soumis aux investigations de l'anatomiste, mais ce

(1) Quelques anatomistes ont donné à tort à la *préparation* nécessaire pour observer au microscope la même importance que d'autres ont accordée à cet instrument, et peu s'en faut que, dans certains esprits, une sorte de confusion ne s'établisse aujourd'hui entre la *technique histologique* et l'histologie proprement dite, de même que la tendance ailleurs est de confondre l'*anatomie microscopique* avec l'*anatomie générale*.

serait une erreur étrange que de confondre les procédés employés par une science avec la science même. On peut être excellent technicien en histologie, excellent micrographe même, et cependant n'avoir point en anatomie des connaissances étendues.

Ceci ne veut nullement dire qu'il faille négliger l'étude de ces procédés, de ces *tours de main* qui nous ont permis de pousser aussi loin nos connaissances. L'élève doit au contraire s'appliquer à les posséder parfaitement, à les essayer tous, à les perfectionner quand cela lui sera possible. Surtout il ne doit pas oublier que ces procédés s'apprennent à peu près exclusivement par la fréquentation des laboratoires. —D'une manière générale, on peut dire de tous les procédés techniques qu'aucun n'a la valeur ni l'importance que lui attribue le plus souvent celui qui l'a trouvé, mais on peut dire aussi qu'il n'en est aucun qui n'ait son utilité pratique dans certains cas.

Il est seulement un point qu'on ne devra jamais perdre de vue. Ceux qui débutent dans les études histologiques sont enclins en général à regarder les préparations qu'ils ont faites comme traduisant l'état réel des objets; ils oublient qu'après une préparation quelconque l'objet observé est toujours — pour employer une expression mathématique — *fonction* du mode opératoire auquel il a été soumis. Une infinité d'erreurs ont été commises pour n'avoir pas tenu compte de cette indication véritablement élémentaire. Certains tissus ont été considérés comme étant de telle ou telle nature, suivant que l'observateur avait usage de se servir de tel ou tel réactif, ou y avait plus de confiance qu'en tout autre.

C'est par la comparaison seule des différents aspects que nous offrent les éléments anatomiques après les diverses préparations auxquelles on les soumet, que nous pouvons nous faire une idée de ce qu'ils sont réellement. L'observateur a toujours pour devoir d'analyser scrupuleusement l'apparence donnée au microscope par tel ou tel procédé de préparation, afin d'en déduire, par une véritable opération de l'esprit, ce qui *est* réellement. Les exemples abondent où le même tissu traité par divers réactifs offre les aspects les plus différents, et même presque inconciliables les uns avec les autres. On peut citer comme exemple frappant la mince membrane qui sépare chez la grenouille la cavité péritonéale des deux sacs lymphatiques placés en arrière d'elle. Abstraction faite des épithéliums qui tapissent de part et d'autre cette paroi, on peut la voir 1° constituée par une substance amorphe et hyaline si on l'a traitée par une solution étendue de nitrate d'argent; 2° contenant des cellules fusiformes ou étoilées si on l'a traitée par le chlorure d'or; 3° formée de fibres onduleuses si on l'a soumise à l'action

de l'acide osmique saturé. Nous reviendrons du reste sur ces diverses apparences.

Si l'on s'en rapporte exclusivement à telle ou telle des réactions provoquées, il est clair que l'on aura une idée absolument fausse du tissu examiné ; on devra déduire la nature et la composition de celui-ci de toutes les *indications* fournies par les divers réactifs.

A plus forte raison, et pour la même cause, on ne devra jamais négliger d'observer les éléments et les tissus à l'état frais et de corriger par les observations ainsi faites celles qui résulteront de l'examen des mêmes éléments ou du même tissu dans les conditions spéciales où on l'a mis pour en faciliter l'étude.

Nous nous bornerons à donner ici quelques indications très-générales et très-sommaires sur la technique histologique, renvoyant comme nous l'avons dit d'une part aux traités spéciaux, et d'autre part aux renseignements particuliers que nous pourrons fournir en parlant des divers éléments ou tissus du corps.

L'histologiste est sans cesse obligé de recourir au microscope comme l'astronome à la lunette, mais il ne faut point oublier que le microscope n'est ici qu'un instrument dont l'histologiste se sert au même titre que le zoologiste ou le botaniste. Le fondateur de l'anatomie générale et par conséquent de l'histologie, Bichat, n'a jamais fait usage du microscope. Celui-ci devient indispensable, dès qu'on passe de l'étude des propriétés des tissus à celle des éléments anatomiques. Comme ils se dérobent par leurs dimensions à nos yeux, nous avons besoin pour les observer des pouvoirs amplifiants du microscope.

En général les grossissements considérables ne sont point utiles à l'histologiste. Il a rarement l'occasion de faire usage de grossissements de plus de 5 ou 600 diamètres. Ceux de 350 diamètres sont très-suffisants pour les débuts. L'observation des tissus et des éléments au microscope n'offre rien de spécial ; on dilacérera ceux-là au moyen d'aiguilles, ou on en fera des coupes, absolument comme on procède pour tout autre objet, soumis au même genre de recherches.

§ 37. — Liquides indifférents. Iodsérum.

Les éléments et les tissus devront être examinés tout d'abord à l'état aussi frais que possible et même vivants. Le liquide où on les placera doit donc être *indifférent*, c'est-à-dire n'avoir sur eux aucune action chimique. Or ceci n'est point le cas pour l'eau qui altère par son seul contact, et immédiatement, un certain nombre de tissus. Elle devra donc être toujours rejetée pour l'examen

des parties fraîches, excepté quand on saura d'avance quelle est son action sur elles, comme s'il s'agissait par exemple d'examiner les cellules superficielles d'un animal aquatique. Mais ceci est l'exception. On remplacera l'eau, suivant l'occasion, par le serum du sang, l'humeur vitrée, le blanc d'œuf étendu d'eau, ou enfin tout simplement par de l'eau à laquelle on aura ajouté un demi pour 100 environ de sel de cuisine.

Le mieux est de recourir à l'iodsérum de Max Schultze. Voici comment on le prépare. On prend du liquide amniotique de femme ou de brebis ; ce dernier est facile à se procurer dans les abattoirs. Dans dix grammes de ce liquide amniotique on verse un gramme environ de solution alcoolique d'iode. On obtient ainsi du sérum *sur-iodé*. On ajoute alors un gramme environ de ce sérum sur-iodé à cent grammes de liquide amniotique pur. C'est ce qu'on appelle *l'iodsérum*. Il est d'abord jaunâtre, mais avec le temps l'iode disparaît peu à peu. Le liquide pâlit et finirait par se putréfier si l'on n'avait le soin d'ajouter alors une nouvelle quantité de sérum sur-iodé.

L'iodsérum n'est pas seulement employé comme véhicule pour l'examen des éléments anatomiques, on s'en sert également pour y faire macérer certains tissus qui s'y désagrègent après quelque temps en leurs éléments constitutifs. L'iodsérum est donc aussi un dissociant.

§ 38. — Chambre humide.

Pour suivre pendant un certain temps des éléments anatomiques vivants sous le microscope, quand ceux-ci appartiennent à des animaux à sang froid, comme par exemple les éléments sarcodiques du sang de la grenouille et surtout du triton, on se sert d'un petit appareil connu sous le nom de *chambre humide*. Nous dé-

FIG. 3. — Chambre humide de Bottcher.

crivons et nous figurons ci-contre (fig. 3) celle de Bottcher (voy. *Ueber die molekular Bewegung in thierischen Zellen*, dans *Virchow's Arch.*, 1866). Elle se compose d'une lame ordinaire, au milieu de laquelle un

anneau de verre est fixé avec du baume de Canada. A la face interne de cet anneau on dispose une bande de papier buvard qu'on humecte légèrement. Puis la goutte de sang ou de lymphe (qui doit offrir le moins d'épaisseur possible) est déposée à la partie inférieure d'une lamelle, dont on recouvre cet anneau de verre, après avoir préalablement interposé une couche de paraffine ou de graisse. On devra éviter les substances en solution dans des essences ou dans l'alcool, parce que le dissolvant en s'évaporant à l'intérieur de la chambre agirait peut-être sur les éléments en observation (1). On peut à l'aide de ce procédé conserver des éléments anatomiques vivants pendant plusieurs jours, à condition qu'ils appartiennent à des animaux à sang froid. Pour les éléments des animaux à sang chaud il faut un appareil plus compliqué dont on a proposé un grand nombre de modèles; c'est une chambre humide maintenue à la température constante de l'animal à sang chaud.

§ 39. — Dissociants, durcissants. Coupes.

On peut se proposer quand on étudie un tissu deux choses différentes: connaître les éléments dont il est composé, c'est-à-dire sa *structure;* ou connaître la manière dont ces éléments sont agencés, c'est-à-dire sa *texture*. Dans le premier cas le but à atteindre est d'isoler les uns des autres les éléments réunis pour former le tissu ; dans le second, de durcir convenablement ce dernier, afin de pouvoir pratiquer des coupes qui laissent voir les différents éléments en place, dans leurs rapports mutuels. Deux groupes de liquides dans lesquels on laisse macérer les pièces correspondent à ce double but : les *Dissociants* et les *Durcissants*.

Les dissociants sont des liquides dans lesquels on plonge les fragments du tissu que l'on veut étudier pendant un certain temps afin d'en séparer plus tard les éléments. Le dissociant par excellence est la Liqueur de Müller, composée de :

Eau	100 grammes.
Bichromate de potasse	2 —
Sulfate de soude	1 —

On peut augmenter ou diminuer la proportion de sulfate de soude ou de bichromate selon que l'on veut obtenir un degré plus grand

(1) On vend également des chambres humides un peu plus compliquées, avec un socle au milieu, en sorte que le liquide à examiner se trouve comprimé entre celui-ci et le verre mince, ce qui peut être avantageux pour certaines observations.

ou moindre de résistance des éléments. Plus les fragments de tissu ont séjourné longtemps dans cette liqueur, plus ils se laissent dissocier facilement : ce sont d'abord les cellules épithéliales, et plus tard les éléments du tissu lamineux.

Il y a un grand nombre d'autres dissociants que l'usage apprendra à connaître et que nous signalerons chemin faisant ; ils ont chacun leurs avantages déterminés et devront être employés de préférence dans des cas différents.

L'alcool, les acides chromique, azotique, chlorhydrique, selon qu'on les emploie de telle ou telle manière, peuvent être des durcissants ou des dissociants.

Parmi les durcissants il faut citer surtout l'alcool, les acides chromique, picrique, les bichromates, principalement celui d'ammoniaque. L'acide chromique s'emploie à un demi pour 100 environ ; les bichromates à 3 ou 4 pour 100.

On devra toujours avoir soin de renouveler les liqueurs des macérations. C'est un principe général. Il sera toujours avantageux, quand cela est possible, de suspendre la pièce que l'on se propose de laisser macérer, dans les parties supérieures du liquide, de même qu'il faudra toujours mettre une grande proportion de liquide relativement au volume de la pièce.

Les coupes se pratiquent sur les pièces durcies, soit à main levée, exercice dans lequel on arrive rapidement à avoir une grande habileté ; soit au moyen de *microtomes* (microtomes de Nachet, de Follin et Ranvier, etc.) Le microtome est indispensable quand on veut obtenir un grand nombre de coupes bien régulières et bien égales, ou quand on se propose de poursuivre sur une certaine étendue un organe quelconque. On éprouve très-souvent, surtout dans l'étude embryogénique des premiers temps de la vie, le besoin de pratiquer sur un embryon unique une série non interrompue de coupes.

Quel que soit le procédé employé pour pratiquer les coupes, on doit toujours avoir soin de mouiller dans l'alcool la lame du rasoir. Les coupes doivent être faites en quelque sorte sous l'alcool. Pour les enlever de dessus la lame, il suffit de tremper celle-ci dans l'eau, on l'essuie en la passant sur un linge, on la trempe de nouveau dans l'alcool et on pratique immédiatement une nouvelle coupe. La main qui tient la pièce, si on fait les coupes à main levée, ou qui tient le microtome, ne doit pas cesser de les tenir dans la même situation : ceci est indispensable pour avoir des coupes toutes régulières et toutes bien égales en épaisseur.

§ 40. — Encollage.

On appelle *encollage* un procédé qui consiste à diffuser dans un tissu mou une substance liquide susceptible d'être ensuite coagulée, afin d'augmenter ainsi la dureté du tissu et de le rendre propre à être coupé par les moyens ordinaires.

L'encollage par excellence est celui qu'on fait avec la gomme arabique. Les pièces sont plongées pendant vingt-quatre ou quarante-huit heures dans une solution sirupeuse de gomme ; puis on les porte dans de l'alcool à 36 degrés. Au bout d'un jour, elles sont en général suffisamment dures, toutefois le temps varie avec le volume de la pièce, et si celle-ci est très-mince, quelques heures doivent suffire. Les coupes sont mises dans l'eau, comme nous l'avons indiqué au paragraphe précédent. La gomme se dissout, et l'on peut ensuite monter les coupes après coloration. Si l'on veut entièrement se débarrasser de la gomme dont une partie, quoique hydratée, continue d'imprégner le tissu, il est bon de soumettre les coupes à un courant d'eau continu pendant quelques heures et même plus. Toutefois cette méthode n'est guère applicable qu'aux tissus résistants par eux-mêmes et dont les éléments ne se peuvent désagréger.

Le procédé par la gomme et l'alcool donne surtout d'excellents résultats après le durcissement par l'alcool et l'acide picrique. Il a l'avantage de n'exiger qu'un temps relativement court, et de trouver ainsi une application directe à l'examen des différentes tumeurs. La succession des opérations est la suivante (Ranvier) : on plonge la pièce pendant un jour dans l'alcool à trente-six degrés, puis le même temps dans une solution saturée d'acide picrique ; ensuite on durcit par la gomme et l'alcool et on coupe à la manière ordinaire.

Un mode de durcissement moins expéditif, mais infinement préférable (l'alcool altérant toujours un certain nombre d'éléments) est la macération prolongée dans la liqueur de Müller. Ce procédé s'applique surtout aux tissus mous et friables tels que la rétine, les muqueuses et surtout les embryons. Il convient pour cela de laisser macérer les pièces dans la liqueur de Müller pendant quelques mois et même des années. Au bout de ce temps les éléments anatomiques sont suffisamment fixés pour que l'encollage n'en modifie presque point l'aspect.

On a également employé la colle forte, la gélatine, etc. On y plonge l'objet, alors que ces substances sont encore chaudes, après quoi on laisse refroidir le tout. On pratique ensuite les coupes. On

peut mélanger à la gélatine une faible proportion de glycérine, qui l'empêche de sécher trop et de devenir cassante. On emploierait de même la gomme laque dissoute dans l'alcool, ou la stéarine, mais pour des pièces préalablement traitées par l'essence de térébenthine. Il est toujours important, quand on veut pratiquer des coupes utiles, de se bien assurer de la direction suivie par le rasoir ; pour cela il est nécessaire, quand l'encollage n'est pas transparent, de mettre des points de repère.

§ 41. — Encastrement.

L'*encastrement* consiste à fixer au milieu d'un corps suffisamment dur un organe trop ténu ou trop mou pour être coupé sans cet artifice.

La moelle de sureau est la substance dont on se sert généralement. Elle trouve surtout une application dans les coupes faites au microtome. On remplit de moelle les vides laissés par l'objet à couper ou bien on encastre directement celui-ci dans un fragment de moelle. Quand la pièce est ainsi bien fixée, on plonge le tout dans l'alcool. La moelle de sureau se gonfle, se moule sur le tissu, et le retient en le pressant de tous côtés également. Nous répéterons encore ici ce que nous avons déjà dit : que nous ne pouvons entrer dans tous les détails de ces manipulations, qui ne peuvent s'apprendre que par la fréquentation des laboratoires. Chacun reste d'ailleurs en ces sortes de choses son grand maître ; chacun invente pour soi des procédés plus ou moins ingénieux, et desquels, en tous cas, il se sert toujours mieux que tout autre.

La cire, la paraffine, etc., servent comme la moelle de sureau à encastrer les pièces dans beaucoup de circonstances. On fait fondre la paraffine et aussitôt qu'elle est fondue on la verse dans de petites caisses en papier de la grandeur voulue. On y plonge l'objet en ayant soin, si cela est nécessaire, d'observer l'orientation qu'on lui donne, afin de pratiquer ensuite les coupes dans le sens le plus favorable. On laisse refroidir. Alors on attaque la paraffine avec un instrument tranchant par un des côtés du bloc, de manière à atteindre la pièce, et on plonge le tout dans l'alcool, où on peut le conserver jusqu'au moment de s'en servir. Avant de faire subir aux pièces ce traitement, et afin que la paraffine englobe bien le fragment à couper, on devra toujours l'avoir laissé séjourner au préalable quelque temps dans l'alcool ; on l'essuie avec du papier buvard de manière à le sécher un peu, avant de le plonger dans la paraffine.

Le mélange d'*huile et de cire* s'emploie comme la paraffine.

Flemming a proposé l'usage du savon transparent brut (préférable à celui à la glycérine) que l'on fait dissoudre avec le tiers ou la moitié de son volume d'alcool, à la chaleur. On coule dans des caisses de papier. Quand la masse est solide, on dégage la pièce qu'on laisse sécher un ou deux jours. On peut alors pratiquer à sec avec le rasoir les coupes les plus fines, qu'on lave ensuite à l'eau et qu'on conserve dans la glycérine. Dans cette pratique l'alcalinité du savon est un grave inconvénient que l'on arrive toutefois à prévenir par quelques tours de main et spécialement en employant l'eau de seltz au lieu d'eau ordinaire pour dégager les coupes. On devra aussi s'assurer que le savon ne contient point d'alcali libre.

§ 42. — Coupes des membranes minces.

Pour pratiquer des coupes sur des membranes minces peu épaisses on a recours à divers tours de main dans lesquels on acquiert vite une très-grande habileté.

Le procédé le plus simple et qui donne presque toujours d'excellents résultats est celui de la planchette. Celle-ci est communément en caoutchouc durci, mais on peut également se servir de bois, et on prendra dans ce cas un morceau de buis poli pour la gravure. On étale la membrane sur la planchette et on en provoque l'adhérence en la laissant se dessécher très-légèrement. Parfois on l'a humectée avec un peu d'eau gommée, afin que cette adhérence se fasse mieux. Quand elle est suffisante on prend un rasoir à lame un peu courbe et on pratique rapidement et sans désemparer une série de coupes en avançant d'une extrémité à l'autre du fragment à couper. On procède en somme comme avec un hachoir à deux mains. Pour enlever ensuite les coupes on verse sur elles une ou deux gouttes d'eau, après quoi on les fait glisser sans difficulté sur le plat d'un bistouri. On peut au besoin les prendre une à une dans leur ordre avec des pinces. Il est bien clair qu'on n'obtient jamais par ce procédé des coupes aussi régulières qu'en saisissant la membrane dans un encollage quelconque. Mais on y trouve d'autres avantages : en particulier celui de ne faire subir à la préparation aucune déformation au cours de la recherche. Dans le nombre des coupes ainsi faites il s'en trouve de trop épaisses et de trop minces, mais il y en a toujours un certain nombre qui sont excellentes. Et il n'y a pas en somme de meilleur procédé pour l'étude de la rétine, des feuillets du blastoderme, etc.

Si on ne redoute pas d'avoir recours à l'encollage, on se trouvera bien d'appliquer la membrane que l'on met dans la gomme, puis l'alcool, sur une feuille de papier à filtre, avec lequel elle conserve des adhérences et avec lequel on la coupe. Les coupes se manient ensuite plus aisément, grâce à ce lambeau de papier qui les soutient et qui a de plus l'avantage de jouer le rôle de tasseau sous le verre mince.

Si la membrane est solide et résistante, on peut la rouler sur elle-même et en faire une sorte de petit cylindre qui se prête facilement à la coupe; on peut encore en saisir un fragment entre deux morceaux de sureau et le couper ainsi. Un autre procédé consiste à placer la membrane entre deux fragments d'un tissu mou, du foie par exemple, et à durcir le tout par la gomme et l'alcool. Dans l'eau les coupes de la membrane s'isolent du tissu protecteur. Il est bien entendu que ces coupes de membranes minces doivent être pratiquées comme toujours sur des parties dont les éléments ont été fixés au préalable par les réactifs convenables.

§ 43. — Éclaircissants.

Les coupes ne peuvent pas en général être observées dans les liquides qui servent de véhicules ordinaires; elles ont une épaisseur qui exige qu'on les rende transparentes ou, comme on dit, qu'on les éclaircisse. D'autres fois on veut aussi les colorer. Nous prendrons ce dernier cas et nous indiquerons les diverses opérations par lesquelles il faut alors faire passer la coupe. Après l'avoir laissée séjourner dans l'eau le temps convenable pour la débarrasser de l'alcool (où le carmin est insoluble) et de la gomme qui a servi à la durcir, on la colore; quand on juge qu'elle est arrivée au point de coloration convenable, on la retire. Elle est opaque, mais comme les corps qui la rendront transparente, la benzine, la térébenthine, la créosote, l'essence de girofle, etc., ne sont point miscibles à l'eau, ou du moins ne le sont qu'en proportion très-faible, il devient nécessaire, avant d'avoir recours à ces agents, de *déshydrater* la préparation. Cela se fait en la plongeant dans l'alcool absolu (celui du commerce peut suffire) qui enlève toute l'eau et permet dès lors l'action des liquides éclaircissants. Pour rendre la manipulation plus rapide, on peut étancher légèrement les coupes sur du papier buvard, ou du papier à cigarettes qui est excellent pour cela, avant de les faire passer d'un liquide dans l'autre.

Quand la coupe est transparente, il ne reste plus qu'à la transporter après l'avoir encore une fois légèrement étanchée, dans un corps

résineux qui la conserve. Celui qu'on emploie actuellement est le baume de Damar. On emploie également le baume du Canada rendu liquide soit par une faible chaleur, soit par l'addition de chloroforme. Dans ce dernier cas le baume diminue toujours entre les deux lames de verre. Il se fait dès le premier jour des vides. On les comble en ajoutant une nouvelle goutte de la solution sous le bord du verre mince.

Les coupes ainsi obtenues sont bonnes pour les vues d'ensemble ; ce ne sont pas toujours, ce sont même rarement les meilleures pour l'étude intime des éléments. Cette série de manipulations et de réactions par laquelle passe la préparation n'est pas sans nuire un peu à sa perfection. Quand on a des coupes très-minces, il est toujours préférable de les placer directement et de les conserver dans la glycérine. Il faut au reste bien distinguer ce que l'on pourrait appeler *les préparations de collection*, qui comportent une certaine élégance, certains soins de détail, *des préparations d'étude* auxquelles on demande avant tout d'être démonstratives d'un fait ou d'une particularité donnés. A ce point de vue, on ne devra jamais négliger d'observer les coupes incomplètes. Il arrive souvent que ces coupes taillées en biseau sur un de leurs bords laissent voir des détails de structure qu'on n'aperçoit pas sur des préparations dites vulgairement : mieux réussies.

§ 44. — Colorants. Carmin.

On tire un grand parti en histologie de la coloration partielle ou totale des fragments de tissu que l'on soumet à l'examen du microscope. De tous les procédés employés pour les colorer, le plus pratique est l'usage du carmin. On emploie aujourd'hui de préférence le picrocarminate d'ammoniaque, qui a l'avantage de colorer certains éléments ou certaines parties des éléments en rouge, tandis que l'acide picrique se portant sur d'autres parties les colore en jaune. Nous n'avons pas besoin de rappeler que les colorants ne doivent jamais être employés que pour rendre plus visibles, ou mieux, plus distinctes des parties qui le seraient moins sans cela.

Pour préparer cette solution, on imbibe d'eau un fragment de carmin de première qualité, puis on le place au fond d'un tube en versant sur lui quelques gouttes d'ammoniaque. Le lendemain le carmin est entièrement dissous ; on ajoute de l'eau distillée, puis on neutralise l'ammoniaque au moyen d'une solution concentrée d'acide picrique. Le mélange doit avoir une couleur rouge orangée. Le picrocarminate sera d'autant meilleur qu'on se sera plus approché sans l'atteindre

du point de saturation de l'ammoniaque. On peut employer de même l'acide acétique, et cette solution offre dans certains cas des avantages marqués sur la précédente. L'important est que le carmin, par suite du faible excès d'ammoniaque qui tend lui-même à s'évaporer, soit pour ainsi dire en état de combinaison instable. Aussitôt que le carmin dans cet état se trouve en présence de corps qui en sont avides, il se précipite sur eux. Nous avons dit que le nucléole, le noyau, le corps des cellules avaient, dans l'ordre même où nous les désignons, une affinité de moins en moins grande pour le carmin. Si la solution par laquelle on a traité la substance est très-faible, le noyau seul est coloré et non le corps des cellules que le carmin traverse sans s'y fixer. Nous avons dit précédemment que les substances organiques encore vivantes n'étaient pas en général teintes par le carmin. On n'obtient d'autre part que de mauvaises imbibitions quand la préparation que l'on veut carminer est encore imprégnée de liquides acides ou alcooliques : l'acide s'emparant de l'ammoniaque précipite sur place le carmin, en dehors des lieux d'élection où il se serait déposé sur une pièce imbibée d'un liquide neutre.

Certaines solutions de carmin dans lesquelles la matière colorante se précipite lentement, et qui sont à cause de cela *louches*, sont souvent les meilleures ; il suffira dans ce cas de filtrer pour l'usage de chaque jour quelques gouttes de cette solution sur un très-petit filtre de papier.

§ 45. — Fermeture des préparations.

La fermeture des préparations est un des côtés les plus grossiers de la technique microscopique. Nous ne nous y arrêterons point, nous bornant à énumérer les substances employées dans ce cas : le bitume de Judée, le baume de Damar, la cire, la gomme laque en dissolution dans l'alcool, la paraffine, etc. Celle-ci s'applique généralement au moyen d'une tige de fer creuse que l'on chauffe à la lampe. On peut l'appliquer tout aussi bien en faisant fondre la paraffine et en la portant sur les bords du verre mince au moyen d'un pinceau que l'on a soin de couper carrément à un millimètre environ de la pointe.

§ 46. — Réactifs usuels.

Nous nous étendrons un peu plus sur l'action d'une série de réactifs que nous allons passer en revue et qui sont mis à profit pour les études histologiques. La connaissance de ceux-ci n'a plus trait simplement à la technique ; elle importe à la science des éléments et des

tissus eux-mêmes, puisqu'elle n'est que l'expression des modifications qu'ils offrent en présence de ces divers agents. On ne devra pas oublier que ces réactions sont rapportées en général à la substance organique telle qu'on la trouve sur l'animal vivant ou le cadavre. Elles changent si on fait agir les mêmes réactifs sur des tissus ayant macéré dans des solutions spéciales. C'est ainsi que l'acide acétique ne gonflera plus les fibres lamineuses d'un tissu durci par l'acide chromique : de même des autres réactions. Ce point ne doit jamais être perdu de vue par l'élève qui débute.

Nous suivrons un ordre absolument artificiel, le même à peu près qu'a adopté M. Ch. Robin dans son traité *Du microscope*.

Eau. — L'eau, avons-nous dit, altère très-rapidement un grand nombre d'éléments anatomiques, par exemple les globules du sang et du pus ; l'eau gonfle le tissu cellulaire, lui donne une apparence gélatineuse, et le rend légèrement transparent, condition qui pourra être utile, mais qu'on obtiendra beaucoup mieux avec les solutions étendues d'acide acétique, azotique, etc.

L'eau à une certaine température devient un durcissant ; on peut l'employer pour les muscles dont les stries se voient très-bien sur la viande bouillie.

Elle devient aussi un dissociant si l'on ne fait qu'y plonger certains tissus. C'est ainsi qu'on observera très-bien les fibres cellules des estomacs du bœuf sur le *gras double* acheté chez les marchands tripiers. On dissocie, en les plongeant dans l'eau à 55 degrés, les fibres d'un muscle de grenouille (1).

Eau oxygénée. — L'eau oxygénée peut rendre parfois de grands services comme décolorant. En laissant tremper des coupes faites sur des tumeurs mélaniques dans un mélange à parties égales d'eau oxygénée et de glycérine, on détruit en partie la couleur noire du pigment et la préparation se trouve sensiblement éclaircie (voy. § 26). L'eau oxygénée détruit également la matière colorante des cheveux et celle du test de certains insectes ayant une couleur foncée, comme les dytiques, les hydrophiles, etc.

Glycérine. — La glycérine est d'un usage constant pour conserver les préparations microscopiques délicates. Elle altère profondément les éléments et les tissus frais qu'on y plonge. Pour conserver les

(1) Il ne semble point qu'on ait fait jusqu'ici des recherches histologiques au moyen de la marmite de Papin, qui donneraient sans doute d'intéressants résultats.

préparations faites sur des tissus macérés, il importe qu'elle soit légèrement acide. Il est d'habitude de la rendre acide avec une très-petite quantité d'acide formique ou d'acide oxalique.

Quand on a sous le microscope une préparation heureuse que l'on désire conserver, il suffira d'ajouter sur le bord du verre mince une goutte de glycérine. Celle-ci pénètre peu à peu sous la plaque en se mêlant au liquide qui sert de véhicule. Ce mélange est toujours excellent pour la conservation de la préparation et vaut mieux que la glycérine pure : il se produit une substitution partielle de celle-ci à une certaine quantité d'eau qui s'évapore. *Au bout de quelques jours* on n'a plus qu'à fermer la préparation. Mais la condition essentielle pour cela est d'enlever de *la surface de la bande de verre, autour de la lame mince*, toute trace de glycérine qui s'y pourrait trouver ; autrement le corps résineux employé n'adhère pas au verre.

La glycérine est un réactif spécial du tissu osseux où elle fait apparaître les cavités de la substance osseuse en y provoquant la production d'un gaz qui les remplit ainsi que leurs plus fins prolongements.

Alcool. — L'alcool est dans beaucoup de cas un excellent durcissant, soit qu'on l'emploie seul, soit qu'on en combine l'usage avec celui de l'acide chromique ou de l'acide picrique. Il doit être seul employé pour durcir les tissus injectés. Nous donnerons en parlant du système vasculaire les indications générales sur la pratique des injections. L'alcool est essentiel pour faire les coupes, le rasoir doit toujours en être imprégné. L'alcool méthylique peut être employé pour ce dernier usage à la place de l'alcool ordinaire.

Ranvier a préconisé l'emploi de l'alcool à 30 degrés centésimaux (alcool au tiers, deux parties d'eau distillée pour une partie d'alcool à 36 degrés Cartier) pour fixer les éléments anatomiques, particulièrement ceux qui sont isolés, tels que les hématies, les leucocytes, les spermatozoïdes, les ovules. Il fixe également les cellules nerveuses avec leurs prolongements, seulement la macération doit être prolongée pendant plusieurs semaines, tandis qu'on obtient le même résultat en deux ou trois jours par l'acide chromique à 1/3400.

On peut également employer l'alcool comme dissociant, en y laissant séjourner les fragments de tissu pendant vingt-quatre ou quarante-huit heures. On isole ainsi rapidement les cellules épithéliales. La liqueur de Müller demande un temps plus long, mais le résultat est meilleur.

Chloral. — Le chloral rend de grands services en histologie comme durcissant. Il peut servir à préparer les rétines. Il coagule aussi la

myéline des nerfs, comme l'alcool absolu. Il nous a paru qu'alors la myéline devenait susceptible d'être colorée par le carmin.

Acide acétique. — L'acide acétique jouit de la propriété de rendre gélatineux et transparent le tissu lamineux, tandis qu'il est à peu près sans action sur le tissu des glandes; il favorisera donc la recherche de celles-ci. Par le même effet il tend à détacher les revêtements épidermiques des tissus lamineux (derme ou chorion) sous-jacents.

L'acide acétique est aussi employé très-fréquemment comme éclaircissant. Faisant disparaître certains éléments des tissus, tels que les fibres lamineuses, les fibres-cellules, il rend visibles les noyaux contenus au milieu de ces éléments et devient un utile auxiliaire pour les rechercher.

L'emploi de l'acide acétique faible se combine aussi, comme nous le dirons, avec l'emploi du chlorure d'or et de l'acide osmique. Il sert dans ce cas à gonfler et rendre transparents les tissus afin de faciliter l'examen des terminaisons nerveuses, après qu'on a artificiellement coloré celles-ci par les deux autres réactifs en question. On empêche les végétations de se développer dans les solutions étendues d'acide acétique en y mettant une goutte d'acide phénique.

On forme avec un mélange de huit à dix gouttes d'acide acétique dans 30 grammes d'alcool, le liquide de Beale où beaucoup de tissus acquièrent peu à peu un durcissement qui les rend propres à en faire des coupes, en même temps qu'ils deviennent transparents et un peu gonflés.

Acide chlorhydrique. — L'acide chlorhydrique faible a à peu près les mêmes propriétés que l'acide acétique. On l'emploie en particulier à 1 ou 2 pour 1000 environ, pour la recherche des terminaisons nerveuses dans les muscles. Plus concentré il sert à détruire la plupart des éléments anatomiques en ne respectant que quelques rares substances dans l'économie : les fibres élastiques, la cristalloïde, la cuticule des dents. L'acide chlorhydrique très-étendu est un excellent dissociant, surtout pour les tissus des animaux inférieurs.

Acide azotique. — L'acide azotique, comme les précédents, gonfle et rend transparent le tissu lamineux, mais il a une action spéciale sur la substance musculaire ; il la durcit et finit par l'isoler. Il la colore en même temps en jaune, surtout quand il n'est pas pur. On a conseillé à cause de cela de laisser plonger des fragments de bouchon dans l'acide azotique dont on se sert pour ces sortes de recherches.

Acide picrique. — L'acide picrique s'emploie comme durcissant et comme colorant. Il agit à peu près comme l'acide chromique sur les tissus appartenant au groupe des tissus conjonctifs. Il les durcit et les décalcifie, en même temps qu'il les colore fortement en jaune. Sa propriété colorante apparaît surtout quand il est combiné au carmin dans le picro-carminate d'ammoniaque. Si le mélange a été bien fait on voit l'acide picrique se précipiter sur certains éléments et les teindre en jaune, alors que le carmin en colore d'autres en rouge. On aura un excellent exemple de cela sur le fibro-cartilage de l'épiglotte du bœuf.

Acide osmique. — L'acide osmique est aujourd'hui d'un usage considérable en histologie où il rend les plus importants services. Il est à la fois colorant de certaines substances et à un point de vue plus général durcissant. Il colore en violet puis en noir les corps gras et la myéline des nerfs. On l'emploie le plus souvent dans ce but à 1 ou 2 pour 100. Concentré et même saturé, il sert à fixer instantanément certaines membranes minces comme la rétine, la lame du limaçon, les feuillets du blastoderme, etc., de telle sorte qu'on peut sur l'heure pratiquer des coupes. A ce point de vue encore l'acide osmique rend les plus grands services dans l'étude des jeunes embryons dont il permet de durcir instantanément les tissus, en altérant moins la forme des éléments que tout autre réactif. On remarque seulement qu'après avoir été ainsi traités, les noyaux et les corps cellulaires se teignent un peu plus difficilement par le carmin,

On peut combiner l'emploi de l'acide osmique avec celui de l'acide acétique ou de l'acide chlorhydrique ; il permet de suivre facilement les plus fines ramifications nerveuses qui se trouvent alors teintes en brun.

Acide chromique. —L'acide chromique, selon le degré de la solution où il se trouve, peut être employé soit comme dissociant, soit comme durcissant. En solution à 1 pour 2500 à 5000, il permet la dissociation facile des éléments du tissu nerveux principalement. Mais on doit être prévenu que dans ce cas son action ne se prolonge pas. Il faut surprendre en quelque sorte la macération au moment propice, quand les éléments se séparent facilement les uns des autres et ont en même temps un degré de dureté suffisant. Cette remarque s'applique au reste à un grand nombre de réactifs dont il faut ainsi surveiller l'action à des espaces de temps parfois très-rapprochés : quand on fait bouillir, par exemple, un tissu comme celui des ongles dans un liquide tel que

la soude, qui en dissocie d'abord les éléments et presque aussitôt les gonfle et les détruit.

L'acide chromique comme durcissant s'emploie à 1 ou 1 1/2 à 3 pour 1000 parties d'eau. Il est inutile pour ces sortes de macérations d'employer de l'eau distillée. Il sera seulement nécessaire de renouveler fréquemment le liquide, surtout s'il est peu abondant par rapport au volume du fragment mis à macérer. On devra placer celui-ci au moins pendant les premiers jours dans un vase à fond plat ou bien le suspendre au moyen d'un fil dans le haut du bocal. La solution chromique sera employée de préférence quand les parties à durcir contiendront des sels terreux ; elles seront décalcifiées et les coupes se feront sans difficulté.

Bichromates de potasse et d'ammoniaque. — Quand les substances à durcir ne contiennent point de chaux, quand ce sont des parenchymes, il y a avantage à substituer le bichromate de potasse ou d'ammoniaque à l'acide chromique. Ces sels s'emploient à 3 ou 4 pour 100 dans l'eau ordinaire.

Liqueur de Müller. — La liqueur de Müller est le dissociant par excellence. La composition de ce mélange est due à Henri Müller. Nous l'avons indiqué, ce liquide sert à durcir les cellules épithéliales en même temps qu'il les isole les unes des autres; il les gonfle toutefois très-légèrement, mais sans les déformer d'une manière sensible. La liqueur de Müller est également très-propice à l'étude de la rétine. On en peut dire autant des tout jeunes embryons qui s'y conservent parfaitement. A la longue ils deviennent bruns, mais ceci ne nuit en rien à la netteté et à la transparence des coupes ; ils acquièrent après six mois, un an et plus de séjour dans la liqueur de Müller, une certaine dureté qui permet de les trancher facilement. Au bout de ce temps les cellules du tissu conjonctif s'isolent presque aussi aisément que les cellules épithéliales. Elles ont de plus l'avantage d'être assez fortement teintes en jaune ce qui permet jusqu'à un certain point de ne pas les soumettre à une nouvelle réaction pour les colorer.

Potasse et soude. — La potasse et la soude sont employées pour gonfler, détruire, éclaircir les tissus. Elles gonflent les tissus durs, comme les cheveux, les ongles, les épidermes, et permettent de reconnaître, quoique altérés, les éléments qui entrent dans la constitution de ces parties. On peut également détruire avec ces réactifs certains éléments anatomiques, alors que d'autres sont respectés. C'est le cas

pour les fibres élastiques qui résistent aux bases, même chaudes, pourvu qu'elles nesoient pas trop concentrées. La recherche, au moyen de la potasse, de certains champignons parasites (*Trichophyton tonsurans*, *Achorion*, etc.) repose sur une réaction analogue. Les cellules épithéliales, qui constituent les cheveux dans ce cas, sont éclaircies et laissent voir facilement par transparence les amas de spores.

La soude éclaircit instantanément les préparations faites au moyen de l'acide chromique, mais elle compromet la durée de la préparation qui reste altérée. La soude ne devra en conséquence être employée que sur des pièces sacrifiées d'avance.

Azotate d'argent. — L'azotate d'argent est un réactif extrêmement précieux, quoique d'un maniement difficile : il possède la propriété de se réduire au niveau des insterstices de certains éléments. On l'emploie dans ce but à la dose de 1 à 4 pour 1000. Nous reviendrons sur ce sujet en parlant de l'épithélium des séreuses. Le nitrate d'argent a de plus sur les cellules nerveuses et leurs prolongements une action très-singulière dont nous aurons aussi à reparler.

Chlorure d'or. — On peut appliquer au chlorure d'or la même remarque qu'au nitrate d'argent ; c'est un réactif précieux, mais dont l'emploi offre certaines difficultés. On en fait usage ordinairement à la dose de 1 pour 100. Le chlorure d'or agit en général, comme le carmin; il colore d'autant plus activement les éléments anatomiques que la vie de ceux-ci était plus intense. Les parties sur lesquelles on fait agir le chlorure d'or doivent toujours être préalablement acidifiées. Nous entrerons dans quelques détails sur la manière de l'employer, spécialement en traitant du tissu cornéen ; il est aussi d'un emploi profitable dans l'étude de la substance nerveuse.

Teinture d'iode. — La teinture d'iode sert comme colorant, et rend dans certains cas d'importants services en faisant ressortir parfois les noyaux de certaines cellules qui resteraient sans cela à peine visibles. On l'emploie également pour bien mettre en lumière les cellules du cartilage frais au milieu de la substance amorphe où elles sont plongées. La réaction bleue avec l'amidon, utilisée surtout en histologie végétale, peut cependant servir à déceler au sein d'un tissu et même d'un élément anatomique la présence de grains de fécule ou d'amidon introduits accidentellement ou artificiellement dans l'économie. L'iode est également un réactif de la matière glycogène qu'il colore en jaune brunâtre.

Hématoxyline. — L'hématoxyline est un réactif colorant. On l'extrait du bois de Campêche. Pour l'usage, on en fait une solution concentrée dans l'alcool ; on mélange 1 gramme de cette solution à 100 grammes de la solution suivante :

Alun, 1 gramme ; eau, 800 grammes. (Lœwe.)

On obtient de la sorte un liquide violet dans lequel il suffit de plonger pendant quelques minutes une membrane pour que les noyaux soient colorés en beau violet. Nous indiquerons à leur place quelques-unes des réactions importantes de l'hématoxyline.

Fuchsine. — La fuchsine jouit d'un pouvoir colorant considérable, ainsi que du reste tous les sels d'aniline dont elle est un des dérivés. On l'emploie en solution alcoolique. Elle colore en rouge vif les noyaux, et de même les spermatozoïdes, les leucocytes, etc. Elle est surtout d'une application utile pour l'étude du système nerveux. Dans les nerfs, le cylindre-axe est la partie qui se colore avec le plus de facilité ; seulement la nuance qu'il offre alors n'est pas rouge, elle est lie de vin (Onimus).

Sels d'aniline. — Nous ne pouvons signaler ici tous les sels d'aniline employés en histologie. Nous aurons occasion plus loin, à propos des différents éléments des tissus, de revenir sur l'action de ces sels, en particulier à propos de la rétine, de l'ovaire, etc. Toutes ces matières sont des colorants énergiques.

Le *rouge d'aniline* s'emploie surtout pour l'étude de certains organismes inférieurs (vibrions, bactéries, etc.), qu'il permet de distinguer plus aisément, en leur donnant une couleur tranchée.

Purpurine. — La purpurine est un extrait de garance dont l'usage a été préconisé par Ranvier. On la prépare de la façon suivante : on porte à ébullition une solution d'alun à 1 pour 200, et on y ajoute une petite quantité de purpurine ; au bout de quelques minutes la dissolution s'est opérée ; on filtre et on ajoute un quart du volume total d'alcool. Le liquide ainsi obtenu est dichroïque et d'une belle couleur orangée, mais il ne se conserve pas indéfiniment. Au bout de un à deux mois il a perdu une grande partie de son pouvoir colorant : il faut donc toujours employer une solution fraîche. La purpurine a comme colorant certains avantages qu'on peut résumer ainsi : elle se fixe sur les noyaux et à peine sur les corps cellulaires ; elle colore les fibres-cellules, ce qui permet de les distinguer facilement quand elles sont mêlées aux éléments du tissu conjonctif ; elle colore les cellules du

cartilage sans altérer leur forme quand on met celui-ci en mince lame dans la solution : elle fixe donc en même temps qu'elle colore ces éléments. Enfin elle ne colore pas les noyaux des cellules nerveuses.

Teinture de tournesol. — La teinture de tournesol peut être employée pour l'étude des nerfs périphériques à l'état frais. Au bout de un à deux jours d'imbibition, les noyaux de la gaîne de Schwann et du périnèvre sont colorés en bleu intense. Si l'on vient à faire agir ensuite une solution acide, les noyaux, de bleus qu'ils étaient, deviennent roses.

CHAPITRE III

OVULE. — PREMIERS DÉVELOPPEMENTS. — FEUILLETS DU BLASTODERME. — CELLULES EMBRYONNAIRES

§ 47. — Ovule.

Nous reviendrons, en traitant de l'ovaire, sur l'apparition et le développement de l'ovule. Au début celui-ci est toujours un élément anatomique. Sur ce point il ne saurait y avoir contestation. Mais au moment où il est pondu soit intérieurement, soit extérieurement suivant les groupes d'animaux, il offre une complexité qui paraît incompatible avec cette désignation d'élément anatomique. La discussion sur ce sujet ne saurait d'ailleurs avoir qu'une importance purement théorique (1).

L'ovule des mammifères, entrevu ou plutôt deviné par Prevost et Dumas, en 1825, fut découvert deux ans plus tard, en 1827, par Ernst von Baër. L'ovule de l'homme (fig. 4) est un petit corps dont le diamètre mesure 100 à 200 μ (Kölliker). Il est limité extérieurement par une enveloppe appelée « membrane vitelline ». Celle-ci est hyaline, transparente, élastique, homogène, amorphe. Elle mesure 9 à 10 μ d'épaisseur sur l'ovule extrait d'une vésicule de Graaf à moitié développée.

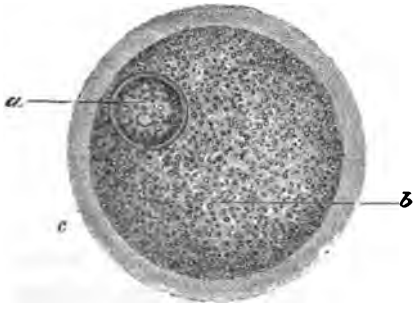

Fig. 4. — Ovule humain (400/1). — *a*, vésicule germinative avec tache germinative ; *b*, vitellus ; *c*, membrane vitelline.

(1) C'est le même abus de terminologie qui a fait désigner certains animaux infusoires, tels que les colpodes, paramécies, vorticelles, etc..., comme des animaux *unicellulaires*.

La membrane vitelline, quand de Baër la découvrit, était entourée de cellules adhérentes à sa périphérie et dont nous indiquerons la provenance en traitant du développement de l'ovule dans l'ovaire ; l'œuf tombe en effet ainsi entouré dans les trompes. Il s'ensuit que la membrane vitelline se présente au microscope (entre les deux lames de verre où on l'observe) comme une zone transparente séparant le vitellus inclus des cellules environnantes. De là le nom de *zone pellucide* donné d'abord à cette membrane. D'autres anatomistes la désignent sous le nom de *chorion*, la regardant comme étrangère à l'œuf proprement dit. Cette distinction importe peu pour la description, et nous emploierons indifféremment les deux noms.

La membrane vitelline offre toujours du côté du vitellus une délimitation nettement accentuée ; la même chose n'existe point en dehors, où ses limites sont au contraire souvent onduleuses, irrégulières.

Remak, en 1854, observa que la membrane vitelline présentait des stries rayonnantes. Celles-ci furent attribuées à la présence de conduits extrêmement fins qu'on désigna sous le nom de *canaux poreux*. Cette apparence n'est point due à des canaux, mais seulement à des parties plus foncées, linéaires, dans la substance de la membrane vitelline (1).

Il est probable que la membrane vitelline chez l'homme et les mammifères est percée, comme le chorion des poissons, d'un petit trou ou micropyle pour le passage des spermatozoïdes. Pflüger croit l'avoir trouvé chez le chat et Ed. van Beneden chez la vache. Il faudrait admettre, si ce micropyle n'existait point, que les spermatozoïdes pénètrent dans l'œuf à travers la membrane vitelline.

A l'intérieur de celle-ci, le vitellus qui est au début en contact avec elle, forme une masse cohérente, finement granuleuse, transparente et visqueuse.

Dans le vitellus, si l'ovule est examiné avant la déhiscence de la vésicule de Graaf, on aperçoit tantôt au centre (rat), tantôt au voisinage de la périphérie, une masse claire, vésiculeuse, connue sous le nom de *vésicule germinative* ou *de Purkinje*. Elle mesure chez l'homme environ 50 μ de diamètre. Elle a été découverte en 1825 par Purkinje sur les œufs encore contenus dans l'ovaire de la poule. C'est Coste qui l'a retrouvée chez les mammifères. La vésicule germinative a une paroi extrêmement mince, qui devient très-visible sur les ovules de grenouille soumis à la coction.

En dedans de la paroi de la vésicule germinative et généralement

(1) Voy. André, *Préparation du micropyle dans la coque des œufs de truite* (*Journal de l'anatomie*, 1875)

appliqué contre celle-ci, on trouve un amas de matière moins transparente appelé *tache germinative*. Elle mesure chez l'homme 7 μ de diamètre et joue vraisemblement le rôle de nucléole par rapport au noyau (représenté par la vésicule germinative) d'une cellule qui n'est autre que l'ovule lui-même. Cette analogie est encore confirmée par ce fait que la tache germinative offre les mêmes réactions chimiques que les nucléoles des autres éléments anatomiques. Comme ceux-ci, elle se colore plus vivement que le reste de l'élément par le carmin, l'hématoxyline et disparaît par l'action de l'acide acétique.

La tache germinative porte aussi le nom de *tache de Wagner*. Il peut y avoir plusieurs taches germinatives dans une vésicule ; il peut de même exister deux vésicules germinatives dans un vitellus, mais comme la vésicule germinative disparaît toujours au moment de la fécondation, il est impossible de dire si cette duplicité a quelque influence sur la production d'embryons doubles ou d'embryons monstrueux. La chose paraît toutefois vraisemblable.

§ 48. — Vésicule de Balbiani.

Il a été fort question dans ces derniers temps d'une particularité anatomique que présentent les œufs ovariens d'un certain nombre d'animaux. En examinant des ovules encore jeunes dans un ovaire de grenouille rousse, en examinant les ovules des arachnides, etc., on découvre, en plus de la vésicule germinative, dans le vitellus, au voisinage de la paroi vitelline, un amas de matière décrit tantôt comme noyau, tantôt comme vésicule, mais qui n'est le plus souvent qu'un *cumulus* d'une matière organique distincte de celle du vitellus. Ce cumulus n'a pas en effet les contours nets que présentent ordinairement les noyaux. Il n'a pas davantage de paroi propre. La coction n'en change pas sensiblement l'aspect.

Il est juste d'ajouter cependant que sur les ovules très-jeunes on rencontre parfois au centre de ce cumulus une partie plus claire correspondant à une vésicule (fig. 5). Celle-ci serait préexistante à la formation de l'amas granuleux qui l'entoure, d'après Balbiani. Plus tard elle disparaîtrait. C'est ce qui explique pourquoi on ne l'observe plus sur les ovules ayant atteint un certain développement. D'autres fois le centre du cumulus paraît occupé par un noyau ou même par plusieurs noyaux rapprochés les uns des autres.

Le cumulus en question est souvent appliqué à la périphérie du vitellus contre la membrane vitelline. On peut en découvrir deux dans le même œuf. Il a été successivement indiqué dans les arachnides, les

poissons. Peut-être existe-t-il chez la mouche sous la forme d'une mince plaque à bords irréguliers, mais semblable par son aspect à la substance du même corps chez la grenouille. Van Bambecke n'a pas trouvé ce cumulus chez le pélobate, et on sait du reste qu'il existe chez la grenouille rousse, tandis qu'on ne le retrouve qu'exception-

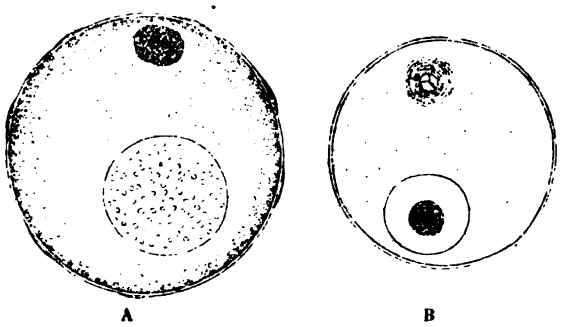

Fig. 5. — A, ovule de grenouille rousse montrant la vésicule germinative avec de nombreuses taches germinatives, et au-dessus la vésicule de Balbiani, apparaissant ici comme un cumulus d'une matière grenue. — B, ovule d'une araignée des jardins traité à l'état frais par l'acide osmique concentré. On voit, à la partie inférieure, la vésicule germinative avec une tache germinative pourvue elle-même d'un amas central plus foncé (nucléolule), et au-dessus la vésicule de Balbiani paraissant formée de fibres ou de lames concentriques englobant trois masses nucléiformes.

nellement chez la grenouille verte. Ces différentes particularités semblent indiquer que l'existence de ce corps n'est peut être pas aussi importante qu'on l'a supposé. M. Balbiani y voit le centre du développement ultérieur du germe, tandis que la vésicule germinative serait simplement le centre de développement du vitellus nutritif.

Ce cumulus a été signalé pour la première fois par Carus, en 1850, dans une étude sur le développement des araignées. Leydig l'a figuré à la fin de son *Manuel*, paru en 1857, et l'a désigné comme « corps de signification inconnue ». Allen Thomson le signala également en 1859 dans l'article Œuf de la *Toddcyclopædia*. Les recherches de M. Balbiani sont de 1864.

§ 49. — Premiers développements.

Au moment où l'ovule abandonne la vésicule de Graaf pour tomber dans la trompe de Fallope, l'œuf constitue un être nouveau, complet et indépendant, pouvant vivre par lui-même, pourvu qu'il se trouve, comme tout animal, dans des conditions de milieu favorables; celles-ci d'ailleurs ne se rencontrent pas seulement dans l'utérus, comme le démontrent les grossesses extra-utérines. Cet être, désormais réelle-

ment indépendant, pourra bien contracter avec les tissus de la mère des adhérences momentanées, échanger avec elle des matériaux nutritifs et même des germes morbides, mais il restera en réalité un individu et la mère ne sera pour lui qu'un terrain plus ou moins favorable dont il subira l'influence puisqu'il vit à ses dépens, en même temps qu'il lui fera sentir la sienne (1).

On peut classer dans un ordre que nous allons indiquer les phénomènes qui, à partir de la fécondation, constituent l'évolution primitive de l'ovule. Ces phénomènes ne se suivent pas toujours dans l'ordre exact que nous donnons; certains d'entre eux, les premiers, peuvent se montrer sur des ovules non fécondés, chez certains animaux; ils n'en ont pas moins un caractère de généralité qui nous force de les classer comme distincts, et de nous arrêter à chacun d'eux. En voici l'énumération :

1° Disparition de la vésicule germinative.

2° Imprégnation; fonte des spermatozoïdes dans la substance du vitellus.

3° Rétraction, mouvements du vitellus.

4° Émission des globules polaires.

5° Formation du noyau vitellin et segmentation en sphères vitellines.

6° Disposition en feuillets des cellules embryonnaires dérivant des sphères vitellines.

Nous allons suivre ces différentes phases en signalant ce que l'on sait de l'histoire primitive de l'ovule des animaux qui se rapprochent le plus de l'homme.

1° *Disparition de la vésicule germinative.* Cette disparition est antérieure à l'imprégnation. La paroi de la vésicule se flétrit et se dissout (2). La tache germinative disparaît, en sorte qu'il se forme un mélange intime de la substance de ses diverses parties avec celle du vitellus. Celui-ci, à dater de ce moment, a une constitution morphologique plus simple, mais une constitution moléculaire plus complexe.

2° L'*imprégnation* vient encore augmenter cette complication. Les spermatozoïdes pénètrent dans l'ovule au travers de la membrane

(1) On sait que la femelle hérite de son fruit, de même que celui-ci hérite du mâle. Cette loi, bien connue des éleveurs de bétail, s'étend, au reste, aux plantes aussi bien qu'aux animaux (voy. Darwin).

(2) Quelques embryogénistes semblent avoir voulu, dans ces derniers temps, revenir à une opinion ancienne de F.-A. Pouchet (*Théorie positive de l'ovulation*, 1847): que la vésicule est expulsée du vitellus. Toutefois il est certain que, chez plusieurs espèces d'animaux, les ascidies en particulier, on peut observer directement la vésicule en cours de se flétrir au milieu du vitellus.

vitelline, et là, au bout d'un temps variable suivant les animaux, leur substance se mélange à son tour, par dissolution, à la substance du vitellus, absolument comme a fait la vésicule germinative. Mais en même temps les spermatozoïdes apportent au vitellus une propriété nouvelle, le *mouvement* : non-seulement ils déterminent l'activité nutritive dans le sens du développement, mais la masse totale du vitellus se montre douée à partir de cet instant de contractilité comme si elle l'avait empruntée aux éléments essentiellement mobiles qui viennent de se fondre en elle ; elle offre des déformations spontanées ou en d'autres termes des mouvements appartenant à la catégorie de ceux dits sarcodiques.

3° Ces mouvements s'accusent tout d'abord par une rétraction du vitellus dont le volume diminue légèrement (1). Il ne remplit plus en entier l'intérieur de la membrane vitelline, bien que celle-ci n'ait point commencé de s'accroître. Il en est séparé par un fluide plus ou moins abondant, résultant sans doute d'une dialyse qui s'est faite dans la substance du vitellus.

C'est grâce à cet espace libre qu'on peut suivre à la surface du vitellus les déformations lentes et irrégulières dont il est devenu le siége présentant çà et là des bosselures qui se montrent puis disparaissent ensuite, etc.

§ 50. — Globules polaires.

L'*émission des globules polaires* a été découverte chez les mollusques par Carus et publiée dans le *Bulletin de Ferussac* pour 1828. Elle a été également étudiée chez ces animaux par Dumortier (*Annales des sciences naturelles*, 1837). Bischoff l'a signalé en 1841 chez la lapine. Enfin, M. Robin en a fait une étude approfondie (*Journal de la physiologie*, 1862, et *Mémoires de l'Académie des sciences*, 1875).

On voit sur un point de la surface du vitellus les granulations qu'il peut contenir, refoulées vers l'intérieur, en sorte qu'à ce niveau la substance devient complétement transparente. En d'autres termes, il se forme là une accumulation de matière sarcodique avec son caractère constant, déjà indiqué, d'être hyaline (voir fig. 6). Rarement

(1) Il faut se garder de confondre le *développement* avec l'*accroissement* ou augmentation de volume. Les deux phénomènes, quoique ordinairement concomitants, ne le sont pas forcément. Il y a même sous ce rapport, chez certaines espèces animales, un écart considérable. Un grand nombre de larves d'insectes sont plus lourdes que l'animal parfait, et il en est de même chez certains batraciens où le poids de la larve peut égaler cinq et six fois celui de l'animal adulte.

elle entraîne avec elle des granulations étrangères. Cette substance peu à peu fait une saillie de plus en plus marquée et qui finit par s'étrangler à la base. Le « globule polaire » devient dès lors libre et tombe dans le liquide environnant le vitellus, entre celui-ci et la membrane vitelline. Le même phénomène peut se reproduire jusqu'à deux ou trois fois. C'est toujours dans le même point, en ce cas, que les globes polaires naissent les uns après les autres.

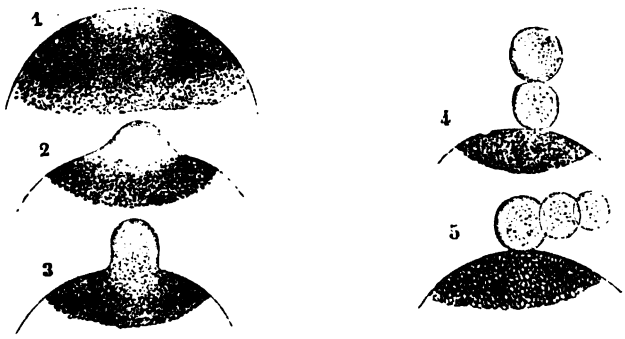

Fig. 6. — Globules polaires en formation sur le vitellus d'œufs de *nephelis octoculata*, d'après M. Ch. Robin (250/1). — 1, 2, 3, 4, 5. Apparences successives du phénomène.

De plus ce point de la surface du vitellus où s'est passé le phénomène, appartient au premier grand cercle d'étranglement que la segmentation va produire dans la masse du vitellus. De là le nom de globules polaires.

§ 51. — Formation du noyau vitellin. Segmentation.

En même temps que le globule polaire est émis, ou immédiatement après, on assiste au centre du vitellus à un fait entièrement nouveau. On voit s'y former, *spontanément*, un noyau clair, ovoïde, absolument dépourvu de granulations. Le phénomène par lequel la substance de ce noyau se différencie progressivement et s'isole en quelque sorte de la substance vivante ambiante peut être rapproché de ce qui se passe dans la formation du globe polaire. Comme lui elle se différencie morphologiquement de la substance du vitellus, tout en naissant d'elle. Voici comment M. Robin décrit l'apparition de ce nouveau corps (article Blastème du *Dictionnaire encyclopédique*) : « Après l'achè-
» vement du dernier globule polaire, on peut saisir au milieu de
» la partie centrale du vitellus, devenue plus foncée, un espace clair,
» circulaire, large d'un centième de millimètre environ. Il se dessine

» de mieux en mieux et atteint peu à peu une largeur de 50 μ. Au » bout d'une heure environ, ses contours deviennent saisissables par » demi-transparence, bien qu'avec difficulté. On peut alors constater » qu'il s'agit là d'un corps solide, bien que facilement dépressible, » corps séparable du reste du vitellus, et qui reçoit le nom de *noyau* » *vitellin.* »

A partir de ce moment, la substance du vitellus a en quelque sorte perdu son autonomie. Elle s'est donné un maître. Elle va désormais obéir à ce noyau, né d'elle, et qui maintenant la commande. Elle en suivra l'impulsion, elle se divisera ou tendra à se diviser comme lui. Le vitellus, qui représente de nouveau à ce moment (comme autrefois l'ovule entier) un élément anatomique, va en effet se fragmenter, se segmenter et se réduire en un nombre considérable d'éléments beaucoup plus petits, dont sera construit l'être à venir, au moins au début de son existence. Schenk compare le vitellus à un bloc de pierre dont on voudrait faire une demeure : le premier soin serait de le fragmenter afin de disposer les morceaux dans un ordre convenable pour construire des excavations entourées de parois. De même le vitellus se réduit en fragments avant de bâtir les organes et les cavités de l'être nouveau.

La segmentation du vitellus a été découverte par Prévost et Dumas, chez la grenouille, en 1824 (*Annales des sciences naturelles*). Dès ce moment les deux observateurs préjugèrent que le même phénomène devait s'étendre à tous les animaux et il s'est trouvé en effet très-généralement sinon universellement répandu. Bischoff l'a observé et figuré chez la lapine.

Au moment où le noyau vitellin va se séparer ou vient de se séparer en deux noyaux, il se produit à la surface du vitellus une dépression qui creuse sur celle-ci un sillon circulaire. Ce sillon devient de plus en plus profond et finalement partage le vitellus primitif en deux vitellus semblables au précédent, mais ayant seulement chacun la moitié de son volume. Ces deux vitellus ne sont pas non plus sphériques ; ils sont hémisphériques, restant largement en contact par leur face plane. On ignore comment ces deux hémisphères sont ainsi retenus l'un à l'autre; il est possible que ce soit par simple contact, mais il est plus probable que c'est par une substance interposée, comme adhéreront plus tard l'un à l'autre la corde dorsale et la moelle épinière tout à fait au début, quand les deux organes viennent de s'individualiser (1).

(1) Dès cette époque en effet, les différentes parties du corps sont séparées et réunies par des substances interposées aux éléments anatomiques, qui peuvent offrir de grandes variétés quant à leurs propriétés physiques. C'est ainsi par exemple que la cavité pleuro-péritonéale

Les choses d'ailleurs ne restent pas dans cet état. Les deux hémisphères ou *globes vitellins* se segmentent à leur tour, comme le vitellus s'est segmenté lui-même pour les produire ; et bientôt il y a 4 globes vitellins au lieu de 2, puis 8, puis 16 et ainsi de suite. Cette segmentation ne suit pas une progression rigoureuse. Celle-ci est même l'exception. Chez un grand nombre d'espèces, certaines sphères vitellines s'arrêtent très-vite dans leur évolution, tandis que d'autres continuent de se segmenter. Il convient aussi de tenir compte des circonstances accidentelles ; tel globe vitellin peut avorter, ou ne point se segmenter alors que tous les autres le font. Mais le fait général reste celui-ci : que les globes ou sphères vitellines vont se multipliant, et en même temps diminuant de diamètre. En même temps aussi elles se différencient, elles changent légèrement de nature, elles deviennent de véritables cellules, avec un corps cellulaire d'apparence plus dense que n'était au début le vitellus, mais n'offrant plus d'autre part des mouvements sarcodiques aussi nets (1). Ces éléments sont les *cellules embryonnaires* ou *blastodermiques*.

§ 52. — Œufs holoblastes et méroblastes.

L'ovule humain a été rangé parmi les œufs *holoblastes*, c'est-à-dire dans lesquels la segmentation comprend tout le vitellus (mammifères, batraciens, poissons cyclostomes, mollusques et crustacés inférieurs, rayonnés, rhizopodes), par opposition aux œufs *méroblastes* (oiseaux, reptiles, plagiostomes, poissons osseux, crustacés supérieurs, céphalopodes), dans lesquels la segmentation reste localisée dans une partie du vitellus (vitellus principal, vitellus formatif, archilécythe, Hauptdotter), qui seule contribue à la formation de l'embryon, tandis que le reste du vitellus (vitellus nutritif, paralécythe) joue le rôle d'une sorte de viatique pour le cours de la vie embryonnaire.

Les œufs holoblastes sont généralement de petit volume et les méro-

est dès l'abord remplie d'un liquide *sans cohésion aucune*, tandis que l'axe cérébro-spinal séparé par un espace appréciable de la corde dorsale reste cependant adhérent à celle-ci par une substance interposée, hyaline, élastique, ayant le même indice de réfraction que l'eau, mais dont la cohésion est évidente, puisqu'il faut séparer avec des aiguilles les deux organes. On pourra se servir pour étudier ces substances interposées et *demi-solides* — qu'on ne saurait en conséquence confondre avec la lymphe — d'un artifice consistant à mêler au véhicule employé, du carmin très-fin en suspension, dont les grains seront arrêtés à la limite de la substance amorphe.

(1) Nous n'entendons pas dire toutefois qu'ils cessent; sur certains animaux, la larve de mouche en particulier, il semble que toutes les cellules embryonnaires se déplacent pour prendre leur rang, et aillent ainsi, en se rapprochant, constituer des organes dont les éléments, quelque temps avant, étaient épars ou du moins paraissaient dispersés.

blastes très-gros. Gœtte (*Max Schultze's Arch.*, 1873) remarque avec raison, selon toute apparence, que chez les méroblastes la segmentation totale est uniquement empêchée par le volume trop considérable de la masse qui doit se partager. Gœtte formule cette loi que la segmentation demande un temps d'autant plus long que le volume de la masse sur laquelle elle porte est plus grand, tandis que le temps mis par le noyau à se segmenter est indépendant de la quantité de matière attachée à sa destinée; il suit de là que le noyau vitellin se partage plus vite que la masse vitelline ambiante. Celle-ci dès lors n'étant plus gouvernée par son noyau propre cesse de se segmenter, et un autre sillon, répondant au nouveau partage du noyau qui vient de s'accomplir, apparaît avant que le premier ait eu le temps de s'achever : d'où segmentation incomplète d'abord, puis complète seulement quand le volume des parties est assez petit pour que leur partage puisse suivre celui des noyaux. Il n'y aurait donc pas entre les œufs méroblastes et holoblastes de différence fondamentale au point de vue de la segmentation . la segmentation partielle ne serait qu'un cas spécial déterminé par le volume du vitellus et le temps nécessaire pour qu'il se partage, comparé au temps nécessaire à la multiplication des noyaux vitellins.

53. — Cicatricule de l'œuf du poulet.

Afin de mieux préciser ce qui suivra à propos des feuillets du blastoderme, nous croyons devoir donner ici quelques notions sur la constitution de la cicatricule de l'œuf du poulet. Celle-ci représente la portion du vitellus où s'est produite la segmentation, et où des globes vitellins de plus en plus petits ont fini par donner naissance à une couche de cellules embryonnaires. Cette couche est étendue au-dessus d'une cavité, remplie d'un liquide séreux, qui sépare la face profonde de la cicatricule du reste du vitellus ; on l'appelle *cavité blastodermique* ou *germinative*. Au-dessus d'elle, au contact de la membrane vitelline, s'étend la couche de cellules constituant le blastoderme. Celle-ci est plus épaisse sur ses bords, qui portent le nom de *mur germinatif*.

La couche blastodermique elle-même est généralement décrite dès cette époque comme formée de deux régions : l'une superficielle ou externe, l'autre sous-jacente ou profonde. La couche superficielle, qu'on pourrait appeler *feuillet externe primitif*, est formée de petites cellules irrégulièrement disposées à peu près sur un seul rang, et de dimen-

sions variables. Elles sont en général allongées dans le sens du rayon du vitellus, tantôt en saillie en dehors et tantôt en dedans.

La couche profonde n'est pas continue comme la précédente, elle est formée de cellules disposées également sur un seul rang, mais plus ou moins rapprochées les unes des autres, formant tantôt des groupes distincts et tantôt un réseau à mailles très-lâches. Ces cellules sont plus volumineuses que celles de la couche externe. Leurs caractères se rapprochent davantage de ceux des sphères vitellines d'où elles sont dérivées comme les précédentes. Sur les bords de la cicatricule les deux variétés de cellules se fondent en quelque sorte pour former par leur réunion le mur germinatif. D'autre part, on peut trouver au fond de la cavité germinative, sur la portion du vitellus qui lui correspond, des globes vitellins complétement ou incomplétement détachés de la masse commune, et dont le développement ultérieur a sans doute été arrêté par quelque cause avant qu'ils aient pu, en se segmentant encore, devenir des cellules embryonnaires soit de la couche superficielle, soit de la couche profonde.

Chez les mollusques gastéropodes et beaucoup d'autres animaux, les cellules résultant de la segmentation du vitellus se différencient également en deux espèces, seulement celles-ci, au lieu d'affecter la disposition en couches, se groupent simplement de manière à former deux amas distincts et juxtaposés.

§ 54. — Cellules embryonnaires.

Ces éléments, dérivés directement par différenciation des sphères vitellines, forment dès l'origine, comme on vient de le voir au paragraphe précédent, deux espèces réparties en deux couches distinctes, et comme ces couches sont ou deviennent bientôt séparables au moyen d'un pinceau, on les a nommées *feuillets*.

Les deux sortes de cellules présentent dès le début, avons-nous dit, des caractères différents. Celles du feuillet externe sont plus solidement unies les unes aux autres. Elles sont (chez l'embryon de poulet) plus granuleuses, le noyau s'y distingue moins nettement que dans les profondes. Elles ont déjà, en quelque sorte, un caractère épithélial, tandis que celles du feuillet profond gardent plutôt un caractère qui se rapproche davantage, à cette époque (chez la poule), de celui des sphères vitellines.

Bientôt cependant les cellules du feuillet profond se multiplient et se différencient elles-mêmes à leur tour en deux espèces nettement distinctes; en sorte que le blastoderme, momentanément composé de

deux feuillets, l'est presque aussitôt après de trois, désignés par les noms de supérieur ou séreux, d'inférieur ou muqueux et de moyen ou vasculaire. On emploie également les noms d'*Ectoderme*, de *Mésoderme* et d'*Endoderme*, ou ceux d'*Epiblaste*, *Mésoblaste* et *Hypoblaste*.

On peut en conséquence représenter par le tableau suivant la descendance des cellules embryonnaires.

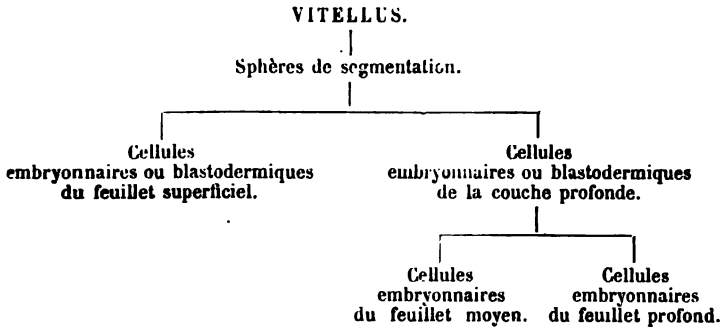

Tous les éléments cellulaires du corps paraissent dériver de ces trois ordres de cellules, par une série de différenciations qu'il nous restera à décrire en temps et lieu.

§ 55. — Feuillets.

L'existence de ces feuillets avait été déjà indiquée par Wolff, mais c'est Pander qui leur attribua l'importance qu'on leur a donnée depuis, en essayant de montrer que de chacun provenait la totalité de certains systèmes anatomiques. Plus récemment, Remak et His ont repris la théorie des feuillets en la modifiant à mesure que les connaissances embryogéniques s'étendaient davantage. On pourra se convaincre, par ce qui suivra, que ces considérations théoriques n'ont que peu de valeur. Il ne paraît pas exister, d'une manière absolue, de relation nécessaire entre les systèmes anatomiques et la place primitive des éléments d'où ils dérivent, dans le blastoderme.

Les éléments nerveux naissent aussi bien du feuillet externe (centres) que du feuillet moyen (ganglions). Enfin il suffit de voir dériver du même feuillet les éléments de la substance grise cérébrale ou tout au moins de l'épendyme, et ceux des poils et des ongles, pour saisir le peu d'importance d'une théorie tendant à rapporter partout l'origine de certains systèmes anatomiques à tel ou tel feuillet déterminé. On peut seulement dire d'une manière générale que :

1° Du feuillet externe naîtront : le cerveau, le cristallin, la rétine, l'épiderme avec ses annexes et ses prolongements dans les glandes.

2° Du feuillet interne naîtront : l'épithélium de l'intestin et des glandes qui s'y déversent, ainsi que l'épithélium de la vésicule ombilicale, de l'allantoïde, de la vessie, etc.

3° Du feuillet moyen : les muscles, le tissu conjonctif, les tissus cartilagineux et osseux, l'épithélium qui tapisse l'ovaire, etc., etc.

Il va sans dire, au reste, que ces feuillets ne représentent point des individualités organiques absolument distinctes, comme par exemple certaines cellules épithéliales. Les feuillets (fig. 7) reconnaissables à leur constitution générale sont cependant en rapport tellement intime par leurs éléments, qu'il est impossible dans certains cas de séparer ce qui appartient à l'un de ce qui appartient à l'autre. Nous figurons ici un fragment de blastoderme externe d'un poulet aux premiers temps de la vie embryonnaire. Il est vu par la coupe. Les cellules constituant l'ectoderme A sont peu distinctes les unes des autres, formant une membrane continue, relativement résistante. Celle-ci s'isole par places du tissu sous-jacent, mais on peut aussi observer, intimement appliquées contre sa face inférieure, d'autres cellules offrant un caractère différent, et dépendant du mésoderme. Cette union intime des feuillets, même en dehors de la ligne primitive où elle est normale, peut avoir une certaine importance au point de vue tératologique. On conçoit, en effet, que des éléments anatomiques si intimement unis puissent mutuellement s'entraîner et provoquer ainsi des déformations ou des monstruosités par ectopie.

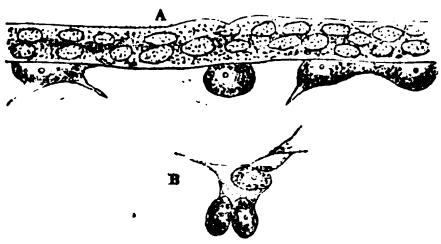

Fig. 7. — A, fragment de blastoderme externe du poulet montrant des cellules du feuillet moyen attachées à sa face profonde ; B, groupe de cellules du feuillet profond. (Gr. 500/1.)

§ 56. — Premiers développements du blastoderme.

L'animal le plus voisin de l'homme chez lequel on ait pu suivre les premiers développements du blastoderme, est le lapin. Bischoff l'avait déjà fait avec une rare sagacité et une merveilleuse adresse il y a quarante ans. M. Hensen vient de reprendre cette étude (voir *His u. Braune's Zeitsch.*, 1875). Pour conserver les tout jeunes œufs de

lapine, M. Hensen les place d'abord dans du sérum, auquel il ajoute une petite proportion de liqueur de Müller qu'on augmente ensuite, et dans laquelle on conserve les œufs ou les tout jeunes embryons pendant plusieurs mois (le plus longtemps possible est le meilleur), avant de les observer et d'y pratiquer des coupes.

Nous devons nous borner ici à continuer d'exposer brièvement les phénomènes qui marquent les premiers développements, en ayant recours, comme nous ferons également par la suite, à l'embryon du poulet, chaque fois que nous ne pourrons pas donner d'indication sur ce qui se passe chez les mammifères.

On ne devra pas oublier toutefois la différence qui existe entre ces derniers qui sont holoblastes, et le poulet qui est méroblaste. Le vitellus chez les mammifères se segmente complétement, les sphères vitellines qui résultent de cette segmentation, les cellules embryonnaires qui leur succèdent, se rangent contre la paroi vitelline, absolument comme les cellules de la cicatricule de l'œuf de poulet ; mais chez les mammifères ces cellules de première formation tapissent entièrement la membrane vitelline, tandis qu'elles ne dépassent guère chez la poule l'espace représenté par la cicatricule.

Le volume total des cellules embryonnaires qui ont succédé au vitellus reste à peu près égal au volume de celui-ci. Cependant le volume de l'œuf augmente considérablement au début comme pendant toute la durée de la gestation. La membrane vitelline, quoiqu'elle soit anhiste, est soumise à une croissance relativement rapide, elle est douée d'une vie intense. Le diamètre intérieur de l'œuf de la lapine, qui est de 1 millimètre 1/4 environ à la 111e heure, est devenu de 4 millimètres à la 133e (Hensen). Pendant ce temps, les cellules blastodermiques restent appliquées contre la face interne de la membrane vitelline, et, comme leur volume total n'a pas augmenté dans la même proportion que l'œuf, elles laissent au centre de celui-ci une cavité analogue à la cavité germinative qui est au-dessous de la cicatricule dans l'œuf de poulet, et que Coste a désignée, dans l'œuf des mammifères, sous le nom de *vésicule blastodermique*. Cette vésicule, remplie de liquide, est essentiellement limitée par les cellules du feuillet externe ou séreux du blastoderme.

Dans une certaine étendue de cette sphère creuse, à la place même où apparaîtra l'embryon, on découvre au-dessous du feuillet séreux une autre couche de cellules plus lâches constituant le feuillet *interne* primitif. C'est en cet état que se trouvent les choses dans l'ovule de la lapine vers la 124e heure après la fécondation. La région correspondante du feuillet externe proémine légèrement au-dessus du reste des

parois de la vésicule blastodermique, et forme l'*éminence blastodermique* (Keimhügel) (fig. 8).



FIG. 8 (d'après Hensen). — Coupe équatoriale d'un œuf de lapine de 2mm,5 de diamètre. (Gr. 300/1.)
A, éminence blastodermique.

Cette éminence est d'abord circulaire. Elle s'allonge ensuite et prend une figure dite en forme de semelle de soulier. Elle est plus large en avant qu'en arrière, où un sillon (sillon primitif) commence à se dessiner suivant son axe (178e heure chez le lapin). M. Hensen a pratiqué sur des embryons de lapin arrivés à cet état des coupes en long et en travers (fig. 9, A, B, C, D). Elles montrent que vers la partie postérieure du futur embryon le feuillet profond s'écarte du feuillet superficiel, et qu'entre les deux existent des cellules embryonnaires distinctes à la fois de celles du feuillet superficiel et de celles du feuillet profond. C'est le début du feuillet moyen. Celui-ci s'accentue donc d'abord à la partie postérieure, où l'accumulation des éléments du feuillet moyen prépare la formation des organes de la vie végétative, tandis que le volume de la tête ne résultera en avant que de l'évolution un peu plus tardive du feuillet externe transformé en encéphale et en organes des sens.

Il nous reste à suivre les premiers développements du corps de l'embryon. Les récentes recherches de M. Hensen ont montré qu'il était tout semblable chez les mammifères à ce qu'on observe chez le poulet. Nous n'insisterons pas sur les détails de cette évolution, qui sont aujourd'hui bien connus. Le corps du futur embryon s'annonce d'abord par une ligne qui suit l'axe de l'aire germinative et de l'aire vasculaire

devenues allongées. Cette ligne est la *nota primitiva* de Pander, ou *ruban axile* de Remak. Quand on pratique sur l'embryon de poulet des

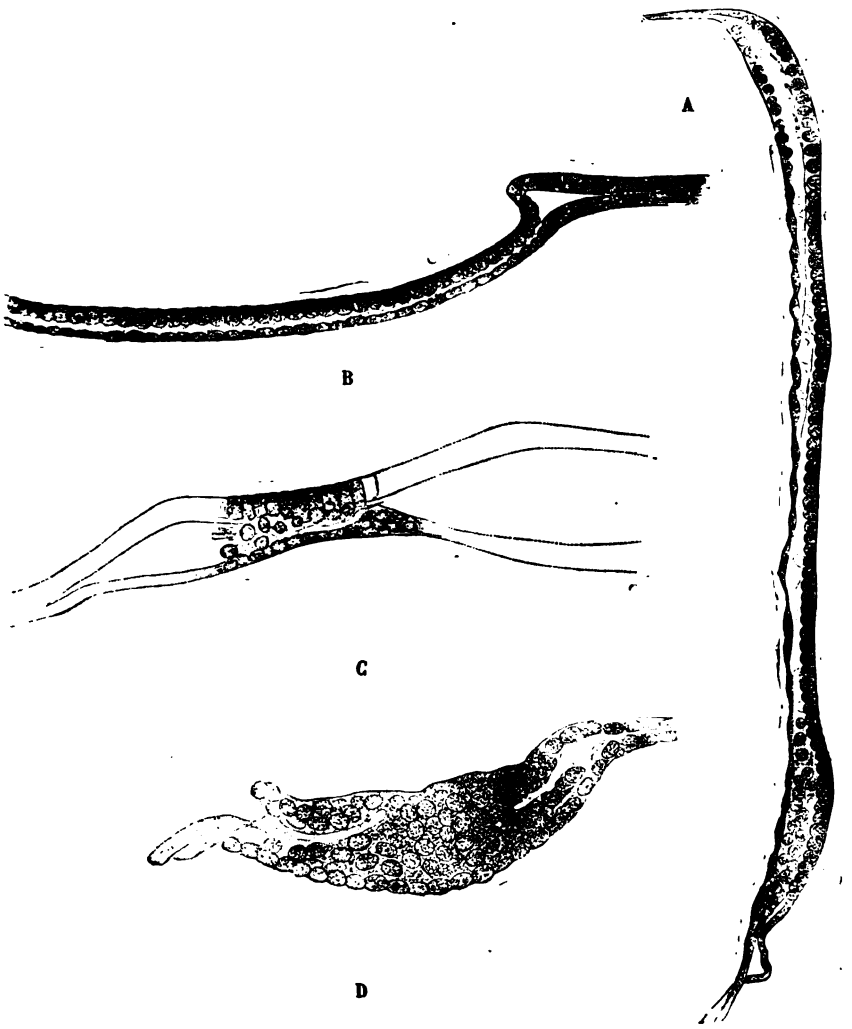

Fig. 9 (d'après Hensen). — A, coupe longitudinale de l'éminence blastodermique d'un ovule de lapine (le septième jour). On voit, à la partie postérieure de l'embryon, les feuillets interne et externe écartés par les cellules embryonnaires qui constitueront le feuillet moyen. — B, coupe transversale du même, au niveau de la portion la plus large. — C, coupe vers la région moyenne de l'éminence blastodermique. — D, coupe au niveau de la région caudale montrant l'accumulation des éléments du feuillet moyen. (Gr. 400/1.)

coupes à ce niveau, on constate que la division en trois feuillets n'y existe plus, l'interne a gardé son individualité, mais les éléments des deux autres sont mêlés, enchevêtrés, absolument indistincts, offrant

la disposition que représente la figure 10 ci-jointe. Toute ligne de démarcation a disparu entre les cellules de l'une et l'autre provenance, en sorte qu'on peut dire avec raison que les éléments des organes qui prendront naissance à ce niveau (moelle épinière, cerveau, corde dorsale) dérivent également et autant du feuillet moyen du blasto-

FIG. 10. — Coupe perpendiculaire ou sillon primitif de l'ovo germinative du poulet. (Gr. 350/1)

derme que du feuillet externe. Les cellules de l'ectoderme et du mésoderme mélangées à ce niveau ne nous ont offert sur les préparations fixées par l'acide osmique concentré aucun caractère qui permît de les distinguer les unes des autres. On remarquera au contraire la disposition rayonnante de leur grand axe à partir du fond du sillon primitif, disposition très-apparente sur nos préparations (1).

A peine cette confusion s'est-elle opérée sur la ligne médiane entre les éléments du feuillet moyen et du feuillet superficiel, qu'il se refait entre eux un groupement nouveau pour constituer deux organes nettement distincts : d'un côté, l'axe nerveux cérébro-spinal ; de l'autre, en contact avec lui et au-dessous de lui, la corde dorsale qui est comme le centre d'évolution du squelette.

Le feuillet moyen dès lors réduit sur la ligne médiane à la corde dorsale, partagé en quelque sorte par la pénétration dans son épaisseur de l'axe cérébro-spinal nettement continu à cette époque avec l'ectoderme, donne naissance de chaque côté de celui-ci à une série d'organes à peu près cubiques, qui apparaissent successivement d'avant en arrière, et qu'on appelle les *prévertèbres*.

En dehors de celles-ci, le feuillet moyen se partage de bonne heure en deux lames : l'une s'applique intimement contre l'ectoderme et forme avec lui ce qu'on appelle le *feuillet musculo-cutané*, qui deviendra la paroi de l'abdomen et de la poitrine ; l'autre s'applique contre l'endoderme pour former avec lui le *feuillet fibro-intestinal*, auquel

(1) Cette intrication des éléments des deux feuillets doit dépendre directement de mouvements propres que paraissent posséder tout particulièrement les cellules du mésoblaste à cette époque. Ces mouvements des cellules embryonnaires peuvent être facilement observés sur certains animaux. Nous citerons en particulier les embryons de mouche encore contenus dans l'œuf. Les mouvements des cellules embryonnaires de ces insectes continuent même un certain temps dans la solution saturée de bichromate de potasse.

répondra plus tard la paroi intestinale. Ces deux feuillets qui succèdent aux trois feuillets de Pander par une sorte de partage du feuillet moyen entre l'externe et l'interne, sont séparés par une cavité qui commence en dedans aux prévertèbres, et qui s'étend en dehors plus loin que ne s'étendra le corps de l'embryon. M. Hœckel a proposé de lui donner le nom de cœlome. Cette cavité, partagée plus tard en deux par l'étranglement de l'ombilic, prend intérieurement, vers les prévertèbres, le nom de *cavité pleuro-péritonéale*, elle deviendra la cavité séreuse des plèvres et de l'abdomen. En dehors de l'ombilic nous l'appellerons *cavité innominée*.

Une région de la paroi de la cavité pleuro-péritonéale mérite une attention spéciale, c'est celle qui avoisine les prévertèbres elles-mêmes (fig. 11). Cette région forme de bonne heure une saillie dans la cavité

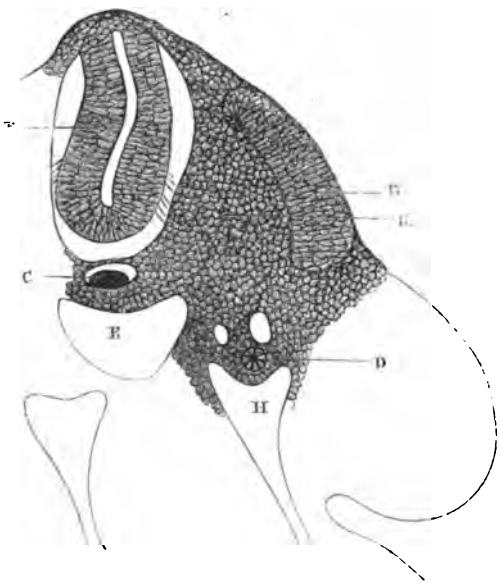

B. Coupe de la région corticale de la prévertèbre.

C. Corde dorsale.

D. Corps de Wolff.

E. Aorte.

F. Moelle épinière.

H. Cavité pleuro-péritonéale, tapissée sur l'éminence répondant au corps de Wolff, par l'épithélium germinatif.

K. Corps de la prévertèbre.

FIG. 11. — Coupe d'un embryon de lapin long de 6 millimètres. (Gr. 150/1.)

pleuro-péritonéale, et l'épithélium qui la tapisse a reçu de Waldeyer le nom d'*épithélium germinatif*. Celui-ci suit une évolution particulière dont il sera question plus loin à plusieurs reprises; il se distingue en conséquence du reste des cellules qui limitent la cavité pleuro-péritonéale, et qui sont appelées à devenir les cellules épithéliales plates dites parfois endothéliales, tapissant la cavité du péritoine.

Il résulte de ce qui précède, que nous pouvons dès à présent tracer

une partie de la descendance des cellules du feuillet moyen dans le tableau suivant :

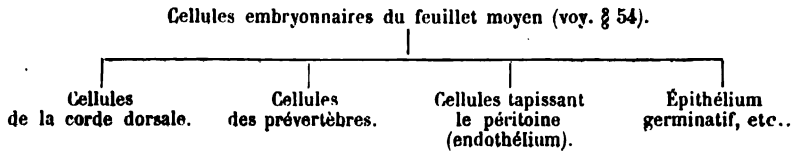

§ 57. — Étude des premiers développements.

L'étude des premiers développements de l'embryon doit être faite sur des œufs de poule que l'on place dans une couveuse artificielle. Le soin de celle-ci est assez facile tant qu'on ne veut obtenir que des embryons des premières heures. Le procédé qui nous a procuré les meilleurs résultats pour les étudier consiste dans l'emploi de l'acide osmique concentré. Voici comment nous procédons : l'œuf est enlevé de la couveuse en ayant soin de ne le pas retourner : l'embryon occupe toujours la partie supérieure. On enlève avec précaution la coquille, puis au-dessous d'elle la membrane fibreuse de l'œuf. On voit alors l'aire vasculaire avec l'embryon à peine formé au milieu d'elle. On verse sur ces parties découvertes une goutte d'acide osmique. L'embryon et l'aire vasculaire sont aussitôt durcis et plus ou moins brunis par l'action du réactif. On découpe avec des ciseaux cette portion de la surface du vitellus, on l'enlève au moyen d'un pinceau ou d'une petite pelle métallique, et on la porte dans l'eau. En la secouant avec précaution, on la nettoie de toutes les parties du jaune qui n'ont point subi l'influence de l'acide, et bientôt on obtient l'embryon et l'aire vasculaire flottants et convenablement durcis. On pratique alors des coupes par le procédé de la planchette (voy. § 42). Celui-ci sera appliqué avec avantage également à l'étude des modifications de la cicatricule (1) et pourra toujours servir pour l'embryon, avant que la formation du capuchon céphalique n'ait rendu la région antérieure trop épaisse pour se prêter à ce genre de manœuvre.

(1) Pour l'étude de celle-ci toutefois il faudra modifier le procédé. Le durcissement direct par l'acide osmique n'est applicable que quand le développement est déjà commencé. Dans le cas contraire, l'albumine de l'œuf fixe l'osmium au passage. Pour qu'il pénètre jusqu'à la membrane vitelline, il faut que l'albumine ait subi l'espèce de déliquescence qu'elle présente au voisinage de l'embryon dès qu'il se développe.

CHAPITRE IV

ÉLÉMENTS LIBRES — LEUCOCYTES

§ 58.

Un certain nombre d'éléments se présentent en liberté, flottant dans des liquides de l'économie tels que le sang et le sperme, où l'on trouve les hématies et les spermatozoïdes. Mais ces éléments, quoique libres, sont confinés dans des liquides spéciaux avec la constitution desquels ils ont des rapports immédiats. Nous les étudierons avec les organes ou les appareils auxquels ils appartiennent en propre.

§ 59. — **Leucocytes.**

Il est au contraire un autre élément anatomique libre, qui paraît placé au milieu de l'économie dans des conditions toutes spéciales, et qui s'y comporte, on pourrait dire, à la manière d'un parasite. On le trouve dans un grand nombre d'humeurs où il paraît pouvoir vivre indifféremment, et de même dans divers tissus où il chemine au milieu des autres éléments en vertu de son activité et de ses mouvements propres. Nous voulons parler des leucocytes, très-semblables par tous leurs caractères à certains animaux infusoires connus sous le nom d'amibes ou de protées. Ce sont de petites masses de substance contractile douées d'une vie énergique, et qu'on trouve avec des caractères communs chez l'homme et chez la plupart des vertébrés. Ce nom de leucocytes leur a été imposé par MM. Littré et Ch. Robin. Il doit être préféré aux désignations de *globules blancs du sang*, *globules du pus*, *de la lymphe*, *du mucus*, etc., etc. Tous ces éléments, autrefois regardés comme distincts, sont en effet aujourd'hui assimilés

par leurs caractères chimiques, et doivent être décrits sous le même nom (1).

Les leucocytes constitués par une masse de substance sarcodique sont sphériques, quand ils sont contractés, mais ils peuvent offrir des déformations à la fois très-rapides et très-accusées au moyen desquelles ces éléments cheminent dans certains cas au sein de divers tissus de l'économie. De là le nom de *Wanderzellen* qui leur a été aussi donné.

Dans le sang, dans la lymphe où on les rencontre tout particulièrement, ces éléments sont toujours sphériques, comme si les chocs perpétuels auxquels ils sont soumis dans les liquides en circulation constituaient pour eux une série continue d'excitations les maintenant en état de contraction. Aussitôt que ces éléments sont en repos par un arrêt spontané ou expérimentalement provoqué de la circulation, ils commencent à se déformer avec une activité quelquefois très-grande. Cette propriété qu'ils ont et qui a été le point de départ d'une série considérable de recherches, aussi bien qu'une des causes principales de l'extension du nom de protoplasma au corps des cellules animales (voy. § 15), a été découverte par M. Davaine (2).

Fig. 12 (d'après M. Ch. Robin). — A, leucocytes de l'homme à divers états d'expansion; B, leucocytes traités par l'acide acétique et montrant à leur partie centrale un ou plusieurs amas nucléiformes. (Gr. 350/1.)

Cette déformation peut être suivie sous le microscope dans tous ses détails. D'un point de la circonférence du leucocyte (fig. 12) on voit s'élever très-lentement une expansion plus transparente que la masse de l'élément, qui devient ainsi ovalaire, ou quadrilatère, ou irrégulier, suivant la forme de cette expansion. Bientôt après il s'en montre sur un autre point une nouvelle qui modifie encore l'apparence du leucocyte, soit que la première disparaisse en rentrant dans la masse commune, soit qu'elle persiste. En sorte que l'élément se trouve ainsi dans un état incessant d'évolution, qui se manifeste tant que le leucocyte est vivant.

(1) Voy. Ch. Robin, *Sur quelques points de l'anatomie et de la physiologie des Leucocytes*, dans le *Journal de la physiologie*, t. II, p. 41. — Voyez, du même, article Leucocyte du *Dictionn. encyclop. des sciences médic.*

(2) Voy. Davaine, *Recherches sur les globules blancs du sang*, dans les *Mémoires de la Société de biologie*, 1850, p. 103.

Un moyen très-pratique d'observer cet important phénomène est l'emploi de la chambre humide de Bottcher (voy. § 38). On étale à la face inférieure du verre mince une gouttelette du liquide frais (sang ou lymphe) contenant des leucocytes, et on place la préparation ainsi disposée sous le microscope. Le liquide se trouvant dans un espace fermé et saturé d'humidité ne s'évapore pas ; il continue d'offrir aux leucocytes des conditions propices à leurs mouvements, et comme ceux-ci se trouvent suspendus à la face inférieure du verre mince, il est loisible de les observer à l'aide des plus forts grossissements pendant plusieurs jours de suite.

On pourra prendre pour cet objet du sang d'écrevisse dans lequel on trouve des éléments très-gros et offrant des mouvements très-actifs, mais un peu différents de ceux des leucocytes ; les prolongements qu'ils envoient sont quelquefois pointus, rameux, très-longs, tandis que ceux des leucocytes proprement dits sont beaucoup plus courts, généralement arrondis à l'extrémité. Celle-ci, quand on l'observe, est toujours formée par une substance absolument hyaline, transparente, sans aucune granulation : il n'en pénètre dans le prolongement qu'alors qu'il s'est déjà accusé. La substance hyaline est donc la substance contractile propre au sein de laquelle les granulations ne sont que des corps étrangers, ou du moins des corps dont l'existence est secondairement liée à celle de la substance sarcodique. Ce fait se vérifie encore mieux, ainsi que nous l'avons indiqué (voy. § 14), sur les myxomycètes. Si on les observe alors qu'ils sont en mouvement on peut se convaincre que les prolongements qui cheminent, même déjà longs et larges de 10μ et plus, sont toujours absolument hyalins, sans aucune granulation, comme une fibrille musculaire. Ils restent tels après avoir été fixés par l'acide osmique concentré. On peut ajouter qu'ils se teignent difficilement par le carmin.

Par toutes leurs propriétés, les leucocytes sont donc comparables aux amibes ou protées. Ils peuvent, comme ces derniers, englober dans leur marche et conserver des particules étrangères à eux, qu'ils gardent dans leur substance jusqu'au moment où elles sont probablement expulsées par un procédé inconnu. C'est ainsi que les leucocytes peuvent s'annexer des poussières minérales rencontrées dans le sang ou dans la lymphe, des granulations pigmentaires, des granulations graisseuses. Dans les leucocytes recueillis à la surface de la conjonctive, on trouve de ces dernières provenant de la sécrétion des glandes de Meibomius. D'autres fois ce sont de fines poussières de charbon que l'on découvre dans les leucocytes, à la surface des muqueuses bronchique et pharyngienne.

Quand on suit les mouvements des leucocytes, on devine l'existence d'un noyau inclus, à une zone de substance légèrement rosée et dépourvue de granulations qui se déforme elle-même. On pourra choisir pour cette observation les leucocytes de l'axolotl ou du triton (1). Mais contrairement à ce qui se passe pour les noyaux en général, le carmin ne permet pas de distinguer ceux-ci de leur corps cellulaire : quel que soit le procédé qu'on ait employé pour fixer l'élément, il se colore tout entier en rouge (Legros). Toutefois si, après avoir traité les leucocytes par l'alcool à 30 degrés, on les teint par le sulfate de rosaniline, les noyaux offriraient une coloration plus foncée que le corps cellulaire (Ranvier, *Arch. de physiologie*, 1874). Cette réaction fixerait le noyau comme fait communément l'acide osmique, c'est-à-dire *en état*.

L'acide acétique, au contraire, semble faire disparaître ce noyau. L'eau agit de même, mais avec une intensité moindre ; quelquefois elle est impuissante à provoquer les réactions qui se montrent aussitôt que l'on emploie l'acide acétique. Celui-ci a la propriété de faire disparaître les légères granulations de l'intérieur du leucocyte, il le gonfle un peu, en le rendant parfaitement sphérique et transparent ; en même temps, on voit se former, en général au voisinage de la périphérie, deux, trois ou quatre petits amas nucléiformes, à contours foncés, très-réfrangibles et ordinairement un peu ovales. — Dans le cas où le leucocyte contient des granulations graisseuses abondantes, la réaction peut être masquée par elles. Virchow croit avoir remarqué que la moyenne du nombre des amas nucléiformes peut varier chez le même individu, dans la même journée, d'une heure à l'autre.

Ces amas semblent dériver du noyau altéré et en partie disparu sous l'influence du réactif ; la variété de nombre qu'ils offrent serait en rapport avec l'état de déformation du noyau au moment où le réactif a agi.

Sous cette influence de l'eau ou de l'acide acétique, les leucocytes laissent manifestement voir une paroi propre à l'intérieur de laquelle les granulations s'agitent d'un mouvement brownien très-sensible, montrant que le contenu est devenu liquide, de visqueux qu'il était

(1) On observe dans certaines conditions, dans le sang du triton, des corps sarcodiques beaucoup plus gros que les leucocytes et extrêmement diffluents, avec des mouvements rapides, des déformations considérables, et à leur intérieur un certain nombre de petites vésicules claires, qui peuvent apparaître ou disparaître comme les vacuoles que l'on connaît dans la substance sarcodique des rhizopodes. On devine aussi l'existence d'un noyau se déformant lui-même. Il ne nous paraît pas démontré que ces corps soient des éléments anatomiques du triton, et non des animaux vivant sur lui en parasites. On notera toutefois que l'on peut, dans certains cas, observer des corps d'un volume considérable, mais qui ne paraissent pas être sarcodiques circulant dans les vaisseaux des jeunes têtards de grenouille.

pendant la vie. Tout semble indiquer que cette paroi est une production artificielle accompagnant la mort de l'élément et due à l'action réciproque de la surface de sa substance et du milieu impropre à la continuation de sa vie, où il vient d'être plongé. Il est infiniment probable que les prolongements sarcodiques ne sont pas plus revêtus d'une paroi propre que ceux des rhizopodes et des myxomycètes, que l'on peut voir confluer et se confondre par leurs extrémités les uns avec les autres, ou bien se diviser après avoir été réunis, en sorte qu'il faudrait admettre que cette paroi propre, une membrane, serait susceptible de s'ouvrir et de se refermer sans cesse après hernie du contenu. Ce n'est pas d'ailleurs le seul exemple qu'on connaisse de la formation *ultérieure* d'une semblable cuticule : les globules du lait nous offriront un phénomène de même ordre.

La substance des leucocytes, indépendamment des granulations graisseuses qu'ils peuvent renfermer, est plus fortement colorée par l'acide osmique concentré que plusieurs éléments anatomiques auxquels ils sont souvent mêlés, dans les séreuses par exemple (voy. ci-dessous).

On a tenté, surtout dans ces derniers temps, de rapprocher les leucocytes des cellules directement dérivées des globes vitellins, en les confondant avec elles sous la dénomination commune de cellules embryonnaires. Il est facile de s'assurer par l'examen le plus superficiel que les deux sortes d'éléments offrent des caractères tranchés, et constituent en réalité deux espèces anatomiques distinctes. Les cellules embryonnaires ont toutes un noyau bien visible, se teignant sans difficulté par le carmin, tandis qu'il n'en est pas de même pour les leucocytes; les autres réactions ne sont pas moins caractéristiques pour différencier ces éléments, même en admettant que les cellules dérivant des globes vitellins aient au même degré que les leucocytes la propriété d'offrir des mouvements sarcodiques, ce qui est probable, mais non encore établi.

§ 60. — Place, origine.

On rencontre les leucocytes sur beaucoup de points de l'économie, mais partout en petit nombre, et comme éléments accessoires de certains tissus. On les trouve mêlés aux globules rouges du sang et dans la plupart des liquides organiques : dans la lymphe, le chyle, le mucus, la synovie ; dans le liquide de l'amnios, dans l'humeur vitrée ; à la surface de toutes les muqueuses. — On les trouve dans les lymphatiques du testicule et du pied, au-dessous des premières glandes lymphatiques. — Dans le système sanguin, ils apparaissent

après les hématies, et semblent n'avoir avec celles-ci d'autre rapport que de naître quelquefois en plus grande abondance dans le sérum, pendant que le nombre des hématies diminue. D'autre part, ils existent dans le sang, avant que le système lymphatique soit constitué, en sorte qu'ils n'en émanent pas, au moins à l'origine.

§ 61. — Migration.

Les hypothèses les plus diverses ont été émises sur l'origine des leucocytes, surtout lorsqu'ils se présentent en masses considérables comme dans l'inflammation. Les uns ont admis qu'ils naissaient spontanément dans les liquides vivants ou blastèmes de l'économie; les autres ont voulu voir dans tous les globules des plus vastes collections purulentes, des leucocytes sortis des vaisseaux capillaires par *diapédèse*. Nous aurons l'occasion de revenir sur ce sujet en traitant des capillaires. Il est certain que la multiplication des leucocytes par scission doit être extrêmement rapide dans des circonstances données. Ranvier donne pour la mesure du temps nécessaire à la segmentation du leucocyte d'Axolotl 3 heures 25. Le noyau aurait mis 45 minutes à se partager, après avoir offert des déformations très-marquées. Mais il paraît également démontré que les leucocytes peuvent franchir les parois des vaisseaux capillaires. Il est d'abord certain qu'on les rencontre errants dans divers tissus de l'économie d'une consistance relativement assez grande, dans la cornée par exemple. Il n'est point nécessaire, ainsi que nous l'avons fait voir (§ 21), d'admettre un système particulier de canaux dont la présence ne serait révélée que par lesdéplacements rapides des leucocytes dans le tissu. L'activité, l'énergie propre de la substance contractile suffisent à expliquer sa pénétration dans des parties plus dures à la vérité, mais passives. Un leucocyte ne saurait pénétrer dans un faisceau musculaire strié jouissant de sa propriété contractile, parce qu'il rencontrerait là une activité contraire ; nous avons dit que des mycéliums pouvaient de même cheminer à travers le tissu cornéen (voyez § 21). Cette propriété de déplacement a fait nommer *cellules migratrices* les éléments qui en sont doués. Ces éléments sont, dans la plupart des cas, au moins chez l'homme et les animaux supérieurs, simplement des leucocytes.

On peut choisir pour suivre les mouvements des leucocytes au milieu des substances denses, la queue de très-jeunes axolotls, alors qu'ils sont longs seulement de 12 à 15 millimètres. On dispose l'animal sur une lame de verre, de manière à ce que sa queue soit

étalée à plat et qu'il ne souffre pas d'ailleurs de la position où il est. On observe alors par transparence. En abaissant convenablement l'objectif, on distingue bientôt, au milieu de cellules étoilées et munies de prolongements, d'autres corps beaucoup plus petits ayant un éclat particulier, qu'on a comparé à l'éclat de la nacre. Ces corps ne sont point sphériques, et en fixant pour quelques instants son attention sur eux, on découvre qu'ils se déforment incessamment. Ils sont plongés entre les cellules étoilées et avec celles-ci dans la substance demi-solide qui forme la lame membraneuse de la queue. En prenant les précautions voulues pour que l'animal continue de vivre, on ne tarde pas à voir le leucocyte se déplacer dans une direction ou dans une autre, par suite de ses mouvements propres. On peut le voir se heurter, se mettre à cheval en quelque sorte sur un prolongement cellulaire, puis contourner celui-ci, et continuer sa route.

Quand on observe la circulation dans de très-petites artérioles chez les animaux, on voit très-distinctement les hématies entraînées courir au milieu de la lumière des vaisseaux, pendant que les leucocytes rampent beaucoup plus lentement sur leurs parois. Ce phénomène doit être attribué, selon toute apparence, à une viscosité particulière de la surface de l'élément. Dans les lymphatiques on trouve, quand on en fait écouler le contenu au dehors, de petits grumeaux blancs qui ne sont que des leucocytes agrégés par la même cause.

Les leucocytes s'agglomèrent de même dans les caillots sanguins, tant dans l'économie même, après la mort, que dans le produit des saignées. Ils y forment çà et là de petits grumeaux, dispersés ou réunis en plus ou moins grand nombre, à la limite qui sépare le cruor de la partie purement fibrineuse et blanche du caillot.

Quand on injecte une substance pulvérulente dans le sang, comme du carmin ou du cinabre, les leucocytes ramassent toutes les particules éparses et les charrient à leur intérieur. Sous cette influence ils paraissent augmenter rapidement de nombre. De plus ils s'accumulent dans certaines parties du corps où on les trouve en abondance si l'on vient à sacrifier l'animal. Si l'on a injecté du carmin, par exemple, dans les sacs lymphatiques d'une grenouille, on retrouve les leucocytes, chargés de ce carmin, accumulés en grand nombre dans les capillaires du foie, du poumon, de la moelle des os, etc. On peut remarquer, en faisant cette expérience, que la substance des leucocytes enveloppant les grains de carmin ne dissout pas la plus faible portion de matière colorante. On en peut induire que cette substance a par elle-même une réaction acide, contrairement à certains éléments du tissu lamineux (§ 18).

§ 62. — Fin des leucocytes.

On ignore de quelle manière, à l'intérieur du corps, les leucocytes finissent d'exister. Dans les cas pathologiques, on les voit peu à peu s'emplir de granulations graisseuses en même temps qu'ils augmentent de volume. Ils perdent la faculté de changer de forme, puis finalement la substance qui renfermait les granulations se dissocie, et ces dernières tombent en liberté.

La mort est toujours caractérisée chez les leucocytes par la forme sphérique. C'est celle qu'ils prennent également sous l'influence de l'étincelle électrique. Certains réactifs, toutefois, paraissent pouvoir immobiliser les leucocytes en état d'expansion. L'acide osmique, peut-être le chloral, sont dans ce cas.

CHAPITRE V

DES TISSUS CONJONCTIFS

I. — CONSTITUTION, ÉLÉMENTS DES TISSUS CONJONCTIFS

§ 63. — Variétés de tissus conjonctifs.

Les anatomistes classent sous le nom de tissus conjonctifs un certain nombre de tissus de l'économie qui ont en effet plusieurs caractères communs et constituent par cela même un groupe assurément naturel. Nous passerons en revue tout d'abord quelques-uns de ces tissus. Nous étudierons les autres en décrivant les appareils ou les systèmes auxquels se rattachent les organes premiers, parfois uniques, qu'ils forment dans l'économie.

On peut faire de ces tissus l'énumération suivante :

1° Le tissu allantoïdien (1) et la gelée du Wharton.

2° Le tissu lamineux, muqueux (Bordeu) ou cellulaire.

3° Le tissu adipeux, qui n'est qu'une modification du précédent.

4° Le tissu sous-arachnoïdien et des canaux demi-circulaires, qui a une grande analogie avec le tissu allantoïdien.

5° Le tissu tendineux, fibreux, périostique, etc.

6° Le tissu de la sclérotique, dont on peut rapprocher le tissu de la vessie natatoire des poissons.

7° Le tissu cornéen.

8° Le tissu cartilagineux avec ses différentes variétés, et sans doute celui de la corde dorsale.

9° Le tissu osseux.

On pourrait encore joindre à cette liste le tissu de l'organe

(1) Ce nom a été appliqué au tissu dont il est ici question, dès 1873-74, dans des conférences à l'École des Hautes-Études.

adamantin, peut-être certains tissus dits adénoïdes; mais l'analogie devient ici moins frappante.

Le caractère commun des tissus conjonctifs est d'offrir partout des éléments qui ont un grand air de parenté (cellules du tissu conjonctif, du tissu tendineux, cellules cartilagineuses, cellules des ostéoplastes, du tissu cornéen, etc.) incluses dans une masse ou gangue généralement abondante, plus ou moins solide, parcourue elle-même par des fibres de diverses espèces dans un certain nombre de cas. Ces particularités ressortiront mieux, d'ailleurs, de l'étude que nous ferons de chacun de ces tissus, des éléments et des matières amorphes qui les constituent.

§ 64. — Développement du lophioderme des batraciens.

Nous croyons toutefois bon, pour plus de clarté, de commencer par indiquer comment se présente et se développe le tissu lamineux chez les batraciens et en particulier les larves de grenouille et surtout d'axolotl. Cette étude servira à mieux faire comprendre l'agencement des éléments constituants des tissus conjonctifs, leurs rapports, la succession et surtout le rôle considérable joué par la substance amorphe, rôle mis en relief par M. Ch. Robin, et que la plupart des histologistes ont beaucoup trop négligé, cause chez eux de nombreuses erreurs dont nous aurons à dire quelques mots.

Les larves de batraciens ont toutes une queue membraneuse. Celle-ci est surtout facile à observer chez l'axolotl. Cette queue est formée au centre par la colonne vertébrale accompagnée de la moelle, de l'aorte et de la veine cave, et enfin d'une masse musculaire. Au-dessus et au-dessous de celle-ci sont deux lames constituant ce qu'on appelle le lophioderme et qui sont essentiellement formées de tissu lamineux; elles sont particulièrement favorables à l'étude du développement de celui-ci, en raison de leur peu d'épaisseur et de la transparence des parties.

Pendant les premiers temps de la vie la membrane du lophioderme, en dehors de l'épithélium qui la recouvre, est essentiellement et uniquement composée :

1° D'une matière amorphe demi-solide se coagulant *sans devenir granuleuse*, sous l'influence de l'acide osmique.

2° De cellules auxquelles différentes dénominations ont été données et qu'on retrouve avec des aspects divers dans un grand nombre de tissus conjonctifs. Nous les appellerons des noms qu'elles ont reçus :

cellules embryoplastiques, *fibro-plastiques*; *cellules étoilées*, *fusiformes*, *cellules du tissu conjonctif*, enfin *cellules plates* quoiqu'elles ne le soient point, au moins à la manière de certaines cellules épithéliales, et que le noyau qu'elles contiennent soit toujours ovoïde, supposant par conséquent un corps cellulaire ayant une épaisseur égale au moins à son petit diamètre. La réalité est que la forme de ces cellules est le plus habituellement irrégulière avec des prolongements rameux s'étendant indistinctement dans tous les sens, quand rien ne gêne le développement de la cellule. Il est facile en effet de se rendre compte, en poursuivant l'étude de ces éléments sur les différents tissus de l'économie où on les rencontre, que leur forme est subordonnée jusqu'à un certain point aux circonstances où elles sont appelées à se développer, et, pour parler plus rigoureusement, « aux résistances qu'elles rencontrent à leur expansion régulière autour de leur centre de figure. »

Ces cellules offrent chez l'axolotl, et même dans le lophioderme du têtard de grenouille, des dimensions plus considérables que chez l'homme, ce qui en facilite singulièrement l'étude. Elles ont de commun avec les mêmes éléments chez l'homme leur forme irrégulière, étoilée, rameuse, leur noyau ovoïde muni d'un ou de deux nucléoles, enfin la résistance de ce noyau à l'acide acétique qui attaque au contraire le corps cellulaire.

Ces cellules, au moment de la vie où nous plaçons notre observation, constituent le seul élément figuré du tissu du lophioderme ; elles sont maintenues à distance les unes des autres par la substance amorphe répandue entre elles. Celle-ci est demi-solide, elle ne s'écoule pas quand on vient à pratiquer une coupe sur le lophioderme, elle n'est donc pas assimilable à la lymphe et l'on ne saurait regarder comme espaces lymphatiques la distance qui sépare les cellules les unes des autres. Si ces cellules étaient dans de la lymphe, elles obéiraient à la pesanteur et tomberaient dans les points les plus déclives. Il n'en est pas ainsi. Le tissu du lophioderme est donc essentiellement constitué, au début de la vie des larves, par cette substance amorphe demi-solide tenant en suspension au milieu d'elle les cellules fibro-plastiques. On voit les cellules fibro-plastiques en place dans la matière amorphe qui les englobe, sans aucune trace d'autres éléments anatomiques, aucune trace de fibres en particulier. Ce tissu lamineux constitue la variété la plus simple du groupe des tissus conjonctifs (fig. 13).

Si l'on répète la même observation au bout d'un certain temps, quand l'axolotl atteint 60 ou 80 millimètres de long, sur des coupes

pratiquées à la planchette après durcissement par l'acide osmique, on retrouve les mêmes cellules fibro-plastiques du lophioderme dépourvues alors de grains vitellins (1), la même matière amorphe parcourue par des vaisseaux et des nerfs ; mais on la voit en plus sillonnée par des fibres lamineuses extrêmement minces, tendues de la peau d'un côté à la peau de l'autre côté, comme des cordes d'un instrument, dans un parallélisme fort élégant (fig. 14). Ces fibres semblent en consé-

FIG. 13. — Portion du lophioderme d'un jeune têtard de grenouille montrant la disposition des cellules dans la matière amorphe qui les enveloppe. Les cellules laissent voir leur noyau et de nombreux grains vitellins qu'elles renferment encore. On voit aussi un vaisseau en voie de formation. (350/1.)

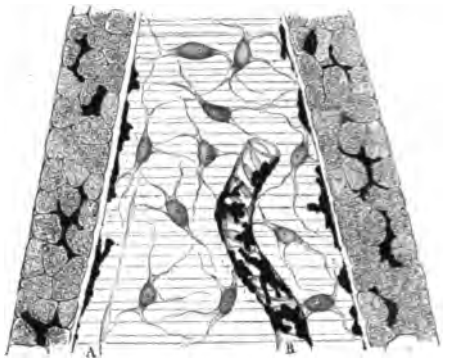

FIG. 14. — Coupe demi-schématique du lophioderme d'un têtard d'axolotl traité par l'acide osmique concentré (350/1). Extérieurement l'épithélium offre des cellules pigmentaires contractiles au milieu de ses éléments ; au-dessous le derme très-mince (comme chez tous les batraciens et les poissons) est tapissé intérieurement de cellules pigmentaires. A, nerf ; B, vaisseau tapissé également de cellules pigmentaires. Dans le tissu même du lophioderme, on voit les cellules fibro-plastiques suspendues dans la matière amorphe traversée par des fibres rectilignes et comme tendues d'une face à l'autre du lophioderme.

quence n'avoir aucune relation avec les cellules fibro-plastiques, qui existaient depuis l'origine dans la substance amorphe. Nous retrouverons ainsi partout chez l'homme les fibres lamineuses mêlées aux mêmes cellules, dans les tissus cellulaire, fibreux, tendineux, de l'arachnoïde, etc. Les fibres lamineuses, chez l'axolotl en particulier, ont des caractères physiques et même chimiques qui les rapprochent, cela est incontestable, des prolongements rameux des cellules fibro-plastiques, mais ce caractère commun n'est pas suffisant pour regarder les fibres lamineuses comme formées par les prolongements de ces cellules. Il est bien certain, d'autre part, que l'agencement des fibres lamineuses et

(1) Les grains vitellins extrêmement petits dans le vitellus de la poule offrent au contraire des dimensions considérables dans celui des reptiles, des batraciens, des sélaciens, etc. Ces grains ont alors une forme déterminée ; ils constituent chez la grenouille des tables rhomboïdriques à angles émoussés. Ces corps ne se déforment point par la dessiccation ; ils se teignent fortement en rouge par le carmin. On retrouve des corps analogues dans les cellules du tissu lamineux des larves de mouche.

celui des cellules qui y sont mêlées, sont dans une connexion absolue : si les fibres suivent des directions variables comme dans le tissu lamineux, les cellules fibro-plastiques sont éparses ; elles sont au contraire alignées comme dans le tissu tendineux, quand les fibres affectent autour d'elles une disposition parallèle.

§ 65. — Éléments du tissu conjonctif.

Avant d'étudier les différentes variétés de tissus conjonctifs de l'économie, nous parlerons des éléments figurés fondamentaux qu'on y rencontre en proportion variable et qui sont les suivants :

1° Cellules fibro-plastiques, devenant dans certaines circonstances cellules adipeuses ou cellules pigmentaires.

2° Fibres lamineuses.

3° Fibres élastiques.

§ 66. — Cellules fibro-plastiques.

Ce nom est amplement justifié par la coexistence remarquable de ces cellules et des fibres lamineuses au sein de la même substance amorphe où on les observe. Elles sont, chez l'homme, de plus petite dimension que chez les batraciens et parfois assez difficiles à découvrir. Leur forme varie : elle est généralement étoilée ou fusiforme, quand elles ne sont pas enfermées entre des faisceaux de fibres lamineuses denses, qui gênent plus ou moins leur expansion. Leur noyau est ovoïde, allongé, à contours nets, sans cependant être tranchés comme les contours des noyaux épithéliaux. On voit très-bien ces noyaux sur les tissus frais après l'action de la soude ou de l'acide acétique, qui ont la propriété de gonfler et de rendre gélatineux à la fois le corps des cellules et les fibres lamineuses auxquelles elles sont mêlées. Ces noyaux ont été souvent décrits sous le nom de noyaux embryo-plastiques. Ils mesurent environ 6 μ de large et à peu près le double en longueur. Il est difficile de donner des mensurations exactes pour les cellules, à cause de leurs prolongements qui peuvent parfois s'étendre fort loin.

Nous décrirons avec les différents tissus les variétés qu'elles offrent suivant la place où on les rencontre.

L'origine des premières cellules fibro-plastiques que l'on observe est due à la transformation directe des cellules embryonnaires du feuillet moyen. Elles paraissent ensuite se multiplier par scission ; c'est ce

que semble au moins indiquer la présence de deux nucléoles dans certains noyaux, et la coexistence de deux noyaux juxtaposés dans certaines cellules plus volumineuses que les autres.

On peut très-bien, au moyen de l'acide osmique concentré, surprendre chez le poulet, dans le voisinage de la notocorde, le moment où les cellules embryonnaires perdent leur caractère propre qui est d'être polygonales, et appliquées les unes contre les autres par toute leur surface, pour prendre une apparence qui tend à devenir celle qu'elles auront plus tard. Le corps de la cellule est irrégulier, présentant des excavations et des prolongements terminés à peu près carrément, en contact avec d'autres prolongements pareils des cellules voisines. Entre ces prolongements qu'on peut observer alors qu'ils sont longs de 3 μ environ, apparaît la matière amorphe qui deviendra de plus en plus abondante par les progrès de l'âge. Il convient d'ajouter que dès cette époque on trouve également chez l'embryon des cellules fibro-plastiques avec leurs caractères définitifs dans une mince couche de substance amorphe qui existe au-dessous de l'ectoderme au niveau des sillons qui séparent les prévertèbres.

Ce phénomène de la production d'une matière amorphe (offrant tous les degrés de cohésion ou de fluidité) entre les éléments anatomiques se présente à chaque instant dans l'histoire du développement des tissus, soit qu'ils appartiennent ou non au groupe des tissus conjonctifs. Le liquide qui remplit les vésicules de de Graaf n'a pas d'autre origine et apparaît — comme la matière amorphe du tissu lamineux du poulet — entre des cellules offrant des déformations très-semblables au premier stade de déformation des cellules fibro-plastiques que nous venons de décrire. Anormalement, on retrouve la même production d'un liquide interposé à des éléments épithéliaux dans le feuillet externe du blastoderme de certains embryons et qui présente un aspect caverneux particulier, alors qu'il paraît être encore vivant.

Sur les enveloppes fœtales des animaux domestiques (mouton, porc, etc.), à partir du moment où l'embryon dépasse 30 μ environ, on retrouve les mêmes cellules fibro-plastiques largement espacées. On distingue aux deux pôles du noyau deux petits cônes très-allongés d'une substance organique différente de la substance amorphe ambiante : elle est homogène, transparente, à bords fins et nets. L'ensemble a l'apparence d'un fuseau très-étiré. Il mesure 80 μ, 100 μ et plus, tandis que le petit diamètre du noyau qui est resté central représente la plus grande largeur de l'élément, c'est-à-dire que celle-ci égale 6 μ. Les extrémités de cette cellule fusiforme sont tantôt minces et allongées, tantôt très-courtes et larges. Assez souvent chaque extrémité est

bifurquée, et chacune des branches de bifurcation encore divisée en un plus grand nombre de prolongements effilés, parallèles ou divergents.

Ces variétés mènent graduellement à la forme commune étoilée, très-variable elle-même. L'élément a en général la figure d'un polyèdre dont toutes les faces seraient excavées, et dont tous les angles se prolongeraient en minces filaments. L'ensemble de la figure offerte au microscope par ces éléments est toujours irrégulière et traduit dans leur forme réelle une irrégularité encore plus grande. Au centre on aperçoit un noyau ovoïde analogue à celui des corps fusiformes. L'élément entier mesure 50 à 60 μ. Les prolongements sont extrêmement fins, et n'ont pas plus de 1 μ de diamètre. Ils s'anastomosent, ou plutôt sont anastomosés dans beaucoup de cas, dès l'origine, les uns avec les autres, par suite du mécanisme que nous avons indiqué, ou par suite de scissiparie incomplète, et dessinent ainsi au milieu de la substance amorphe, où l'élément est suspendu, un réseau à mailles parfois très-élégantes. Il peut arriver également que le noyau soit comme effacé ou n'occupe pas toujours le centre de figure de l'élément. Çà et là dans le corps cellulaire on aperçoit quelques granulations peu réfringentes qui paraissent azotées : elles sont solubles dans l'acide acétique. La substance même des corps est très-finement, à peine granuleuse après la mort.

Les cellules fibro-plastiques n'offrent pas de mouvements ou du moins n'en offrent que de très-obscurs (chez les batraciens), et qui ne paraissent point dépasser la limite des déformations qui sont la conséquence même de la nutrition du corps cellulaire. Nous ne parlons ici que des cellules fibro-plastiques proprement dites. On va voir en effet que ces cellules se relient par une foule de transitions insensibles à des éléments essentiellement contractiles. De même leurs noyaux semblent parfois animés également de mouvements sarcodiques. La

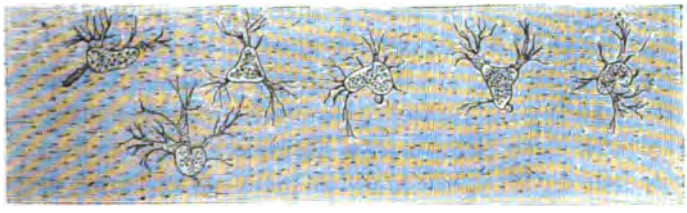

Fig. 15. — Corps fibro-plastiques du bord du lophioderme d'axolotl jeune, montrant la forme irrégulière des noyaux. (Gr. 350/1.)

figure 15 ci-jointe représente des corps fibro-plastiques du bord du lophioderme de jeunes axolotls, fixés par l'acide osmique concentré,

et qui montrent un état de déformation des noyaux certainement en rapport avec des mouvements sarcodiques de ceux-ci.

Les réactions des cellules fibro-plastiques ordinaires sont les mêmes que celles des fibres lamineuses ; leurs prolongements très-fins ont également une similitude d'aspect, qu'on ne saurait contester, avec les fibres lamineuses, toutes raisons qui ont pu engager à regarder celles-ci comme étant toujours formées par les prolongements de celles-là.

Il semble, quand on étudie les cellules fibro-plastiques dans la série animale, que ces éléments soient formées par la combinaison, l'union intime de deux substances en proportion variable (voy. § 17) : 1° l'une contractile, sarcodique ; 2° l'autre plus solide, dénuée de mouvement et se rapprochant par ses réactions de la matière des fibres lamineuses. Quand la première des deux substances domine, on a les cellules pigmentaires contractiles, désignées sous le nom de ***chromoblastes***, et dont les mouvements sont si facilement appréciables chez un grand nombre d'animaux. Toutes les cellules fibro-plastiques au début ont probablement ce caractère sarcodique. Quand la seconde substance domine, on a les cellules vulgairement dites « du tissu lamineux, » à fins prolongements non contractiles. On ne devra jamais perdre de vue ces différences dans la constitution des cellules du tissu conjonctif, différences qui, à leur tour, peuvent naturellement se traduire par des différences dans les réactions de ces éléments.

Nous ajouterons qu'on peut trouver dans certains tissus essentiellement épithéliaux des cellules fibro-plastiques dont la présence est parfois facilement révélée par le pigment qu'elles renferment.

§ 67. — Théories des canaux du suc et des espaces lymphatiques.

Nous devons à propos des cellules fibro-plastiques entrer ici dans quelques détails sur deux théories successivement appliquées à la conception des tissus conjonctifs, lesquelles ont eu tour à tour une sorte de vogue, puis qui ont été d'autant plus silencieusement oubliées que plus d'anatomistes s'étaient compromis en les acceptant aveuglément. S'il n'est peut être pas bien nécessaire de les combattre, il est du moins bon de les signaler, afin de mettre le lecteur au courant de doctrines dont la trace persiste dans un certain nombre de travaux d'histologie.

Dans certains tissus, les cellules fibro-plastiques paraissent s'unir les unes aux autres par les extrémités de leurs prolongements ; c'est une conséquence de leur mode d'évolution (voy. § 66). Sur

ce simple fait on a construit toute une hypothèse ; on a prétendu que ces cellules et leurs fins prolongements étaient creux et livraient passage aux parties liquides du sang et de la lymphe, tandis que les hématies et les leucocytes restaient confinés dans les capillaires. On admettait à l'intérieur de ce réseau de cellules une circulation dite *plasmatique*, et les fins prolongements qui réunissent les cellules étaient regardés comme des *canaux du suc*. On croyait nécessaire d'admettre cette circulation plasmatique pour comprendre la nutrition des éléments loin des capillaires, comme s'il était plus facile de la comprendre entre les canaux du suc, dans un éloignement au moins deux fois aussi considérable par rapport à leur diamètre, que le sont les parties les plus éloignées des capillaires par rapport au diamètre de ceux-ci.

Plus tard on a reconnu que les prolongements des cellules plasmatiques que l'on croyait creux, étaient en réalité pleins, et qu'il n'y avait là aucune circulation, du moins en dehors de la circulation moléculaire causée dans toute substance vivante par le mouvement nutritif.

Alors on imagina une hypothèse nouvelle : la lymphe ne circulant plus dans l'intérieur des cellules plasmatiques, circule entre elles, dans ce qu'on a appelé les *espaces lymphatiques*. Les cellules à l'intérieur desquelles s'était faite la circulation, dans l'ancienne hypothèse, devinrent, dans la nouvelle, une sorte « d'épithélium discontinu » (bien que ces cellules n'aient aucun des caractères habituels des cellules épithéliales), tapissant les espaces où l'on faisait circuler hypothétiquement la lymphe. Le plus singulier, c'est que ces espaces qui, en raison même du diamètre qu'on leur assignait, devaient être en large communication avec les lymphatiques n'ont jamais pu être directement injectés. Ajoutons enfin que les véritables lymphatiques se montrent toujours tapissés dans toute leur étendue d'un épithélium ou endothélium *continu*, parfaitement reconnaissable, qui les limite. Ce qu'on a pris pour les prétendus espaces lymphatiques, s'est trouvé tantôt être un espace occupé par les éléments figurés eux-mêmes (dans les tendons, par exemple), tantôt les espaces occupés entre les éléments anatomiques par la matière amorphe, dont les histologistes qui ont adopté et propagé ces doctrines ont presque toujours négligé de tenir compte. (Voyez *lymphatiques*.)

§ 68. — Cellules adipeuses.

Elles dérivent, par une modification que nous allons indiquer, des cellules fibro-plastiques. Elles sont peut-être les seules, dans tout

le corps, qui aient une analogie lointaine avec les cellules végétales. Elles ont en effet une sorte de contenu et une sorte de paroi, de façon qu'on peut, avec les réactifs, agir à volonté sur l'un ou sur l'autre. Elles se rencontrent dans beaucoup d'organes (toutefois jamais dans la substance nerveuse elle-même, non plus que dans l'œil, l'oreille, etc.), tantôt en agglomérations visibles à l'œil nu, tantôt disséminées au milieu des autres éléments des tissus, où on ne les découvre qu'avec le microscope. Chez le fœtus on les trouve déjà en formation à la paume de la main et à la plante des pieds, dès le soixantième ou le soixante-cinquième jour de la vie intra-utérine. Dans la moelle des os, elles n'apparaissent guère qu'au huitième mois de la gestation, ou même deux mois seulement après la naissance (Robin).

Elles ont un diamètre qui peut varier entre 30 et 100 μ, et même 150 μ dans le sein des femmes obèses. Quand elles sont libres et dégagées des éléments ou des substances amorphes qui les environnent, elles sont régulièrement ovoïdes ou sphériques ; la paroi cellulaire est très-réduite, le contenu s'accuse par une zone extrêmement foncée, signe d'une substance dont l'indice de réfraction diffère notablement de celui de l'eau. Le centre au contraire est jaunâtre ou un peu rougeâtre dans les sujets amaigris. Il est toujours brillant. Quand ces vésicules sont rapprochées, elles deviennent polyédriques par pression réciproque, mais elles recouvrent leur forme avec la plus grande facilité, aussitôt qu'elles sont isolées.

Elles sont essentiellement constituées par une membrane extrêmement mince, mesurant moins de 1 μ d'épaisseur, très-homogène, très-transparente, azotée, offrant les mêmes réactions que la substance des corps étoilés ou fusiformes. En cherchant avec soin sur les bords des vésicules, surtout en les faisant rouler dans le liquide employé comme véhicule, on découvre une sorte d'épaississement de la membrane où est logé un petit noyau très-clair (fig. 16). Celui-ci se colore fortement par le carmin.

Fig. 16 (d'après Kölliker). — Vésicules adipeuses : *b*, paroi laissant voir *a*, le noyau ; *c*, contenu gras Gr. 350/1.)

Le contenu est liquide, homogène : c'est la graisse, mélange d'oléine, de stéarine et de margarine, entièrement fluide à la température du corps de l'homme. Il n'emprunte à sa présence, au sein de l'organisme qui le forme, aucune propriété particulière, et se comporte dans les tissus comme il ferait au dehors. Après la mort, quand la température du corps s'abaisse, la margarine se sépare de la stéarine et de l'oléine, et

se précipite dans chaque vésicule en très-fines aiguilles qui affectent la forme de petites houppes hémisphériques fixées sur les parois mêmes de la gouttelette, en sorte qu'elles diffèrent d'aspect selon qu'on les voit de face ou de profil (fig. 17). Si l'on chauffe un instant la préparation à la flamme d'une lampe à alcool, ou si la température extérieure est suffisamment élevée, les houppes disparaissent, et les vésicules redeviennent limpides. On peut voir également des cristallisations pareilles se produire dans les gouttes de graisse échappées des cellules dilacérées, et qui flottent presque toujours en plus ou moins grand nombre dans la préparation. Enfin après l'action de la chaleur on trouve aussi des houppes de margarine déposées sur la bande de verre ou sur le verre mince. Elles laissent alors voir les aiguilles cristallines comme des rayons partant tous d'un centre commun. Ces houppes mesurent environ 20 μ de diamètre et, par conséquent, les aiguilles qui les forment, 10 μ de long; leur grosseur n'est guère appréciable.

Fig. 17. (Gr. 250/1.) — Vésicules adipeuses laissant assez bien voir leur paroi propre : A l'intérieur de deux d'entre elles la margarine s'est précipitée en houppes. L'une de ces houppes est vue de profil.

Quand on cherche à suivre le développement des vésicules adipeuses, on observe qu'elles dérivent directement des corps étoilés fibro-plastiques, et qu'elles ne sont en définitive que ces éléments arrivés à un état particulier. On voit d'abord se déposer dans la substance de la cellule, autour du noyau, tantôt une granulation, tantôt un certain nombre de granulations ordinairement très-foncées. Celles-ci grandissent peu à peu ; on s'assure par les réactifs convenables, l'acide osmique en particulier, que ce sont de fines gouttelettes de graisse logées dans des excavations de la substance de l'élément, qui lui-même commence à se déformer. Ces excavations n'intéressent jamais le noyau qui se trouve de la sorte progressivement refoulé vers la périphérie. Les granulations, devenues des gouttelettes, finissent par se joindre, se réunir, ne former qu'une seule grosse goutte sphérique, autour de laquelle la substance de l'élément se réduit de plus en plus à l'état de simple paroi, où on continue de distinguer le noyau atrophié lui-même. Cette paroi présente encore quelque temps des prolongements, qui caractérisaient le corps étoilé, mais ceux-ci disparaissent à leur tour, et il reste la vésicule adipeuse avec les caractères qu'elle conservera désormais.

Les vésicules adipeuses augmentent et diminuent de volume sous des influences diverses. Dans l'abstinence, le contenu gras qu'elles renferment est repris par l'économie. La goutte d'huile qui remplissait

toute la cavité se divise ordinairement, en même temps qu'elle diminue. Chaque gouttelette devient elle-même une granulation qui disparaît à son tour. L'enveloppe, débarrassée de son contenu primitif, présente d'abord à sa place un liquide séreux qui disparaît peu à peu (1), puis elle revient sur elle-même, se ride, se recoquille, comme on peut le voir dans les traînées rougeâtres que l'on trouve à la face interne du derme des vieillards amaigris. L'enveloppe ne laisse pas que d'être encore reconnaissable, et offre en même temps un caractère constant: c'est la présence dans son épaisseur, de ce noyau pâle, ovoïde, sans granulations, qu'on ne voit que difficilement sur les vésicules adipeuses remplies, parce qu'il faut pour cela qu'il occupe la portion de la paroi qui se dessine sur le bord de la gouttelette.

§ 69. — Étude des cellules adipeuses.

Les cellules adipeuses sont un des éléments les plus faciles à observer, surtout quand elles ne sont pas trop abondantes. Dans le cas contraire, la manipulation a pour résultat ordinaire d'en détruire un certain nombre, et il n'est pas toujours facile à première vue de distinguer les éléments eux-mêmes des gouttes d'huile qui s'en échappent quand l'enveloppe est déchirée. Celle-ci est souvent peu visible : l'élément rempli de graisse offre les mêmes bords foncés, les mêmes contours réguliers que les gouttes nageant dans le véhicule.

Les préparations les plus heureuses, les plus intéressantes et les plus profitables seront celles qui laisseront voir des vésicules à l'intérieur desquelles se trouveront plusieurs gouttelettes d'huile dans des cavités distinctes. L'acide acétique gonfle les enveloppes des cellules et fait échapper leur contenu. Pour étudier l'enveloppe, on pourra traiter une parcelle de graisse par l'alcool et par l'éther à 20 degrés, qui dissoudront les corps gras sans attaquer les parois. Pour cela, on mettra un petit lambeau de tissu adipeux dans une capsule à moitié pleine du réactif; on la portera sur le sable chaud, on laissera bouillir et l'on préparera ensuite. Un moyen beaucoup plus simple mais un peu plus long consiste à employer la glycérine, qui au bout d'un certain temps a complétement dissous le contenu gras.

Mais le réactif fondamental pour l'étude des cellules adipeuses, et surtout pour l'étude de leur développement, est l'acide osmique. On plonge pendant quelque temps le tissu qui renferme les vésicules adipeuses, dans une solution d'acide osmique au centième, et on le passe

(1) Cette particularité se voit bien sur les appendices épiploïques de la grenouille (Ranvier).

ensuite au carmin. L'acide osmique colore en brun puis en noir le contenu graisseux, tandis qu'à la périphérie on distingue la paroi propre sous forme d'une mince bande transparente, où il est facile de reconnaître le noyau à sa coloration rougeâtre.

On pourra encore se servir avec avantage des sels d'aniline, qui colorent fortement la graisse, suivant la couleur du sel employé. On a également conseillé (Ranvier) les injections interstitielles avec le nitrate d'argent, qui laisseraient voir nettement la membrane d'enveloppe; mais, outre que le nitrate d'argent est un réactif toujours fort incertain des tissus conjonctifs, le procédé des injections interstitielles a le très-grave inconvénient de désorganiser le tissu que l'on veut étudier.

§ 70. — Cellules pigmentaires.

Les cellules fibro-plastiques peuvent subir une autre transformation qui est en quelque sorte antagoniste de la précédente : elles peuvent se remplir de granulations de pigment noir ou mélanique, qui n'envahissent toutefois jamais le noyau; celui-ci se détache alors en clair sur le fond opaque de la cellule. Cette pigmentation est tantôt accidentelle et tantôt normale. Les cellules fibro-plastiques contiennent normalement du pigment dans la *lamina fusca* de la sclérotique, et dans la pie-mère (surtout à la base de l'encéphale) des individus très-bruns. Enfin, on trouve également des cellules pigmentaires appartenant à la catégorie des cellules fibro-plastiques dans l'épiderme de la peau des doigts chez le nègre.

Il ne paraît pas que chez l'homme les cellules pigmentaires soient, comme cela arrive très-fréquemment chez les animaux, douées de mouvements sarcodiques sensibles. Chez l'homme, il semble que des deux substances dont nous avons admis la présence dans les éléments de ce genre (voy. § 66), l'une, dominante au début de leur existence et peut-être tant qu'elles se multiplient, finisse par disparaître en laissant la place entière à l'autre, non contractile.

Nous reviendrons, en décrivant les différents tissus où l'on rencontre les cellules pigmentaires, sur les particularités qu'elles y peuvent offrir.

§ 71. — Fibres lamineuses.

Quand on porte sous le microscope une parcelle de tissu lamineux sous-cutané, en ayant soin de l'étendre au moyen d'aiguilles et d'observer sous l'eau, on distingue aussitôt d'élégants faisceaux onduleux de fibres

ordinairement très-fines et parallèles. Ces faisceaux sont enchevêtrés dans diverses directions. Si l'on n'ajoutait point d'eau, il serait facile de s'assurer qu'ils sont séparés par une certaine quantité — plus ou moins grande suivant les âges ou l'organe observé — de matière amorphe, très-molle dans la plupart des cas. Cette matière est interposée aux faisceaux onduleux, mais elle n'en sépare point les fibres. Un grand nombre de celles-ci peuvent également se montrer isolées. Si l'on ajoute, la préparation étant dans cet état, une goutte d'acide acétique, aussitôt l'apparence change : les faisceaux onduleux de fibres lamineuses se gonflent, se déforment, deviennent à peine visibles, et l'on aperçoit, au contraire, dans le champ du microscope, des fibres d'un tout autre aspect, et nécessairement d'une autre nature, puisque le réactif n'a point agi sur elles de la même manière. Elles gardent des contours très-nets, décrivent d'élégantes spirales, s'anastomosent les unes avec les autres et se montrent toujours carrément coupées à leur extrémité. Ces fibres sont des fibres élastiques. On voit également les noyaux des cellules fibroplastiques presque toujours mêlées aux fibres (voy. § 66).

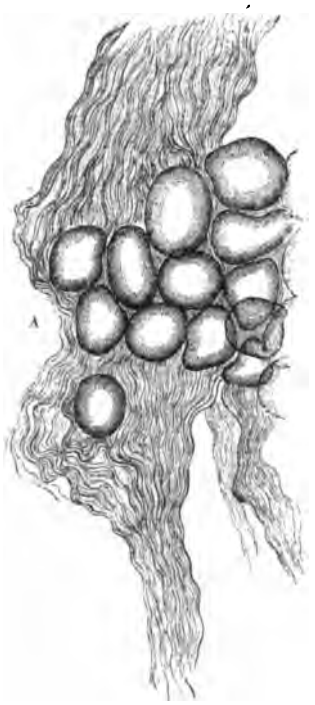

Fig. 18 (d'après Kölliker). — Fibres lamineuses réunies en faisceaux et mêlées à un certain nombre de vésicules adipeuses. (Gr. 350/1).

Les fibres lamineuses (fig. 18) peuvent être décrites comme des parties élémentaires du corps, filiformes, extrêmement minces, d'un diamètre égal dans toute leur longueur. Il est impossible d'attribuer une mesure exacte à ce diamètre, parce qu'on n'est jamais sûr de n'avoir pas sous les yeux un faisceau formé de plusieurs fibres. Lorsqu'elles apparaissent dans le lophioderme de la queue de l'axolotl (voy. § 64), elles mesurent certainement beaucoup moins de 1 μ. Chez d'autres animaux, dans certaines régions du corps de l'homme, mais surtout chez les gros mammifères, elles paraîtraient atteindre un volume considérable. Les fibres lamineuses ne sont pas élastiques; elles n'ont qu'une extensibilité extrêmement limitée. Mais pour juger de celle-ci, il faut nécessairement qu'elles soient d'abord ramenées à une direction rectiligne, comme celle qu'elles ont dans les tendons. Si

le tissu lamineux qu'elles forment également, est extensible, la raison en est d'abord que les faisceaux y sont onduleux, ce qui en permet l'extension ; et ensuite que les divers faisceaux, séparés par une matière presque fluide, glissent les uns sur les autres et se prêtent ainsi aux déplacements les plus étendus.

Les bords des fibres lamineuses sont nets, mais leur substance réfracte beaucoup plus faiblement la lumière que celle des fibres élastiques. L'eau les gonfle légèrement, l'acide acétique considérablement. Les alcalis, la glycérine offrent les mêmes réactions que l'acide acétique et font disparaître les lignes de contact des fibres réunies en faisceaux.

Les faisceaux de fibres lamineuses gonflés par l'acide acétique présentent quelquefois des apparences particulières sur lesquelles nous reviendrons (§ 75) et qui ont été à tort décrites comme normales sous le nom « d'étranglements ».

L'acide tannique, en se combinant aux fibres lamineuses, forme un composé imputrescible. Le tannage des cuirs est essentiellement basé sur cette réaction.

L'acide chromique durcit les fibres lamineuses. Leur réaction avec le carmin dépend beaucoup des macérations par lesquelles elles ont passé. Après l'action de l'acide chromique, des chromates, de la liqueur de Müller, etc., elles se colorent plus fortement par le carmin que lorsqu'elles ont été préalablement traitées par l'alcool et l'acide picrique. Le contraire a lieu pour les épithéliums.

L'acide osmique à 1 pour 100 paraît dissocier les fibres lamineuses et séparer en fibrilles extrêmement fines les faisceaux qu'elles forment, dans les tendons, par exemple.

§ 72. — Paroi du sac lymphatique de la grenouille.

On a émis l'opinion que ce que nous décrivons comme des « faisceaux de fibres lamineuses » n'était en réalité qu'une apparence due à un plissement superficiel de gros cylindres de substance lamineuse. Bien qu'une telle manière de voir soit à peine soutenable, il n'est pas inutile de signaler ici un exemple frappant du soin qu'il faut toujours apporter à l'analyse des apparences offertes par le microscope, et qui peuvent, selon les réactifs employés, différer considérablement.

Les grenouilles et les crapauds possèdent, de chaque côté de la colonne vertébrale, en arrière de l'abdomen, deux grands réservoirs lymphatiques connus sous le nom de *citernes*, et qui ne sont séparés de la cavité abdominale que par une paroi très-mince, épaisse de 20 à 30 μ environ. Si, après avoir mis cette paroi à découvert, on

la traite de la manière suivante : lavage à l'eau, imprégnation avec une solution faible de nitrate d'argent, macération jusqu'au lendemain dans l'alcool, et qu'on vienne alors à l'examiner, la membrane offre au microscope *une transparence parfaite*, à tel point qu'on distingue à travers elle l'épithélium de la face opposée dessiné par des lignes d'une extrême finesse : on ne découvre pas trace de fibres lamineuses (fig. 19). Si au lieu de suivre ce procédé opératoire, on fait agir sur la membrane l'acide osmique concentré, et qu'on porte ensuite la membrane sous le microscope, on trouve une lame qui semble uniquement constituée de fibres ondulées ayant tous les caractères des fibres lamineuses (fig. 20). On obtiendra une troisième réaction non moins nette en faisant réagir le chlorure d'or. On ne verra plus en ce cas ni contours de cellules épithéliales à la surface, ni fibres dans l'épaisseur de la membrane, mais seulement des cellules

Fig. 19. — Paroi du sac lymphatique de la grenouille traité par le nitrate d'argent. (Gr. 350/1.)

Fig. 20. — Paroi du même sac lymphatique traité par l'acide osmique concentré. On voit dans un enfoncement trois leucocytes colorés en brun par le réactif. Les groupes de noyaux pâles appartiennent à des cellules particulières tapissant les enfoncements. Ces noyaux se voient également dans les fig. 19 et 21. (Gr. 350/1.



Fig. 21. — La même traitée par le chlorure d'or légèrement acidifié.

fibro-plastiques qu'aucune des deux réactions précédentes n'avait permis de distinguer, et quelques très-fines fibres élastiques (fig. 21). De cette triple apparence on déduit la constitution exacte de la membrane, mais ces réactions prouvent en même temps que si les fibres lamineuses ont en certains cas une réalité objective incontestable, il

est bon de ne pas perdre de vue l'opinion de ceux qui les considèrent comme le résultat d'une sorte de clivage d'une substance spéciale, que tantôt les réactifs font disparaître en la rendant transparente, et à laquelle d'autres fois ils donnent d'une manière toute accidentelle l'apparence fibroïde.

§ 73. — Fibres élastiques.

Les fibres élastiques coexistent en général avec les fibres lamineuses, mais elles offrent des caractères chimiques et physiques absolument différents. Ces derniers permettent de les reconnaître tout d'abord. Comme les fibres lamineuses, il ne paraît point qu'elles dérivent d'aucune sorte d'éléments cellulaires. Elles naissent simplement dans diverses substances amorphes séparant des cellules, sans même offrir avec ces dernières des rapports de disposition aussi intimes que ceux qui semblent exister dans beaucoup de cas entre les fibres lamineuses et les corps fibro-plastiques.

Les fibres élastiques (fig. 22) affectent parfois une disposition parallèle; mais d'autres fois, en particulier dans le tissu cartilagineux, elles ont des directions indépendantes, formant un large feutrage dont les interstices logent les autres éléments du tissu.

Fig. 22. — Fibres élastiques larges. (Gr. 250/1.)

Elles n'ont pas non plus une individualité propre aussi nettement accusée que les fibres lamineuses; elles s'anastomosent fréquemment les unes avec les autres. Elles ont des bords nets et parallèles comme les fibres lamineuses, mais ces bords sont beaucoup plus foncés, c'est-à-dire qu'ils réfractent beaucoup plus fortement la lumière. Leur substance est homogène et très-élastique. Elle se laisse distendre considérablement et revient ensuite à ses dimensions premières. Elle est inattaquée par l'eau, par l'acide acétique, par les alcalis, par la plupart des réactifs. L'acide chlorhydrique concentré, la soude concentrée cependant la dissolvent; mais le suc gastrique est sans action sur elle, de sorte qu'on retrouve toujours dans les déjections intégralement toutes les fibres élastiques des viandes qui ont été ingérées. Cette résistance aux agents chimiques fournit un moyen très-simple d'étudier les fibres élastiques, non-seulement dans le tissu lamineux, mais dans d'autres parties du corps fort nombreuses où la même substance élastique existe sous forme de membrane, comme cela a lieu, par exemple, dans la paroi des veines de la pie-mère : il suffit de mettre

bouillir dans la soude ou la potasse étendues un fragment du tissu dont on veut découvrir les éléments élastiques, pour les obtenir parfaitement dégagés de tout ce qui pourrait gêner l'observation. Si les fibres élastiques sont peu abondantes, on voit le fragment diminuer et finir par ne laisser qu'un léger flocon, qu'il faut suivre de l'œil pour ne pas le perdre dans le liquide devenu un peu trouble ; en le portant sous le microscope, on aura toutes les fibres élastiques de la partie examinée.

Ces importantes réactions qui donnent aux fibres élastiques un caractère d'individualité si net au milieu des autres éléments constitutifs de l'homme, ont été indiqués de 1811 à 1821 par M. Chevreul. L'existence d'un tissu spécial, jaune, jouissant d'une élasticité très-grande, avait été entrevue par Hunter. Bichat en donna une description très-nette, mais seulement dans les artères. De Blainville montra que ce tissu jaune formait encore d'autres organes de l'économie : les ligaments jaunes des vertèbres, le ligament suspenseur de la tête des mammifères, etc... C'est alors qu'il engagea M. Chevreul à étudier les propriétés physiques et chimiques de ce tissu, c'est-à-dire en réalité celles des fibres qui le composent. M. Chevreul épuisa pour ainsi dire le sujet, car depuis on n'a rien ajouté d'important à ses recherches. Il montra la résistance des fibres jaunes aux agents les plus énergiques ; il montra qu'elles gardent leurs propriétés dans l'alcool et qu'elles la perdent quand on vient à les dessécher, pour les reprendre aussitôt qu'on les hydrate de nouveau. Il montra encore que l'huile n'a point le même pouvoir. Enfin, il a pu dans ces derniers temps, après un demi-siècle écoulé, confirmer de nouveau l'exactitude de ses anciens travaux (voy. *Note sur le tissu élastique jaune ; Quelques considérations sur le tissu jaune*, dans les *Comptes rendus de l'Académie des sciences*, septembre, octobre 1873).

Les fibres élastiques ne se laissent pas imbiber par le carmin, tandis qu'elles se teignent en jaune par l'acide picrique. Le picrocarminate donne en conséquence de très-belles préparations partout où des fibres élastiques volumineuses se trouvent associées à d'autres éléments anatomiques.

On a distingué les éléments élastiques en plusieurs variétés, d'après leurs dimensions. Leur rôle physiologique est toutefois le même, il dépend de la propriété physique elle-même de ces éléments. Ils reviennent à leur état d'équilibre moléculaire primitif, quand celui-ci a été troublé. Ils tendent donc, dans les tissus où on les trouve, à s'opposer à toute distension exagérée et à remettre ensuite les parties dans leurs rapports primitifs.

Tantôt ces fibres sont extrêmement fines, anastomosées les unes avec les autres sous des angles plus ou moins aigus; elles affectent en même temps une disposition à peu près parallèle; on les trouve ainsi dans les parois des artères. D'autres fois elles sont plus épaisses, mesurant 1 à 2 μ, ramifiées, anastomosées, toujours très-élégamment contournées (voy. fig. 23). On les désigne alors sous le nom de fibres dartoïques. Elles se présentent sous cet aspect dans la peau, dans le chorion des muqueuses, etc.



Fig. 23. — Fibres élastiques d'un ligament de bœuf ayant traversé le canal intestinal. (Gr. 350/1.)

Quand elles forment des ligaments comme ceux des vertèbres, les fibres élastiques sont larges, aplaties, rubanées, mesurant 5 et jusqu'à 6 μ. Elles sont anastomosées, mais gardent cependant une direction parallèle. Leur cassure, comme toujours, est absolument nette. Enfin elles présentent souvent à leur surface des incisures qui peuvent être régulièrement éloignées les unes des autres, et donner à ces fibres une ressemblance grossière avec des fibres musculaires striées. Ces incisures sont losangiques, occupent à peu près le diamètre de la fibre et sont larges de 1 à 2 μ. Il importe d'être familiarisé avec ces apparences, que l'on peut rencontrer sur des ligaments élastiques provenant de viande de bœuf et rendus par les selles.

On pourrait décrire comme une quatrième variété de fibres élastiques celles qu'on rencontre dans certains fibro-cartilages, comme l'épiglotte, où l'on trouve également la substance élastique sous l'apparence d'amas plus ou moins informes. Nous en renvoyons la description à celle de cette variété de tissu cartilagineux.

II. — TISSU LAMINEUX.

§ 71. — Constitution.

Nous réservons le nom de tissu lamineux ou tissu cellulaire au tissu interposé à la plupart des organes du corps. C'est celui qui avait reçu de Bordeu le nom de *tissu muqueux*, désignation qui paraît convenir particulièrement à certaines variétés très-peu cohérentes de tissu con-

jonctif, comme celle qui constitue la gelée de Wharton, et que nous avons désignée sous le nom de tissu allantoïdien (§ 63).

C'est le tissu lamineux qui se gonfle dans l'eau froide, quand on y a laissé quelque temps macérer une pièce anatomique.

Ce tissu est partout formé des mêmes éléments. On peut les énumérer ainsi :

1° Cellules fibro-plastiques, transformées ou non en cellules adipeuses.

2° Fibres lamineuses.

3° Fibres élastiques.

4° Matière amorphe plus ou moins cohérente.

5° Leucocytes errant dans la matière amorphe.

Ces éléments peuvent eux-mêmes se trouver réunis en proportion variable ou affecter une disposition différente, et il en résulte autant de variétés d'un même tissu. Tantôt, par exemple, les fibres sont en faisceaux épais, très-onduleux, la substance amorphe interposée est molle : le tissu sera extensible, favorable au glissement. D'autres fois les faisceaux de fibres sont plus rectilignes, la matière amorphe interposée plus dense ou moins abondante ; le tissu sera ferme, résistant, comme l'est celui du derme.

On peut dire d'une manière générale que le tissu lamineux se retrouve partout où existent des vaisseaux sanguins ; il est en quelque sorte, depuis le moment où se développe l'allantoïde, l'accompagnateur de ces vaisseaux ; il disparaît, au moins en partie, à l'intérieur de l'œil, par exemple, quand les vaisseaux qu'il accompagnait s'atrophient. Partout où l'on rencontre des vaisseaux, on peut préjuger l'existence de tissu lamineux, et cela est vrai même alors qu'il n'est pas parcouru par des capillaires mais seulement par des troncs artériels ou veineux, comme c'est le cas pour la gelée de Wharton.

Le nom de « tissu muqueux » et celui de « tissu cellulaire » en usage déjà du temps de Bordeu, se rapportent à l'impression que fait ce tissu sur le doigt et à la faculté d'y provoquer par l'insufflation de l'air, des cellules comme celles que font les bouchers pour faciliter l'enlèvement de la peau des bêtes qu'ils doivent dépouiller. Le nom de « tissu lamineux » est une allusion aux lames qui se soulèvent dans ce cas et se séparent les unes des autres pour former ces cellules, en déchirant plus ou moins les éléments. Quand au lieu d'air on injecte dans le tissu lamineux une matière à injection grossière, elle refoule devant elle les éléments figurés, qui se feutrent et en se comprimant finissent par constituer une sorte de membrane qui arrête l'expansion de la matière à injection, mais qui est absolument artificielle.

Il faut ajouter aux éléments essentiels du tissu lamineux énumérés plus haut : 1° des capillaires sanguins et lymphatiques; 2° des nerfs qui traversent le tissu lamineux ou s'y arrêtent (voy. plus loin : corpuscules de Vater, Meissner, Krause, etc.).

§ 75. — Éléments.

Fibres lamineuses. — Elles sont disposées en faisceaux plus ou moins épais, quelquefois en nappes. Ces faisceaux et ces nappes présentent d'élégantes ondulations, comme des écheveaux de fil. Ils sont enchevêtrés les uns dans les autres et leurs stries longitudinales, parallèles, onduleuses, masquent presque absolument les autres éléments du tissu.

Pour voir ces éléments il faut au préalable faire disparaître les stries. On y arrive, comme nous l'avons indiqué (§ 71), au moyen des réactifs qui gonflent la substance des fibres lamineuses : alors chaque faisceau de fibres devient une masse homogène transparente. Comme elle ne se gonfle pas également, elle présente de place en place des étranglements qui donnent dans certains cas au microscope l'apparence de véritables anneaux. Ils se colorent plus vivement que le reste du faisceau par le picro-carminate d'ammoniaque. D'autres fois le faisceau gonflé semble enveloppé par une spire. Ces apparences ne doivent point être confondues avec celles que donneraient de véritables fibres élastiques dont il sera toujours aisé de contrôler la présence au moyen des nombreux réactifs qui les respectent au détriment des autres éléments de tissu lamineux, et qui d'ailleurs se colorent en jaune et non en rouge par le picrocarminate d'ammoniaque. Quoi qu'il en soit, on a pu croire à cause de cette réaction que les faisceaux de fibres lamineuses ou du moins ce qui nous apparaît tel, présentaient une très-mince enveloppe de nature un peu différente, plus *résistante* aux réactifs que celle des fibres mêmes, sans offrir toutefois des caractères particuliers qui permettent de l'en distinguer nettement. En tous cas le nom « d'enveloppe élastique » ne lui saurait convenir, si elle existe en réalité. Il n'est pas rare de voir dans l'économie, ainsi que nous l'avons déjà noté, certaines parties élémentaires appartenant bien certainement à un même groupe histologique, et offrant un degré de résistance plus ou moins grand aux agents chimiques; ou un degré de consistance plus ou moins grand; ou bien encore une couleur plus ou moins foncée, sans que ces différences soient spécifiques et puissent en rien justifier une distinction comme celle qui existe, par exemple, entre les fibres élastiques d'un côté, et de l'autre la substance des fibres

lamineuses, même sur les points de l'économie où celles-ci offrent la plus grande résistance à l'action de l'acide acétique et de la soude étendus. Ces différences doivent être rapportées sans doute à la nature complexe de la substance organique, dans laquelle peut dominer telle ou telle partie constituante, d'où résultent des propriétés un peu différentes d'un point à l'autre de cette substance (voy. § 19).

Fibres élastiques. — Elles appartiennent à la variété dite *dartoïque*, c'est-à-dire qu'elles sont généralement fines, contournées, élégamment anastomosées. Elles se rencontrent surtout en abondance dans les régions où le tissu lamineux forme des membranes, comme la peau, les séreuses, même le chorion des muqueuses. Sur d'autres points, l'épiploon réticulé des petits mammifères, par exemple, ces fibres sont très-fines, rectilignes, rarement anastomosées, et dans ce cas toujours à angle plus ou moins aigu.

Cellules fibro-plastiques. — Elles sont généralement appliquées contre les faisceaux de fibres lamineuses. On les met, ou du moins on met leur noyau en évidence, comme les fibres élastiques, au moyen des réactifs qui *éclaircissent* le tissu lamineux, c'est-à-dire qui gonflent les faisceaux de fibres lamineuses et font disparaître leur aspect strié. Par place ces cellules se transforment en cellules adipeuses. Si elles sont en grand nombre réunies et subissant la même modification, le tissu prend le nom de « tissu adipeux ».

Les capillaires, les nerfs, les leucocytes qu'on trouve dans le tissu lamineux n'offrent rien de particulier.

§ 76. — Matière amorphe.

La matière amorphe du tissu cellulaire, au contraire, mérite de fixer au plus haut point l'attention. Elle offre de grandes variétés d'abondance et de consistance suivant les régions observées.

Cette matière amorphe peut dans certains cas se charger d'une notable quantité de sérosité empruntée au sang. Il y a alors œdème. Les différents éléments anatomiques sont, en quelque sorte, dissociés par cette matière amorphe liquide interposée. Ils s'éloignent les uns des autres sans perdre leur vitalité. On peut sur le cadavre provoquer artificiellement un œdème de ce genre en hydrotomisant le tissu, au moyen d'une injection lente d'eau, faite sous une certaine pression par une canule introduite dans une artère.

Très-souvent, dans les descriptions du tissu lamineux, on néglige

cette matière amorphe interposée aux éléments, et parfois même on en a implicitement nié l'existence en décrivant les espaces qui séparent les éléments figurés du tissu lamineux comme des *espaces lymphatiques*, des cavités séreuses. Nous avons montré, par l'exemple de la membrane caudale des batraciens, combien il était facile de s'assurer que les éléments lamineux sont tenus écartés les uns des autres par une substance homogène, hyaline, qui ne s'écoule pas quand on pratique sur elle des coupes. Cette prétendue doctrine des espaces lymphatique mènerait du reste aux plus singulières conséquences : en effet, dans la peau, c'est cette substance amorphe, solide et résistante à cette place, qui forme les papilles du derme, enfermant dans sa masse les cellules fibro-plastiques, les capillaires ou les nerfs qu'on y rencontre. Cette matière amorphe ne saurait être évidemment assimilée à la lymphe contenue dans la cavité des vaisseaux lymphatiques, limités de toutes parts, comme on le verra, par des éléments anatomiques (cellules endothéliales) d'un ordre particulier.

Un rapprochement entre la lymphe et la matière amorphe du tissu lamineux se comprend d'autant moins que les propriétés chimiques aussi bien que les propriétés physiques de ces substances ne peuvent être confondues. Sans doute, dans le cas d'œdème, la distinction devient plus difficile, mais à l'état normal elle est généralement bien accusée. La substance amorphe du tissu lamineux occupe une place moyenne dans l'échelle de consistance des diverses substances amorphes des tissus regardés comme conjonctifs, et que l'on peut classer ainsi :

1° Substance osseuse.
2° Substance cartilagineuse.
3° Substance des papilles du derme (1).
4° Substance de la gelée de Wharton.
5° Humeur vitrée.
6° Liquide céphalo-rachidien et périlymphe (exolymphe).

Au point de vue chimique, la différence n'est pas moins grande entre les plus liquides de ces substances et la lymphe. Nous nous bornerons ici à signaler la teneur en albumine des unes et des autres. Tandis que la quantité d'albumine de la lymphe est estimée de 22 à 51 (Robin) pour 1000, d'après les analyses de C. Schmidt, acceptées par Kühne, Gauthier, etc., la quantité d'albumine dans l'humeur vitrée, la périlymphe, le liquide céphalo-rachidien, ne dépasserait point 1 ou 2 millièmes.

La matière amorphe du tissu lamineux, lorsqu'elle est dense, est,

(1) Ici se placerait également, si on envisageait toute la série animale, la substance amorphe extrêmement abondante du tissu des méduses.

de même que la substance fondamentale du cartilage et la substance des fibres lamineuses, fortement cérulescente (voyez § 8). C'est pour cela que les ecchymoses formées par l'épanchement du sang sont bleues, tant que la matière colorante du sang n'a point imbibé la couche papillaire ; c'est pour cela, encore, que le cuir chevelu ou la face rasée d'un individu très-brun prennent une teinte bleue par suite du pigment contenu dans la partie de la racine des poils qui est sous-jacente au derme. C'est encore pour la même raison que les ongles apparaissent bleus, dès que le sang se retire des fins capillaires qui montent dans les papilles au voisinage de la substance cornée, et ne circule plus que dans le réseau sous-papillaire. Quand il pénètre au contraire jusqu'au sommet des papilles, l'ongle paraît rose, parce que la substance de celui-ci, non plus que l'épiderme, n'est à aucun point cérulescente.

Après les tissus osseux et dentaires, après la substance des poils, les fibres lamineuses et les fibres élastiques sont les substances du corps qui résistent le mieux à la décomposition. Sur un sujet qui avait séjourné vingt ans au fond d'une crevasse d'un glacier, nous avons retrouvé le tissu lamineux avec son apparence habituelle. Nous l'avons retrouvé à peine altéré sur la peau du mammouth d'Adams.

§ 77. — Action du nitrate d'argent sur le tissu lamineux.

L'action du nitrate d'argent sur le tissu lamineux est d'un ordre spécial. Nous avons indiqué déjà (§ 72) que sous l'influence de ce réactif certaines membranes minces, comme la paroi du sac lymphatique des grenouilles, devenaient absolument transparentes, les fibres lamineuses et les cellules fibro-plastiques disparaissant ou au moins le corps de celles-ci. Dans d'autres circonstances et probablement quand la matière amorphe interposée est dense, le nitrate d'argent se dépose irrégulièrement autour des cellules. Il en résulte un dessin élégant d'espaces clairs, étoilés, unis entre eux par des anastomoses également transparentes et se détachant sur le fond brunâtre de la préparation. Ces figures se retrouvent à la fois sur le centre phrénique du diaphragme et sur la cornée. Elles ont été décrites par Recklinghausen sous le nom de *Saftkanälchen*, comme l'origine des troncs lymphatiques. Au centre de chacun de ces espaces clairs, on peut faire apparaître, par les différents réactifs colorants, un noyau, et autour de ce noyau un corps cellulaire qui n'occupe pas exactement toute la partie claire délimitée par le dépôt d'argent.

Pour bien mettre ces dessins en évidence, il faut prolonger l'action du nitrate d'argent. Les imbibitions d'une à deux heures dans une solution à 2 pour 1000 sont celles qui conviennent le mieux. Il ne faut retirer la pièce que quand elle a pris une teinte déjà foncée. On peut aussi employer dans ce cas le nitrate d'argent à l'état solide, en promenant simplement un crayon de nitrate sur le tissu.

III. — TISSU ADIPEUX.

§ 78.

Le tissu adipeux n'est en réalité qu'une variété du tissu lamineux. Il est formé des mêmes éléments, sauf que dans le tissu adipeux les cellules fibro-plastiques ont subi la transformation en cellules adipeuses.

Une fonction normale du tissu lamineux semble être en effet de se prêter, dans une mesure qui varie d'ailleurs avec l'âge, avec le lieu observé, avec le sexe, au dépôt de principes gras qui paraissent quelquefois manquer presque complétement dans l'économie, et qui, dans d'autres cas, forment à eux seuls une partie notable de la masse du corps. C'est chez la femme et chez l'enfant que le tissu lamineux est surtout surchargé de graisse.

Le tissu adipeux forme le pannicule graisseux qui s'étend sous presque toute la peau. On ne le rencontre pas toutefois dans les endroits du corps où celle-ci est fortement colorée, aux paupières, à la verge (voyez § 26). On trouve au contraire le tissu adipeux en masses irrégulières autour des reins et dans l'épaisseur des joues, où il forme la boule de Bichat, et en arrière du globe oculaire. Il avoisine les vaisseaux de l'épiploon; enfin, il peut, dans certaines conditions, se déposer en abondance dans presque toutes les parties du corps. Le tissu adipeux est plus pâle chez l'enfant, et plus jaune chez l'adulte, où il ne conserve l'aspect fœtal que dans le coussinet graisseux du fond de l'orbite. Chez le vieillard le tissu adipeux, en perdant la plupart de ses principes gras, devient rougeâtre.

Le tissu adipeux est formé d'agglomérations plus ou moins considérables de vésicules adipeuses, sortes de lobules mesurant assez généralement un quart de millimètre, mais parfois beaucoup plus volumineux. Les vésicules sont pressées les unes contre les autres au milieu d'une petite quantité de la matière amorphe du tissu lamineux, et de capillaires qui s'anastomosent entre elles. Ceux-ci dessi-

nent autour de chaque vésicule un réseau à larges mailles, mesurant le diamètre même des vésicules, c'est-à-dire de 30 à 80μ. Il arrive souvent que plusieurs vésicules soient enveloppées d'un même réseau vasculaire, en contact seulement avec celles de la périphérie : celles du centre sont alors un peu moins grosses (1).

Chez le fœtus la matière amorphe est très-abondante. Les agglomérations de cellules adipeuses apparaissent plongées au milieu d'elle comme des grains de semoule dans un liquide un peu consistant. Plus tard ces agglomérations sont séparées par de minces nappes de fibres lamineuses, reliées elles-mêmes à des nappes plus épaisses qui dessinent des espèces de loges polyédriques très-accentuées en particulier dans le pannicule sous-cutané. Ces cloisons offrent la structure que nous avons décrite comme étant celle du tissu lamineux ; elles se rapprochent parfois davantage du tissu fibreux.

Les qualités physiques du tissu adipeux varient essentiellement avec la texture même des éléments qui le composent. Tantôt il est mou quand la matière interposée aux cellules grasses est abondante, quand les nappes de fibres lamineuses sont onduleuses et par conséquent extensibles ; tantôt, au contraire, il a une rigidité très-grande, quand les vésicules adipeuses sont prises dans un réseau de fibres rectilignes, ainsi que cela se voit dans les nageoires dorsales et caudales des cétacés, uniquement formées d'une variété de tissu adipeux, ayant presque la consistance du tissu cartilagineux.

IV. — TISSU JAUNE ÉLASTIQUE.

§ 79.

Le tissu des ligaments jaunes a ce caractère commun avec le tissu adipeux d'être formé comme celui-ci par un élément accessoire du tissu lamineux prenant le rôle d'élément fondamental, tandis que les fibres lamineuses deviennent ici simplement un élément accessoire.

Les fibres élastiques dans les ligaments jaunes des vertèbres sont parallèles, mêlées de fibres lamineuses et probablement aussi de cellules fibro-plastiques. Au reste, la constitution intime de ce tissu, l'histoire de son développement, les conditions de sa vascularité, les

(1) Quand on soumet à l'action du nitrate d'argent un lobule adipeux, on obtient entre les cellules un précipité argentique qui peut, à un faible grossissement, simuler l'aspect que donne un revêtement épithélial. On constate, par un examen plus attentif, que l'argent est déposé en lames sur le bord des faces de contact des cellules (voy. § 69).

proportions des fibres lamineuses qu'il peut renfermer, tout cela est assez mal connu et appelle de nouvelles recherches.

Nous avons signalé, en parlant des fibres élastiques, les principaux points de l'histoire de nos connaissances sur ce tissu.

V. — TISSU SOUS-ARACHNOÏDIEN DE LA PIE-MÈRE ET DES CANAUX DEMI-CIRCULAIRES.

§ 80.

Le tissu sous-arachnoïdien et celui des canaux demi-circulaires offrent une très-intéressante variété de tissu lamineux, se rapprochant de la gelée de Wharton. Ce tissu s'étend autour de la moelle entre l'épithélium arachnoïdien en dehors et le tissu nerveux en dedans. L'arachnoïde d'une part, la pie-mère d'autre part, sont des dépendances et les limites de ce tissu. De l'une à l'autre de ces deux membranes s'étendent des travées et des nappes lamineuses séparées par un liquide, le liquide céphalo-rachidien.

La pie-mère cérébrale est formée de même, avec cette différence que la trame du tissu est plus serrée, les nappes et les faisceaux lamineux plus rapprochés.

La même condition se retrouve dans les canaux demi-circulaires entre les parois du labyrinthe osseux et celles du labyrinthe membraneux. La périlymphe est l'analogue du liquide céphalo-rachidien, et elle est parcourue comme celui-ci par des travées lamineuses très-fines.

La constitution histologique de ce tissu est des plus simples, elle comprend :

1° Des fibres lamineuses disposées en lames ou en faisceaux avec quelques fibres élastiques.

2° Des cellules fibro-plastiques appliquées contre les travées, et souvent transformées en cellules pigmentaires, très-rarement ou jamais (au moins chez l'homme) en cellules adipeuses.

3° Une matière amorphe très-abondante, *liquide*, qui n'est autre que le liquide céphalo-rachidien et la périlymphe. Ce liquide, en effet, n'est en aucune manière assimilable à la lymphe. Il ne se coagule pas. Il contient environ 2,4 pour 100 de parties solides et au plus 0,088 pour 100 d'albumine probablement combinée à la soude. D'après C. Schmidt, les cendres du liquide céphalo-rachidien ressemblent non à celles du sérum du sang, mais à celles des tissus solides. Cette

appréciation reproduite par Kühne (*Lehrbuch der physiologischen Chemie*, p. 265), en 1868, à une époque où il n'était pas question d'espaces lymphatiques, et où l'on ne songeait point à regarder le liquide céphalo-rachidien comme partie constituante du tissu sous-arachnoïdien, mérite d'être notée. C'est une confirmation importante de cette dernière manière de voir (voy. § 78).

Les corps fibro-plastiques du tissu sous-arachnoïdien et de la pie-mère présentent souvent, surtout à la face inférieure de l'encéphale, chez les personnes très-brunes, la modification pigmentaire. C'est le seul lieu où on la rencontre chez l'homme. L'existence de cellules pigmentaires a été également signalée dans le tissu du labyrinthe osseux chez certaines espèces de mammifères.

Ces cellules pigmentaires (fig. 24) chez l'homme, chez les mammifères, ne paraissent point douées des mouvements sarcodiques si prononcés qu'elles présentent chez d'autres groupes de vertébrés. Elles sont, en général, irrégulières, comme immobilisées dans la forme qu'elles affectent. Dans leur voisinage, on trouve le tissu de la pie-mère ou sous-arachnoïdien parsemé de granulations pigmentaires, soit que le pigment noir se soit formé là en dehors des cellules par un processus nutritif analogue à celui qui lui a donné naissance à l'intérieur de celles-là, ce qui est peu probable; soit que la matière noire ait été abandonnée par certains mouvements de déplacement des cellules, comme on voit cela se produire au voisinage des cellules pigmentaires essentiellement contractiles qui existent chez un grand nombre d'animaux, et pour lesquelles nous avons proposé le nom de *chromoblastes*.

FIG. 24. — Corps fibro-plastiques remplis de pigment, provenant de la pie-mère de certains sujets; grains de pigment épars. (Gr. 250/1).

Chez l'embryon, le tissu arachnoïdien et le tissu des canaux demi-circulaires ressemblent absolument au tissu lamineux jeune des autres parties du corps. Il est constitué par une matière amorphe *demi-solide* dans laquelle sont maintenus en suspension des corps fibro-plastiques ; cet état persiste chez certaines espèces animales pendant toute la vie. Nous ignorons comment se fait la liquéfaction de la matière amorphe primitive.

VI. — TISSU TENDINEUX ET FIBREUX.

§ 81.

L'étude du tissu tendineux a donné naissance dans ces derniers temps à un grand nombre de travaux ; et sa structure a eu presque autant d'explications qui ont plus ou moins duré, après avoir été trop vite acceptées par certains anatomistes.

On ne devra point oublier, comme ont fait quelques histologistes, que la description d'un tissu quelconque doit toujours rendre compte des aspects divers sous lesquels ce tissu peut se présenter. Dans un tissu en particulier, dont les éléments ont une direction parallèle, il est clair que les coupes longitudinales et transversales, ainsi que les représentations qu'on en fait, devront forcément se compléter l'une par l'autre ; de même qu'un dessin représentant la coupe verticale d'une machine ou d'un faisceau de baguettes (cette comparaison est plus en rapport avec la texture des tendons), devra coïncider par toutes ses parties avec un autre dessin qui représenterait le plan de la même machine, ou du même faisceau. Cela a été parfois oublié, et les anatomistes ont souvent donné du tissu tendineux des figures dans lesquelles les coupes longitudinales et les coupes transversales ne s'expliquaient en aucune façon l'une par l'autre, et n'étaient point superposables.

Nous avons déjà parlé d'une autre erreur, souvent faite à propos du tissu qui nous occupe, et consistant à prendre l'état dans lequel se présentent des éléments anatomiques après l'action d'un réactif pour l'état naturel et normal de ces éléments.

§ 82. — Sésamoïde du tendon d'Achille de la grenouille.

Les anatomistes ont depuis longtemps rapproché, et peut-être non sans raison, de l'étude des tendons celle du sésamoïde, dit cartilagineux, du tendon d'Achille de la grenouille. Ce tissu est en effet très-simple, l'étude en est facile, et il peut servir de type pour le tissu tendineux, à cette exception près que les fibres lamineuses n'y sont pas parallèles, mais affectent des directions variables. Elles sont rectilignes, disposées par faisceaux ou par nappes. Entre ces nappes et ces faisceaux, sont des cellules qu'on parvient très-aisément à isoler

(fig. 25). Il suffit pour cela de laisser macérer pendant un certain temps dans la liqueur de Müller, un sésamoïde de grenouille, et de faire ensuite des coupes fines. Ces cellules tombent alors d'elles-mêmes dans le véhicule, absolument comme des cellules épithéliales se dégagent des loges du tissu conjonctif dans certains parenchymes glandulaires. On peut également isoler ces cellules à l'état frais en pratiquant avec un rasoir sec une coupe que l'on agite ensuite dans une solution d'iode (eau 100, iodure de potassium 2, iode quantité suffisante). Les cellules se détachent et flottent dans le liquide (Ranvier, *Archiv. de physiol.*, mars-mai, 1874). Ainsi traitées, ces cellules sont transparentes, à peine teintées en jaune par l'iode, double caractère qui les distingue des cellules cartilagineuses et qu'elles gardent également après l'action de la liqueur de Müller. Ces cellules sont volumineuses, de forme arrondie avec des parties de surface planes opposées à des surfaces semblables de cellules voisines. Elles sont formées d'une matière hyaline, ou du moins très-finement grenue dans la liqueur de Müller (1). Elles n'ont point de paroi et offrent dans leur milieu un noyau. Celui-ci peut avoisiner plus ou moins les bords, mais il est en général central, plongé dans la substance cellulaire, ainsi qu'on peut s'en apercevoir en faisant rouler l'élément dans le champ du microscope.

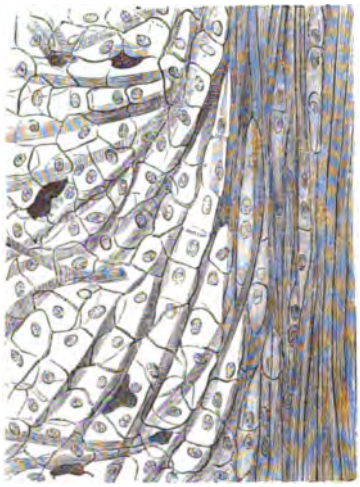

Fig. 25. — Coupe intéressant le sésamoïde cartilagineux du tendon d'Achille de la grenouille au voisinage du tendon. (Gr. 250/1.)

Si on traite ces cellules par l'acide acétique, elles deviennent vésiculeuses : le noyau est refoulé, tout le corps de la cellule semble repoussé vers la périphérie. Cette apparence a été cause d'erreurs, également commises avec les tendons dont les cellules offrent la même réaction

(1) Sous l'influence de certains réactifs, et en particulier de la teinture d'iode, on distingue dans le corps de la cellule un groupe de granulations plus grosses, rapprochées les unes des autres, et dans lequel on a voulu voir l'analogue du cumulus de Balbiani (voy. § 18). C'est ce dernier, s'il en était ainsi, qu'il faudrait, au contraire, rapprocher de tous les agrégats semblables de grosses granulations qu'il est fréquent de trouver dans un grand nombre d'éléments anatomiques, et en particulier dans les cellules nerveuses, où il est formé de grains pigmentaires, qu'on ne peut regarder comme partie constituante essentielle de la cellule. La réaction par l'iode des granulations dont nous parlons dans les cellules du sésamoïde a fait regarder ces granulations comme formées de matière glycogène.

ou plutôt la même déformation sous l'influence de l'acide acétique. C'est donc à tort qu'on a pris les apparences offertes dans ce cas pour l'expression de la réalité.

Le tissu du noyau cartilagineux du tendon d'Achille ne contient pas seulement des faisceaux lamineux et des cellules. Il renferme, outre ces deux éléments, une matière amorphe qui s'isole très-aisément, sur les pièces macérées dans la liqueur de Müller (fig. 26). Cette matière amorphe sépare les cellules les unes des autres par autant de cloisons très-minces, entre lesquelles les cellules sont logées tantôt isolément et tantôt en très-petit nombre.

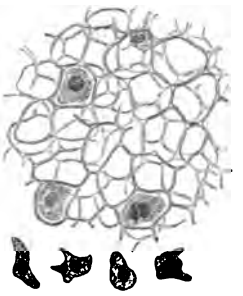

Fig. 26. — Matière amorphe séparant les cellules, et cellules isolées du sésamoïde du tendon d'Achille de la grenouille après macération prolongée dans la liqueur de Müller. (Gr. 350/1.)

Une particularité importante du tissu du sésamoïde, c'est qu'à sa périphérie on voit les cellules se disposer en séries longitudinales, comme le montre la figure 25, et venir s'enfoncer obliquement, mais toujours sous un angle assez aigu, entre les faisceaux tendineux où elles constituent de véritables cellules tendineuses (voy. § 85). Ce fait nous conduit à supposer que, vu l'analogie admise par tous les observateurs entre le renflement sésamoïde et les tendons, il existerait également dans ceux-ci une substance amorphe entourant des séries de cellules tendineuses, auxquelles elle constituerait une gaîne véritable.

§ 83. — Structure du tissu tendineux.

Nous allons maintenant essayer de donner du tissu tendineux la description la plus simple possible, en nous tenant aux faits rigoureusement démontrés.

Un tendon se compose en général de plusieurs faisceaux de fibres lamineuses rectilignes, anastomosés à diverses hauteurs, réunis à leur tour en faisceaux secondaires que séparent des cloisons partielles de tissu lamineux ordinaire, dans lesquelles pénètrent les vaisseaux et les nerfs. Nous ne nous occuperons point ici de ces cloisons, non plus que de l'enveloppe lamineuse, recouverte d'épithélium, que présentent les tendons à l'intérieur des gaînes synoviales. Nous considérerons dans son isolement un des faisceaux secondaires dont nous parlons, ou bien un tendon, comme il en existe chez de très-petits animaux, réduit à un seul faisceau semblable.

Les faisceaux secondaires des gros tendons ou les petits tendons en question, sont constitués de fibres lamineuses rectilignes présentant entre elles, à diverses hauteurs, des rangées de noyaux ou de cellules dites *cellules tendineuses*. Les noyaux, dans ce cas, doivent toujours être considérés comme le centre de cellules dont le corps est extrêmement réduit (1).

Cette constitution, sur les détails de laquelle nous allons revenir, est en accord avec ce que l'on voit soit sur les coupes longitudinales, soit sur les coupes transversales. Sur les premières, on distingue les colonnes tendineuses entre lesquelles sont des rangées de cellules. Ces rangées, dans les points où deux faisceaux fibreux vont s'unir, se terminent par une cellule effilée conique. Elles sont toujours composées d'un nombre plus ou moins grand d'éléments.

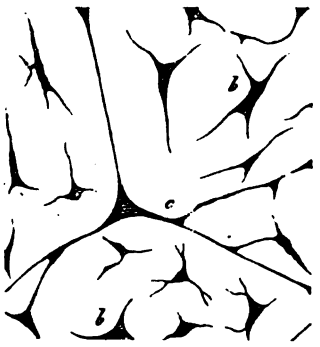

FIG. 27 (d'après Kölliker). — Coupe transversale de tendon (gr. 350/1). *bb*, figures étoilées entre les faisceaux primitifs; *c*, cloisons séparant plusieurs faisceaux.

Sur les coupes transversales (fig. 27) on aperçoit des figures étoilées, plus ou moins régulières, formées par les limites des différents faisceaux lamineux. Chaque branche de ces figures étoilées correspond à la limite de deux faisceaux de fibres. Dans les carrefours de ces figures on distingue un noyau ou une cellule vus dans un sens perpendiculaire à celui où ils se montraient dans la coupe en long. Les lignes divergentes qui semblent partir de l'élément n'ont rien de commun avec des prolongements de cellules fibro-plastiques, puisque ces lignes représentent simplement la *coupe* des cloisons longitudinales interposées à deux faisceaux.

Les faisceaux primitifs des tendons se laissent dissocier après une macération prolongée dans une solution faible d'acide osmique, en fibrilles extrêmement fines. La question subsiste toutefois de savoir si ces faisceaux de fibres sont formés en réalité pendant la vie d'éléments distincts, ou si cette dissociation, cette espèce de clivage, n'est pas simplement un résultat de l'action de l'acide osmique sur des fibres homogènes volumineuses, bien que cela paraisse peu probable.

Il est également assez difficile de décider si les faisceaux primitifs sont ou non séparés les uns des autres par une substance amorphe.

(1) Il en est autrement dans certains épithéliums glandulaires, où les noyaux sont plongés dans une substance amorphe commune.

dense, peu abondante, plus résistante aux acides que la substance lamineuse elle-même (bien que n'ayant aucun des caractères du tissu élastique) au milieu de laquelle seraient plongées les cellules tendineuses, et qui, s'étendant autour d'elles et entre les faisceaux primitifs, donnerait lieu à ces figures étoilées qu'on trouve sur les coupes des tendons, ainsi qu'à d'autres apparences dont nous aurons à parler.

Nous devons signaler encore dans le tissu tendineux l'existence de très-fines fibres élastiques, à peine onduleuses, à peine ramifiées, parallèles aux fibres des faisceaux lamineux.

Le tissu tendineux serait donc, d'après tout ce qui précède, constitué ainsi :

Partie constituante fondamentale : Fibres lamineuses.

Parties constituantes accessoires : Cellules tendineuses ; fibres élastiques ; matière amorphe interposée aux faisceaux primitifs ; tissu lamineux avec vaisseaux, nerfs, etc., interposé aux faisceaux secondaires.

§ 84. — Tendons embryonnaires.

L'étude des tendons embryonnaires rend très-bien compte de la structure ultérieure de ce tissu. Au premier moment où les tendons apparaissent comme organes distincts des parties environnantes, ils semblent constitués uniquement de noyaux ovoïdes (noyaux embryo-plastiques), remarquables en ce que leurs grands axes sont dès lors parallèles et orientés dans la direction du tendon à venir. Ces noyaux sont enveloppés d'un corps cellulaire peu distinct qui bientôt prend l'apparence fusiforme avec son grand axe dirigé dans le sens du tendon (fig. 28). *Entre* ces corps fusiformes se montrent bientôt des fibres lamineuses à peu près rectilignes, très-peu onduleuses, parallèles, qui en s'accroissant en nombre écartent de plus en plus les cellules et les enferment dans les espaces étroits, allongés, restant entre les faisceaux.

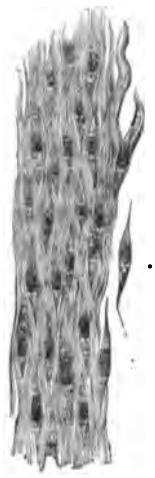

Fig. 28. — Tendon embryonnaire du lapin (Gr. 350/1.)

Les cellules, de leur côté, se multiplient autant que le permet la nature de l'espace dans lequel elles sont resserrées ; elles se multiplient en augmentant de nombre suivant la longueur du tendon, et forment ainsi les traînées que l'on observe à l'intérieur de celui-ci. Il est facile en examinant ces traînées sur des individus qui n'ont pas encore

atteint tout leur développement, d'avoir la preuve de cette multiplication par scissiparie ; les cellules sont généralement disposées par groupes de deux, ayant leurs deux noyaux dans le voisinage immédiat l'un de l'autre : ce sont les deux dernières cellules formées aux dépens d'une seule. Cette apparence est très-visible dans les petits tendons de la queue du rat, que l'on devra choisir pour ces études. La queue de la taupe est encore préférable (1).

§ 85. — Cellules tendineuses.

Ces cellules, même sur les animaux où elles s'offrent dans les meilleures conditions, ont donné lieu à de nombreuses controverses (2), par suite des apparences qu'elles présentent, dont nous allons maintenant parler.

Les cellules des tendons représentent en général des sections de cylindres. Leur forme réelle est assez difficile à voir parce que l'acide acétique, que l'on emploie pour rendre transparents les faisceaux lamineux, a sur elles une action comparable à celle qu'il exerce sur les cellules du sésamoïde de la grenouille ; il les rend vésiculeuses en repoussant à la fois vers la périphérie le corps de la cellule et le noyau. De là certaines fausses interprétations données. Le noyau est généralement ovoïde, transparent, se colorant facilement par le picrocarminate d'ammoniaque.

On a vu plus haut (§ 18) que ces cellules, au moins chez la grenouille en hiver, peuvent s'imprégner de carmin, de même que les fibres lamineuses des tendons, pendant la vie de l'animal.

(1) Legoff et Ramonat, *Recherches sur les éléments cellulaires qui entrent dans la composition des tendons* (*Journal de l'anatomie*, 1875).

(2) On peut résumer ainsi l'histoire de ces intéressants éléments anatomiques : 1851. Henle les découvre (*Critique des idées de Virchow*, dans le *Canstatt*). — 1858. Henle et Merkel les signalent de nouveau (dans leur *Anatomie générale*). — 1860. Henle et Meissner doutent de leur existence. — 1864. Langhans les figure dans les tendons du chat (*Contribution à l'histologie des tendons*, dans le *Journal des naturalistes de Würzburg*). — 1867. Kölliker indique leurs réactions et les croit étoilées. — 1869. Henle et Merkel signalent « die langs bekannten in den Sehnenbündel reichenweise geordneten sogenannten Kerne, die man durch Essigsaüre sichtbar zu machen pflicht. » (*Henle und Pfeufer's Zeitsch.*, 1869, p. 69.) — Même année 1869. Ranvier les décrit comme plates, rectangulaires, enroulées sur elles-mêmes, tapissant des espaces lymphatiques existant entre les faisceaux tendineux, opposées à ceux-ci par leur « convexité » (*Des éléments cellulaires des tendons*, etc..., dans les *Archives de physiologie*, juillet, août ; *Comptes rendus de l'Académie des sciences* et *Mémoires de la Société de biologie*). — 1873. Gruenhagen les décrit comme étoilées, appliquées contre les faisceaux tendineux, opposées à ceux-ci par leur « concavité » (*Notiz über die Ranvier'schen Sehnenkörper*, dans *Max Schultze's Archiv*, IX). — Même année 1873. Spina les décrit comme des cellules pleines, sans prolongements, logées dans une sorte de gaîne élastique. — 1874. Ranvier adopte complétement les idées de Gruenhagen, et croit les cellules tendineuses enroulées sur les faisceaux tendineux et non autour des espaces qui les séparent (*Archives de physiologie*).

Les noyaux des cellules tendineuses présentent un et quelquefois deux nucléoles (Tourneux et Legoff, *Société de biologie*, 1874). On les voit bien sur les tendons de la queue du rat, traités par le chlorure d'or. Celui-ci colore fortement le corps cellulaire et à peine le noyau, qui reste clair, transparent. Avec quelque attention, on découvre aisément dans ce noyau un nucléole comme un point brillant. Les réactions sont donc ici inverses de ce qu'elles sont avec le picro-carminate. Du corps cellulaire au nucléole la puissance de fixation, pour le réactif, va en diminuant, tandis qu'elle va en augmentant pour le picro-carminate.

Ces nucléoles sont également très-manifestes sur des pièces traitées par l'alcool, et colorées ensuite à l'aide de la purpurine. Dans ce cas, le noyau des cellules tendineuses (fig. 29) présente une teinte rouge, tandis que le corps cellulaire n'est que très-légèrement coloré en rose, ou même ne l'est pas du tout. A l'intérieur de chaque noyau, on observe un ou deux nucléoles brillants. Ces faits sont faciles à vérifier en particulier sur les tendons de la queue du rat.

Fig. 29. — Cellules tendineuses de la queue de rat traitées par l'alcool et colorées par la purpurine, montrant un ou deux nucléoles. (Gr. 350/1.)

Le corps des cellules tendineuses paraît formé d'une substance dense, fortement réfringente, sans granulations. Il serait intéressant de savoir s'il présente toutes les mêmes réactions que la substance des cellules du sésamoïde de la grenouille. Il semble en être ainsi dans quelques circonstances. La liqueur de Müller dégage aussi bien les cellules tendineuses du milieu des faisceaux lamineux, qu'elle le fait pour celles-là; seulement la macération doit être prolongée fort longtemps. Sur des tendons qui avaient macéré plusieurs années dans ce réactif, nous sommes parvenus à isoler complétement ces cellules, et à pouvoir étudier leur forme réelle, en les faisant rouler sous le champ du microscope. Elles apparaissent ordinairement alors comme des plaques rectangulaires légèrement aplaties, et offrant parfois de petites crêtes saillantes à leur surface. D'autres fois le corps de la cellule paraît complétement lisse. Son épaisseur, dans ce cas, est à peu près la même dans tous les sens. La forme de ces cellules dépend essentiellement, ainsi que nous l'avons remarqué déjà, de l'espace qu'elles trouvent pour se développer entre les faisceaux tendineux juxtaposés.

Quand ces cellules mesurent à peu près les mêmes dimensions dans tous les sens, le noyau est central. L'aspect se rapproche alors

plans et se croisent souvent à angle droit, comme cela arrive sur l'aponévrose anti-brachiale. On pourra prendre pour objet d'étude très-favorable l'aponévrose qui recouvre les muscles de la cuisse de la grenouille. On retrouve, comme moyen d'union entre ces faisceaux étendus dans des directions différentes, la même matière amorphe très-dense, et dans celle-ci des cellules tendineuses offrant une disposition en rapport avec les conditions où elles se sont développées. Celles qui sont au voisinage du point où les faisceaux se croisent à angle affectent une forme plus ou moins irrégulière, nouvel exemple de l'étroite dépendance qui existe entre la figure de ces cellules et l'espèce de prison où elles sont enfermées.

§ 87. — Descendance des éléments lamineux.

Sans prétendre indiquer ici les rapports de succession qui relient, pendant le développement embryogénique, les éléments de tous les tissus conjonctifs, dont un certain nombre (sclérotique, cornée, os, cartilage, etc.) nous restent encore à étudier, nous pouvons dès à présent noter certaines des différenciations successives par lesquelles passent les cellules embryonnaires du feuillet moyen, pour former diverses espèces d'éléments anatomiques permanents de l'économie, comme le montre le tableau suivant :

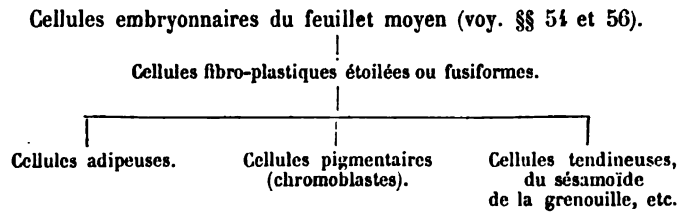

Nous constaterons en suivant l'histoire de différents tissus, qu'un grand nombre d'autres éléments anatomiques dérivent également par différenciation plus ou moins précoce des mêmes cellules fibro-plastiques. La liste s'augmenterait encore si l'homme n'était pas ici seul considéré. A la même descendance en effet appartiennent les *chromoblastes* chargés de pigment de couleurs variées, les cellules désignées sous les différents noms d'*Interferenzzellen*, *Glanzzellen*, Iridocytes (1), qu'on trouve dans la peau des poissons et le tapis des carnassiers, etc.

(1) Voy. *Des changements de coloration* (*Journ. de l'Anat.*, 1876, janv.-fév.).

CHAPITRE VI

MUSCLES

---

§ 88.

Nous nous proposons de n'étudier dans ce chapitre que la partie constituante essentielle des muscles, ou en d'autres termes la substance musculaire elle-même, indépendamment des variétés de disposition qu'elle peut offrir dans les organes premiers qu'elle contribue à former, renvoyant pour le reste à l'étude des systèmes musculaire et tendineux.

Les tissus musculaires forment chez l'homme, comme les tissus conjonctifs, une classe spéciale et bien distincte dans l'économie, où ils offrent toutefois un nombre beaucoup moins grand de variétés.

On peut en distinguer trois chez l'homme :

1° Les muscles striés à myolemme ;

2° Les muscles lisses formés de fibres-cellules ;

3° Le tissu musculaire du cœur, dont la structure est peu différente de celle des muscles striés, et qui s'en distingue surtout par l'absence de myolemme. Il sera décrit en même temps que les autres organes de l'appareil circulatoire.

I. — MUSCLES STRIÉS.

§ 89.

Ce nom est dû à une structure qui n'est visible qu'au microscope. Les muscles qu'on peut ranger sous cette dénomination constituent chez l'homme la presque totalité du système contractile soumis à la volonté.

Ils sont formés essentiellement, comme on peut le voir sur la viande bouillie, de minces filaments dits fibres ou *faisceaux striés*, en raison de l'apparence qu'ils présentent au microscope. Ces filaments ne sont pas en effet des éléments anatomiques, mais de véritables parties complexes, ainsi qu'on le verra par la description qui en sera donnée. Ils constituent des masses cylindriques ou prismatiques, ayant parfois une grande longueur et une largeur variable, qui diffèrent selon les animaux et, chez le même animal, selon les organes envisagés. Ces fibres se retrouvent avec une constitution à peu près identique chez tous les vertébrés et chez les articulés, où elles offrent de remarquables facilités pour l'étude. Elles sont en général très-étroites chez les oiseaux, où le système musculaire paraît atteindre son maximum de développement. Elles sont très-larges, au contraire, chez l'écrevisse, où elles montrent bien certaines particularités de structure difficiles à découvrir sur d'autres animaux. Chez l'homme et les mammifères, elles sont plus étroites à la langue que dans les muscles des membres.

Pour dissocier ces fibres, il suffit de soumettre un muscle à la coction ou à l'action des réactifs durcissants (acide chromique, alcool, etc.) Frey conseille la macération pendant vingt-quatre heures dans une solution d'acide sulfurique à 1 pour 100. La potasse caustique à 35 pour 100 agit au bout d'une heure environ.

En combinant ces différents procédés, on arrive à se convaincre que ces fibres musculaires ne s'étendent pas d'une insertion tendineuse à l'autre, du moins dans les grands muscles des mammifères, ainsi que Rollett l'a le premier signalé. Pour isoler les fibres musculaires, il les soumettait en vase clos à la température de 120 degrés. Il suffit, pour arriver au même résultat sur les muscles de la grenouille, de les laisser quelque temps dans de l'eau à 55 degrés (Ranvier). Krause prétend que la longueur d'une fibre musculaire striée ne dépasse jamais 4 centimètres. Chez la grenouille, et dans les petits muscles des animaux supérieurs (muscles de l'œil, muscles intercostaux, etc.), les fibres ont la même longueur que le muscle lui-même.

Les stries que présentent ces faisceaux au microscope, et sur l'étude desquelles nous reviendrons, ont été découvertes par Leuwenhœck qui désigna les faisceaux sous le nom de *fibræ carneæ*, et leur enveloppe ou sarcolemme sous celui de *membranula*. Cet observateur vit également les stries transversales (*rugæ et striæ circulares*), ainsi que les anastomoses des fibres du cœur.

§ 90. — Sarcolemme.

La substance contractile striée, dans tous les muscles excepté le cœur, est enveloppée d'une mince gaîne qui a reçu le nom de *myolemme* ou de *sarcolemme*. Celle-ci joue un rôle tout à fait passif : elle se distend latéralement quand la fibre augmente de diamètre dans la contraction, elle s'allonge quand la fibre revient par le repos à sa longueur primitive.

Les dimensions du sarcolemme varient naturellement comme le faisceau qu'il embrasse ; son épaisseur est moindre que 1 μ. Il forme une membrane transparente, élastique, beaucoup plus résistante que la masse qu'elle contient. C'est ainsi que l'eau, les acides, les alcalis, etc., ne la modifient pas sensiblement tandis qu'ils agissent plus ou moins rapidement sur la substance intérieure contractile. Cette membrane se distingue toutefois absolument par ses caractères chimiques de la substance des fibres élastiques, dont elle partage simplement les propriétés physiques. Elle est facilement soluble dans le suc gastrique, tandis que les fibres élastiques ne le sont point (§ 73).

Les réactifs colorants, tels que le carmin, l'hématoxyline, la fuchsine, l'acide picrique, sont sans action sur la substance du sarcolemme. Elle se colore légèrement en jaune par la teinture d'iode.

Fig. 32. — Faisceaux striés. Dans un, la substance contractile s'est rompue et laisse voir le sarcolemme. (Gr. 350/1.)

A l'état normal, cette membrane est dans la plupart des cas immédiatement appliquée contre le contenu demi-solide du faisceau, et, comme son indice de réfraction diffère peu de celui de la substance du faisceau, elle n'est pas visible. Pour la mettre en évidence, il faut avoir recours à certaines manœuvres. Si l'on dissocie dans une goutte d'eau des fibres musculaires prises sur un animal vivant, l'eau pénètre par endosmose sous le sarcolemme et le soulève par places. Pour le rendre dans ce cas plus évident, on pourra le colorer avec une goutte de teinture d'iode. On voit encore très-bien le sarcolemme sur certaines préparations où la substance striée, légère-

Ils sont formés essentiellement, comme on peut le voir sur la viande bouillie, de minces filaments dits fibres ou *faisceaux striés*, en raison de l'apparence qu'ils présentent au microscope. Ces filaments ne sont pas en effet des éléments anatomiques, mais de véritables parties complexes, ainsi qu'on le verra par la description qui en sera donnée. Ils constituent des masses cylindriques ou prismatiques, ayant parfois une grande longueur et une largeur variable, qui diffèrent selon les animaux et, chez le même animal, selon les organes envisagés. Ces fibres se retrouvent avec une constitution à peu près identique chez tous les vertébrés et chez les articulés, où elles offrent de remarquables facilités pour l'étude. Elles sont en général très-étroites chez les oiseaux, où le système musculaire paraît atteindre son maximum de développement. Elles sont très-larges, au contraire, chez l'écrevisse, où elles montrent bien certaines particularités de structure difficiles à découvrir sur d'autres animaux. Chez l'homme et les mammifères, elles sont plus étroites à la langue que dans les muscles des membres.

Pour dissocier ces fibres, il suffit de soumettre un muscle à la coction ou à l'action des réactifs durcissants (acide chromique, alcool, etc.) Frey conseille la macération pendant vingt-quatre heures dans une solution d'acide sulfurique à 1 pour 100. La potasse caustique à 35 pour 100 agit au bout d'une heure environ.

En combinant ces différents procédés, on arrive à se convaincre que ces fibres musculaires ne s'étendent pas d'une insertion tendineuse à l'autre, du moins dans les grands muscles des mammifères, ainsi que Rollett l'a le premier signalé. Pour isoler les fibres musculaires, il les soumettait en vase clos à la température de 120 degrés. Il suffit, pour arriver au même résultat sur les muscles de la grenouille, de les laisser quelque temps dans de l'eau à 55 degrés (Ranvier). Krause prétend que la longueur d'une fibre musculaire striée ne dépasse jamais 4 centimètres. Chez la grenouille, et dans les petits muscles des animaux supérieurs (muscles de l'œil, muscles intercostaux, etc.), les fibres ont la même longueur que le muscle lui-même.

Les stries que présentent ces faisceaux au microscope, et sur l'étude desquelles nous reviendrons, ont été découvertes par Leuwenhœck qui désigna les faisceaux sous le nom de *fibræ carneæ*, et leur enveloppe ou sarcolemme sous celui de *membranula*. Cet observateur vit également les stries transversales (*rugæ et striæ circulares*), ainsi que les anastomoses des fibres du cœur.

font disparaître celles-ci, ou au moins rendent la masse striée plus homogène: l'acide acétique, les alcalis, l'acide chlorhydrique étendu, etc., sont dans ce cas. Un autre moyen encore meilleur de faire apparaître ces noyaux, consiste à colorer une fibre musculaire à l'état frais par le carmin, et à la traiter ensuite par l'acide acétique.

Les noyaux musculaires se montrent généralement en rapport et en contact avec une quantité plus ou moins abondante de matière amorphe, finement granuleuse sur les muscles morts. Cette matière, ainsi qu'on le verra, n'est autre que celle qui sépare les éléments primitifs des faisceaux striés, ou *fibrilles musculaires*. On la met facilement en évidence sur les muscles de l'axolotl ou du protée. Il arrive parfois que dans une dissociation on détache complétement des noyaux musculaires, autour desquels on distingue bien cette substance finement grenue que nous appelons *substance interfibrillaire*.

§ 92. — Contenu des faisceaux striés.

Nous devons aborder maintenant l'étude de la substance comprise à l'intérieur du sarcolemme, et essayer de déduire des différentes apparences sous lesquelles elle se présente, la constitution qu'on peut lui attribuer dans l'état actuel de la science.

Si l'on examine une fibre musculaire prise sur un animal vivant ou peu après la mort, dans un liquide neutre tel que du sérum, on constate qu'elle présente une double striation. Transversalement, on aperçoit des bandes alternativement claires et foncées très-marquées sur certains muscles, et qui ont fait donner leur nom aux fibres découvertes par Leuwenhœck, et aux muscles qu'elles composent : ce sont les *stries* proprement dites. Indépendamment de ces stries transversales, presque toujours très-nettes, très-visibles, on remarque encore des lignes longitudinales perpendiculaires aux premières, et qu'on désigne sous le nom de *stries longitudinales*.

Nous allons étudier en détail chacune de ces striations, en commençant par la striation longitudinale.

§ 93. — Stries longitudinales.

Les stries longitudinales (fig. 34) se présentent ordinairement comme des lignes grisâtres, sans épaisseur appréciable. Elles sont rectilignes, parallèles, et se montrent aussi bien dans la profondeur du faisceau strié qu'à sa surface. Elles varient selon les régions du corps et selon

ment durcie, s'est rompue à l'intérieur de la membrane, et a laissé entre les deux bouts un espace où le sarcolemme reste vide (fig. 32). Enfin on pourra mettre à profit certaines altérations des muscles, dont nous parlerons plus loin, dans lesquelles la substance contractile cesse d'occuper toute la cavité de son enveloppe élastique.

Celle-ci semble entourer celle-là, même aux points où la substance contractile *paraît* s'insérer sur un os, un tendon, etc. Le sarcolemme enveloppe complétement la substance contractile, comme ferait la paroi cellulaire d'un élément allongé. Nous n'insisterons pas davantage sur ce point; nous aurons occasion d'y revenir quand nous traiterons du mode de connexion des muscles et des tendons.

On trouve quelquefois sous le sarcolemme un certain nombre de granulations graisseuses (Robin). Ceci paraît exister principalement chez les sujets âgés.

§ 91. — Noyaux musculaires.

On découvre à l'intérieur du sarcolemme des noyaux ovalaires, en nombre plus ou moins considérable, logés dans des sortes de lacunes de la substance contractile. Chez les mammifères, ces noyaux existent presque exclusivement à la périphérie de la substance contractile, entre elle et le sarcolemme; toutefois les muscles du cœur, dépourvus de myolemme, font exception à cette règle: les noyaux y sont épars dans le centre des faisceaux striés. La même disposition se retrouve sur tous les muscles des reptiles, des batraciens et des poissons. Enfin, dans certains muscles d'insectes, les noyaux, disposés en file, occupent l'axe du faisceau.



Fig. 33 (d'après Kölliker). — Gaine de myolemme rendue visible par l'acide acétique; vers les bords sont des noyaux simples; *cc*, noyaux géminés avec quelques granulations graisseuses. (Gr. 350,1.)

Chez l'homme et chez les mammifères, les noyaux appliqués contre le sarcolemme sont légèrement aplatis. Ils se présentent, par suite, sous la forme de bâtonnets, quand ils sont vus de profil. Ils mesurent chez l'homme 10 μ de long; leur largeur atteint rarement 5 μ. Ils sont peu ou point granuleux, mais ils ont un contour nettement accusé. Ils renferment de un à deux nucléoles brillants.

Ces noyaux du myolemme (fig. 33), aussi bien que les granulations qu'il contient parfois, ne sont pas visibles en général tant que les stries restent apparentes. On peut les mettre en évidence par les réactifs qui

font disparaître celles-ci, ou au moins rendent la masse striée plus homogène : l'acide acétique, les alcalis, l'acide chlorhydrique étendu, etc., sont dans ce cas. Un autre moyen encore meilleur de faire apparaître ces noyaux, consiste à colorer une fibre musculaire à l'état frais par le carmin, et à la traiter ensuite par l'acide acétique.

Les noyaux musculaires se montrent généralement en rapport et en contact avec une quantité plus ou moins abondante de matière amorphe, finement granuleuse sur les muscles morts. Cette matière, ainsi qu'on le verra, n'est autre que celle qui sépare les éléments primitifs des faisceaux striés, ou *fibrilles musculaires*. On la met facilement en évidence sur les muscles de l'axolotl ou du protée. Il arrive parfois que dans une dissociation on détache complétement des noyaux musculaires, autour desquels on distingue bien cette substance finement grenue que nous appelons *substance interfibrillaire*.

§ 92. — Contenu des faisceaux striés.

Nous devons aborder maintenant l'étude de la substance comprise à l'intérieur du sarcolemme, et essayer de déduire des différentes apparences sous lesquelles elle se présente, la constitution qu'on peut lui attribuer dans l'état actuel de la science.

Si l'on examine une fibre musculaire prise sur un animal vivant ou peu après la mort, dans un liquide neutre tel que du sérum, on constate qu'elle présente une double striation. Transversalement, on aperçoit des bandes alternativement claires et foncées très-marquées sur certains muscles, et qui ont fait donner leur nom aux fibres découvertes par Leuwenhœck, et aux muscles qu'elles composent : ce sont les *stries* proprement dites. Indépendamment de ces stries transversales, presque toujours très-nettes, très-visibles, on remarque encore des lignes longitudinales perpendiculaires aux premières, et qu'on désigne sous le nom de *stries longitudinales*.

Nous allons étudier en détail chacune de ces striations, en commençant par la striation longitudinale.

§ 93. — Stries longitudinales.

Les stries longitudinales (fig. 34) se présentent ordinairement comme des lignes grisâtres, sans épaisseur appréciable. Elles sont rectilignes, parallèles, et se montrent aussi bien dans la profondeur du faisceau strié qu'à sa surface. Elles varient selon les régions du corps et selon

les individus. En général elles sont abondantes dans les muscles qui *travaillent* beaucoup, comme ceux des bras, des jambes chez l'homme. Toutes les stries n'offrent cependant pas le même caractère. Quelques-unes sont parfois manifestement plus larges. Cette seconde variété se rencontre principalement sur les muscles des animaux inférieurs (batraciens). On pourrait leur donner le nom de *stries longitudinales épaisses*. Ces stries épaisses sont assez régulièrement espacées. Elles semblent résulter de la présence de cloisons qui partageraient le contenu du faisceau strié en colonnes ou prismes distincts. Dans quelques cas ces stries s'élargissent pour loger un noyau musculaire plongé dans la substance interfibrillaire (§ 91).

Fig. 34. — Faisceau strié montrant des stries longitudinales.

Certains réactifs exagèrent en quelque sorte les stries longitudinales des faisceaux striés : citons l'alcool, l'eau additionnée d'un peu de sublimé (Schwann), l'acide chromique (Hannover), le bichromate de potasse, l'eau iodée (Lehmann), etc.; on peut dire que ce sont en général tous les réactifs qui durcissent la substance musculaire. Reiser conseille l'action de l'acide nitrique dilué ou concentré.

En même temps que ces réactifs font apparaître les stries longitudinales, ils décomposent le faisceau primitif en une série de fibrilles qu'il serait difficile d'obtenir isolées dans toute autre circonstance. Nous rappellerons que ces observations sont surtout faciles, et dans beaucoup de cas seulement possibles, sur les muscles des articulés; celui auquel on devra principalement recourir dans ce but est l'écrevisse. En effet, si l'on traite, comme nous venons de l'indiquer, un muscle de la patte de l'écrevisse pendant quelques jours par de l'alcool, et qu'ensuite on le dissocie dans une goutte d'eau, on arrive aisément et sans beaucoup d'efforts à réduire le faisceau strié en fibrilles. Pour atteindre le même résultat, MM. Renaut et Debove durcissent les faisceaux striés dans l'acide picrique, puis les maintiennent dans un tube scellé à la lampe pendant vingt-quatre heures à la température de 50 à 75 degrés, après quoi on colore la préparation au violet de méthylaniline dissous dans de la glycérine salée.

L'épaisseur de ces fibrilles est moindre que 1 μ sur la plupart des muscles des vertébrés. Leurs bords sont nets, rectilignes. Elles sont formées d'une substance qui paraît continue à elle-même dans toute la longueur de la fibrille, présentant une alternance de parties claires et de parties foncées. Nous n'insisterons pas davantage pour le moment

sur la constitution intime de ces fibrilles primitives, éléments essentiels du faisceau strié, et sur lesquels nous aurons à revenir. Nous dirons seulement que l'eau et l'acide acétique agissent tous deux sur elles en gonflant leur substance et en la rendant plus transparente.

Ce qui précède permet donc d'admettre que le contenu du sarcolemme est formé par la juxtaposition de fibrilles excessivement tenues, et que les stries longitudinales ne sont que la projection optique des plans de contact de ces fibrilles. Quant aux stries épaisses, nous pouvons déjà les considérer comme des cloisons plus larges séparant des groupes de fibrilles, et formées d'une substance distincte, en rapport avec les noyaux musculaires toujours plongés dans son intérieur. Au voisinage de ces noyaux on voit toujours les fibrilles musculaires s'écarter, pour les loger avec la substance qui les environne.

Nous allons voir maintenant si les coupes transversales répondent à cette interprétation du faisceau primitif.

§ 94. — Champs de Cohnheim. Colonnes musculaires. Substance interfibrillaire.

Si l'on essaye de faire sur les gros muscles d'une écrevisse encore vivante une tranche perpendiculaire à la direction des fibres, et qu'on porte celle-ci sous le microscope, dans une goutte de sérum (1), on voit alors qu'une partie des fibres se présente par la coupe ; une autre partie le plus souvent s'est trouvée légèrement comprimée, et le contenu du myolemme a subi un certain degré de déplacement. Examinons l'apparence offerte dans les deux cas.

Dans le premier, la coupe de la fibre musculaire, très-volumineuse chez l'écrevisse, laisse voir une mosaïque élégante formée de petites figures polygonales pouvant avoir 3μ environ, séparées par des lignes plus foncées ou plus brillantes selon la manière dont on fait jouer la lumière sur la préparation. Ces figures portent le nom de *champs de Cohnheim* (2). Par places on découvre au milieu des champs de Cohnheim des amas granuleux au centre desquels on distingue des corps sphériques en apparence, mais qui ne sont autres que les noyaux musculaires ovoïdes se présentant par l'extrémité de leur grand axe.

(1) Un moyen très-pratique de se procurer celui-ci est de couper l'extrémité d'une petite patte d'une autre écrevisse, et de recueillir une goutte de sang, après quoi on ferme la plaie au moyen d'un tampon de linge ou de papier.

(2) Voy. Cohnheim, *Ueber den feineren Bau der quergestreiften Muskelfaser*, in *Virchow's Archiv.*, 1865. — Comparez Bowman, *On the minute Structure and Movements of voluntary Muscles*, 1840, fig. 3, 4 et 5.

Sur les fragments coupés obliquement et légèrement comprimés dans les mêmes circonstances, on peut voir le contenu du sarcolemme divisé en grosses fibres parallèles, transparentes, dont le diamètre répond exactement à celui des champs de Cohnheim. On les a appelées *colonnes musculaires* (Muskelsaüle). Comme elles ont une tendance manifeste à se séparer, et que les coupes transversales montrent d'autre part la limite des champs de Cohnheim en continuation avec les espaces plus larges occupés par les noyaux et la substance granuleuse



A B

Fig. 35 (d'après Kölliker). — Champs de Cohnheim sur une fibre musculaire d'écrevisse (A) et de grenouille (B) différemment éclairés. On voit les espaces répondant aux stries longitudinales épaisses (§ 93). (Grossissement, 350/1.)

qui les accompagne, on a été conduit à admettre que cette substance enveloppait de toutes parts les fibrilles musculaires, ainsi plongées dans son épaisseur.

D'un autre côté il est facile de s'assurer, en comparant le diamètre des champs de Cohnheim avec celui des fibrilles isolées, telles qu'on les obtient par les réactifs durcissants, que chaque champ ne correspond pas à la coupe d'une seule fibrille, mais bien à un faisceau de fibrilles. Celles-ci, *fibrilles musculaires* ou *fibrilles primitives*, seraient donc disposées à l'intérieur de chaque faisceau strié, en un certain nombre de petits faisceaux ou *colonnes musculaires*, séparées elles-mêmes par des cloisons plus ou moins épaisses de matière amorphe. Ces colonnes portent aussi le nom de « colonnes de Kölliker. » La substance amorphe semble avoir été bien indiquée pour la première fois par Lebert sous le nom de *substance intermédiaire*.

Cette substance interfibrillaire est durcie par l'alcool, l'acide chromique et les chromates. Pour bien l'étudier, il faut placer les muscles dans une solution du chlorure de sodium à 1 pour 200. Elle est détruite par l'acide acétique et les acides faibles. Récemment G. Thin (*Edinburgh*

Medic. Journal, p. 238, septembre 1874) a conseillé, pour mettre en évidence les espaces qui séparent les colonnes de Kœlliker, la coloration au moyen de l'hématoxyline. Les faisceaux musculaires sont ensuite éclaircis à l'aide de l'acide acétique. On arriverait par ce procédé, ainsi que par le chlorure d'or, à faire apparaître dans ces espaces tout un système de fibres et même de cellules anastomosées, en rapport avec la terminaison des nerfs dans les faisceaux striés. Nous aurons à revenir sur ce sujet.

Cette substance intermédiaire ou interfibrillaire est très-peu abondante dans les muscles des vertébrés supérieurs. Elle le devient déjà davantage dans ceux des batraciens. Elle est relativement abondante dans les muscles des Crustacés, mais elle paraît dans tous les muscles à myolemme rester constamment très-inférieure en masse à la substance contractile représentée par les fibrilles. Il n'en est plus de même pour d'autres muscles que l'on trouve chez les crustacés et chez les insectes, et qu'on désigne généralement par le nom de « muscles thoraciques » ou « muscles jaunes ».

Dans ces muscles, le myolemme n'existe pas, et les fibrilles primitives sont non-seulement très-larges, ce qui en permet l'étude individuelle,

A B

Fig. 36. — A, coupe du muscle vibrant du homard montrant les fibrilles musculaires plongées par groupes dans la substance intermédiaire. On ne voit pas les noyaux musculaires ; les faisceaux, dépourvus de myolemme, sont enveloppés par des cloisons incomplètes de tissu conjonctif où l'on distingue des noyaux (Gr., 250/1). — B, dissociation du même à un plus fort grossissement, montrant les fibrilles écartées et la substance granuleuse intermédiaire avec ses noyaux.

mais elles sont de plus plongées dans une quantité relativement très-abondante de matière amorphe, ou de substance intermédiaire. Cette matière amorphe, chez les insectes, est pleine de granulations ou de gouttelettes plus ou moins colorées en jaune, et parcourue par des trachées qui rendent l'observation des parties assez difficile. Il n'en

est plus de même dans un muscle très-remarquable du homard (1). Les fibrilles sont espacées et plongées au milieu d'une matière amorphe finement granuleuse, très-abondante, remplie de noyaux ovoïdes. Nous donnons ici la figure d'un fragment de ce muscle dilacéré, et d'une coupe pratiquée sur le même muscle, où l'on distingue les fibrilles toutes espacées les unes des autres, mais continuant cependant de former des groupes qu'on peut regarder comme les analogues des *colonnes musculaires*.

§ 95. — Stries transversales. Disques de Bowmann.

Les stries transversales persistent après la mort, et s'accentuent, comme on l'a vu, par l'action de certains réactifs. Ces stries paraissent le plus souvent chez l'homme se succéder à distances égales (fig. 34) L'espacement de ces stries est en général de 1 à 2 μ au plus. Mais il diffère selon le muscle que l'on considère, et selon l'état de relâchement ou de contraction où était celui-ci, quand il a été frappé de mort. Les muscles sur lesquels les stries sont le plus distinctes, sont chez l'homme le psoas et, en général, les muscles les plus mous. Bowmann a donné un tableau très-soigneusement relevé de la proximité des stries dans les différents animaux et les différents muscles de l'homme; mais, comme cet écartement est susceptible de changer, suivant l'état de contraction ou d'extension des muscles, ce tableau n'offre que peu d'intérêt.

Ces stries des muscles, comme toutes les stries observées par transparence donnent lieu, sur des préparations convenablement disposées, au phénomène des réseaux. On peut observer celui-ci au moyen d'un appareil spécial (Ranvier). Il se manifeste également sur les viandes bouillies, telles que le jambon, quand on pratique, avec un instrument bien tranchant, des coupes d'une obliquité donnée à la direction des fibres. Il se traduit alors par un aspect irisé bien connu.

Pour se rendre compte de la signification de ces stries, il convient de recourir à l'étude de faisceaux striés dissociés après durcissement dans l'alcool, l'acide chromique, etc. Sur des fibrilles isolées de cette façon, et colorées ensuite au carmin ou mieux à l'hématoxyline, on peut constater l'alternance des parties foncées et des parties claires dont nous avons déjà parlé (§ 93). On découvre de plus que ces qualités de clarté et d'obscurité sont dues à deux substances réfractant différemment la lumière, et se succédant à intervalles réguliers, pour former la fi-

(1) Voy. Pouchet, *Sur un muscle vibrant du homard* (Société de biologie, séance du 13 nov. 1875).

brille. L'une ne laisse pas passer la lumière ordinaire transmise, tandis que inversement elle s'éclaire si on l'observe entre deux nichols croisés, alors que la lumière reste éteinte au niveau des parties transparentes à la lumière ordinaire. C'est l'alternance de ces diverses parties claires et foncées des fibrilles, qui produit l'aspect strié de la fibre musculaire. Si, dans plusieurs fibrilles juxtaposées, les parties claires et foncées de chacune se correspondent exactement, l'ensemble paraîtra strié. Si l'on vient au contraire à détruire par la pression les rapports naturels des fibrilles, l'aspect strié disparaît et est remplacé par un pointillé spécial qui résulte du manque de rapport entre les parties similaires.

Si au lieu de faire durcir un faisceau strié, on le soumet à l'action de l'acide chlorhydrique étendu, ou si même on le laisse tout simplement macérer dans l'eau un temps suffisant, il ne se divise plus comme dans les réactifs durcissants en fibrilles longitudinales. On voit le myolemme et son contenu se séparer en disques perpendiculaires à l'axe de la fibre, parallèlement, par conséquent, aux stries transversales, dont certaines marquent au reste elles-mêmes le lieu où se fait cette séparation. C'est ce qu'on appelle les « disques de Bowmann », du nom de l'anatomiste anglais qui les a décrits le premier (fig. 37). On obtient le même résultat à l'aide de l'acide acétique après quarante-huit heures d'action. Suivant Reiser, l'acide phosphorique, les chlorures de calcium et de barium, la soude et la potasse produisent un effet identique. Le suc gastrique exercerait la même action (Frerichs).

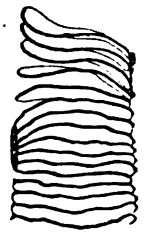

Fig. 37 (d'après Kölliker). — Faisceau strié réduit en disques de Bowmann. (Gr., 350/1.)

Cette double décomposition de la fibre musculaire, suivant les réactifs, en fibrilles et en disques transversaux, tient à ce que dans les circonstances propres à produire cette dernière, il se fait un partage dans les fibrilles, entre les substances claire et obscure qui les constituent, et que ce partage a lieu au même niveau pour toutes les fibrilles d'un même faisceau, tandis qu'elles restent unies, au contraire, par leurs parties latérales. Les disques de Bowmann ne sont qu'un artifice de préparation propre à nous renseigner sur les rapports des parties constituantes du faisceau strié, et sur la nature des réactions de la substance des fibrilles ; ils n'ont qu'une importance secondaire au point de vue de l'idée qu'il convient de se faire d'un faisceau strié et des fibrilles qui le composent.

§ 96. — Fibrilles primitives.

Celles-ci, comme nous l'avons dit, doivent être étudiées de préférence sur les muscles thoraciques (muscles des ailes) des insectes. Ces muscles sont formés en général de fibrilles larges de 3 ou 4 μ, parallèles, séparées par des trachées et des granulations à la présence desquelles ces muscles doivent leur couleur (1).

Merkel (*Max Schultze's Arch.* 1870-1871), à qui l'histologie des muscles est redevable d'un grand progrès, considère chaque fibrille primitive comme formée d'une série de segments qu'il appelle *éléments musculaires*, disposés bout à bout.

Chacun de ces éléments musculaires serait cylindrique, occupant toute la largeur de la fibrille, et serait enveloppé par une membrane extrêmement mince limitant la fibre sur ses bords et s'étendant en lames transversales à chaque extrémité du segment cylindrique. Ces deux lames, accolées de part et d'autre aux lames semblables des éléments musculaires placés immédiatement au-dessus et immédiatement au-dessous, forment ce que Merkel appelle *lame terminale*. Chacun des cylindres fermés de la sorte de toutes parts, présente en outre dans son milieu une cloison, *lame médiane*, plus mince encore, et qui divise la cavité du cylindre en deux cavités d'égale dimension. Toutes ces parties sont en quelque sorte accessoires. La substance contractile est disposée dans l'intérieur de la double cavité; mais elle n'y est pas seule, elle y est accompagnée, plus ou moins mélangée d'un liquide. Les cloisons médianes, aussi bien que les cloisons terminales, ne jouent point de rôle sensible dans les propriétés optiques des muscles ; la substance liquide n'en joue pas davantage, elle est transparente à la lumière ordinaire; la substance contractile seule possède la double réfraction.

Pour étudier la disposition des deux substances uni et biréfringente, Merkel emploie les muscles durcis dans l'alcool à 50 ou 70 pour 100, qu'il traite ensuite par l'acide acétique. On voit alors la fibrille se gonfler et présenter sur ses bords un renflement entre chaque cloison, un étranglement au niveau de celles-ci. Cet étranglement est alternativement plus fort et plus faible, le premier répondant aux lames terminales accolées de deux éléments musculaires, le second à la

(1) Chez la mouche, si l'on cherche à dissocier dans l'eau ou mieux dans l'albumine d'œuf un muscle du thorax, on voit les fibrilles primitives isolées se présentant comme des filaments *homogènes* à bords parallèles, bien accentués. On n'y découvre pas d'abord de stries; elles s'y manifestent ensuite, et parfois dans une succession absolument régulière, les stries d'un certain ordre apparaissant avant les stries intermédiaires.

lame médiane de chacun de ceux-ci. Le sulfate de cuivre donne une réaction inverse : les bords de la fibrille rentrent entre les cloisons, et les lames terminales semblent tenir les bords de la membrane limitante plus écartés que ne font les lames médianes. Enfin dans l'alcool à 50 pour 100, les fibrilles finissent par se séparer au niveau des lames terminales qui sont toujours plus marquées et forment une ligne plus épaisse. On a ainsi les *éléments musculaires* de Merkel dans leur isolement.

Léon Frédéricq (*Sur la génération et la structure du tissu musculaire*, Gand 1873-1874), a repris, en les étendant, les études de Merkel, et afin de mieux suivre les modifications survenant dans les fibrilles primitives pendant la contraction, il a choisi les muscles des pattes de l'hydrophile où les fibrilles, à la vérité, sont difficilement observables isolément, mais où il avait l'avantage de trouver dans une adhérence particulière du myolemme aux fibrilles un précieux point de repère.

Comme Merkel d'ailleurs, L. Frédéricq plonge les hydrophiles vivants dans de l'alcool à 36 degrés, et observe ensuite les muscles des pattes soit directement, soit après coloration par l'hématoxyline. Les fibrilles ayant gardé leurs rapports les unes avec les autres, leurs diverses parties claires ou foncées se correspondent, dessinant autant de stries qui occupent toute la largeur des faisceaux. La terminologie de Frédéricq diffère un peu de celle de Merkel : « les éléments musculaires » deviennent *segments musculaires ;* les parties foncées prennent le nom de *disques*. Chaque segment s'étend d'un *disque mince* à l'autre, ceux-ci répondant aux lames terminales de Merkel. Au milieu de chaque segment, entre les deux disques minces, existe une *bande obscure centrale*. Celle-ci à son tour offre en son milieu une partie plus claire, se colorant moins fortement que le reste de la bande, par l'hématoxyline et par l'acide osmique (voy. fig. 38).



Fig 38 (d'après Frédéricq). — Schéma d'un faisceau strié de l'hydrophile. De A en A segments musculaires séparés par le disque mince offrant de part et d'autre un disque secondaire. On voit au milieu de chaque segment la bande obscure centrale plus claire au centre et dissimulant la *lame médiane* de Merkel.

Outre cette large bande obscure, à partie centrale moins foncée, chaque segment musculaire des muscles de l'hydrophile présente à ses extrémités, au voisinage des disques minces qui le limitent,

une bande étroite, légèrement obscure, granuleuse, mais ne se confondant pas avec le disque mince dont elle reste séparée par un trait clair toujours appréciable.

Il résulte de cette disposition que chaque disque mince se trouve compris entre deux zones obscures, étroites et désignées par Frédéricq sous le nom de *disques secondaires*. Ces disques secondaires ne paraissent pas exister dans les fibrilles des muscles jaunes. Ils ne sont pas toujours très-distincts, et se confondent le plus souvent avec le disque mince intermédiaire. Pour les faire apparaître, il convient de gonfler la substance musculaire par les acides dilués. Engelmann recommande l'acide acétique à 1 pour 100.

Voici donc, dans leur ordre de succession, les parties constituantes d'un segment musculaire, d'après Frédéricq :

SEGMENT MUSCULAIRE...	Disque secondaire.	
	Disque mince.	
	Disque secondaire.	
	Bande claire.	
	Bande obscure centrale, dissimulant la *lame médiane* de Merkel.	Partie obscure. Partie plus claire. Partie obscure.
	Bande claire.	
	Disque secondaire.	
	Disque mince.	
	Disque secondaire.	

Frédéricq a cherché à retrouver les mêmes parties sur les fibrilles primitives isolées. Il est nécessaire dans ce cas de colorer fortement le faisceau strié par l'hématoxyline, et d'en examiner les fibrilles dissociées à l'aide de bonnes lentilles à immersion. La bande obscure centrale se présente alors sous la forme d'un bâtonnet légèrement renflé à chacune de ses extrémités : l'étranglement central correspond à la partie centrale plus claire. Les deux disques secondaires apparaissent comme deux granulations sphériques. Quant au disque mince, étroit, il se montre comme un léger trait transversal séparant ces deux granulations.

§ 97. — La fibrille en action.

Nous n'avons envisagé jusqu'à présent la fibrille musculaire primitive que dans un état qu'on pourrait appeler l'*état de repos*. Les muscles en réalité en présentent deux autres : 1° l'*état de contraction* et 2° l'*état d'extension*, quand des muscles antagonistes se contractent. Nous rapportons à l'état de repos la description qui précède ; nous allons parler maintenant des changements qui se produisent dans la

fibrille primitive, quand elle passe de l'état de repos à l'état de contraction.

Merkel a essayé de surprendre ce passage en plongeant dans l'alcool une pince d'écrevisse entière. Le voisinage de l'alcool provoque la contraction des fibres musculaires dans la partie qui avoisine le test, en conséquence elles durcissent à l'état de contraction. Les mêmes fibres, vers le centre de la patte, meurent à l'état de repos et sont fixées dans cet état par l'alcool. On a donc à la fois, sur une même fibre, les deux états et le passage de l'un à l'autre. D'après Merkel, et en admettant avec lui (§ 95) la coexistence de deux substances, l'une transparente et fluide, l'autre contractile et obscure à la lumière transmise, dans chacune des deux demi-cavités séparées par la cloison médianede chaque élément musculaire, voici ce qui se passerait :

1° *État de repos.* — La substance contractile dans chaque demi-cavité avoisine la lame médiane, qu'elle dissimule (bande obscure centrale de Frédericq); le liquide est reporté de part et d'autre vers la lame terminale qui se dessine, en conséquence, nettement au milieu d'une partie claire (les deux bandes claires de Frédéricq).

Pour découvrir la lame médiane cachée par la substance contractile, on traite le muscle frais ou durci avec l'acide acétique, et on le colore par la teinture d'iode faible. Seulement il ne faut pas que le muscle soit resté trop longtemps auparavant dans l'alcool.

2° *État de contraction.* — La substance contractile, dans chaque demi-cavité, abandonne le voisinage de la lame médiane et se porte vers la lame terminale. La substance liquide, au contraire, est refoulée vers la lame médiane, qui devient dès lors visible, tandis que la lame terminale disparaît cachée par la substance contractile des deux demi-cavités qu'elle sépare. Dans cet état, la substance contractile se distinguerait aussi de la substance liquide par une limite plus nette qu'à l'état de repos ; dans celui-ci le passage semble se faire insensiblement de l'une à l'autre.

En résumé, d'après Merkel, la substance contractile et le liquide, en admettant la coexistence de ces deux substances différentes dans chaque demi-cavité de l'élément musculaire, seraient donc soumis à des déplacements. Il importe de remarquer ici que cette distinction entre deux substances repose à la fois sur leurs caractères optiques et sur des caractères chimiques tels que la réaction par l'hématoxyline.

Frédéricq a vérifié ce fait capital indiqué par Merkel, que dans la contraction les parties foncées prennent la place des parties claires,

et réciproquement ; en d'autres termes, qu'il se produit une inversion des substances, ou du moins des propriétés optiques et chimiques de la substance contenue dans chaque demi-cavité. Cette théorie est confirmée par les deux faits suivants :

1° Si l'on essaye de briser des fibrilles durcies à l'état de repos, on observe que la cassure a toujours lieu dans la zone claire, tandis qu'en état de contraction c'est toujours au niveau de la zone obscure qu'elle se produit.

2° D'un autre côté, il arrive fréquemment que le myolemme du faisceau strié, alors qu'il est demeuré appliqué sur les fibrilles, présente une série d'élevures correspondant à la bande obscure centrale de chaque segment musculaire ; la membrane semble fixée au contraire aux fibrilles par des points intermédiaires correspondant aux disques minces de Frédéricq ou lames terminales de Merkel, au milieu de la partie claire. Ceci à l'état de repos, tandis que l'inverse s'observe sur les fibres durcies en état de contraction : les points d'attache du myolemme correspondent à la zone foncée, et les élevures aux zones claires. Ce curieux repère si heureusement trouvé a été, on le conçoit, d'un grand secours dans la recherche des changements par lesquels passe la fibrille musculaire. Nous ignorons d'ailleurs les conditions de cette adhérence du sarcolemme aux disques minces, qui donne seulement à supposer que la même adhérence *réelle* existe également entre tous les disques minces au même niveau dans un faisceau. Elle ajoute aussi une certaine probabilité à cette opinion de Merkel, que les fibrilles musculaires ont une véritable enveloppe avec des cloisons dépendant d'elle.

On comprend d'ailleurs qu'il soit assez difficile de suivre les différentes phases de la contraction sur une même fibre musculaire. Ce n'est que par la comparaison de plusieurs fibres prises à divers états de contraction qu'on peut arriver à se former une idée d'ensemble et à relier entre eux les divers aspects par lesquels passe la fibrille musculaire. D'après Frédéricq, le premier phénomène qui marque le passage de l'état de repos à l'état de contraction est la disparition des deux disques secondaires. Puis les bandes claires diminuent peu à peu, et il survient un moment où tout le segment présente un ton grisâtre uniforme. A ce stade intermédiaire succède le stade d'inversion dans lequel le milieu du segment devient clair et laisse voir la « lame médiane » de Merkel, tandis que la région naguère occupée par les disques minces et les disques secondaires de Frédéricq prend une teinte foncée et dissimule la lame terminale de Merkel. Pendant que cette inversion s'est produite, le segment musculaire a nécessairement

diminué de hauteur, la contraction étant intervenue : il a dû augmenter de largeur en proportion.

Quand le muscle repasse de l'état de contraction à l'état de repos, il parcourt les mêmes stades, mais en sens inverse.

Il est facile, sur le schéma ci-dessous (fig. 39) que nous donnons d'après Frédéricq, de suivre les différentes phases de la contraction et du



Fig. 39 (d'après Frédéricq). — Schéma montrant le passage de l'état de repos à l'état de contraction, avec le repère fourni par les points d'insertion du myolemme au niveau des lames terminales de Merkel (disque mince et disques secondaires de Frédéricq). — A, état de repos ou d'élongation; (la partie centrale plus claire de la bande obscure n'a pas été figurée). B, stade où tout le segment présente un ton grisâtre uniforme. C, état de contraction; les extrémités des segments sont obscurs, leur partie centrale est claire et laisse voir la *lame médiane* de Merkel.

retour à l'état de repos. Le point de repère fourni par les attaches du myolemme y est indiqué.

§ 98. — Observation des muscles à la lumière polarisée.

Les propriétés singulières que présentent les muscles à la lumière polarisée ont été surtout étudiées par Brücke. Avant de rappeler le résultat de ses recherches, nous croyons devoir emprunter à Klein les indications préliminaires suivantes :

Les fibres musculaires paraissent posséder des propriétés optiques analogues à celles des cristaux à double réfraction, positifs, à un axe, comme le cristal de roche et le quartz. Si ces cristaux sont placés sur le fond obscur, c'est-à-dire entre les deux nichols à angle droit, ils paraissent plus ou moins illuminés, ce qui n'arrive pas lorsque les cristaux sont *isotropes*, c'est-à-dire appartiennent à un système régulier de cristallisation. Si l'on fait tourner ces cristaux de quartz dans le champ du microscope, les deux nichols restant placés à angle droit, on voit que chaque cristal perd quatre fois, dans chaque rotation, sa clarté. Les deux positions diamétrales répondant à ces quatre points s'appellent les *azimuts inactifs*, parce que les corps paraissent dans ces positions comme s'ils étaient isotropes, c'est-à-dire noirs sur le fond noir. Cela arrive quand la *section principale* du cristal est dans le plan de celle d'un des deux nichols. Le cristal est au contraire le plus clair, quand sa section principale fait un angle de 45 degrés avec celle du plan de polarisation.

Si maintenant on place une plaque de mica entre les deux nichols croisés à angle

droit, on voit que le champ est non-seulement lumineux, mais coloré, la couleur variant avec l'épaisseur de la plaque, et l'intensité lumineuse avec l'azimut. Mais de plus, dans les azimuts de plus grande intensité la couleur diffère : elle est, dans chaque position, complémentaire de celle qu'elle offre 90 degrés plus loin. On a tiré parti de cette propriété pour observer, sans perdre de vue un objet, les parties de cet objet qui peuvent offrir la double réfraction. En effet, avec la plaque de mica, les corps qui ne possèdent pas la double réfraction apparaissent de la nuance du fond; ceux qui possèdent au contraire, présentent une couleur différente, variant avec leur épaisseur, leur azimuth et leurs propriétés optiques.

Dans tous les cristaux à double réfraction, il y a au moins une direction dans laquelle la lumière peut être transmise sans double réfraction. Les cristaux où il n'y a qu'une direction de ce genre sont appelés uniaxes (spath, quartz, tourmaline). Quand ces cristaux sont examinés entre les nichols dans cette direction, qui est toujours celle de l'axe de cristallisation, on ne les voit pas.

Brücke, en observant des muscles à la lumière polarisée, vit que certaines parties des fibrilles primitives, celles qui se présentent foncées à la lumière transmise, jouissent de la double réfraction ; qu'elles sont, en d'autres termes, biréfringentes ou *anisotropes*, et que ces parties semblent plongées dans une substance n'ayant pas les mêmes propriétés, transparente à la lumière ordinaire, en un mot *isotrope*. Il crut voir les parties anisotropes former des prismes courts auxquels il laissa le nom de *sarcous elements* déjà employé par Bowmann, et les imagina régulièrement disposées au milieu de la substance isotrope qui les envelopperait de toutes parts, celle-ci répondant à la fois à la substance liquide de Merkel et à la substance interposée aux colonnes musculaires. Brücke remarqua encore, ainsi que l'avait déjà fait Bowmann, que ces *sarcous elements* ne se présentaient pas toujours avec les mêmes dimensions, ni en même nombre, pour les diverses parties d'une fibre ; en d'autres termes, qu'ils semblaient susceptibles de se diviser, de se sectionner et même de disparaître entièrement, aspects en rapport avec les modifications diverses que nous avons signalées d'après Merkel et Frédéricq.

Toutes ces apparences conduisirent Brücke à une conception théorique pouvant rendre compte des divers aspects offerts par les muscles à la lumière polarisée. Il suppose la substance des fibrilles formée hypothétiquement de solides ayant des propriétés optiques définies, et qu'il désigne sous le nom de *disdiaclastes*, dérivé de l'adjectif *disdiaclasticus* appliqué par Érasme Bartholin au spath d'Islande (1). Nous n'aurions point parlé de cette vue de l'esprit sur la constitution moléculaire des muscles, si elle n'avait été mal interprétée

(1) *Experimenta crystalli Islandici disdiaclastici.* Copenhague, 1670.

par certains biologistes qui ont cru à la réalité objective des disdiaclastes, en les confondant vraisemblablement avec les Fleischprismen.

Pour observer les propriétés optiques de la substance musculaire, le plus simple est d'étudier des faisceaux striés entiers de l'hydrophile, préparés soit dans la glycérine, soit, préférablement, dans le baume. La réaction sous l'influence de la lumière polarisée n'est toutefois très-nette que pour l'état de repos, elle l'est beaucoup moins pour l'état de contraction. Sur les fibrilles en repos, la bande obscure d'une part, le disque mince de l'autre s'éclairent nettement, tandis que les zones claires à la lumière ordinaire restent absolument invisibles et se confondent avec le fond noir. Le muscle contracté ne donne plus des indications aussi nettes : tantôt on a des espaces clairs larges alternant avec des espaces plus petits obscurs, c'est-à-dire une disposition rappelant la précédente ; tantôt au contraire, les espaces clairs sont étroits, alternant avec des espaces larges obscurs. Si la fibre est quelque peu onduleuse ou inclinée, on peut observer des transitions entre les deux apparences. Mais en même temps on constate qu'aucune partie de la fibre contractée ne s'identifie avec le fond et n'atteint l'invisibilité complète, comme cela arrive sur la fibre au repos. Il y a seulement différence d'intensité; la partie la mieux éclairée est le disque mince (lame terminale de Merkel), puis vient la région avoisinant la lame médiane de Merkel, qui s'estompe à partir de celle-ci.

On peut voir par ce qui précède, que si l'étude à la lumière polarisée des fibres musculaires nous révèle une propriété intéressante de leur substance et nous permet de constater que d'importants changements se passent en elles quand le muscle change d'état, il s'en faut que nous soyons encore édifiés sur la nature de ces changements, et même sur la coexistence à l'intérieur de la fibrille de deux substances distinctes, comme le veut Merkel. Il semble que les apparences offertes permettent tout aussi bien d'expliquer les phénomènes optiques des muscles, en admettant que la fibre musculaire jouit dans toute son étendue de la propriété d'offrir des qualités optiques différentes, suivant les divers états de contraction, de repos ou d'extension qu'elle subit. Ces changements optiques, accompagnés de changements dans la constitution chimique, en même temps que d'une modification de forme de la substance contractile, sont trois phénomènes concomitants dont nous avons connaissance, mais que nous ne savons, dans l'état actuel des sciences, ni expliquer, ni relier les uns aux autres. Il est probable qu'ils se retrouvent *plus ou moins dissimulés*, partout où il y a contraction organique.

§ 99. — Développement des faisceaux striés.

Le mode d'apparition de la substance contractile des fibrilles musculaires sera particulièrement bien étudié sur les derniers *chevrons* musculaires de la queue des jeunes têtards de batraciens et en particulier de l'axolotl, bien que le développement de la substance striée diffère ici par certains points, que nous indiquerons ensuite, de ce qui se passe chez les vertébrés supérieurs et l'homme.

Par une préparation convenable, principalement la macération dans la liqueur de Müller ou une solution très-faible d'acide chromique, on découvre que chaque fibre striée de ces chevrons dérive à l'origine d'une masse cellulaire présentant régulièrement *trois* noyaux, et dérivant elle-même des cellules embryonnaires (du feuillet moyen), comme l'indique la présence dans son intérieur d'un grand nombre de gros grains *vitellins*. L'abondance même de ceux-ci empêche de décider nettement la question de savoir si cette masse résulte de la soudure de trois cellules juxtaposées, ou n'est qu'une seule cellule dont le noyau a subi une multiplication régulière et semblable pour chaque élément. Chez les poissons (Labrus), chaque faisceau strié dérive d'une cellule unique dont le noyau fait saillie sur le côté de la substance striée après l'apparition de celle-ci.

Chez les batraciens les trois noyaux en question sont ovoïdes, volumineux, granuleux. L'ensemble a la figure d'un cylindre offrant ces

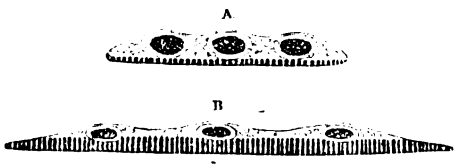

FIG. 40 (demi-schématique). — Deux fibres musculaires de la queue d'une larve d'Axolotl vues à deux stades successifs de développement A et B. Dans la substance primitive de l'élément on voit trois noyaux entourés de granules vitellins qui diminuent peu à peu.

FIG. 41. — Section transversale d'un muscle de batracien à l'état embryonnaire, montrant la disposition réciproque des substances contractile (plus foncée) et interfibrillaire (plus claire) dans chaque faisceau strié. (Gr., 300/1).

trois noyaux régulièrement espacés dans une masse transparente, homogène (substance interfibrillaire) où se voient un certain nombre de granules vitellins. Le tout paraît dès cette époque enveloppé d'une membrane très-mince (myolemme?). C'est alors qu'on découvre sur un des points du cylindre ainsi formé, contre la paroi, une trainée de substance contractile offrant des alternances claires et obscures, c'est-à-

dire des stries déjà visibles. Cette substance reste indépendante des noyaux dont l'existence paraît liée plus directement à celle de la substance intermédiaire. La masse contractile est formée sans doute dès l'origine de fibrilles distinctes, mais dont l'isolement à cette époque paraît très-difficile, si même il est possible. La figure ci-dessus (fig. 41), où la substance contractile est représentée avec une teinte plus foncée, montre les rapports des deux substances sur les faisceaux striés embryonnaires des batraciens.

Un peu plus tard la fibre s'est allongée, les noyaux se sont écartés, la substance intermédiaire paraît avoir diminué au point de présenter entre eux des sortes d'étranglements (fig. 40) ; la proportion de substance contractile a considérablement augmenté, mais elle continue d'occuper une situation latérale.

Chez l'homme, les mammifères, les oiseaux, l'évolution est la même avec quelques variations de détail. On peut de plus, grâce à la transparence des parties, suivre aisément la différenciation primitive des cellules embryonnaires du feuillet moyen, appelées à devenir des faisceaux striés ou plutôt à donner naissance à ceux-ci.

Les muscles du dos, comme on peut le voir sur le poulet, dérivent directement des cellules qui forment l'enveloppe externe des préver-

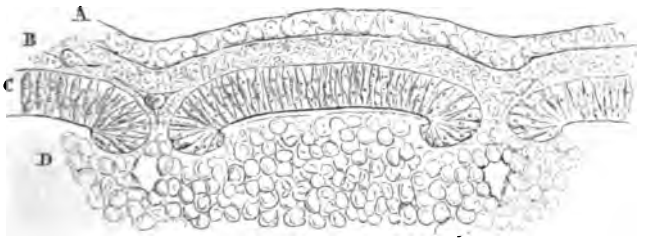

Fig. 42. — Jeune embryon de poulet. Coupe normale à la couche corticale des prévertèbres et parallèle à l'axe du corps. — A, ectoderme ; B, couche de matière amorphe sous-jacente à l'ectoderme, où se voient déjà des corps fibro-plastiques avec leurs caractères définitifs ; C, couche corticale de la prévertèbre ; D, éléments non encore nettement différenciés du mésoderme ; on aperçoit au milieu de ces éléments les orifices des capillaires intervertébraux.

tèbres, qui sont elles-mêmes des dérivations directes du mésoderme (voy. § 56). A cette époque les cellules qui composent l'enveloppe des prévertèbres offrent la plus grande analogie avec celles qui constituent l'axe cérébro-spinal. Elles sont toutes disposées dans une direction normale à la surface de la prévertèbre et toutes terminées au même niveau (fig. 42, C), comme s'il existait là une sorte de membrane limitante analogue à celle qui sera décrite dans la rétine. Le même aspect se retrouve sur les cellules formant l'axe cérébro-spinal du côté du canal

central. Ces cellules sont ovoïdes, allongées, terminées en pointe si leur extrémité ne répond pas à la limitante. Dans le cas contraire, elles se terminent carrément ou même par une sorte d'élargissement. Elles mesurent environ 10 μ sur 3 μ au plus de large. Le corps de la cellule est hyalin. Il est en grande partie occupé par un noyau très-ovoïde, dans lequel on distingue un ou deux nucléoles. Ces cellules sont appliquées les unes contre les autres. On ne les voit point s'écarter pour faire place à aucune substance interposée, ni à aucun capillaire. Tel est l'état primitif sous lequel se montrent les éléments qui deviendront les faisceaux striés.

Plus tard on trouve chaque faisceau à venir représenté par un mince filament de substance non contractile selon toute probabilité, large de 3 μ environ, offrant de place en place des noyaux ovoïdes plus larges, munis de leur nucléole (fig. 43). Ces filaments ont été regardés comme formés par un certain nombre de cellules allongées qui se souderaient bout à bout, mais il ne paraît point qu'on ait donné en même temps les moyens de reconnaître au milieu des tissus ces éléments alors qu'ils sont encore isolés. Il est plus probable et nous inclinons à admettre, que les filaments en question sont dus simplement au développement d'une cellule musculaire primitive unique, qui s'est considérablement allongée, en même temps que le noyau était le siége d'une scissiparité rapide. Ces noyaux sont larges de 6 μ environ. La fibre, entre eux, n'a pas plus de 2 μ de diamètre, et les noyaux sont communément écartés de 60 à 80 μ environ. On trouve encore des fibres musculaires en cet état sur des

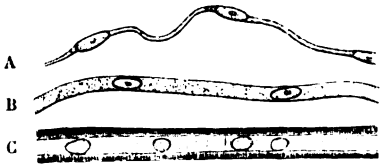

Fig. 43. (Gr. 250/1.) — Faisceaux striés du muscle sterno-mastoïdien d'un fœtus âgé de six semaines environ. — A, faisceau à l'état de filament, portant de place en place des noyaux plus larges que lui; B, le même, accru en diamètre; C, le même après l'apparition de la substance contractile striée à la périphérie. Les noyaux déformés sont restés centraux, plongés dans la substance primitive de l'élément ou substance intermédiaire (§ 94).

Fig. 44. (Gr., 250/1.) — Coupe transversale d'un muscle de la cuisse sur un embryon de mouton, montrant des faisceaux striés à différents états de développement. La substance contractile, représentée plus foncée (comme dans la fig. 41), enveloppe complétement la substance cellulaire primitive.

embryons humains de deux mois et demi, mêlées à des fibres plus développées.

Celles-ci se présentent sous la forme cylindrique, larges de 8 μ environ. Les stries sont alors distinctes, et il est facile de se rendre compte

que la substance contractile n'est plus ici localisée d'un côté de la fibre comme chez les batraciens ou les poissons, mais qu'elle forme autour de la substance primitive et de ses noyaux un véritable étui. Les coupes comme celle qui est figurée ci-dessus, provenant des muscles de la cuisse, montrent nettement cette disposition. Il est possible toutefois que cet étui ne soit pas continu ; ou plutôt, les discontinuités observées sur les coupes donnent à penser que dès cette époque la substance contractile est facilement séparable en fibrilles.

Nous nous sommes bornés à noter ici la ressemblance frappante qui existe au premier âge de la vie embryonnaire entre les cellules d'où dériveront les éléments des centres nerveux et celles d'où dériveront les faisceaux striés. On a pu remarquer de plus que la substance contractile naît au contact de ces cellules primitives des muscles par une sorte d'apposition. Nous aurons à revenir sur les interprétations auxquelles ce phénomène intéressant a donné lieu. (Voy. ci-dissous : Terminaison des nerfs dans les muscles.)

II. — FIBRES-CELLULES.

§ 100.

La troisième catégorie de muscles qui existe chez l'homme avec les muscles striés et le tissu du cœur, a pour élément fondamental une espèce de cellule offrant à peu près partout les mêmes caractères, et qui a été découverte par M. Kœlliker. Il a donné à cet élément le nom de *Fibre-cellule*.

Les fibres-cellules (fig. 45) sont généralement aplaties, fusiformes, avec un noyau central. Elles sont insolubles dans l'acide nitrique étendu. Leurs dimensions varient entre des limites très-grandes. Elles sont en général larges de 6 μ, mais elles vont jusqu'à mesurer 12 μ dans l'utérus gravide ; leur longueur est communément de 50 μ, mais elle atteint 300 μ dans la vessie et 500 μ dans l'utérus pendant la grossesse, surtout vers la face externe. Ces dimensions varient d'ailleurs suivant l'état de contraction plus ou moins grand où était l'élément que l'on examine, quand la mort l'a surpris.

La substance des fibres-cellules est molle, peu réfrangible, transparente, très-peu granuleuse, à fines granulations grises. A l'état physiologique, on rencontre à partir du troisième mois de la grossesse, dans les fibres-cellules de la face interne de l'utérus, un certain nombre de granulations colorées, très-réfringentes.

Souvent les fibres-cellules, au lieu d'être régulièrement effilées et fusiformes, comme c'est la règle, présentent, soit vers leurs extrémités, soit dans leur milieu, des renflements, des sortes de nodosités plus foncées. Ceci est surtout fréquent à l'œsophage, à l'intestin grêle et à l'utérus. Il y a d'ailleurs sous ce rapport des variations d'un sujet à l'autre.

Fig. 15 (d'après Kölliker). — Fibres-cellules à l'état de retrait et d'expansion. L'une d'elles présente des nodosités très-accusées.

Le noyau est remarquable par sa longueur comparée en général à son peu de largeur. Ce noyau est peu ou point visible à l'état frais, il faut des conditions spéciales pour le voir ; il faut en particulier le regarder suivant son grand axe, ce qui est le cas, par exemple, quand on observe certains capillaires munis d'une seule couche de fibres-cellules (voy. ci-dessous). Alors on le découvre au milieu de la section de l'élément, comme un cercle plus grisâtre, ayant un éclat particulier. L'action de l'acide acétique le met à découvert au milieu des fibres-cellules, absolument comme il laisse voir les noyaux des cellules fibro-plastiques au milieu des fibres lamineuses. Toutefois on ne pourra dans la plupart des cas confondre ces deux sortes de noyaux. Ceux des fibres-cellules, traités par le réactif, deviennent plus étroits, presque linéaires, mesurant à peine 2μ de diamètre, longs de 10 à 12 μ, souvent légèrement recourbés en S. Ils ont des bords plus foncés et moins nets que les noyaux fibro-plastiques, et ne présentent point de nucléoles. Enfin ils se montrent presque toujours plusieurs ensemble, régulièrement espacés, tous orientés exactement de même, appartenant aux éléments parallèlement disposés d'un même faisceau musculaire.

L'acide acétique qui contracte de la sorte le noyau attaque les fibres-cellules avec moins d'énergie toutefois que les fibres lamineuses. Il augmente leur transparence et fait disparaître leurs lignes de contact en donnant à l'ensemble un aspect gélatiniforme. L'acide nitrique étendu durcit et désagrége les fibres-cellules, et ne paraît pas agir d'une manière spéciale sur le noyau qui reste aussi peu visible qu'à l'état frais. Il est toutefois possible dans ce cas de le faire apparaître au moyen du carmin, qu'on emploiera après avoir convenablement lavé la prépa-

ration. La réaction par l'acide azotique que nous indiquons ici, est la même que celle de la substance contractile des muscles striés.

Quand on examine avec soin la constitution des fibres-cellules, on ne découvre à leur surface aucune trace d'enveloppe. Il semble qu'elles soient formées de filaments extraordinairement déliés, disposés parallèlement suivant le grand axe de l'élément. Il semble en outre que ces fibrilles s'écartent pour laisser dans le milieu place au noyau; et comme celui-ci est ovoïde, il doit rester à chacune de ses extrémités un espace conique, rempli d'une substance légèrement granuleuse après la mort, qu'on est porté à comparer à celle qui accompagne les noyaux des fibres striées et que nous avons décrite sous le nom de substance interfibrillaire (§ 94).

Si l'on vient à traiter des fibres-cellules pendant quelques jours par une solution de potasse à 35-50 pour 100, l'élément, d'après Paulsen, prendrait une apparence striée due à une disposition transversale de particules extrêmement petites devenues distinctes, ou bien formées par l'action du réactif. Cette disposition ne paraît pas comparable en tous cas à celle des deux substances isotrope et anisotrope dans les fibrilles striées. En effet, toute la substance des fibres-cellules paraît biréfringente (Brücke), sans qu'on puisse distinguer aucune alternance entre des parties s'éclairant ou non à la lumière polarisée.

La *contractilité* des fibres-cellules, contrairement à celle des fibrilles musculaires, paraît offrir une modalité à peu près uniforme, elle diffère tout particulièrement de ce qu'elle est dans les éléments de la plupart des muscles striés (voy. ci-dessous). La contraction, quel que soit l'agent qui l'ait produite, est toujours lente et se continue après que l'excitant a cessé d'agir. Elle se communique en même temps de proche en proche, d'une fibre-cellule à l'autre, même très-loin de celles qui ont été directement excitées.

La contraction, malgré sa lenteur, paraît en général affecter l'élément dans toute son étendue à la fois; il est vraisemblable cependant que les nodosités signalées souvent sur la longueur des fibres-cellules sont des sortes d'ondes fixées, analogues à celles qu'on observe sur les faisceaux striés.

§ 101. — Étude.

L'alcool rend les fibres-cellules régulièrement onduleuses. L'eau n'a que peu d'action sur elles. Leur substance se colore très-faiblement par le carmin, surtout si elle a été traitée préalablement par un sel de

chrome. Cette réaction permet de distinguer facilement les fibres-cellules des éléments du tissu conjonctif avec lesquels elles sont souvent mélangées. Si l'on traite par le carmin faible un tissu contenant à la fois des fibres-cellules et des fibres lamineuses, après macération dans la liqueur de Müller ou dans l'acide chromique, les éléments figurés du tissu conjonctif se teindront fortement en rouge, tandis que la substance des fibres-cellules restera moins colorée.

Un autre moyen de distinguer les fibres lisses des éléments du tissu conjonctif consiste dans l'emploi de la purpurine qui colore fortement les fibres-cellules, tandis qu'elle est sans action, au moins aussi vive, sur les fibres lamineuses.

Pour étudier les fibres lisses individuellement, le plus simple est de prendre le « gras-double » du commerce tel qu'on le trouve à l'échoppe des tripiers. Ce sont les divers estomacs de bœuf qui ont été *échaudés*, c'est-à-dire trempés dans l'eau bouillante. Cette opération permet de désagréger immédiatement les fibres-cellules de dimension considérable qui forment la couche musculeuse des organes digestifs chez ces animaux. Elles sont, toutefois, mélangées d'une forte proportion de graisse. Dans le laboratoire, on peut désagréger plus lentement, mais d'une manière beaucoup plus profitable, les fibres-cellules par des réactifs convenables. Le principal dans ce cas est l'acide nitrique du commerce étendu de dix fois son poids d'eau. On pourra choisir soit une vessie d'enfant très-propre à cette étude, soit les capillaires de l'encéphale isolés comme nous l'indiquerons en faisant leur histoire. Sous l'influence du réactif, les lignes de juxtaposition des fibres-cellules deviennent d'abord plus sensibles, puis à la longue les éléments se séparent les uns des autres, et peuvent alors être dissociés avec la plus grande facilité. Ils se montrent comme des corps durs, peu flexibles, se pliant à angle, à bords très-nets, tantôt rectilignes, et tantôt courbes quand ils étaient en rapport avec la surface cylindrique d'un vaisseau.

On mettra à profit, pour isoler les fibres-cellules, la macération prolongée dans la liqueur de Müller. Ce procédé a l'avantage, sur l'emploi de l'acide nitrique dilué, de conserver intact le noyau.

§ 102. — Développement.

Le développement des fibres-cellules pourra être suivi dans les parois de l'intestin mieux que partout ailleurs. Les fibres-cellules

paraissent dériver partout où on les rencontre des cellules embryonnaires du mésoblaste, mais sans offrir à l'origine l'espèce de condensation qui distingue de si bonne heure le tissu formé par les cellules d'où dérivent les fibres striées (§ 98).

Quand l'embryon de poulet a 14 à 20 Mm, le noyau se distingue déjà par sa forme plus allongée, et son diamètre plus étroit que celui des éléments du tissu conjonctif environnant.

III. — MUSCLES LISSES.

§ 103. — Affectation dans l'organisme.

Les muscles formés par les fibres-cellules sont particulièrement dévolus chez l'homme aux fonctions dites de la vie végétative, mais non exclusivement, puisque le cœur, le sphincter de l'anus, etc., appartiennent au groupe des muscles striés.

Les dénominations de muscles de la vie organique ou muscles involontaires d'une part, et de muscles de la vie animale ou muscles volontaires de l'autre, doivent être absolument rejetées de l'anatomie générale, attendu que la répartition des muscles de l'économie, suivant leur structure, ne répond en aucune façon à cette classification exclusivement physiologique, et dépend de l'origine seule des nerfs qui les animent. Les noms de *muscles lisses*, *muscles striés*, pour *muscles à éléments lisses*, *muscles à éléments striés*, sont des expressions elliptiques généralement acceptées quoique peu satisfaisantes. Les noms de muscles pâles et de muscles rouges, d'autre part, ne sont pas exacts non plus, puisque le tissu de l'utérus, d'un rouge fort accentué pendant l'état de grossesse, le gésier des oiseaux, sont cependant constitués par des fibres-cellules; et que d'autre part, chez un grand nombre d'animaux, des muscles, analogues par leur structure et leur mode de contraction aux muscles rouges de l'homme, sont absolument incolores.

§ 104. — Texture.

Les muscles lisses de l'économie affectent tous, l'utérus gravide excepté, une couleur assez pâle, rosée, grisâtre. Ils ne sont à aucun point cérulescents. Tantôt ils forment dans l'économie des masses considérables, comme les parois de l'estomac, de l'intestin, de la vessie, de la vésicule biliaire, la prostate et l'utérus. Tantôt ces muscles sont extrêmement petits ; ils peuvent être réduits à quelques

fibres-cellules, et celles-ci même peuvent exister peut-être isolées. La présence de ces muscles, dans beaucoup de cas, n'est donc décélée que par le microscope. C'est ainsi qu'on a successivement découvert des faisceaux de fibres-cellules, de véritables muscles ou de véritables nappes de ces éléments, dans une foule d'organes où on ne les avait pas d'abord soupçonnés : dans les enveloppes de l'œil, dans presque toutes les glandes, à la face profonde de la peau, dans les parois de tous les vaisseaux et de tous les conduits excréteurs.

La recherche de ces muscles peut être faite par différents procédés. Pour les isoler, le procédé le plus commode sera, comme pour les fibres-cellules elles-mêmes, la macération dans l'acide azotique étendu, à 15 pour 100. Un moyen plus expéditif de constater la présence de fibres-cellules, est de mettre à profit la réaction de leur noyau avec l'acide acétique. Celui-ci éclaircit à la fois l'élément et le tissu lamineux où il est plongé ; mais il permet, grâce aux caractères spéciaux des noyaux des fibres-cellules, de reconnaître et d'affirmer la présence de celles-ci. Il donne par le nombre et la direction de ces noyaux une idée précise du nombre des fibres-cellules formant un faisceau, et de la direction de celui-ci. On pourra au besoin imbiber d'abord fortement la préparation avec le carmin. Lavant ensuite à l'eau distillée et traitant par l'acide acétique, on fera apparaître les noyaux des fibres-cellules en rouge avec leur caractère de forme connu.

Les muscles lisses volumineux sont formés de faisceaux dont chacun envisagé séparément est analogue à un de ces petits muscles lisses si répandus dans l'économie. Ces faisceaux mesurent en général de 50 à 200μ. Ils sont uniquement constitués par des fibres-cellules parallèles, juxtaposées, avec leurs extrémités intriquées, engrénées les unes dans les autres ; ces faisceaux se divisent rarement. Aucun capillaire ne dépasse leur limite externe et ne pénètre entre les éléments qui les composent.

Les fibres-cellules sont unies les unes aux autres par simple contact; on ne découvre point entre elles de substance unissante ou ciment intercellulaire (voy. § 3). Néanmoins un faisceau de fibres-cellules frais traité par une solution faible de nitrate d'argent, 3 pour 1000 environ, accuse la limite des fibres par un dépôt métallique. Cette réaction, toutefois, n'est complète et bien nette, que si les fibres-cellules sont disposées sur une seule couche, comme dans les capillaires de la seconde variété (voy. ci-dessous). Pour obtenir des préparations satisfaisantes, il faudra toujours, dans ce cas (les fibres-cellules n'étant nulle part à découvert), préférer la macération dans une solution de nitrate d'argent au lavage superficiel même prolongé. Les injections

au nitrate d'argent dans le système sanguin, donnent également un dépôt argentique entre les fibres-cellules ; seulement, il est nécessaire de faire passer auparavant un courant d'eau distillée dans les capillaires que l'on veut ainsi traiter. Nous reviendrons au reste plus loin, et d'une manière générale sur l'emploi du nitrate d'argent et les résultats qu'il donne (127 à 130).

Les faisceaux primitifs, formés de fibres-cellules, se réunissent tantôt en masses cylindriques, comme à la vessie; et tantôt en nappes comme autour du tube digestif. Ils s'engagent alors les uns dans les autres par leurs extrémités et n'adhèrent aux tissus voisins que par enchevêtrement (1). Là où ils semblent se continuer avec des faisceaux striés, comme aux deux extrémités du canal alimentaire, il y a simple juxtaposition des faisceaux des deux ordres, mais il n'y a aucune transition morphologique des uns aux autres.



FIG. 46 (d'après une pièce injectée de Gerlach). — Distribution du sang dans les muscles lisses. (Gr. de 45 diamètres.)

Les faisceaux de fibres-cellules sont séparés par d'autres éléments : ce sont tous ceux du tissu lamineux, ou pour mieux dire c'est ce tissu lui-même qu'on trouve interposé aux faisceaux avec des nerfs et des capillaires. Ces parties sont en conséquence les éléments accessoires du tissu musculaire à fibres-cellules. Les cellules fibro-plastiques dans ces circonstances ne passent pas, en général, à l'état de cellules adipeuses, excepté à la vessie et dans les parois du gros intestin.

Les fibres élastiques sont abondantes à la vessie et à l'intestin, elles

(1) Toutefois ils paraissent, dans le gésier des oiseaux, s'insérer directement sur des cloisons tendineuses.

rampent parallèlement à la surface des faisceaux de fibres-cellules. Cette disposition est aussi celle des fibres lamineuses qui forment une trame très-mince à l'intestin, plus abondante dans la vessie. Les capillaires offrent en général des mailles allongées, presque rectangulaires, et dont le grand diamètre est parallèle à l'axe des faisceaux primitifs (fig. 46). En somme les muscles lisses sont peu vasculaires. A l'intestin la vascularité des deux couches de muscles, est moindre que celle de la muqueuse qui les revêt d'un côté, et moindre aussi que celle de la couche lamineuse sous-péritonéale qui les enveloppe en dehors.

Ordinairement, dans les plus gros muscles pâles, plusieurs faisceaux primitifs et les éléments interposés à eux se réunissent pour former des faisceaux secondaires séparés par une certaine quantité de tissu lamineux normal. Ce sont des faisceaux secondaires qui constituent ce que l'on appelle les *fibres* circulaires de l'intestin ; ils ont là environ 250 à 500 μ de diamètre ; mais ils peuvent être beaucoup plus larges.

§ 105. — Nerfs des muscles lisses.

La contractilité des fibres-cellules qui composent les muscles lisses est généralement sous la dépendance immédiate du grand sympathique, c'est-à-dire de nerfs ne transmettant point d'excitation volontaire. Il peut cependant y avoir des exceptions, tenant au point de départ des filets nerveux qui se rendent à un muscle lisse donné. C'est ainsi que certaines personnes peuvent accommoder volontairement leur œil (1). Les fibres lisses jouent au contraire le rôle important dans la plupart des actes réflexes concourant aux fonctions de nutrition. Elles interviennent dans un nombre considérable de phénomènes vitaux où la physiologie moderne a bien étudié leur influence, surtout depuis les travaux de M. Cl. Bernard sur la corde du tympan et la glande sous-maxillaire. La rougeur ou la pâleur qui montent au visage, l'érection, le dressement des cheveux sur la tête, l'effilement du nez, le facies hippocratique, etc., sont autant de manifestations sensibles de l'action des fibres-cellules. Elles forment en somme un système anatomique d'une importance capitale. On ne meurt pas par la paralysie du système des muscles volontaires. On peut imaginer un homme dont tous les muscles volontaires seraient paralysés, à l'exception du diaphragme, et qui vivrait encore. Il suffirait

(1) Les muscles qui redressent les plumes des oiseaux, et qui sont des muscles lisses, paraissent être directement soumis à la volonté de l'animal.

pour l'alimenter de mettre le bol au contact de l'œsophage. La paralysie d'une partie notable des muscles lisses du corps entraîne, au contraire, fatalement la mort.

Ajoutons pour terminer que, parmi les agents extérieurs, le froid semble influer sur les fibres-cellules, et provoquer directement leur contraction qui se traduit, entre autres effets, par la *chair de poule*. L'atropine a une action toute contraire et les paralyse, sans qu'on sache encore si c'est par l'intermédiaire du système nerveux. On n'est pas plus avancé sur le mode d'action de la fève de Calabar, qui semble au contraire provoquer la contraction énergique des fibres-cellules que relâche la belladone.

CHAPITRE VIII

ÉPITHÉLIUMS

---

§ 106. — Rôle dans l'économie. Genèse.

Les épithéliums ne forment pas une classe de tissus moins naturels que les tissus conjonctifs et les tissus musculaires. Ils se distinguent à la fois d'une manière très-nette des deux précédents. Nous avons dit plus haut (§ 35) que certains anatomistes avaient proposé de diviser les tissus en deux catégories, *constituants* et *produits*. Les tissus lamineux, musculaires et nerveux sont par excellence des tissus constituants, ils sont répandus partout dans l'économie, ils sont vasculaires : l'un est la charpente même de l'organisme, les autres la condition de son activité ; ils sont complexes et formés par l'intrication plus ou moins régulière d'éléments en nombre assez grand. Au contraire, si l'on fait abstraction des vaisseaux et des nerfs qui se trouvent dans certaines variétés de tissus épithéliaux, ceux-ci se montrent partout comme essentiellement constitués par un élément unique appelé *cellule épithéliale*. Parfois même elle fait défaut comme individu distinct, et on n'observe qu'un nombre plus ou moins considérable de noyaux plongeant dans une matière amorphe.

Le rôle physiologique des cellules épithéliales est difficile à spécifier. Il paraît très-variable, en raison des variétés de forme mêmes de ces éléments ; en raison de la place qu'ils occupent ; en raison des granulations pigmentaires, des granulations graisseuses, des gouttelettes huileuses qu'ils peuvent contenir, etc., etc. Sur certains points, ils semblent ne remplir qu'une fonction toute physique, et n'être que des organes de protection, comme à l'épiderme ; sur d'autres points, ils élaborent dans leur propre masse des principes immédiats qui prennent une part directe et capitale aux réactions chimiques de la vie ; ils

absorbent, ils sécrètent. Leurs propriétés, en effet, envisagées au point de vue du concert de l'organisme, sont uniquement végétatives, et sont toujours réductibles à un phénomène de nutrition. Tantôt ils prennent au dehors et transmettent au dedans des liquides et des gaz qui ne font que les traverser (absorption de l'oxygène par la surface pulmonaire, de l'eau par la surface cutanée), tantôt c'est dans le sens inverse que s'opère ce passage (exhalation d'acide carbonique, transpiration cutanée). Dans les glandes, les épithéliums rejettent des principes immédiats qu'on ne trouve pas dans le sang et à la fabrication desquels ils prennent une part qu'il est impossible de déterminer dans l'état actuel de la science, parce qu'elle se complique toujours du rôle des autres éléments anatomiques interposés entre l'épithélium et les vaisseaux capillaires. Quand les produits de l'activité chimique dont les cellules épithéliales sont le siége, ne sont pas miscibles aux principes immédiats qui constituent ces éléments eux-mêmes et ne peuvent en conséquence être directement rejetés au dehors, ils se déposent dans le corps cellulaire. C'est ainsi qu'on peut trouver des cellules épithéliales chargées de pigment ou de graisse. La secrétion n'est pas un phénomène spécial aux glandes. Beaucoup d'épithéliums prismatiques sécrètent à leur surface un mucus abondant. Certains épithéliums portent des cils vibratiles, dont la fonction immédiate paraît être de modifier incessamment le contact de la surface qui en est couverte, avec le liquide qui l'imprègne.

Quelques épithéliums, tels que ceux des vaisseaux, des séreuses, ne se renouvellent point, ou du moins il semble qu'il en soit ainsi ; mais ce cas, *s'il existe réellement*, est exceptionnel, et la plupart des épithéliums, tous ceux qui sont stratifiés, sont en état de rénovation incessante, c'est-à-dire que des éléments nouveaux naissent incessamment à la partie profonde de ces tissus, tandis que ceux de la surface tombent et sont éliminés. On ne devra jamais perdre de vue que les éléments épithéliaux, dans le cours de leur existence, sont par suite soumis à un déplacement constant. Celui-ci s'effectue en général de la profondeur vers la surface pour les épithéliums stratifiés, mais l'étude des épithéliums séreux montre que ce déplacement doit, dans certains cas, s'effectuer de même latéralement, en même temps que les cellules changent de forme et présentent au milieu d'elles leur noyau, qui avait d'abord occupé une position latérale quand il s'était isolé par scissiparie d'un noyau voisin.

Les premiers éléments épithéliaux de l'économie dérivent soit du feuillet externe, soit du feuillet interne du blastoderme. Toutefois il en est d'autres, l'épithélium germinatif en particulier, qui dérivent

du feuillet moyen (§ 56). Les cellules se multiplient ensuite, le plus ordinairement, par segmentation directe des éléments situés dans les parties profondes, au voisinage des tissus constituants recouverts par les épithéliums. Toutefois M. Robin a signalé un mode particulier de prolifération épithéliale qui s'observerait à l'état normal dans certains culs-de-sac glandulaires. On voit au fond de ceux-ci l'épithélium simplement constitué par une substance homogène dans laquelle sont plongés des noyaux. Ces derniers seuls d'abord entrent en prolifération, ils augmentent de nombre, ils s'écartent. Une fois qu'ils sont arrivés à un certain volume, on aperçoit dans la substance granuleuse, autour d'eux, une sorte de segmentation ou de clivage. L'expression de clivage est très-propre dans ce cas spécial à désigner un phénomène, que nous aurons du reste l'occasion de signaler de nouveau en parlant du développement des articulations. Il se produit des sillons embrassant d'abord plusieurs noyaux, de manière à former en quelque sorte une cellule géante à noyaux multiples, puis finalement ces plans de division se multipliant toujours isolent chaque noyau au centre d'un corps cellulaire désormais individualisé.

Ce phénomène ne s'observerait à l'état normal, d'après M. Ch. Robin, que dans un petit nombre de couches épithéliales glandulaires. On peut souvent, sur un même cul-de-sac, ou sur un même lambeau d'épithélium arraché, suivre toutes les phases de la segmentation, depuis la place où les cellules sont très-nettement conformées, facilement séparables par suite de la production complète des plans de division, jusqu'aux endroits où l'on voit les sillons aller se perdre dans la substance homogène non encore segmentée, et au sein de laquelles les noyaux seuls sont en cours de prolifération par scissiparie.

Les cellules épithéliales, pendant leur existence en général très-restreinte dans le temps, peuvent offrir des modifications considérables. Les cellules polyédriques, molles dans la profondeur de l'épiderme, deviennent coriaces, lamellaires en arrivant à sa surface. Les cellules des glandes sébacées se creusent de cavités remplies de substances grasses par le même procédé que nous avons indiqué déjà (§ 68) en parlant des corps fibro-plastiques se transformant en cellules adipeuses. Les cellules épithéliales peuvent également devenir le siége de pigments, divers au moins par leur aspect, chez les races d'hommes colorées.

Envisagées en elles-mêmes, les cellules épithéliales offrent un grand nombre de variétés. Répandues en abondance sur tous les points de l'économie, elles n'ont guère qu'un caractère qui les rapproche, c'est leur réaction négative avec la plupart des agents chimiques

dont nous avons fait jusqu'ici mention. Cette résistance aux acides et aux bases qui rendent transparents ou détruisent presque tous les tissus au milieu desquels on les rencontre, facilite singulièrement leur étude et leur recherche.

Mais, en dehors de ce caractère qui suffirait à faire des éléments épithéliaux un groupe naturel, les différences morphologiques qu'ils offrent d'un point à l'autre de l'économie, nous forcent, afin d'éviter les redites, à les classer dès à présent en un certain nombre de types dont nous n'aurons plus qu'à rappeler le nom pour en fixer l'image à l'esprit. Il est bon toutefois de noter que la plupart de ces variétés peuvent se substituer en quelque sorte l'une à l'autre, c'est-à-dire que quand elles se succèdent sur une surface continue, la transition se fait toujours par des éléments dont les caractères passent insensiblement d'un type à l'autre, reliant ainsi, par autant de nuances, toutes ces variétés morphologiques d'un groupe d'éléments anatomiques très-naturel au fond.

Nous passerons d'abord en revue les principales variétés de cellules épithéliales et d'épithéliums qu'on trouve dans l'économie. Nous distinguerons :

1° Les épithéliums nucléaires;

2° Les épithéliums polyédriques ou pavimenteux;

3° Les épithéliums prismatiques, cylindriques, vibratiles, etc.;

4° Les épithéliums des séreuses, désignés parfois sous le nom d'endothéliums.

Les épithéliums de ce dernier groupe proviennent essentiellement du feuillet moyen du blastoderme. Les autres proviennent *pour la plupart* des feuillets superficiel et profond.

I. — ÉPITHÉLIUMS NUCLÉAIRES.

§ 107.

Les noyaux qui forment cette variété d'épithéliums sont libres, mais toujours contenus dans une masse hyaline ou granuleuse qu'on peut regarder comme jouant par rapport à eux le rôle de la substance du corps des cellules. — Même quand les noyaux paraissent le plus pressés les uns contre les autres, cette substance interposée existe. Ce qui le prouve, c'est que les noyaux en contact les uns avec les autres, ne se compriment jamais : leur contour ne cesse jamais

d'être parfaitement régulier, et leur forme étant sphérique ou ovoïde, il faut bien qu'entre eux se trouve une substance pour combler les espaces qui les séparent. L'abondance de celle-ci peut même être estimée de la sorte au tiers de la masse totale.

Ces noyaux toujours sphériques ou ovoïdes sont larges de 6 à 8μ, finement granuleux après la mort, à bords toujours très-nets, ordinairement sans nucléole. Leur dimension peut du reste, dans le même organe, varier du simple au double, et l'on trouve en même temps tous les degrés intermédiaires. Ils se rencontrent spécialement dans les glandes closes.

Sous certaines influences la matière amorphe des épithéliums nucléaires se segmente autour des noyaux, comme nous l'avons indiqué (§ 105), en sorte que chacun se trouve devenir le centre d'une cellule polyédrique.

II. — ÉPITHÉLIUMS POLYÉDRIQUES, PAVIMENTEUX ETC.

§ 108.

Il convient de ranger sous cette dénomination, des épithéliums constitués de cellules présentant un nombre de formes presque infini, disposées, tantôt sur un seul rang et tantôt sur plusieurs. Dans ce dernier cas les cellules les plus superficielles ne ressemblent pas en général à celles de la profondeur, elles peuvent en différer à un point extrême. Comme type des épithéliums qui se rapportent à ce groupe, on peut prendre celui de la bouche, l'épiderme, l'épithélium de la cornée. Il y en a presque autant de variétés que d'organes où on le trouve. On devra ranger dans cette classe les épithéliums dits sphériques, dont les cellules ne sont pas limitées par des surfaces aussi planes que dans les autres. Cette variété est d'ailleurs peu abondante. On la trouve dans les tubes séminifères.

Il convient tout particulièrement, quand on observe ces éléments, de se mettre en garde contre l'action de l'eau sur eux. Cet agent rend les cellules de la muqueuse vésicale, en particulier, absolument sphériques, alors qu'elles sont en réalité polyédriques, avec quelques faces arrondies, soit en saillie, soit en creux, pour s'emboîter réciproquement.

En général, les cellules qui forment les épithéliums pavimenteux, représentent des prismes parfois très-réguliers, à quatre ou six pans, et ayant une hauteur à peu près égale à leur diamètre. Ces cellules

peuvent être disposées sur un seul rang, comme à la face postérieure de la cristalloïde antérieure ; elles reposent alors par une de leurs bases sur le tissu qu'elles revêtent, la base opposée est libre, les faces latérales correspondent aux faces latérales des cellules voisines. La disposition de ces cellules est parfois extrêmement régulière, surtout quand elles ont six pans en contact les uns avec les autres : elles forment, vues en dessus, une sorte de mosaïque, très-élégante, dont chaque pièce est limitée par un contour hexagonal enveloppant un noyau. L'élément est par conséquent octaédrique, puisqu'il faut ajouter aux six pans latéraux la face libre et la face profonde.

A cette variété d'épithéliums, se rapportent le revêtement épithélial d'un certain nombre de glandes, des dernières terminaisons bronchiques etc... (1)

§ 109. — Épithéliums stratifiés.

Au lieu d'être disposés sur un seul rang, les épithéliums pavimenteux peuvent être, au contraire, stratifiés, c'est à dire formés de couches diverses de cellules avec des caractères distincts. L'épiderme offre

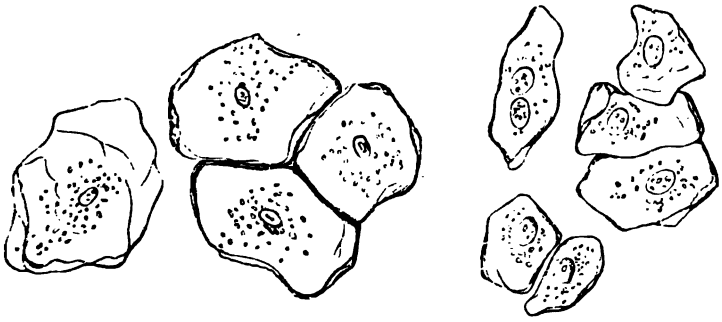

Fig. 47 (d'après Kölliker). — Cellules épithéliales lamelleuses des parois de la bouche; l'une d'entre elles présente deux noyaux. (Gr. 350/1.)

le type de cette variété : à la partie profonde, une couche de cellules à peu près régulièrement prismatiques ; au-dessus d'elles, un entassement de cellules polyédriques irrégulières; puis, à mesure qu'on approche de la surface libre, les diamètres de chaque cellule polyédrique qui étaient à peu près égaux, prennent un rapport nouveau, l'élément s'aplatit parallèlement à la surface qu'il recouvre, et finale-

(1) Nous ne faisons point entrer la choroïde dans cette énumération, parce que la nature épithéliale des cellules hexagonales pigmentées qu'elle présente, soulève de nombreuses objections, ainsi qu'on le verra plus tard.

ment arrive à ne plus constituer qu'un elamelle, qui diffère à peine; du moins par son aspect, des cellules épithéliales des vaisseaux et des séreuses.

Pour étudier ces éléments, ainsi transformés, il suffira de passer le dos d'un scalpel sur sa langue : on trouvera dans le mucus ainsi récolté un nombre plus ou moins considérable de cellules devenues lamelleuses. Seulement, comme elles sont d'une extrême transparence, il faudra n'éclairer que très-faiblement le champ du microscope, ou les teindre extemporanément avec une solution faible d'iode.

Au même groupe que l'épiderme, appartiennent les épithéliums de la bouche que nous venons de citer, de l'œsophage, de la conjonctive, de l'orifice des fosses nasales, d'une partie de l'urèthre, du vagin, etc... Celui de la cornée a les mêmes caractères.

§ 110. — Cellules crénelées.

Les cellules de formes irrégulières, occupant la région moyenne des épithéliums stratifiés, présentent souvent un aspect qui leur a valu le nom de « cellules crénelées ». On les trouve particulièrement à la plante des pieds, à la paume des mains, à la langue, au prépuce et même dans la cornée. Sur les coupes minces pratiquées dans ces régions après

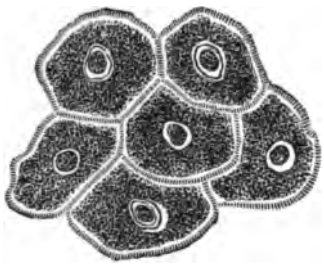

Fig. 48 (d'après Klein). — Aspect sous lequel se présentent les cellules crénelées sur des lambeaux provenant des couches profondes de l'épiderme. (Gr. 350/1).



Fig. 49. — Cellule crénelée provenant de l'épithélium de la langue isolée par une immersion prolongée dans la liqueur de Müller. (Gr. 500/1).

macération dans l'acide chromique ou la liqueur de Müller, on voit tout le contour des cellules hérissé de petits prolongements, longs de 1 à 1 1/2 μ, larges d'autant, et emboîtés les uns dans les autres, absolument comme sont les dents de deux roues d'engrenage. Cette apparence ne se montre, en général, qu'à la périphérie des cellules, et la plupart des figures qui en ont été faites ne représentent que des coupes optiques de ces éléments (fig. 48). En réalité,

ainsi qu'on peut le voir sur les éléments isolés après une macération suffisamment longue dans la liqueur de Müller (fig. 49), les cellules sont hérissées sur toutes leurs faces d'une multitude de pointes prismatiques, s'enchevêtrant avec les pointes de l'élément voisin, absolument comme deux brosses accolées l'une à l'autre. Ces éminences, ce chevelu représentent simplement une extension de la surface de l'élément, et celui-ci, pour n'être pas limité par des surfaces planes, n'en est pas moins en contact intime par tous les points de sa périphérie avec les éléments voisins.

III. — ÉPITHÉLIUMS CYLINDRIQUES, PRISMATIQUES, VIBRATILES, ETC.

§ 111.

Les éléments qui rentrent dans cette variété peuvent être, comme dans la précédente, tantôt disposés sur un seul rang et tantôt sur plusieurs. Dans le premier cas, leur forme est plus régulière et les cellules représentent alors des prismes plutôt que des cylindres juxtaposés. Leur noyau est ovoïde. Leur longueur l'emporte ordinairement sur leur largeur, ce qui les distingue des épithéliums polyédriques ; ils sont aussi moins résistants et se laissent plus facilement dissocier. Les cellules ont en général de 8 μ à 10 μ de large et 30 à 40 μ de long.

Les cellules des épithéliums qui nous occupent offrent fréquemment sur leur face libre des modifications qu'il importe de signaler. Celle-là peut-être munie, soit d'un *plateau*, soit de *cils vibratiles* ; l'épithélium est dit dans ce dernier cas vibratile.

L'épithélium prismatique, qu'il soit ou non vibratile, n'est pas toujours constitué par un seul rang de cellules, plus que les épithéliums pavimenteux, il en présente souvent plusieurs. Alors les cellules de la surface, munies ou non de cils, s'enfoncent par leur extrémité opposée au milieu d'éléments dont la disposition rappelle celle des épithéliums prismatiques statifiés, avec cette différence toutefois, que le grand diamètre des cellules est ici perpendiculaire à la surface libre de l'épithélium. On peut suivre, au milieu de ces éléments, les cellules de la surface, envoyant une expansion ou sorte de queue fort longue, qui descend parfois, et peut-être toujours, jusqu'au tissu constituant sur lequel s'étale l'épithélium. On trouvera donc, en étudiant ces épithéliums prismatiques stratifiés, des cellules de formes fort différentes, selon qu'elles appartiennent aux couches superficielles, moyennes ou profondes.

Le meilleur moyen pour étudier ces épithéliums sera toujours la dissociation du tissu, après macération dans la liqueur de Müller. On place un très-petit fragment du tissu dans une goutte d'eau sur une bande de verre, et on le dissocie en le frappant très-légèrement à plat avec un scapel.

§ 112. — Plateau.

Parfois les cellules de l'épithélium cylindrique sont comme surmontées, à leur face libre, d'une couche dont la substance paraît différente du reste de l'élément et qu'on désigne sous le nom de *plateau*. Cette substance est hyaline, transparente, elle paraît plus dense que le reste de la cellule qui est finement granuleux. Ce plateau est, en général, épais de 2 à 3 μ. On peut l'observer très-bien sur les cellules de l'intestin du lapin (fig. 50). Parfois le plateau de chaque cellule est uni et comme soudé au plateau des cellules voisines, et tous peuvent s'enlever à la fois à la manière d'une membrane, comme l'enveloppe chitineuse du corps des articulés ou le chorion de l'œuf des poissons, qui aussi dépendent de cellules juxtaposées, formant au-dessous de ces productions des membranes continues, homogènes.

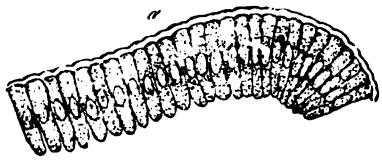

Fig. 50 (d'après Kœlliker). — Couche épithéliale enlevée à la surface d'une villosité intestinale de lapin, montrant le plateau *a*. des cellules, sous forme d'une cuticule continue. (Gr. 350/1).

Parfois ce plateau présente une striation spéciale, Les stries sont dirigées normalement à la surface libre de l'élément. On ignore, dans l'état actuel de la science, quelle est la véritable signification de ces stries qu'on doit peut-être rapprocher de celles qui s'observent dans le chorion de l'œuf de certains animaux (§ 47).

§ 113 — Epithélium vibratile.

L'épithélium est vibratile dans les conduits biliaires et prostatiques, à la surface de la muqueuse nasale, excepté à l'orifice des fosses et à la tache olfactive, dans la trompe d'Eustache, la trachée, les bronches, dans la trompe de Fallope, dans la cavité du corps et du col de l'utérus, enfin à la surface des plexus choroïdes, sur l'épendyme et sur les parois du canal central de la moelle.

La face libre des cellules qui forment ces épithéliums est couverte de cils animés d'un mouvement particulier. Les *cils vibratiles* ont

été découverts par Valentin. Ils consistent en minces filaments, encore atténués à leur extrémité, jouissant de mouvements spéciaux, formés d'une substance pâle, transparente, sans granulations, comme la substance sarcodique ou musculaire.

Ces cils, vus à côté les uns des autres, sur des cellules couchées en long, présentent l'aspect de petits poils. Ils sont parfois un peu recourbés, quand ils sont immobiles. Ils sont longs de 6 μ environ, et épais à la base d'un 1/2 μ au plus. Ils vont en s'amincissant jusqu'à l'extrémité. Leur nom vient de ce qu'ils ressemblent aux cils qui bordent les paupières, et de ce que, sur l'animal vivant, ils sont doués

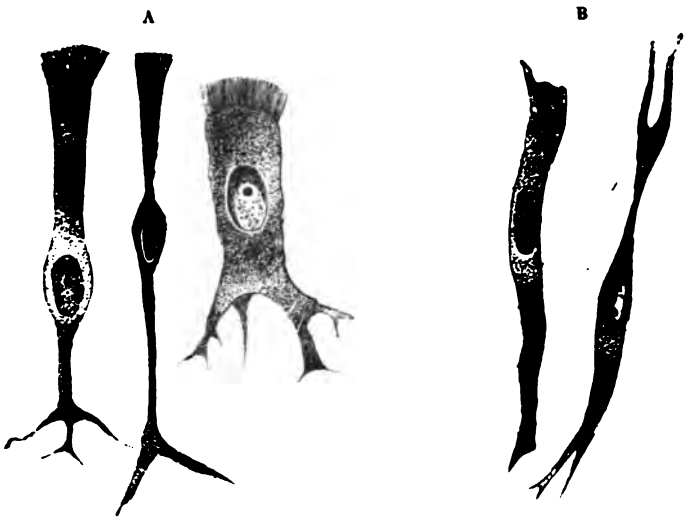

Fig. 51 (d'après Klein). — Cellules d'un épithélium vibratile (trachée du chat), après macération dans le bichromate de potasse : A, cellules superficielles munies de cils; B, cellules profondes (Gr. 600/1).

d'un mouvement incessant. Le nombre des cils varie beaucoup sur chaque cellule, on trouve toujours des éléments qui n'en ont pas. La surface qui les porte est souvent moins granuleuse que le reste de l'élément : ils semblent en ce cas insérés sur une espèce de plateau. On peut également voir la substance des cils se prolonger dans la couche la plus superficielle de la cellule, ou du moins donner cette apparence.

Pendant toute la vie de la cellule, c'est-à-dire longtemps encore après la mort de l'individu, les cils restent animés de leurs mouvements. Quand on examine au microscope un lambeau d'épithélium vibratile frais, on voit les cils qui le surmontent s'incliner et se redresser successivement, et produire ainsi des ondulations comparables à celles

d'un champ de blé, dont le vent courbe les épis. En d'autres termes, à l'état normal le mouvement des cils pour chaque cellule est sensiblement isochrone à celui des éléments avoisinants. Au contraire, quand, par la mutilation des parties et le déchirement des cellules, on provoque la cessation des mouvements vibratiles, ceux-ci persistent plus ou moins longtemps pour certains cils, tandis que d'autres deviennent rapidement immobiles.

Ces particularités sont difficiles à voir sur les cils vibratiles des vertébrés : on devra recourir, pour les vérifier, aux cils beaucoup plus grands qui tapissent le manteau, les lames branchiales et surtout les palpes labiaux des mollusques, en particulier des huîtres ou des moules. Les cils sont là quatre ou cinq fois longs comme dans la cavité buccale des grenouilles, où on les prend ordinairement. Ils ont une forme conique très-effilée, et paraissent formés d'une substance absolument homogène. On peut facilement étudier sur eux la nature du mouvement vibratile. Dans la plupart des cas, sinon dans tous, il n'a point son centre à la base du cil, mais au milieu de sa longueur. Les mouvements de ces grands cils sont absolument comparables à ceux que l'on peut produire avec le doigt, en maintenant la première phalange immobile, tandis que la seconde et la troisième s'abaissent et se relèvent rapidement. Ce mouvement a donc lieu dans un plan, la base du cil restant immobile. Il n'est pas certain toutefois que ce soit là une règle générale. Quand la cellule meurt, dans le court espace qui sépare la mort du cil de sa décomposition, il se montre replié à peu près complétement sur lui-même, en formant une boucle très-serrée.

Les cils, par leurs mouvements, déplacent les corps légers qui se trouvent dans la sphère de leur action, au milieu du liquide ambiant. S'ils continuent de se mouvoir sur une cellule détachée ou sur un petit fragment d'épithélium, ils communiquent à ceux-ci un mouvement de rotation qui atteste leur puissance.

Les cils vibratiles chez les animaux supérieurs paraissent complétement indépendants de la volonté et de l'action nerveuse. Ils semblent, au contraire, absolument soumis à la volonté chez les Infusoires, où on les voit changer la direction de leur mouvement. Il est probable qu'on pourrait démontrer, chez les Annélides, leur dépendance du système nerveux. C'est du moins ce que semble prouver ce fait, qu'ils s'arrêtent sur la Sabelle momentanément, quand on vient à sectionner un des bras qui les portent, pour reprendre bientôt après leur activité.

Comme le mouvement des cils, dans les différentes régions du corps humain où on les rencontre, n'a pu se prêter à une étude aussi directe que sur les animaux, nous en savons fort peu de chose. Ajoutons seule-

ment que l'épithélium des fosses nasales de l'homme peut conserver son activité pendant plus de vingt-quatre heures sur un supplicié. Le mouvement paraît s'arrêter plus vite, après la mort, chez les oiseaux que chez les mammifères.

L'eau altère rapidement les cils. On devra se servir pour les étudier de solutions salines : 1/2 pour 100 de sel marin, ou encore 2 à 2 1/2 pour 100 de phosphate de soude (Roth, *Max Schultze's Arch.* 1866). Le même a vu qu'à + 28°, le mouvement des cils est sept fois plus rapide qu'à la température de 10 à 19 degrés. A une température encore plus élevée, le mouvement se ralentit, il paraît atteindre son maximum vers 30 degrés. A 44 ou 45 degrés, il s'arrête pour toujours sur le pavillon de la trompe de Fallope de la grenouille. Si au lieu d'élever la température on l'abaisse, on voit le mouvement s'arrêter, chez les vertébrés, vers + 5° ; chez les mollusques (Anodonte), vers zéro degré (1).

Les cils vibratiles disparaissent promptement par la putréfaction ; on ne peut les examiner sur la plupart des organes de l'homme que quand l'autopsie a lieu peu d'heures après la mort, chez les suppliciés par exemple. Il existe cependant un moyen de les observer chez le vivant. Il suffit pour cela de promener assez doucement l'extrémité flexible d'une plume d'oie, où l'on aura laissé quelques barbes, sur la partie profonde de la cloison nasale. On enlève ainsi un peu de mucus, et il entraîne avec lui des cellules épithéliales vibratiles qu'on peut alors placer sur le porte-objet pour l'observation microscopique, en ayant soin de les humecter avec du sérum ou avec de l'eau albumineuse.

Les cils, comme d'ailleurs la plupart des substances vivantes, ne se colorent point par le carmin, tant qu'ils sont animés de mouvement. Après la cessation de celui-ci, ils sont trop rapidement décomposés en une masse très-finement grenue, pour pouvoir être conservés et observés.

Les cils vibratiles paraissent résister à l'action de la fuchsine (Ch. Robin). Celle-ci, en solution concentrée, les colore faiblement, beaucoup moins que le corps cellulaire. Souvent ils continuent de s'agiter pendant un certain temps, après que le corps cellulaire s'est déjà coloré.

On a conseillé (Moleschott et Piso Borme), pour les conserver, un mélange de cinq parties d'une solution de sel marin à 10 pour 100, et d'une partie d'alcool absolu. Les préparations d'épithélium vibratile, dans ce liquide, se gardent, paraît-il, des années, et il est d'ailleurs

(1) On trouvera dans le travail de Roth (*Ueber einige Beziehungen des Flimmerepithels zum contractilen Protoplasma*) une bibliographie très-étendue sur les cils vibratiles.

théliales, dont le corps a pris une teinte légèrement foncée (fig. 53). Dans ce cas, elles offrent plutôt l'aspect de vides entre les cellules épithéliales, que d'éléments spéciaux (Letzerich). Aussi cette méthode, qui donne d'excellents résultats quand on se propose de rechercher sur une surface déterminée le nombre des cellules caliciformes et leurs rapports avec les cellules épithéliales ordinaires, ne saurait-elle con-

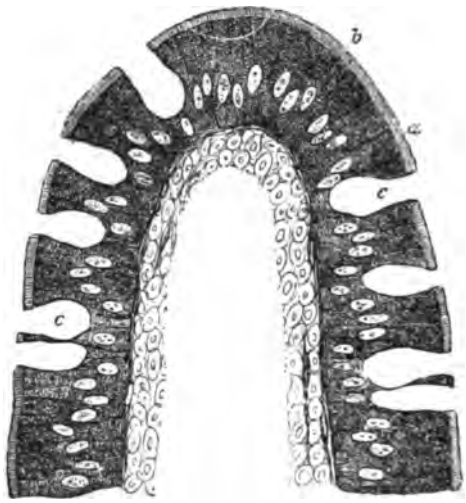

Fig. 52. — Coupe optique d'une villosité montrant les excavations des cellules caliciformes dans un épithélium formé de cellules à plateau strié (voy. § 111). — *a*, plateau; *b*, cellules prismatiques; *c*, excavations des cellules caliciformes (Gr. 200/1).

venir pour l'étude directe de la structure de ces éléments. C'est aux dissociations qu'il faut avoir recours. On peut, dans ce cas, se servir avec avantage de l'iodserum, de la liqueur de Müller, du bichromate de potasse ou d'ammoniaque, etc.

Mais nous préférons à ces moyens l'emploi de la solution concentrée d'acide osmique. Voici comment on procède : On verse quelques gouttes de la solution sur la muqueuse. Au bout de quelques minutes, l'épithélium a pris une teinte foncée caractéristique. On lave alors à l'eau distillée pour enlever l'excès d'acide osmique, et on colore par le carmin, qu'on laisse agir pendant un certain temps.

La forme des cellules caliciformes varie beaucoup d'un élément à un autre. On peut cependant la ramener à deux types principaux. Dans le premier la cellule se présente sous l'aspect d'un calice à base élargie et à sommet rétréci. Les bords de ce calice sont formés par une paroi à double contour, très-manifeste chez l'axolotl (fig. 54). A la

partie inférieure de la cellule se trouve un noyau, qui semble se mouler sur le fond même de la cellule, et qui par suite offre l'aspect d'une petite cupule à bords arrondis. Quand la cellule caliciforme se présente exactement de profil, le noyau se montre avec des contours assez accusés ; mais quand on l'examine obliquement, on voit que ses bords s'atténuent de plus en plus, et semblent se perdre

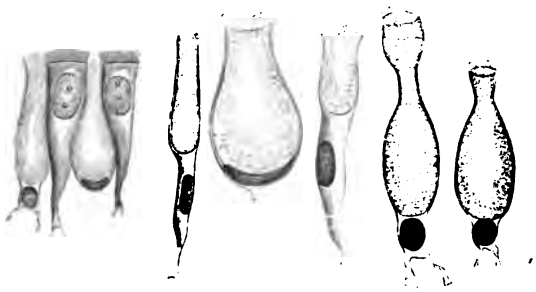

Fig. 54. — Cellules caliciformes prises sur l'œsophage de l'axolotl traité par l'acide osmique concentré. On voit à gauche des cellules caliciformes séparées par des cellules épithéliales à cils vibratiles ; les autres représentent les deux variétés décrites, avec ou sans nucléoles.

graduellement au milieu de quelques granulations moléculaires qui l'entourent.

Ce noyau *ne présente pas en général de nucléole*. C'est là un caractère important qu'il ne faut pas perdre de vue, car il indique au moins que l'on n'est pas en présence d'un élément apte à se reproduire par scissiparie.

Sous l'action du picrocarminate d'ammoniaque, le noyau se colore en rouge foncé, tandis que la paroi cellulaire prend une teinte légèrement jaunâtre, qui permet d'en déterminer facilement l'étendue et les contours.

L'extrémité inférieure des cellules est le plus souvent nettement tronquée. Cependant il est assez fréquent d'y observer, comme dans beaucoup de cellules prismatiques, un ou plusieurs prolongements, qui s'enfoncent plus ou moins profondément au milieu des éléments voisins. L'autre extrémité présente un col plus ou moins effilé, dont l'orifice circulaire vient s'ouvrir entre les cellules environnantes, souvent chargées de cils. Quelquefois le bord libre de la cellule est légèrement incurvé en dehors. Il est ordinairement très-net, mais il présente aussi parfois de petites échancrures, signalées par les différents observateurs.

Les imprégnations au nitrate d'argent permettent de voir facilement les rapports de ces orifices circulaires avec les cellules voisines. Si l'on traite par une solution de nitrate d'argent à 3 pour 1000 la surface d'une muqueuse étalée, et qu'ensuite on enlève un large lambeau d'épithélium, ce qui se fait facilement, on voit à la face externe de celui-ci un dessin polygonal régulier, délimitant les bases des cellules superficielles. D'espace en espace, entre ces polygones, on aperçoit des cercles noirâtres qui sont les orifices des cellules caliciformes; ils sont en général moitié moins larges. Si l'on abaisse lentement l'objectif, au-dessous de ces petits cercles noirâtres, on en rencontre d'autres moins nets et plus larges qui correspondent à la partie renflée des cellules caliciformes (fig. 55).

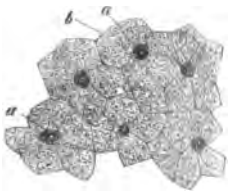

FIG. 55. — Muqueuse traitée par le nitrate d'argent; *a*, orifices des cellules caliciformes; *b*, cellules prismatiques les séparant.

La cavité cupuliforme que nous venons de décrire n'est pas vide. Elle est remplie par une masse homogène, légèrement grenue, qui fait souvent saillie à l'extérieur sous forme d'un petit mamelon facile à distinguer sur l'épithélium frais, au milieu des cils vibratiles. Les caractères chimiques de cette substance ne sont pas encore nettement déterminés. Quelques auteurs la comparent à du mucus, et se fondent même sur sa présence pour affirmer la nature glanduleuse des cellules caliciformes.

La seconde variété de cellules caliciformes que nous avons à décrire diffère de la précédente en ce que la partie supérieure seule de l'élément paraît excavée. La partie inférieure ressemble en tous points à la substance des cellules voisines. Elle est plus ou moins effilée, et se termine inférieurement par un ou plusieurs prolongements. Elle contient un noyau ovoïde *nucléolé* disposé dans l'axe de la cellule. Enfin le mince corps cellulaire qui entoure ce noyau est, comme les corps cellulaires voisins, complétement transparent et se colore légèrement par la solution de carmin (voy. fig. 54).

La partie supérieure excavée, ou caliciforme, est cylindrique; elle a à peu près le même diamètre que la partie pleine. Elle s'ouvre à l'extérieur par un orifice assez large, au-dessus duquel on distingue ordinairement le bouchon formé par la masse granuleuse qui occupe la cavité. Il semble qu'on ait sous les yeux deux éléments bout à bout, une cellule caliciforme, et une jeune cellule épithéliale développée au-dessous d'elle, la refoulant au dehors. On peut du reste trouver, à l'appui de cette théorie, de nombreuses cellules dans lesquelles la partie caliciforme n'est représentée que par une petite cupule granuleuse à l'extré-

mité d'un élément hyalin, ayant tous les caractères d'un corps cellulaire en voie de développement.

Ces différents aspects ont donné lieu à plusieurs interprétations sur la nature et le rôle des cellules caliciformes. Les uns les considèrent comme des éléments destinés à la formation du mucus. F. E. Schulze les décrit même comme des glandes unicellulaires. On les a rapprochées comme telles des grandes cellules décrites comme des organes sécrétants par P. Marchi (1), dans les bords du manteau de certains mollusques gastéropodes : ces cellules en forme de calices très-allongés ($0^{mm},43$) ont au fond de leur cavité un noyau également très-gros.

On ne devra pas oublier d'autre part que tout épithélium prismatique est soumis à une régénération dont le mécanisme est loin de nous être parfaitement connu. Le renouvellement se fait au moyen de cellules déjà individualisées dans la profondeur de la couche épithéliale, et qui, à mesure qu'elles grandissent, se rapprochent de la superficie. On peut facilement suivre chez les batraciens toutes les phases de cette évolution. Mais comment se fait l'élimination ? Il ne paraît pas probable que les cellules vibratiles ou non tombent directement à l'extérieur, sans être sensiblement modifiées, comme cela arrive sur la muqueuse nasale dans les cas de coryza. Il est très-rare, en effet, de rencontrer dans les différents mucus intestinaux ou autres une cellule épithéliale détachée. On se demande dès lors, ainsi que l'ont fait Donders et Kölliker, si les cellules dites caliciformes ne seraient pas simplement les termes ultimes de l'évolution des cellules épithéliales prismatiques. La cellule mourrait sur place ; le bourgeon proéminent au dehors ne serait que l'effet du gonflement de la partie centrale du corps cellulaire, dont la partie périphérique douée d'une consistance, ou peut-être même d'une vitalité plus grandes en raison de son contact avec les éléments voisins, résisterait davantage, et ne serait que tardivement éliminée ou résorbée ; ou encore représenterait le jeune corps cellulaire de remplacement, enveloppant la cellule caduque.

Ces différents points sont loin d'être actuellement tous éclaircis, mais il paraît probable en tous cas que les cellules caliciformes ne constituent pas une espèce cellulaire distincte, et ne représentent qu'un *état* spécial dans l'histoire de l'existence des cellules épithéliales cylindriques ou vibratiles.

(1) Voy. *Ueber secernirende Zellen in der Haut von Limax* (*Archiv* de Max Schultze, 1867, III Bd., 2 Heft).

IV. — EPITHÉLIUM DES SÉREUSES ET DES VAISSEAUX, ENDOTHÉLIUM.

§ 116.

Les séreuses, les vaisseaux où circule le sang et la lymphe sont tapissés d'un revêtement cellulaire qui a beaucoup d'analogie avec les épithéliums, et qui se continue souvent avec eux, par exemple, chez la femme, sur la face extérieure du pavillon des trompes (1).

Ces revêtements, formés constamment d'une seule couche de cellules, ont des caractères spéciaux qui en font un genre à part d'épithélium caractérisé tant par sa structure et ses fonctions, que par son origine ordinaire. On a désigné ces revêtements sous le nom d'*Endothéliums*. La préoccupation de His, en introduisant ce terme assez mauvais (2) dans la science, paraît avoir été surtout de spécifier l'origine fréquente, sinon constante, de ces épithéliums. Ils dérivent en effet généralement du Mésoderme, mais il ne faut pas oublier que certains épithéliums, celui qui tapisse l'ovaire, celui des conduits de Wolff, sont dans le même cas. La provenance de tel ou tel feuillet ne saurait donc constituer une différence absolue entre les formations désignées sous les noms d'endothélium et d'épithélium. On peut toutefois dire d'une manière générale : 1° que les endothéliums ne sont pas sujets à la mue comme la plupart des épithéliums ; 2° qu'ils laissent transsuder le sérum sanguin, tandis qu'on ne trouve pas d'albumine dans les cavités glandulaires proprement dites ; 3° que des glandes ne viennent jamais s'ouvrir à leur surface comme à celle des épithéliums.

Les cellules qui tapissent les séreuses, les vaisseaux, etc., méritent par excellence le nom de cellules plates. Leur épaisseur mesure à peine 1 μ. Quant à leur largeur, elle varie suivant la séreuse que l'on considère, aussi bien que d'un animal à l'autre. Elle est en général com-

(1) On pourrait multiplier cet exemple. Chez beaucoup de vertébrés la cavité péritonéale s'ouvre à l'extérieur, le revêtement de la séreuse est donc continu avec celui de la peau : dans le péritoine de la grenouille femelle, le revêtement séreux proprement dit fait place, sur différents points, à un épithélium vibratile qui se continue avec lui, etc... La découverte des cellules à cils vibratiles dans le péritoine de la grenouille femelle remonte déjà loin. Elle est due à Mayer (1832-1836). Parmi les auteurs qui ont ensuite étudié ces cellules, on peut citer Thiry (1862), Schweigger-Seidel et Dogiel, Leydig, Klein, et récemment Neumann (*Arch. für mik. Anat.*, 1875). Chez les batraciens, ces cellules péritonéales pourvues de cils présentent une épaisseur notable. Chez l'*amphioxus lanceolatus*, elles se rapprocheraient même, d'après Langerhans, à certains endroits, de la forme prismatique.

(2) Le mot *épithélium* fut d'abord employé par Ruisch, dans son véritable sens étymologique, pour désigner la portion de peau qui « recouvre le mamelon » du sein. Le mot *endothélium*, formé du même substantif comme racine, n'a donc à la rigueur aucun sens.

prise entre 20 et 60 μ. Les lignes de séparation sont peu ou point visibles dans les réactifs ordinaires. Il faut avoir recours aux imprégnations d'argent pour les mettre en évidence. Nous reviendrons plus loin sur ce point de technique ; signalons seulement ici qu'il se forme un précipité noir d'argent entre les cellules épithéliales, ce qui permet d'étudier facilement leur forme et leurs dimensions.

Avant l'emploi du nitrate d'argent, on croyait que les séreuses et les vaisseaux étaient tapissés par une membrane hyaline parsemée de noyaux. C'est en effet sous cet aspect que se présente la couche endothéliale, quand on l'observe à l'état frais, ou après macération dans la liqueur de Müller. C'est Recklinghausen qui, appliquant le nitrate d'argent aux études histologiques, parvint à décomposer cette membrane hyaline en cellules distinctes. Les premières recherches de Recklinghausen avaient porté sur les vaisseaux lymphatiques.

Il est assez difficile de définir d'une façon précise la forme des cellules endothéliales ; nous décrirons chaque variété à mesure qu'elle se présentera dans l'étude des divers organes. On peut dire, d'une manière générale, que chez les mammifères elle est beaucoup plus régulière dans les séreuses que dans les vaisseaux. Les cellules des séreuses se présentent ordinairement sous l'aspect de polygones avec un nombre de côtés variable : en général, cinq ou six. Les bords des cellules sont plus ou moins sinueux, mais ils peuvent être complétement rectilignes. Ils donnent alors à l'ensemble de la préparation l'aspect d'un dessin mosaïque absolument régulier.

Les cellules qui tapissent la face interne des vaisseaux se distinguent facilement des précédentes, en ce que leurs bords sont toujours dentelés. Toutefois il ne faudrait pas donner trop de valeur à cette différence, car il est telle partie des séreuses où les limites cellulaires sont également sinueuses : elles se présentent ainsi sur le mésentère et surtout l'épiploon.

Comme presque tous les éléments anatomiques, les cellules endothéliales sont pourvues d'un noyau. Celui-ci, de forme ovalaire ou circulaire, présente un ou deux nucléoles brillants, que la liqueur de Müller et surtout l'acide osmique permettent facilement de distinguer. Ce noyau est ordinairement excentrique, relégué vers les bords de l'élément. Il n'est pas rare de voir les noyaux de plusieurs cellules voisines groupés autour de l'angle de réunion de ces cellules, indiquant ainsi, selon toute apparence, qu'ils dérivent d'un noyau primitif unique. On rencontre fréquemment deux noyaux dans le même élément, particularité en rapport avec la présence de nucléoles.

Ces noyaux ne sont pas ovoïdes, mais aplatis parallèlement à la sur-

face de la séreuse. Leur épaisseur mesure de 2 à 3 μ. A leur niveau le corps cellulaire renflé pour les envelopper paraît souvent posséder dans son voisinage une activité vitale plus considérable que dans le restant de la cellule, ainsi que semble l'indiquer l'action de certains réactifs qui colorent plus fortement cette région (voy. § 127 et 129).

L'épithélium des séreuses n'est pas partout conforme à la description que nous venons de donner. Dans les places où les séreuses présentent des excavations et paraissent soumises peut-être à de moindres frottements, on voit les cellules ordinaires faire place à d'autres qui sont généralement de moindre étendue, et de forme plus polyédrique. Nous aurons à revenir sur ces éléments et sur leur signification en décrivant les séreuses. Sur les points où les cellules endothéliales se continuent avec des épithéliums proprement dits, on observe, d'un genre à l'autre de cellules, des transitions comme entre deux variétés d'épithélium (§ 129).

Dans la liqueur de Müller, les cellules endothéliales se détachent après quelques jours de macération. Le revêtement entier s'enlève dans ce cas par lambeaux.

V. — TISSUS ÉPITHÉLIAUX, PRODUITS, GLANDES, PARENCHYMES, MEMBRANES.

§ 117.

Les tissus épithéliaux, c'est-à-dire formés exclusivement d'éléments cellulaires d'origine épithéliale, ou dans lesquels ceux-ci dominent, offrent de l'un à l'autre de grandes différences, avec des points de ressemblance commune incontestables.

Tantôt ils sont formés par une coalescence de cellules telle qu'ils semblent constitués d'une substance homogène. Les poils, les ongles sont dans ce cas. Dans une autre catégorie on peut ranger le cristallin: dans une autre encore l'émail des dents, analogue des cuticules formées par les plateaux de certaines cellules dont nous avons parlé (§ 111). Comme ces tissus ne sont pas répandus d'une manière générale dans l'économie, ils seront étudiés avec les appareils auxquels ils se rattachent.

Les éléments épithéliaux sont souvent mêlés d'autres éléments appartenant en propre aux tissus fondamentaux. L'épithélium de la cornée reçoit des expansions nerveuses; d'autres sont parcourus par des capillaires, par des cellules étoilées que relient leurs prolongements, tantôt

par des fibres plus ou moins anastomosées. Il convient de signaler ici les cellules pigmentées très-contractiles (chromoblastes), qu'on trouve chez la grenouille, disposées assez régulièrement entre les couches superficielle et profonde de l'épithélium cutané. Ces cellules ont des mouvements très-étendus qu'il est aisé de constater. Elles n'ont aucun caractère des cellules épithéliales environnantes, et sont au contraire en tout semblables aux mêmes éléments du tissu lamineux sous-dermique (ainsi que l'a indiqué depuis longtemps H. Müller). On a donc ici l'exemple d'un élément de nature conjonctive venant compliquer la constitution d'un tissu épithélial. Les mêmes éléments existent, comme on le verra, dans l'épiderme de l'homme.

Dans plusieurs épithéliums l'élément conjonctif est souvent représenté par des fibres ou plutôt par un réseau (reticulum) plus ou moins dense, formé de fibres plus ou moins fines, offrant ou non des noyaux aux points de convergence, soit que ceux-ci appartiennent à la substance même qui constitue le reticulum, soit qu'ils appartiennent à des cellules accompagnant ce reticulum, comme les cellules fibro-plastiques accompagnent les fibres des différentes espèces de tissus lamineux. Les épithéliums ainsi constitués sont le plus souvent vasculaires ; ils forment en général les glandes closes. Ce genre de tissu a été désigné parfois sous les noms de *tissu adénoïde* et de *tissu réticulé*.

§ 118. — Glandes. Parenchymes.

Il existe dans le corps un grand nombre d'organes formés essentiellement par des amas d'éléments épithéliaux plus ou moins complétement enveloppés par une charpente de tissu conjonctif et musculaire. On donne à ces organes le nom de *glandes* ou de *parenchymes*, tantôt indifféremment, tantôt en consacrant par ces deux noms une distinction que nous allons essayer de faire saisir. En général les glandes *fabriquent*, avec les matériaux que leur apporte le sang, des principes immédiats qui n'existent pas en nature dans celui-ci : les mamelles donnent la caséine ; les glandules de l'estomac, la pepsine, etc. (Robin.) On peut ajouter que les glandes jouent toujours un rôle accessoire dans l'appareil anatomique auquel elles sont annexées; tandis que les parenchymes, dont la structure est d'ailleurs assez semblable, constituent des appareils spéciaux. On range parmi les parenchymes :

1° Les poumons ;

2° Le foie ;

3° Les corps de Wolff ;

4° Les reins;
5° Les testicules;
6° Les ovaires;
7° Le placenta.

Au point de vue histologique les parenchymes, comme les glandes, offrent cette particularité de ne présenter dans leur trame aucun élément anatomique qui l'emporte sensiblement en masse sur les autres, aucun élément qui soit fondamental (§ 31).

§ 119. — Structure des glandes.

Les glandes présentent en général dans leur constitution une grande uniformité.

L'épithélium est séparé des vaisseaux et des tissus qui forment la trame de l'organe par une membrane propre qui l'isole; la forme de cette membrane varie, et ces variétés ont fourni une base assez naturelle pour classer anatomiquement les glandes.

Le cas le plus simple est celui où la membrane propre se présente sous l'aspect d'un cul-de-sac. Celui-ci, plongé au milieu des autres tissus constituants, est par sa surface convexe en contact immédiat avec eux, et par eux en rapport avec les fluides nourriciers que leur verse le torrent circulatoire. A l'intérieur du cul-de-sac se trouve l'épithélium; il le tapisse ou le remplit.

Ce cul-de-sac s'ouvre, soit à l'extérieur, soit dans quelque cavité du corps communiquant plus ou moins directement avec l'extérieur : dans les voies respiratoires, dans le tube intestinal, etc. La partie du cul-de-sac qui avoisine son orifice, celle qui déverse à l'extérieur les principes élaborés par l'épithélium du fond du cul-de-sac, joue donc, par rapport à celui-ci, un rôle accessoire et tout passif. C'est une sorte de canal excréteur rudimentaire. — Cette distinction entre le fond du cul-de-sac et le collet du sac n'est pas d'ailleurs seulement physiologique; elle est toute anatomique, et presque constamment ce sont deux épithéliums différents qui tapissent ces deux régions.

Tel est le plan général réduit à son expression la plus simple, sur lequel sont construites les glandes. Celles qui n'offrent pas une complication plus grande portent le nom de *follicules simples* (*folliculus*, petit sac). A cette classe appartiennent :

1° Les follicules de la muqueuse utérine;
2° Les follicules du col utérin;

3° Les follicules gastriques ;
4° Les follicules intestinaux ;
5° Les follicules du gros intestin.

On peut se figurer que le fond ou la partie sécrétante d'un follicule simple s'est énormément allongé sans que son diamètre ait d'ailleurs augmenté. Que cette extrémité se soit de plus repliée, contournée sur elle-même de manière à former une sorte de peloton, et l'on aura le type de ce que l'on appelle un *follicule glomérulé*. Les glandes de la sueur sont de cette espèce.

Il peut arriver que le follicule simple, au lieu d'être allongé comme dans le cas dont nous venons de parler, soit bifurqué, variqueux à son extrémité, divisé même en plusieurs culs-de-sac distincts, s'ouvrant tous à l'extérieur par le même orifice. Celui-ci constitue alors un véritable canal excréteur auquel les culs-de-sac sont comme appendus. Cette variété de glandes a reçu le nom de *glandes en grappe simple*. Il arrive alors, le plus souvent, qu'autour de tous ces culs-de-sac pressés les uns contre les autres, et séparés seulement par un peu de tissu lamineux et des capillaires, on trouve des fibres-cellules qui étreignent le groupe tout entier. Elles semblent destinées par leurs contractions à comprimer la partie sécrétante de l'organe, et à favoriser dans certains cas l'expulsion des produits élaborés.

Les glandes en grappe simple que l'on rencontre dans l'économie sont les suivantes :

1° Les glandes sébacées ;
2° Les glandes de la pituitaire ;
3° Les glandes œsophagiennes ;
4° Les glandes de Brünner ;
5° Les glandes des voies biliaires ;
6° Les glandes de Littre ;
7° Les glandes de Meibomius.

Les choses se compliquant toujours, on peut maintenant imaginer plusieurs glandes en grappe simple agglomérées et disposées de telle sorte, que tous les canaux excréteurs s'abouchent les uns dans les autres et finissent par se réunir en un conduit unique. On aura ainsi le plan général d'une *glande en grappe composée*. On l'a rapproché de la disposition d'une grappe de raisin.

Chaque glande en grappe simple servant à constituer la glande en grappe composée, porte en anatomie le nom de *grain glandulaire* ou le nom d'*acinus* donné par Malpighi : chacun est la reproduction, à peu près exacte, des autres. L'étude histologique d'un organe ainsi composé se borne donc, en définitive, à la description d'un acinus, à celle des

parois du canal excréteur et de la disposition qu'affectent sur lui les grains glanduleux. Chaque acinus est en général logé dans une coque de tissu lamineux plus ou moins riche en fibres-cellules. Les acini rapprochés à leur tour forment les lobules, comme ceux-ci constituent par leur réunion les lobes.

Quant au canal excréteur, à mesure que la structure de la glande s'est compliquée, il a revêtu une individualité plus grande. Ce n'est plus simplement une continuation du cul-de-sac sécréteur, tapissé seulement d'un épithélium différent, comme dans les follicules proprement dits : ce canal a une paroi dont la structure plus ou moins complexe s'écarte considérablement de celle de la paroi du cul-de-sac. Elle est formée d'une tunique lamineuse et d'un épithélium, mais n'offre jamais de couche musculaire proprement dite. Les fibres-cellules, quand il en existe, sont mêlées aux autres éléments élastiques et lamineux. Enfin l'épithélium des conduits excréteurs est toujours différent de celui des acini. Cette absence de tunique musculeuse dans les conduits excréteurs des glandes les différencie complétement de ceux annexés aux parenchymes non glandulaires (ovaires, reins, poumons) qui contiennent une couche musculeuse très-nettement constituée (Ch. Robin). Il faut ajouter que certaines glandes en grappe composée peuvent offrir plusieurs conduits excréteurs suivant une direction parallèle sans s'anastomoser, chaque conduit desservant pour ainsi dire une glande spéciale. Il existe au reste à ce sujet presque autant de variétés que de glandes; elles seront indiquées en leur lieu. Il convient seulement de signaler ici qu'elles n'ont en réalité qu'une importance secondaire au point de vue de la constitution histologique des organes.

Les glandes en grappe composée de l'économie sont :

1° Les glandes de Méry;
2° Les glandes lacrymales;
3° Les glandes salivaires;
4° Le pancréas;
5° Les mamelles.

§ 120. — Glandes closes.

La description sommaire que nous venons de donner du tissu des glandes ne s'applique pas à tous les organes auxquels on prête ce nom. Il existe toute une classe d'organes qui ont de grands rapports avec les glandes, mais qui toutefois ne présentent pas de conduits excréteurs. Les éléments épithéliaux réunis en grand nombre forment des

masses disposées dans des lacunes du tissu lamineux. Quelquefois ces masses sont enveloppées d'une membrane propre plus ou moins épaisse que l'on a comparée naturellement à celle qui délimite les culs-de-sac glandulaires, mais cette enveloppe est alors fermée, limitant ce que l'on appelle une *vésicule close*. Tantôt elle est plus ou moins remplie par l'épithélium et ne contient pas d'autres éléments, tantôt elle offre une trame légère de corps étoilés formant un réseau au sein même de l'épithélium. Dans ce cas les vaisseaux traversent la paroi de la vésicule et viennent dessiner des mailles à son intérieur, ce qui n'a jamais lieu dans les glandes proprement dites. Le tissu qui résulte de cet ensemble de dispositions a reçu, comme nous l'avons dit (§ 115), le nom de *tissu adénoïde*.

Les organes construits sur le plan général que nous venons d'indiquer portent le nom de *glandes closes*. On en compte un grand nombre dans l'économie offrant tous des écarts de structure assez notables : les uns sont en quelque sorte des glandes closes simples, formées d'une seule vésicule close, comme les glandes en grappe simple sont formées d'un seul acinus. Les follicules clos de l'intestin sont dans ce cas, quand ils ne sont point rapprochés pour constituer une plaque de Peyer. Les glandes closes de l'économie, à structure plus ou moins compliquée, sont :

1° Les follicules clos de l'intestin ;
2° Les glandes lymphatiques ;
3° Les capsules surrénales ;
4° La glande pinéale ;
5° La glande pituitaire ;
6° Les amygdales ;
7° Le thymus ;
8° La thyroïde ;
9° La rate ;

Auxquelles on peut encore joindre selon certains anatomistes l'organe désigné sous le nom de glande coccygienne.

Ces glandes étant appelées selon toute apparence à modifier le sang qui circule au milieu ou au contact de leur épithélium, ont également reçu le nom de *glandes vasculaires*. Nous les décrirons en même temps que les appareils ou les systèmes avec lesquels elles semblent surtout en rapport. Le thymus qui avoisine le cœur, et qui offre des analogies de structure avec les glandes lymphatiques, sera décrit en même temps que l'appareil circulatoire. La pituitaire et la pinéale le seront avec le système nerveux, la rate avec l'appareil digestif. Les capsules surrénales, très-semblables à la pituitaire et en rapport évident avec

le système nerveux, seront décrites à côté de cette dernière glande, et non avec l'appareil génito-urinaire auxquels elles ne se rattachent ni par leur fonction, ni par leur origine, ni par aucun autre lien qu'une connexion topographique.

§ 121. — Développement des glandes.

Le développement de la plupart des glandes et d'un certain nombre de parenchymes, le poumon entre autres, est assez bien connu. Ces organes, ou du moins les épithéliums qui les tapissent, ne sont à l'origine que des expansions de la couche épidermique ou épithéliale à la surface de laquelle s'ouvrira la glande. Les diverses espèces de glandes apparaissent à des époques qui n'ont pas encore été exactement déterminées pour toutes. On voit dans certains cas un prolongement *plein*, une sorte de promontoire épithélial s'enfoncer dans le tissu lamineux embryonnaire sous-jacent. Tandis que l'épithélium du prolongement se modifie, le tissu cellulaire ambiant subit de son côté certaines transformations : dès le début de l'évolution de la glande, on peut soupçonner que les cellules fibro-plastiques environnantes sont le siége d'une activité nutritive plus grande qu'un peu plus loin. Sur des coupes de peau d'embryon de mouton, traitées par le picro-carminate d'ammoniaque, on peut voir les éléments conjonctifs au voisinage des culs-de-sac épithéliaux en évolution se teindre plus énergiquement par le carmin que ceux qui sont plus éloignés.

Les cellules du prolongement épithélial ne s'écartent que tardivement pour constituer au milieu d'elles la cavité du cul-de-sac et du conduit excréteur. Le prolongement garde son dessin primitif s'il doit former un follicule ; il s'enroule sur lui-même, s'il doit donner naissance à un follicule glomérulé ; il se dichotomise et se ramifie, s'il doit devenir une glande en grappe. L'apparence qu'il offre est d'ailleurs très-variable : tantôt il est étroit et allongé dès l'origine, s'enfonçant très-loin (glandes palatines, salivaires, lacrymales), tantôt il est presque aussi large que long au début, et constitue une simple bosselure épidermique (glandes sébacées et mamelle).

On devra noter que cette constitution primitive des glandes est entièrement analogue à la constitution primitive des poils et des dents.

Il est possible que le développement des parenchymes offre un caractère qui leur soit spécial. Du moins la description précédente ne s'applique ni au rein, ni au poumon. Le corps de Wolff a aussi une évolution un peu spéciale, dont il sera question plus loin. Le rein et

le poumon se développent par l'extension de cavités *creuses*, en forme de doigt de gant, qui poussent devant elles et se ramifient, sans jamais passer par l'état de prolongements pleins.

On ne sait presque rien sur le développement des glandes closes, pour lesquelles une différenciation doit se faire au sein même du tissu muqueux, dont certains éléments gardent le caractère conjonctif, tandis que d'autres prennent le caractère épithélial.

§ 122. — Membranes.

Les tissus conjonctifs, musculaires et épithéliaux ne se groupent pas seulement dans l'économie, de manière à constituer des glandes ou des parenchymes : ils forment aussi par leur réunion d'autres organes désignés sous le nom de *membranes*. D'une manière générale, les membranes se composent d'une trame plus ou moins complexe, dont le tissu lamineux est la base, et à la surface de laquelle est étendue une couche d'épithélium. Ces deux parties, dont la réunion peut être considérée comme formant un seul tout anatomique, offrent néanmoins une telle variété de combinaisons, qu'une classification rigoureuse des membranes est à peu près impossible. Beaucoup sont des organes spéciaux, sans analogues, tels que la cornée, la choroïde, la rétine, les cristalloïdes, etc. D'autres forment des systèmes ou groupes assez naturels sous les noms de *muqueuses* et de *séreuses*.

VI. — MUQUEUSES.

§ 123. — Division.

Les muqueuses sont des membranes caractérisées en général par la mollesse de leur surface. De plus, celle-ci est ordinairement imprégnée d'un fluide grisâtre, visqueux, filant, auquel elles ont emprunté leur nom. Le *mucus* contient généralement, outre les principes immédiats spéciaux qui le composent, un certain nombre d'éléments anatomiques, et même parfois d'organismes étrangers dont nous aurons à signaler la présence ordinaire dans le mucus buccal par exemple. Parmi les éléments qu'on y rencontre, les uns comme les leucocytes sont en pleine activité vitale, les autres sont des cellules épithéliales ayant accompli leur existence, et tombées par desquamation.

Chaque muqueuse devra être décrite à part. On peut toutefois diviser l'ensemble de ces membranes en deux groupes très-distincts par tous leurs caractères, selon la nature de l'épithélium qui les tapisse :

1° Les muqueuses à épithélium pavimenteux, dites aussi *dermoïdes*, *dermo-papillaires*, etc. ;

2° Les muqueuses à épithélium prismatique.

La muqueuse de la vessie ne rentre dans aucune de ces deux variétés et forme en réalité une classe à part.

§ 124. — Muqueuses dermoïdes.

La peau se confond par ses caractères anatomiques généraux avec les muqueuses de cette espèce. Leur trame lamineuse ou *chorion* a une épaisseur variable. Ce chorion se laisse traverser par les conduits excréteurs des glandes situées au-dessous de lui, mais ne renferme lui-même aucune glande simple. Il est riche en fibres élastiques minces, ramifiées, anastomosées et formant un réseau à larges mailles. On y trouve souvent, à la face profonde, des faisceaux de fibres-cellules. Il est plus ou moins vasculaire. Enfin sa surface est hérissée de prolongements qui s'avancent dans la couche épithéliale, et qui prennent le nom de *papilles*. Celles-ci sont ordinairement vasculaires ou présentent des appareils nerveux spéciaux.

Tantôt l'épithélium qui recouvre ces papilles, comble leurs interstices et forme au-dessus d'elles une surface lisse, comme à la voûte du palais et à la face interne des joues ; tantôt la couche épithéliale ne remplit qu'en partie les vallées qui séparent les papilles, et laisse ainsi ces dernières faire une certaine saillie comme à la langue.

L'épithélium des muqueuses de cet ordre est toujours stratifié, et les couches supérieures se distinguent des profondes. Leur surface est sèche naturellement. L'état d'humidité de plusieurs d'entre elles n'est entretenu que par la sécrétion constante du produit de certaines glandes ou par l'écoulement du mucus des parties voisines. Parmi les membranes qui rentrent dans cette catégorie avec la peau, il convient de signaler la muqueuse de la langue, celle du pharynx, la conjonctive, la muqueuse du museau de tanche, du vagin, etc. On sait que quand ces différentes parties se trouvent par suite de quelque infirmité ou de quelque maladie privées des liquides qui les lubréfient, elles deviennent aussi sèches que la peau, ce qui n'a pas lieu pour les muqueuses dont nous allons maintenant parler. Toutefois la conjonctive fait exception à cette règle.

§ 125. — Muqueuses à épithélium prismatique.

Parmi les muqueuses de ce groupe se rangent : la muqueuse du canal intestinal depuis le cardia jusqu'à l'anus, les muqueuses de l'appareil respiratoire, des voies biliaires, des trompes de Fallope, de la cavité du corps et du col de l'utérus, du canal de l'urèthre, etc.

Ces muqueuses ont en général un chorion peu riche en fibres élastiques. Les fibres lamineuses y sont aussi moins serrées, moins denses que dans le groupe précédent ; la matière amorphe est très-abondante surtout immédiatement au-dessous de l'épithélium, où elle forme une zone bien limitée, épaisse de plusieurs millièmes de millimètre, et qui paraît aussi offrir souvent une densité plus grande que la matière amorphe *continue avec elle*, qui s'engage entre les éléments du tissu conjonctif sous-jacent. Cette membrane qu'on trouve dans certains cas très-nettement délimitée (1), avait reçu de Henle le nom de *membrane intermédiaire ;* elle a été également désignée en Angleterre sous le nom de *basal membran*. La plupart de ces muqueuses sont lisses. Celle qui s'étend du pylore à la valvule iléocœcale offre seule une surface chargée de villosités.

Les *villosités* comme les papilles sont une dépendance du chorion de la muqueuse et font au-dessus de lui une saillie plus ou moins marquée. Elles sont constituées par de la matière amorphe dans laquelle s'engagent quelques fibres lamineuses. Elles sont très-vasculaires, de plus les vaisseaux en occupent *la périphérie* au lieu d'être comme dans les papilles relégués au centre de l'éminence.

Les muqueuses de ce groupe sans villosités ne sont pas moins riches en vaisseaux sanguins, et les capillaires forment à leur surface un réseau presque immédiatement recouvert par l'épithélium.

Un autre caractère du chorion de toutes ces muqueuses est de loger le plus souvent dans son épaisseur un grand nombre de follicules simples dont la longueur mesure en général l'épaisseur même de la membrane. Quand il existe des villosités, c'est dans les vallées qui les séparent, que s'ouvrent les follicules.

L'épithélium de ces muqueuses est mince et formé tantôt d'un seul rang de cellules cylindriques et tantôt de plusieurs rangs de cellules

(1) C'est le cas en particulier à la peau des poissons, des batraciens et des reptiles, où cette membrane représente le derme proprement dit, au-dessous duquel plongent les glandes. La solidité des téguments est due à une aponévrose située plus profondément (Voy. Pouchet, *Des changements de coloration*, in *Journal de l'Anatomie*, janvier 1876).

superposées. Cet épithélium est souvent vibratile. — Il revêt toutes les saillies du chorion, plis ou villosités, mais il ne comble pas leurs intervalles, et garde partout la même épaisseur. En d'autres termes, il traduit mathématiquement à l'extérieur toutes les inégalités de la surface qu'il recouvre, contrairement à ce qui arrive dans les muqueuses dermoïdes.

§ 126. — Développement des muqueuses.

L'évolution des divers épithéliums qui tapissent la surface des muqueuses diffère suivant celle que l'on considère. On peut dire d'une manière générale que les muqueuses à épithélium pavimenteux dérivent du feuillet externe du blastoderme, tandis que celles qui sont recouvertes d'un épithélium prismatique proviennent du feuillet interne.

En tout cas, et quelle que soit la muqueuse considérée, il n'y a jamais que son épithélium qui soit une dérivation des feuillets blastodermiques interne ou externe. Le chorion qui le supporte, résulte toujours d'une modification des éléments du feuillet moyen. (Voy. § 55).

Dans les muqueuses dermo-papillaires, le chorion ne devient réellement distinct des tissus sous-jacents et ne commence à offrir de circulation propre qu'au troisième mois de la vie fœtale. Le diamètre des mailles capillaires se rétrécit de plus en plus; Bichat avait déjà remarqué la pâleur de la muqueuse intestinale chez le fœtus. C'est seulement vers le quatrième mois que l'on voit se développer les papilles à la surface de la langue et dans la bouche. Elles n'apparaissent que plus tard dans l'œsophage et le vagin; elles font complétement défaut dans l'urèthre à l'époque de la naissance (Ch. Robin).

Dans l'intestin, la différenciation du chorion de la muqueuse et de la couche musculaire sous-jacente est complète vers le troisième mois environ. C'est également à cette époque que se forment les villosités.

§ 127. — Étude des muqueuses.

L'étude des muqueuses, comme des glandes et des parenchymes, devra être faite par le double procédé des macérations dans la liqueur de Müller pour isoler les éléments épithéliaux, et des durcissements dans l'acide chromique pour pratiquer des coupes minces. Quand on veut, d'une manière sommaire, s'assurer de la présence et de la forme générale d'une glande, il suffit de plonger la partie dans un acide

étendu qui gonfle et rend gélatiniforme le tissu lamineux de la trame sans avoir la même action sur l'épithélium des culs-de-sac : celui-ci reste opaque et permet d'apprécier la disposition qu'il offre.

VII. — SÉREUSES, ACTION DU NITRATE D'ARGENT SUR LES ÉPITHÉLIUMS.

§ 128. — Constitution des séreuses.

L'étude des séreuses et en particulier de l'épithélium qui les tapisse, a beaucoup occupé les anatomistes dans ces dernières années. Ces membranes sont toujours formées essentiellement de tissu lamineux, recouvert d'une couche unique de cellules plates ou endothéliales (§ 114). La trame de toute séreuse contiendra donc :

1° Des fibres lamineuses ;
2° Des fibres élastiques ;
3° Des cellules fibro-plastiques ;
4° De la matière amorphe ;
5° Des vaisseaux sanguins et lymphatiques ;
6° Des nerfs, aboutissant parfois à des corpuscules tactiles ;
7° Des leucocytes en migration, etc., etc.

Les fibres lamineuses sont isolées, ou en faisceaux cylindroïdes de petit diamètre, anastomosés entre eux. Les fibres élastiques sont indépendantes des faisceaux lamineux. La substance amorphe est translucide, elle est soluble dans l'eau bouillante ; elle est très-abondante proportionnellement aux éléments figurés. Les mailles vasculaires forment des angles nets ; elles sont plus petites que dans le tissu lamineux. Les séreuses renferment presque toutes des réseaux d'origine du système lymphatique ; c'est là qu'on les peut le mieux étudier. Nous avons indiqué (voy. § 72) les réactions du tissu d'une des membranes séreuses sur laquelle nous aurons encore à revenir, celle qui sépare la cavité abdominale de la grenouille des sacs lymphatiques situés en arrière d'elle.

Dans la trame des séreuses dominent tantôt les éléments lamineux (péritoine), tantôt les éléments élastiques (endocarde). Le réseau capillaire des synoviales est plus serré, les fibres élastiques y sont aussi plus abondantes que partout ailleurs (1).

(1) D'après Todd et Bowmann, on trouverait immédiatement au-dessous de l'épithélium des séreuses, aussi bien que des autres épithéliums (voy. § 123), une couche hyaline très-mince, que ces observateurs désignent sous le nom de *basement membran*. Bizzozero (*Ueber die innere Grenzschichte der menschlichen Serösenhaüte*, in *Centralblatt*, 1876, n° 14) prétend être arrivé à isoler cette membrane sur le péritoine viscéral et sur la plèvre pariétale. Il la décrit comme épaisse de 1 à 2 μ et formée par une matière finement granuleuse sur le cadavre, d'aspect fibrillaire. Consp. Ch. Robin et Cadiat. *Journ. de l'Anatomie*, nov.-déc. 1876.

Il semble parfois que la séreuse soit réduite uniquement à la couche épithéliale. C'est ce qui arrive par exemple pour le prétendu feuillet externe de l'arachnoïde.

En général les séreuses forment des membranes toujours lisses, humides à leur surface, mais aucune glande ne s'y ouvre. Elles ont pour fonction de faciliter le glissement des organes les uns sur les autres. Parmi les séreuses, on compte :

1° Celles des articulations, en dehors des surfaces cartilagineuses qui sont nues ;

2° Les coulisses tendineuses ;

3° L'arachnoïde ;

4° Les plèvres ;

5° Le péricarde ;

6° Le péritoine ;

7° Les vaginales ;

Auxquelles il faut ajouter l'endocarde et la surface interne des vaisseaux, qui se rapprochent des séreuses par tous leurs caractères.

Les *bourses dites séreuses*, au contraire, n'offrent point d'endothélium, ce sont des cavités formées au sein du tissu cellulaire.

Un fait intéressant de l'histoire des séreuses est qu'elles peuvent se souder facilement quand elles sont mises en contact avec elles-mêmes ; mais il faut alors que l'épithélium ait disparu. Dans ce cas il se forme de véritables tissus de nouvelle formation, vasculaires, et à travers lesquels le sang circule. On cite des exemples où des membranes de ce genre unissant la surface de l'ovaire à la surface de l'intestin, faisaient communiquer le système de la veine cave avec celui de la veine porte.

§ 129. — Action du nitrate d'argent sur les épithéliums.

Le nitrate d'argent a une telle importance pour l'étude des séreuses, et en même temps son emploi a donné lieu à tant d'erreurs ou de fausses interprétations qu'il est difficile de séparer les deux sujets. Nous les traiterons ici de concert.

Il faut distinguer dans l'action du nitrate d'argent sur les épithéliums deux ordres de faits essentiellement différents. D'une part le métal se réduit dans les intervalles cellulaires, et de l'autre le réactif agit directement sur le corps des cellules qu'il brunit plus ou moins fortement. Nous allons étudier ces deux actions.

On a attribué la présence des lignes accusées par le métal réduit, à l'action spéciale d'une substance qui serait interposée aux éléments,

mais il ne paraît pas qu'on ait jamais démontré l'existence de celle-ci, et qu'on l'ait jamais isolée (voy. § 3). La réduction du nitrate d'argent, au niveau des lignes de séparation des éléments, paraît être un phénomène d'un ordre particulier inexpliqué jusqu'à ce jour, comme on en trouve encore d'autres exemples dans l'emploi de ce réactif. C'est ainsi que nous le verrons dessiner sur les éléments nerveux des zones de réduction distinctes les unes des autres, sans que nous sachions donner aucune indication sur la raison de ce phénomène. En ce qui concerne le dépôt du nitrate d'argent au niveau des lignes qui séparent les cellules épithéliales, on peut se demander si le phénomène qui se passe alors, ne devrait pas être rattaché aux actions électro-capillaires, sur lesquelles M. Becquerel a, dans ces derniers temps, appelé l'attention. Il a montré en effet que les fissures, par elles-mêmes, jouissaient de la propriété de réduire les sels métalliques. Cette opinion trouverait un argument de plus dans ce fait, que ce réactif se précipite également entre d'autres éléments anatomiques juxtaposés, tels que les fibres-cellules, les tubes nerveux, etc.

Il importe de noter, ainsi qu'Auerbach (1) l'a fait déjà, que les apparences obtenues avec le nitrate d'argent diffèrent beaucoup selon le titre de la liqueur employée et selon le temps écoulé depuis la mort de l'animal. Tantôt les traits dessinés par l'argent sont extrêmement fins : cela se présente avec les solutions faibles employées sur les tissus vivants, c'est l'état naturel ; tantôt les dessins sont grossiers, et d'aspect grenu (2).

Nous avons dit qu'en dehors de cette réduction du métal dans les intervalles des cellules, le nitrate d'argent exerçait de plus une action propre sur le corps cellulaire qu'il brunit, à l'exception du noyau. Cette propriété lui est commune avec une foule d'autres réactifs, avec le chlorure d'or par exemple qui colore le corps cellulaire des éléments conjonctifs en violet, et laisse le noyau se détacher en clair. La coloration que prennent les cellules épithéliales sous l'influence du nitrate d'argent peut varier du jaune brun au brun noirâtre. Elle dépend du titre de la solution, de la durée de l'imbibition, et surtout de la qualité de la lumière à laquelle on a exposé les surfaces épithéliales. Telle solution qui par un temps obscur ne foncera que très-légèrement le corps des cellules, lui donnera au contraire au soleil une coloration noirâtre des plus accentuées. Dans quelques cir-

(1) Auerbach, *Virch. Arch.*, Bd XXXIII, 340.

(2) Suivant Schweigger-Seidel (*loc. cit.*), on empêcherait le dépôt d'argent en lavant, à l'aide d'une solution de sucre à 4 pour 100, la surface d'une séreuse. La membrane brunit bien sous l'influence de la lumière, mais les limites cellulaires sont invisibles ou très-pâles.

constances la coloration obtenue est violette. C'est ce qui se produit en particulier pour l'épithélium péritonéal des batraciens, où il arrive fréquemment qu'une cellule épithéliale teintée légèrement en brun, présente une partie sous-jacente colorée en un beau violet (§ 129).

Nous sommes ici en présence d'une action chimique qui paraît différente de celle qui amène la réduction du métal entre les cellules. Il semble y avoir dans ce cas une combinaison directe du nitrate d'argent avec le corps cellulaire, combinaison qui varie ou se modifie suivant le degré d'activité de la cellule (comparez l'action du carmin § 9). C'est ce qui expliquerait pourquoi dans la nitratation des épithéliums séreux, les territoires de renouvellement ou de prolifération cellulaire (voyez ci-dessous) sont plus fortement colorés que le restant de l'épithélium.

Le nitrate d'argent n'est pas le seul sel d'argent qui jouisse de la propriété de se précipiter dans les interlignes cellulaires, et de colorer les cellules épithéliales en brun. D'après M. Serge Alferow (*Nouveaux procédés pour les imprégnations à l'argent*, in *Arch. de phys.*, 1874), on obtiendrait même des résultats préférables avec le picrate, le lactate, l'acétate, et le citrate d'argent en solution de 1 pour 800. Néanmoins, comme l'étude complète de l'emploi de ces sels n'est pas encore faite, nous nous contenterons d'insister sur le procédé opératoire et sur les différentes réactions propres au nitrate d'argent.

§ 130. — Mode opératoire.

Le procédé employé pour la nitratation des épithéliums et en particulier des épithéliums séreux qui doivent nous occuper surtout, est assez simple. Il faut d'abord que le tissu sur lequel on expérimente soit frais, c'est-à-dire que la nitratation ne doit pas être tentée plus de vingt-quatre heures après la mort. Au bout de ce temps en effet, la plupart des cellules épithéliales se sont détachées de la paroi qu'elles tapissaient, et l'on n'obtient qu'un précipité irrégulier qui peut avoir quelque valeur dans certains cas déterminés, mais dont il ne faudra pas en général tenir compte (1).

On commencera par étaler la surface de la séreuse que l'on veut soumettre à l'imprégnation d'argent. Si l'on a affaire à une membrane, comme le mésentère, elle devra être tendue sur un cadre de liége. Si

(1) Dybkowsky signale cependant comme possible la nitratation des épithéliums séreux après macération pendant vingt-quatre heures dans l'iodsérum. (Voy. *Arb. aus der phys. Anstalt zu Leipzig*, 1866, XXII, 6, 14. — Voy. également Schweigger-Seidel, *ibid.*, 1866.)

l'on veut au contraire nitrater une séreuse sur place, comme par exemple le péritoine d'un batracien ou d'un reptile, on ouvrira largement la cavité péritonéale, et on rabattra sur une plaque de liége les parois latérales de l'abdomen. On remarquera que la nitratation des épithéliums qui tapissent les membranes minces, épiploon, mésentère, s'opère plus difficilement que celle de ces mêmes épithéliums lorsqu'ils reposent sur une épaisseur plus grande de tissu. C'est ainsi que les deux faces du centre phrénique des différents animaux s'imprègnent rapidement, tandis que le revêtement épithélial de l'épiploon exige, pour être mis en évidence, un contact beaucoup plus prolongé avec la solution de nitrate d'argent.

Lorsque la surface épithéliale est bien étalée, on la soumet pendant quelques instants au lavage à l'eau distillée. Il est bon dans certaines circonstances, surtout lorsqu'on veut imprégner plusieurs épithéliums à la fois, de plonger le tissu en entier pendant quelques minutes dans de l'eau distillée. Ce lavage a pour but de détacher les substances albuminoïdes qui auraient pu rester adhérentes à l'épithélium, et qui dans la suite détermineraient un précipité irrégulier de nitrate d'argent. Le précipité obtenu dans ce cas se présente sous la forme de grains d'argent plus ou moins volumineux disposés le long des limites épithéliales et surtout dans l'intervalle de plusieurs cellules. Ce sont des productions accidentelles de ce genre qui ont fait croire aux premiers observateurs (Dybkowsky) qu'il existait à la surface des séreuses des orifices béants faisant communiquer la cavité de la séreuse avec le système lymphatique. On les a successivement décrits sous les noms de *stomates* puis de *pseudostomates*. Ce sont de simples accidents de préparation, dont on peut déterminer à volonté l'apparition à la surface de toutes les séreuses, et en particulier à la face pleurale du diaphragme. Il suffit, pour cela, de ne pas laver la surface de la séreuse à l'eau distillée, ou encore de faire usage de solutions trop concentrées, surtout si on laisse agir directement la lumière solaire.

Lorsque la séreuse est suffisamment lavée, on procède à l'imprégnation. Pour cela on peut avoir recours à deux procédés : au lavage superficiel avec une solution de nitrate d'argent à 3 pour 1000, ou bien à l'immersion pendant quelque temps dans une solution plus faible que la précédente : 1 à 2 pour 1000 par exemple. Toutes les fois que la surface épithéliale sera bien étalée, il faudra avoir recours au premier procédé. Les contours des cellules seront plus nettement délimités, et les préparations seront moins sujettes à brunir dans la suite. Il est impossible de fixer d'une manière précise la durée de ce lavage qui doit être autant que possible continu. Elle est surtout en

rapport avec l'intensité de la lumière dans laquelle on opère. En général elle ne doit pas dépasser quelques minutes.

Quand on se propose, au contraire, d'imprégner toute une séreuse, ou bien un tissu dans l'épaisseur duquel on désire mettre certains éléments en évidence, il faut employer l'immersion. La durée de cette immersion variera de cinq minutes à un quart d'heure pour une solution de nitrate d'argent à 2 pour 1000 : elle sera beaucoup plus prolongée avec une solution à 1 pour 1000. Cette dernière convient surtout pour la délimitation des couches épithéliales du périnèvre, des corpuscules de Vater, etc (1). Elle peut également s'appliquer aux épithéliums vasculaires, pour peu que les vaisseaux n'aient pas un calibre trop considérable. Nous citerons, comme exemple, les vaisseaux du mésentère qui sont assez superficiels pour pouvoir s'imprégner directement. Dans le cas contraire, il faudrait recourir aux injections de nitrate d'argent, ou mieux d'un mélange d'une solution de gélatine et de nitrate d'argent (nitrate d'argent 1, solution de gélatine 100), après avoir fait passer un courant d'eau distillée dans le système circulatoire. Les préparations devront être montées dans ce cas particulier avec le baume de Damar. Enfin si le vaisseau est trop volumineux, il est préférable de le fendre dans sa longueur et de l'étaler sur une plaque de liége, pour le nitrater, après quoi on détachera à l'aide du rasoir ou par décollement les couches superficielles qui seront préparées dans la glycérine.

La lumière qui semble convenir le mieux pour la réussite de la nitratation est une lumière moyenne. C'est celle que l'on obtient par exemple en se plaçant à l'ombre par un jour de soleil. Sous l'influence directe des rayons solaires, le précipité obtenu serait irrégulier, et ne resterait pas limité aux confins des cellules.

Lorsqu'on s'est assuré en examinant rapidement la préparation que la nitratation est suffisante, il faut la soumettre rapidement à un lavage abondant à l'eau distillée. La pièce est ensuite portée dans de l'alcool à 36 degrés, et plongée dans l'obscurité pendant quelques jours. Au bout de ce temps, les préparations pourront être montées dans la glycérine ou dans le baume de Damar. Elles devront ensuite être conservées à l'abri de la lumière.

On peut du reste obvier à l'inconvénient qu'ont les préparations de noircir au bout d'un certain temps, en employant un procédé signalé par Legros (*Journal de l'Anat.*, 1868), et qui consiste à plonger la pièce une fois nitratée pendant quelques instants dans une

(1) Dans les immersions prolongées on remplacera par des épingles de verre ou des piquants de hérisson les épingles en laiton qui servent à fixer la préparation et qui détermineraient un précipité abondant d'argent.

solution d'hyposulfite de soude. Elle est dès lors inaltérable. On pourrait même, suivant Legros, rétablir par ce moyen d'anciennes préparations devenues trop sombres pour être examinées.

Mais il peut arriver aussi que la quantité de lumière ne soit pas suffisante pour permettre la délimitation des éléments anatomiques. Ceci se présente surtout en hiver. On peut dans ce cas remplacer la lumière naturelle par la lumière artificielle. Celle du gaz est suffisante; sans qu'il soit nécessaire de recourir à la lumière plus réductrice du magnésium.

Ces procédés d'imprégnation peuvent s'appliquer tout aussi bien, et avec avantage dans certains cas, aux épithéliums à cellules polyédriques. Seulement comme les cellules sont alors en contact par une plus large surface, le précipité d'argent sera plus abondant, et par suite le dessin obtenu moins net et moins régulier. C'est ce qui arrive en particulier pour les épithéliums prismatiques. Ce mode de traitement des épithéliums sera surtout utile quand on se proposera d'étudier la transition d'un épithélium pavimenteux ou prismatique à un épithélium plat, comme au bord du pavillon des trompes par exemple. On reconnaîtra facilement dans ce cas le revêtement péritonéal à son aspect caractéristique, tandis que les cellules prismatiques se présenteront sous la forme de petits polygones irréguliers, à contours épais et se confondant légèrement les uns avec les autres.

Pour l'imprégnation des muqueuses on devra préférer la méthode par immersion dans une solution faible ; si la muqueuse est à épithélium prismatique, il est bon de remplacer le lavage à l'eau distillée qui attaquerait les éléments, par un lavage rapide dans une solution très-faible de nitrate d'argent. On pourra également renouveler de temps en temps la solution employée.

On ne devra pas perdre de vue que souvent sur les préparations nitratées, les noyaux des cellules ne se voient pas distinctement. On a même prétendu qu'il fallait toujours dans ce cas recourir aux colorants, et en particulier au carmin et à l'hématoxyline. Cela est vrai en général, mais non dans tous les cas. Lorsque la préparation a été faiblement nitratée, que les contours des cellules sont pâles et réguliers, les noyaux sont ordinairement visibles. Il peut même arriver qu'on puisse alors distinguer les nucléoles.

Un autre procédé pour faire apparaître les noyaux consiste dans l'emploi d'une solution plus concentrée de nitrate d'argent, à 4 pour 1000. Les corps cellulaires prennent alors une teinte foncée, tandis que les noyaux se détachent comme des espaces clairs sur le fond brunâtre de la préparation. Seulement dans ce cas les nucléoles ont disparu. Le

plus simple toutefois est de recourir aux colorants : carmin, hématoxyline, teinture d'iode, et surtout purpurine. Cette dernière substance a l'avantage sur les autres de se fixer presque exclusivement sur les noyaux qu'elle colore en rose.

§ 131. — Épithélium des séreuses.

L'épithélium des séreuses, ainsi que nous l'avons indiqué, appartient à la variété de revêtement cellulaire dite endothélium. Nous venons d'exposer comment on l'étudie. Il nous reste à signaler ici les caractères généraux qu'il présente à la surface de ces membranes. Les cellules offrent en général des bords nets et rectilignes. Elles sont à cinq ou six pans, et montrent par places l'aspect d'un pavage régulier.



FIG. 56 (d'après Klein. Gr. 250/1). — Épithélium de la face inférieure du centre phrénique du lapin : *a*, cellules normales ; *b*, petites cellules ou cellules muqueuses disposées en traînées. Entre ces dernières on voit des dépôts irréguliers d'argent (pseudostomates, voy. § 128).

C'est ainsi que chez la brebis les cellules qui tapissent la face externe du pavillon de la trompe sont d'une régularité parfaite. Sur le mésentère, au contraire, leurs bords sont sinueux. On peut dire en général que sur les parties membraneuses minces, mésentère, grand épiploon, ligament falciforme, ligament ovarien, etc., les contours des cellules se chargent de nombreuses dentelures, en même temps que leur diamètre augmente. Les limites cellulaires deviennent aussi d'une imprégnation beaucoup plus difficile, et exigent, pour apparaître nettement, une imbibition prolongée dans le bain de nitrate d'argent.

Chaque cellule contient en général un noyau ovalaire ou circulaire. On a vu au paragraphe précédent que le noyau n'était pas toujours distinct sur les préparations au nitrate d'argent. Sur les pièces traitées par la liqueur de Müller, au contraire, ou l'acide osmique, on le distingue nettement, ainsi qu'un ou deux nucléoles dans son épaisseur.

Les cellules d'une même séreuse n'offrent pas toutes les mêmes dimensions. Il est fréquent de rencontrer au milieu de larges cellules, des amas de cellules beaucoup plus petites, qu'on pourrait appeler *muqueuses*, disposées par îlots ou par traînées, et tranchant par leur coloration et leur aspect légèrement grenu, sur les éléments voisins. On a signalé des amas de cet ordre dans presque toutes les séreuses. Ils sont surtout fréquents sur le péritoine de la grenouille et à la face inférieure du centre phrénique du lapin (fig. 56). Nous reviendrons plus loin sur la disposition spéciale qu'affectent les éléments dans ces deux points. Il est problable que ces amas de petites cellules répondent à des centres de prolifération cellulaire.

Dybkowsky (1) a signalé des traînées analogues sur la plèvre pariétale du chien dans les espaces intercostaux. On les rencontre également chez le lapin dans la même région. Elles paraissent affecter assez généralement les points de la cavité des séreuses qui sont en retrait.

Une autre particularité très-intéressante de certains épithéliums séreux est celle qu'on observe spécialement bien sur le péritoine du triton. Le noyau de la cellule s'y montre entouré d'une masse de substance plus fortement colorée par le nitrate d'argent que le reste de la cellule lamelleuse (fig. 57). Les cellules qui offrent cette particularité ne sont pas éparses, mais ordinairement disposées en bandes transversales comme les petites cellules signalées plus haut. L'élément semble formé de deux parties distinctes, une comparable aux cellules lamelleuses voisines ; une autre, contenant le noyau, sous-jacente à la première et où la vie serait beaucoup plus intense. On ne peut douter qu'on assiste là, évidemment, à un travail de prolifération de

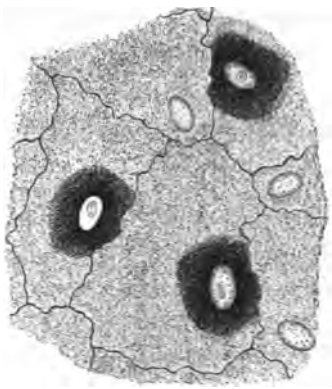

Fig. 57. — Épithélium péritonéal du triton traité par le nitrate d'argent. La portion du corps cellulaire qui entoure ce noyau a pris, sous l'influence du réactif, une teinte foncée. (Gr. 350/1.)

(1) *Ueber Aufsaugung u. Absonderung der Pleurawand* (Arbeiten aus der phys. Anstalt zu Leipzig, 1867).

l'élément anatomique, se séparant en deux individualités, dont l'une prend le caractère de la cellule endothéliale, définitif en ce sens que la cellule n'est plus apte à se reproduire, l'autre gardant les caractères d'une cellule plus jeune, pouvant encore se multiplier pour combler les vides que tendraient à laisser sur la membrane l'effet de la croissance, ou les vides causés par la disparition accidentelle et peut-être normale des cellules. On aperçoit au reste tous les degrés de cette prolifération : ici on distingue deux noyaux moins volumineux que de coutume dans cette masse de protoplasma sous-jacente à la cellule ; là, on a sous les yeux deux cellules distinctes, mais dont les noyaux sont restés rapprochés de chaque côté de la limite commune. Parfois ces noyaux ainsi rapprochés et encore visibles sont au nombre de trois, quatre ou cinq. On peut alors les regarder comme constituant une sorte de *famille*, et provenant de la segmentation au second ou au troisième degré d'un seul noyau à l'origine.

Le passage des cellules des séreuses à un autre épithélium, comme celui qui existe au bord du pavillon de la trompe de Fallope n'est jamais brusque et instantané. On rencontre toujours à la limite des deux épithéliums, et dans une certaine étendue, des cellules qui semblent participer à la fois des deux variétés et qui établissent la transition de l'un à l'autre (§ 106). Nous reviendrons à propos de la trompe de Fallope sur le seul phénomène de ce genre qui se rencontre dans les séreuses des mammifères.

§ 132. — Grand épiploon.

Comme complément à l'histoire de l'épithélium des séreuses, nous décrirons ici le grand épiploon (1). Il se compose chez l'homme, d'un réticulum élégant formé de tissu lamineux, ou plutôt fibreux, revêtu d'un endothélium. Les travées lamineuses sont de dimensions variables, ainsi du reste que les mailles qu'elles limitent. Quelquefois elles sont si fines que leur revêtement épithélial n'est constitué que d'une seule cellule enroulée sur elles (2).

Quelques observateurs ont décrit sur l'épiploon de l'homme des

(1) Voy. F. Tourneux et G. Herrmann, *Recherches sur quelques épithéliums plats*, in *Journ. de l'Anatomie*, juillet-août 1876

(2) Il existe de grandes différences au point de vue de la réticulation de l'épiploon entre les mammifères. C'est ainsi que chez le lapin (fig. 58) l'épiploon se présente comme une lame percée de trous, tandis que chez le cochon d'Inde (fig. 59), le rat la souris, la taupe, le chien, le chat, le chevreuil, il forme un réticulum très-délicat.

foyers de cellules bourgeonnantes (voyez Kölliker, *Éléments d'histologie humaine*, traduction, 1872, page 779). Comme il est difficile de se procurer les épiploons humains à l'état frais, on devra rechercher les formations analogues sur l'épiploon d'autres mammifères, et en particulier du cochon d'Inde.

Le procédé le plus favorable consiste à fixer l'épiploon par l'alcool et à le colorer ensuite au moyen de la purpurine. Grâce à l'affinité de ce réactif pour les éléments nucléaires, il permet de suivre distinctement

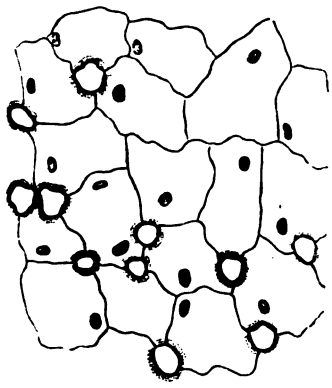

FIG. 58. — Épiploon de lapin imprégné au nitrate d'argent et montrant les petits orifices de la membrane. (Gr. 350/1).

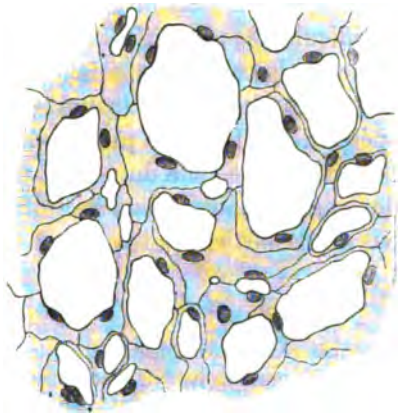

FIG. 59. — Épiploon de cochon d'Inde traité par le nitrate d'argent et coloré ensuite par la purpurine; orifices de dimensions diverses.

des phénomènes de segmentation dont il serait difficile de se rendre compte en employant le carmin ou l'hématoxyline.

On peut voir alors, comme appendus au réticulum, des filaments minces, granuleux, insérés en apparence sur le revêtement épithélial et terminés par des amas cellulaires plus ou moins volumineux. Cette particularité se retrouve au reste avec des variétés de forme dans la vaginale, dans les cavités articulaires. Sur l'épiploon du cochon d'Inde, les éléments qui composent ces amas diffèrent notablement des cellules endothéliales tapissant le réticulum : ils sont sphériques, légèrement granuleux, et pourvus d'un noyau volumineux souvent étranglé en bissac, ce qui semble indiquer que ces agglomérations sont le siége d'un travail actif de prolifération. Il est fréquent, du reste, de trouver deux et même plusieurs noyaux dans un même corps cellulaire.

Quant au mode de formation de ces amas, on doit le rattacher sans doute, avec Klein et d'autres observateurs, à une prolifération des

cellules épithéliales qui recouvrent les travées de l'épiploon. On voit en effet, à certains endroits, les noyaux de ces cellules devenus plus volumineux soulever légèrement le corps cellulaire et proéminer à l'intérieur d'une maille épiploïque. Ailleurs la saillie est plus accusée; le noyau s'est écarté davantage de la surface séreuse et présente en son milieu un étranglement plus ou moins prononcé. A un stade plus avancé, la segmentation s'est effectuée complétement et a donné naissance à deux noyaux. La portion du corps cellulaire qui renferme ces derniers est refoulée de plus en plus vers l'extérieur, et il arrive un moment où elle n'est plus rattachée à l'épiploon que par un pédicule très-mince. On est dès lors en présence d'un élément nouveau distinct de la cellule plate dont il provient, et offrant le caractère que nous avons désigné par le terme de *muqueux* (§ 129). A mesure que le pédicule s'allonge de plus en plus, on voit la segmentation du corps cellulaire suivre celle du noyau, donner d'abord naissance à deux cellules, puis à quatre, jusqu'à la formation de ces amas volumineux que nous décrivons ici (1).

(1) On ne saurait considérer ces masses bourgeonnantes comme le résultat d'une inflammation de la séreuse. On les retrouve, en effet, sur tous les épiploons de cochon d'Inde, l'épithélium recouvre complétement les travées conjonctives, alors qu'on admet généralement que la première phase de l'inflammation d'une séreuse est caractérisée par le gonflement et la disparition des cellules épithéliales.

CHAPITRE IX

APPAREIL DE LA CIRCULATION

---

§ 133.

L'appareil de la circulation, de même que le système nerveux, qui sera ensuite étudié, présente à la description histologique une difficulté particulière inhérente à la continuité même des organes qui le composent. Si on compare le cœur aux parois des veines, et celles-ci aux capillaires et aux artères, on trouve des différences fondamentales dans la constitution de ces diverses parties, et cependant elles sont toutes continues les unes avec les autres, offrant de l'une à l'autre une transition ménagée.

Les divisions que nous introduisons dans l'étude de l'appareil vasculaire sont donc absolument artificielles, et ce sera aux recherches et aux descriptions spéciales qu'il faudra demander des notions plus précises sur le passage graduel du tissu des veines et des artères par exemple, à celui du cœur.

Nous étudierons successivement les éléments figurés du sang, le système capillaire, le cœur, le système artériel, le système veineux, le système lymphatique. Le cœur constitue à lui seul un système anatomique, les éléments musculaires qui entrent dans sa composition ne se rencontrant avec les caractères particuliers qu'ils offrent, dans aucune autre région de l'économie, du moins chez l'homme, et ne paraissant pas davantage dans les cœurs lymphatiques des vertébrés inférieurs. Nous joindrons enfin à l'étude de l'appareil vasculaire, celle d'un certain nombre de glandes closes, telles que le thymus et les glandes lymphatiques qui sont en rapport plus direct avec lui qu'avec aucun autre système ou appareil.

I. — HÉMATIES.

§ 134.

Ce nom préférable à celui de *globules du sang* ou *globules rouges* a été donné par Gruithuisen aux éléments figurés que l'on trouve si abondamment dans le sang et qui paraissent en être l'élément fondamental (1).

La forme réelle des hématies, loin d'être globuleuse, est celle d'un disque à bords arrondis et à faces excavées, tel que le produirait la figure ci-contre *ccc* en tournant dans l'espace autour de l'axe *ab*. Au microscope, les hématies présentent un aspect qui est bien la conséquence de leur forme, cela n'est pas douteux, mais qui est loin de la traduire simplement à nos sens. En d'autres termes, l'image perçue doit être analysée avant que l'esprit conçoive la forme de l'objet qui a produit cette image. C'est un des mille exemples en microscopie, qui prouvent qu'il ne suffit pas de regarder et de voir, mais qu'il faut savoir voir, qu'il faut toujours analyser la sensation reçue.

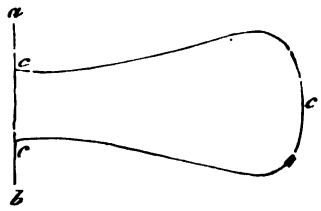

Fig. 60 (d'après Rollet). — Figures *ccc* qui, en tournant autour de *ab* comme axe, engendrerait la surface de révolution des hématies.

Les hématies se présentent de face sous l'aspect de petits corps ronds à bords clairs et à centre jaune-rougeâtre. On voit déjà que c'est précisément le centre doublement excavé des hématies, la partie la plus mince, qui apparaît le plus colorée à la lumière transmise. — Que si un de ces courants qui se produisent entre les deux lames de verre, vient à entraîner une hématie et à la faire rouler sur elle-même, elle offre de profil un aspect tout particulier, elle ressemble à une sorte de bissac ou de biscuit avec deux renflements extrêmes séparés par un étranglement. Cette image, comme il est facile de le comprendre, ou même de s'en assurer en regardant par le travers une lentille biconcave, ne représente nullement la projection géométrique vraie de l'hématie; elle donne l'idée de sa coupe. C'est donc seulement en combinant, en analysant les différents aspects offerts par les hématies, qu'on peut en déduire leur forme véritable.

Au point de vue de leurs caractères physiques, les hématies offrent

(1) Consulter pour l'étude de ces éléments : Rollet, *Vom Blut*, dans Stricker.

un certain degré de dichroïsme, suivant qu'on les examine directement en grandes masses dans le sérum du sang, ou isolément à la lumière transmise dans le microscope. Vues à la lumière incidente et en grand nombre elles sont de la belle couleur rouge plus ou moins éclatante que l'on connaît. Vues isolément à la lumière transmise sur le porte-objet du microscope, elles apparaissent non plus rouges, mais jaunes. Quand elles sont rapprochées, et qu'elles forment sur le verre mince une couche un peu épaisse, elles offrent une teinte brique pâle spéciale.

Les dimensions des hématies ont été recherchées avec un grand soin. Elles diffèrent d'ailleurs en général assez peu. Les dimensions extrêmes trouvées par Welker sur l'homme sain ont été, pour le diamètre de ces éléments 6μ,40 et 8μ,60. Hayem (*Comptes rendus* de l'Académie des sciences, juillet 1876) donne pour dimensions extrêmes des mêmes éléments 6μ et 8μ,8, il leur assigne pour diamètre normal 7μ,5 (1). Le bord épais des hématies mesure 1μ,90, soit en chiffre rond 2μ.

Il était intéressant pour les physiologistes de connaître le volume et la surface des hématies, afin de les rapporter à leur pouvoir dissolvant pour les gaz. La forme particulière des éléments rend toutefois ces mesures très-approximatives. Le volume d'une hématie peut être estimé à 0,000 000 072 217 Mm cube et sa surface à 0,000 1 280 Mm carré (Welker).

Il était également intéressant de connaître le nombre des hématies pour une quantité déterminée de sang. On a imaginé dans ce but des appareils spéciaux désignés sous le nom de « *compte-globules* ». MM. Potain et Malassez emploient un tube spécial dont la lumière est aplatie et dans lequel on introduit une quantité déterminée de sang mêlé d'un liquide indifférent destiné à l'étendre. On porte le tube renfermant une quantité connue de liquide sous le microscope, et on compte les globules au moyen d'un oculaire muni pour cela d'un quadrillage. Un calcul convenable donne ensuite la proportion des globules par rapport à la masse de sang.

MM. Hayem et Nachet (*Comptes rendus* de l'Académie, avril 1876), se servent d'une cellule formant une cavité dont la profondeur est mathématiquement connue. En déposant au centre de cette cellule une goutte du mélange sanguin, et en recouvrant immédiatement cette goutte d'une

(1) Chez les anémiques, d'après le même auteur, on trouverait de très-petites hématies, dont le diamètre tomberait même parfois jusqu'à 2μ,2, et en même temps des *globules géants* atteignant 12 et même 14 μ, dont la forme est régulièrement discoïde comme celle des *éléments normaux*. — Malassez, d'autre part, a signalé une curieuse modification des hématies dans l'empoisonnement chronique par le plomb : elles augmentent de diamètre et atteignent 9 μ, sans que leur forme soit d'ailleurs sensiblement altérée.

lamelle de verre très-plane qui vient reposer sur les bords de la cellule, on obtient une nappe de liquide à surfaces parallèles et dont l'épaisseur est connue. La numération se fait ensuite au moyen d'un oculaire quadrillé pour différents points de la nappe en question. MM. Hayem et Nachet mélangent le sang à des sérosités naturelles, telles que le liquide de la cavité ammiotique de la vache et surtout la sérosité des épanchements hydropiques qui se produisent chez l'homme dans certains cas pathologiques.

Par l'une ou l'autre de ces méthodes on a tous les éléments pour déterminer le nombre des hématies *proportionnellement au volume du sérum*, dans le sang extrait des vaisseaux.

On a pu estimer ainsi à 5 000 000 le nombre des hématies pour un millimètre cube de sang chez l'homme sain. Ces mesures comparées à celles que nous avons indiquées plus haut donnent 36 volumes d'hématies pour 100 volumes de sang, et pour 1 millimètre cube de sang, 640 millimètres carrés de surface de substance des hématies en contact avec le sérum.

Outre les globules du sang offrant les caractères normaux, Max Schultze a signalé la présence dans son sang et dans celui d'autres personnes, d'un certain nombre, variable suivant le moment de l'observation, d'hématies plus petites, sphériques, qu'on trouverait surtout en abondance, d'après Lehmann, dans le sang des veines sus-hépatiques, tandis que celui de la veine porte n'offrirait que des globules normaux; ces hématies ne mesurent que 5 à 6 μ.

§ 135. — Globuline. Hémoglobine.

Les hématies qui paraissent homogènes, quand elles sont vivantes, sont formées selon toute probabilité et comme un grand nombre d'autres éléments anatomiques (§ 66) par la réunion, l'union intime de deux substances vivantes désignées actuellement sous les noms respectifs de *globuline* et d'*hémoglobine* (1). Elles ne présentent chez l'homme ni noyau ni paroi propre (2).

(1) Brücke avait indiqué depuis longtemps la composition complexe des hématies : il avait vu sous l'influence de certains réactifs et en particulier de l'acide borique l'élément se gonfler en forme de vésicule hyaline, tandis qu'à l'intérieur une matière jaune formait un corps étoilé, dont les prolongements allaient rejoindre la superficie. Brücke appelle cette dernière substance *zooïde* et la première *œcoïde*. (Voy. aussi sur les caractères de ces deux substances, Laptschinsky *Viener Akad. Sitzungsber*, 1874).

(2) Les hématies ont un noyau chez les batraciens, et on leur a attribué chez les mêmes animaux, où elles atteignent une taille considérable (40 à 70 μ chez le Protée), une paroi propre. On la mettrait en évidence soit par l'alcool au tiers (Ranvier), soit par le nitrate d'argent. L'alcool au tiers serait également favorable pour l'étude du noyau, qui se colore

Globuline. — La globuline est une substance azotée insoluble ou peu soluble dans l'eau, *incolore;* c'est elle qu'on retrouve sous la forme sphérique après l'action de l'eau sur les hématies. On peut alors la rendre plus visible au moyen de l'iode qui la teint en jaune.

Rollet a indiqué le moyen de séparer la globuline de l'hémoglobine sans faire perdre à celle-ci la forme de l'hématie. Voici comment on procède. On dispose sur un mélange de sel et de glace une capsule de platine ou de tout autre métal bien étamé. On fait tomber goutte à goutte sur la paroi de cette capsule, du sang défibriné, de manière à ce que chaque goutte se congèle. Quand on a ainsi une certaine quantité de sang congelé, on laisse la capsule et son contenu remonter lentement à la température de 20 degrés environ. Si on observe alors le liquide au microscope, on retrouve les hématies avec leur forme, mais complétement décolorées. Toute la substance qui donnait à l'élément sa coloration rouge est passée en dissolution dans l'eau, c'est l'hémoglobine.

Hémoglobine. — On donne ce nom dans l'état actuel de la chimie biologique à une substance contenant du fer et plus ou moins colorée entre le rouge et le jaune, qui est unie à la globuline pour constituer les hématies. Dans l'élément, l'hémoglobine est à l'état amorphe, mais on admet qu'elle peut être séparée de la globuline et se présenter alors sous la forme de cristaux appartenant eux-mêmes à deux systèmes cristallins différents.

Pour l'obtenir dans cet état, voici comment on procède. On dispose une éprouvette dans un mélange réfrigérant. Après quoi on saigne un cochon d'Inde, dont le sang est défibriné, puis introduit dans l'éprouvette. On ajoute de l'éther jusqu'à ce que le mélange ait pris une coloration brune foncée, et soit en même temps devenu transparent. La réaction est alors terminée. On sépare les cristaux par décantation et on peut dès lors les conserver dans la glycérine.

Chez l'homme ces cristaux sont difficiles à voir. Ils s'obtiennent au contraire facilement avec le sang du chien, du rat, de l'écureuil et surtout du cochon d'Inde.

D'une manière générale toute méthode propre à *laquer* le sang, c'est-à-dire à le rendre transparent, est propre à extraire des hématies la matière colorante sans lui faire éprouver de changements (le froid,

par le carmin, l'hématoxyline, le sulfate de rosaniline, etc... — Chez l'homme, Bœttcher (*Virchow's Arch.* Bd. XXXVI), a récemment décrit, comme noyau, une petite tache obscure de forme circulaire ou étoilée, mesurant 1 μ de diamètre, mais qui ne serait pas teinte par les colorants ordinaires. Pour la voir, on fait une piqûre à la peau du doigt à travers une goutte d'albumine d'œuf, et on examine les hématies dans le mélange qui en résulte.

l'étincelle électrique sont dans ce cas), et par suite à obtenir les cristaux du sang. Mais il faut en général choisir des animaux où ces cristaux ont tendance à se former.

M. Pasteur (*Études sur la bière*, 1876, page 49) a récemment indiqué le mode suivant de préparation des cristaux du sang. On extrait de la veine ou de l'artère d'un chien une certaine quantité de sang en dehors du contact de l'air vicié par des particules flottantes. Dès les premiers jours si ce sang est exposé à l'étuve, plus tard si on le maintient à la température ordinaire, le sérum se colore en brun foncé. Au fur et à mesure que cet effet se produit, les globules du sang disparaissent, et le sérum et le caillot se remplissent de cristaux très-nets teints en brun ou en rouge.

Ainsi qu'on l'a vu, les cristaux obtenus avec le sang de divers animaux ne présentent ni la même forme, ni la même solubilité ; les cristaux du sang d'homme, de cheval, de poisson, de hérisson, de chien sont prismatiques ; ceux du cochon d'Inde, de la souris, constituent des tétraèdres et sont beaucoup moins solubles (1).

Ces cristaux offrent la double réfraction. La substance quoique cristallisée en est indiffusible. Formés à l'air, ils ont la couleur du sang artériel, mais deviennent sombres sans changer de forme, quand on les place dans le vide à une basse température. Ils sont alors jaune-verdâtres sur les arêtes et d'un rouge pourpre partout ailleurs. L'oxygène leur rend leur couleur primitive (2).

La dialyse des hématies réalisée expérimentalement par les procédés que nous venons d'indiquer, peut se faire naturellement dans le sang du cadavre. L'hémoglobine abandonne les hématies, et sans prendre la forme cristalline, peut dans la plupart des cas aller teindre les parois artérielles, ou se déposer dans les tissus en grumeaux plus ou moins gros (3). D'autrefois, sur les animaux, on peut rencontrer après la mort les capillaires remplis d'hémoglobine cristallisée (4). On la trouve également à cet état dans les sacs stomacaux des sangsues.

§ 136. — Étude spectroscopique du sang.

Dans le sang artériel, l'hémoglobine est toujours combinée à l'oxygène (oxy-hémoglobine). Mais l'oxygène se sépare dès que se

(1) Voy. sur ce sujet : Funke, qui a le premier décrit ces cristaux (*Zeitschr. für rat. Medicin*, 1851) ; Kunde (*Ibid.*) ; Hoppe-Seyler (*Virchow's Arch.*, t. XXIII) ; Klein.

(2) Nous avons extrait du pigment rouge des crustacés et du sang de certains insectes des cristaux très-analogues à ceux du sang. (*Journ. de l'Anatomie*, mai 1873.)

(3) Ces grumeaux existent peut-être à l'état normal dans le tissu des caroncules du dindon pendant la vie.

(4) Ce fait s'est présenté à nous, en hiver, sur des cyprins dorés

produit un abaissement de pression. C'est ce qu'on exprime en disant que la tension de l'oxygène dans le sang est d'environ 25 millimètres. Quand le sang se change en sang noir ou veineux, l'oxygène abandonne l'hémoglobine qui se trouve ainsi *réduite*, sinon en totalité du moins pour la plus grande partie.

Selon qu'elle est plus ou moins réduite, l'hémoglobine ou sa solution dans l'eau présente par transparence une couleur très-différente, origine de la différence bien connue entre le sang artériel et le sang veineux. On peut artificiellement réduire l'hémoglobine par les procédés chimiques ; on voit alors, en interposant une solution de cette hémoglobine réduite sur le trajet d'un spectre, qu'elle laisse seulement passer les deux extrémités de celui-ci, et qu'elle présente au contraire vers le centre du spectre une large bande d'absorption occupant une bonne partie de l'orangé, tout le jaune et une partie du vert, c'est-à-dire la région plus lumineuse à elle seule que tout le reste. Cela indique déjà que la couleur de l'hémoglobine réduite sera sombre, comme le prouve la teinte bleue des veines (voy. § 8). Cette couleur du sang où l'hémoglobine est réduite, reste formée par le rouge, une partie de l'orangé, puis une partie du vert, le bleu et le violet : ce sont les composants de la couleur du sang veineux.

La solution d'oxy-hémoglobine a des caractères tout différents : au lieu d'une large bande d'absorption dans la partie la plus éclairante du spectre, elle présente deux bandes, moins étendues ensemble que la précédente, et laissant visible le jaune pur et une bonne partie du vert. Aussi la couleur du sang oxygéné ou artériel est-elle claire, le jaune et le vert, c'est-à-dire la région la plus lumineuse du spectre, s'ajoutant aux couleurs composantes indiquées pour l'hémoglobine réduite.

Ce que nous venons de dire suffit à montrer que ces caractères spectroscopiques du sang, dont on a beaucoup exagéré l'importance, ne sont après tout que la traduction en termes plus précis et plus scientifiques, des modifications de couleur que présente le sang, selon que l'hémoglobine est oxygénée ou réduite. Par la même raison, il n'existe qu'une différence spectroscopique très-légère entre le sang oxygéné et le sang empoisonné par l'oxyde de carbone. Celui-ci présente, comme le premier, deux bandes d'absorption placées à peu près de même, et encore plus étroites, en rapport avec l'éclat plus vermeil que prend le sang sous l'influence de ce gaz. Enfin, le spectre du picro-carminate d'ammoniaque se rapproche lui-même beaucoup de celui de l'hémoglobine (Malassez).

§ 137. — Altérations. — Réactions.

Les hématies s'altèrent par une foule de causes. Ce sont des éléments dont l'équilibre moléculaire est fort peu stable. Il suffit que le sang soit sorti de la veine pour présenter bientôt, même dans la chambre humide, une modification profonde des hématies. Il faut se bien rappeler aussi que les hématies, pour le même individu, n'ont pas toujours le même degré d'altérabilité. Celui-ci peut dépendre de l'état de santé ou de maladie, de l'état de digestion ou de jeûne. Ce dernier paraît à tout prendre plus favorable pour observer les hématies, c'est celui où elles présentent le plus de stabilité.

On remarque constamment après un temps plus ou moins long, dans une préparation de sang frais, que les hématies perdent la régularité de leur contour et de leur surface. Le contour devient dentelé, la surface présente des proéminences : l'élément se déforme, tend à devenir sphérique. Souvent on découvre déjà des hématies qui offrent cet aspect dans les préparations tout à fait fraîches, en sorte qu'il est difficile de dire si elles n'existent point dans le sang à l'état normal. L'addition d'un peu d'eau, ou le refroidissement du sang, contribuent surtout à provoquer cette apparence.

Un autre phénomène se présente aussi communément, quand on porte sous le microscope une goutte de sang pur. On voit presque immédiatement les hématies se disposer en séries régulières, que l'on a comparées avec raison à des piles de monnaie dressées, ou renversées sur une table de telle sorte que chaque pièce ne soit en contact avec ses voisines que par une portion de sa surface (fig. 61). M. Ch. Robin attribue cet effet à ce que les hématies sorties du torrent circulatoire laissent exsuder une matière visqueuse et assez tenace d'une extrême transparence ; et il arrive que, quand ces enduits visqueux de deux hématies voisines viennent au contact, les deux éléments sont attirés l'un vers l'autre, leurs surfaces se conjuguent. Si alors on opère avec une pointe une légère pression sur le verre mince, celle-ci aura pour résultat de tendre à séparer les hématies réunies. Elles glisseront d'abord l'une sur l'autre ; puis, quand leurs

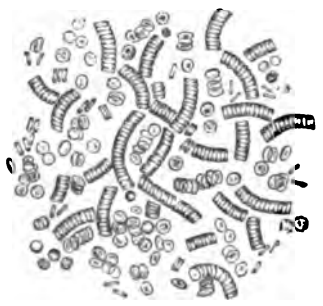

Fig. 61 (d'après Lehmann). — Goutte de sang pur déposée entre deux lames de verre, montrant les hématies disposées en piles. (Gr. 200/1.)

bords seuls seront en contact, on pourra voir les hématies s'étirer et s'allonger un peu en fuseau, en sorte qu'avant de s'abandonner mutuellement elles s'écarteront l'une de l'autre d'une distance égale au quart ou à la moitié de leur diamètre. C'est dans ce cas que la substance visqueuse devient visible sous forme d'un léger *tractus*, qu'on peut apercevoir en employant un éclairage peu intense. L'empilement des hématies ne se produit pas dans les vaisseaux, mais on le voit dans le sang défibriné.

On peut au moyen d'une manipulation particulière provoquer dans les hématies un mode d'altération qu'il est important de connaître, et dont s'est spécialement occupé W. Addison. Si l'on mélange par exemple une goutte de sang humain à certains liquides composés essentiellement d'alcool et de sulfate de quinine (1), on voit avec de forts grossissements les hématies se déformer, mais en même temps émettre des prolongements hyalins qui peuvent se montrer animés de mouvements variés.

Ces prolongements sont plus ou moins nombreux ; on en compte deux ou trois par hématie, quelquefois un seul. Ils sont terminés par une extrémité arrondie, et semblent formés par un jet de la substance intérieure de l'hématie, sorti à travers sa surface coagulée par un orifice qui aurait joué pour la substance intérieure de l'élément le rôle de filière. Ces prolongements ne s'obtiennent que dans certaines conditions du mélange du sang et du réactif. Pour les observer, le mieux est de disposer près l'une de l'autre une goutte de chacun des deux liquides et de recouvrir d'un verre mince. Le mélange se fait en proportions diverses et on trouvera dans la préparation un point où les *queues* des hématies se seront formées.

Tantôt celles-ci sont extrêmement minces, mesurant moins de $1/2\mu$ ou $1/4\mu$ de diamètre et ayant environ 7 à 8μ de long. Elles sont généralement droites dans ce cas, et paraissent atteindre en ténuité l'extrême limite

(1) Voici la formule compliquée donnée par W. Addison pour obtenir les apparences dont il va être question :

Sulfate de quinine	1 1/2 grain.
Vin de Porto	3 drachmes.

On chauffe légèrement devant le feu, il se forme un dépôt et la liqueur se décolore. On ajoute alors :

Vin de Xérès	1/2 once.

et après quatre jours on filtre de nouveau.

Pour rendre le réactif plus actif, on peut y ajouter quelques gouttes de la solution suivante :

Sel marin	3 grains.
Bicarbonate de soude	1 1/2 grain.
Eau	1 once.

de la vision distincte. D'autres fois ces prolongements sont beaucoup plus considérables : ils mesurent plus de 1 μ de diamètre à leur extrémité et peuvent atteindre jusqu'à 20 μ de long ; on les voit alors distinctement animés d'un mouvement ondulatoire qui rappelle celui de certaines bactéries (1). Il arrive aussi que ces prolongements se détachent et flottent dans le liquide en présentant le même mouvement. Il sera en tout cas facile de s'assurer qu'on n'a point à faire à des bactéries qui résistent à la plupart des réactifs, tandis que la substance des prolongements est facilement et rapidement altérable. On voit au bout d'une demi-heure environ les queues prendre un aspect moniliforme qui n'est probablement que le premier pas d'une désagrégation totale.

Sous l'influence d'une succession d'étincelles électriques, le sang perd son opacité, il se *laque* avec une couleur brique spéciale. On reconnaît encore ici que la rapidité avec laquelle ce changement se produit, varie selon les individus et les moments d'observation. L'élément présente d'abord sur son contour quelques bosselures au nombre de trois, cinq, ou plus ; il prend une forme irrégulière. Dans un état de décomposition plus avancé les prolongements s'effilent, puis peu à peu ils se rétractent et l'on n'a plus sous les yeux qu'une masse entièrement sphérique, mais toujours colorée. Celle-ci pâlit ensuite, et il ne reste plus comme trace de l'élément qu'une sphère lisse, incolore, qui persiste longtemps sans offrir de nouvelles modifications. Elle a la même ductilité et la même élasticité que les hématies intactes. Elle est constituée ainsi qu'on l'a vu par la globuline.

Les courants continus n'ont pas la même action. Ils n'agissent sur les hématies qu'au voisinage des électrodes, en raison de l'acidite d'une part et de l'alcalinité de l'autre, produites par les décompositions dont le sérum est le siége. Ils peuvent toutefois, quand ils sont suffisamment énergiques, provoquer des transports de matière à l'intérieur des hématies, comme le montre, d'après Tarchanoff, l'observation des hématies embryonnaires de la grenouille encore chargées de granules vitellins : ceux-ci se déplaceraient sous l'influence du courant électrique, au sein de la substance de l'élément.

L'action de la température n'est pas moins énergique. Vers 52 degrés centigrades les hématies présentent d'abord des entailles sur leur périphérie, qui deviennent de plus en plus profondes et qui forment même parfois en marchant l'une vers l'autre des étranglements. Les hématies prennent ainsi les formes les plus variables, la masse princi-

(1) Il est possible que ces mouvements soient plus sensibles dans les préparations placées devant le microscope horizontal. Elles cessent en tout cas vers les bords de la préparation. W. Addison observait à la lampe avec une lentille entre le miroir et l'objet.

pale représentant souvent un gros globule coloré, entouré d'autres plus petits n'ayant parfois que le diamètre habituel des granulations moléculaires.

A 60 degrés centigrades le sang se laque avec la couleur brique. Il devient également laqué, si on le congèle à plusieurs reprises dans un mélange réfrigérant en le laissant chaque fois reprendre sa limpidité.

Pour faire réagir les liquides (1) sur le sang, on peut employer plusieurs méthodes. La première est de mêler le sang au réactif dont on veut étudier l'action. Mais alors on ne peut observer sous le microscope que le résultat brut de cette action. Il est mieux d'essayer de laisser la réaction se faire sous le microscope afin d'en pouvoir suivre toutes les phases, soit en plaçant une goutte de sang et une goutte du réactif au voisinage l'une de l'autre, comme nous l'avons indiqué, soit en engageant la goutte de sang dans les mailles d'un petit fragment d'amadou, et, quand elle est recouverte d'un verre mince, en ajoutant sur les bords le réactif qui ne pénétrera que lentement; encore, plus simplement, on instillera sous le verre mince où est le sang, une goutte du réactif qui agit de proche en proche.

On ne doit point oublier que l'eau est un réactif énergique des éléments du sang. Elle a pour effet presque immédiat de faire perdre aux hématies leur forme et de les rendre sphériques ; quoique le diamètre de ces sphères soit moindre que le grand diamètre des hématies, elles représentent cependant un volume plus grand résultant d'une sorte d'imbibition. Ces sphères sont encore au début fortement colorées. Leur forme n'est pas non plus toujours absolument sphérique ; elle peut être plus ou moins irrégulière. L'action de l'eau en se prolongeant décolore l'hématie, parfois avec une rapidité telle, que le phénomène paraît presque instantané. Même alors que le sang a été additionné d'une grande quantité d'eau et soigneusement mélangé avec elle, on voit un certain nombre d'hématies persister un temps très-long à l'état de sphères colorées, indiquant ainsi de profondes différences dans la constitution de ces éléments.

L'eau altérant ainsi la forme des hématies, il faudra donc la rejeter de la manière la plus absolue pour l'étude directe de celles-ci. Pour empêcher le sang de se dessécher sur le porte-objet, ce qui arrive assez vite, on ajoutera, avec un agitateur, une goutte de sérum sur les bords du verre mince : la capillarité la fera immédiatement pénétrer au-dessous. — Le mucus du vagin et des

(1) Nous empruntons à Rollet, dans Stricker, la plupart des indications qui suivent.

bronches, le liquide des kystes et des séreuses, l'urine quand elle est acide, sont sans action sur les hématies. — Le mieux, si l'on désire étudier longuement les mêmes globules sans qu'ils subissent de modification, est d'attendre une occasion favorable. Il se trouve, en effet, dans l'organisme, des humeurs interposées aux tissus normaux ou pathologiques, qui possèdent la propriété de préserver longtemps les hématies de toute altération, même au delà du terme de la vie. Le liquide qui imprègne certaines tumeurs fibreuses est dans ce cas.

Les sels agissent très-différemment selon leur nature et selon leur degré de concentration. Beaucoup de sels métalliques, de même que les acides, produisent un précipité dans la substance des hématies. D'autres au contraire ne donnent pas lieu à ce précipité : tels sont le sel de cuisine, le sulfate de soude, le borax, les acétates. Leurs solutions rendent la substance des hématies moins ductile et moins élastique, leur contour plus accentué ; elles les déforment. Telle est du moins l'action de ces sels à l'état de concentration moyenne. Les solutions concentrées ou ces sels eux-mêmes jetés en poudre dans le sérum, commencent par resserrer les hématies, qui deviennent bientôt sphériques et pâles, et ne laissent plus d'elles qu'une masse décolorée. Enfin dans les solutions étendues de ces sels, c'est-à-dire quand ils sont à peu près en même quantité que ceux du sérum, les hématies demeurent un certain temps intactes. Aussi les emploie-t-on, pour l'étude du sang, en place de sérum. S'ils sont encore plus dilués, ils se comportent comme le sérum directement étendu d'eau.

Les sels basiques de la bile et la bile elle-même dissolvent les hématies avec une succession de phénomènes comparables à l'action du chloroforme et de l'éther sur ces éléments.

Les sucres produisent les mêmes phénomènes sensibles que les solutions salines. A un degré de concentration moyen, ils durcissent les hématies en leur enlevant de l'eau, et donnent ainsi lieu aux mêmes apparences que les sels dans les mêmes conditions.

La potasse, la soude, la chaux, la baryte, la strontiane même en solution au millième, offrent déjà une action différente de celle de l'eau. Les hématies se transforment à la vérité tout d'abord, comme dans l'eau, en sphères colorées, mais celles-ci se dissolvent rapidement sans laisser de traces.

Les acides produisent pour la plupart un précipité granuleux dans la substance des hématies. Ce précipité est souvent environné d'une masse de substance hyaline à contour fin et bien accentué. La solution étendue d'iode agit comme les acides. Traitées par une solution de 20 grammes d'acide acétique dans 100 grammes d'eau, les hématies

deviennent tout d'abord sphériques, se décolorent ensuite et persistent ainsi un temps assez long.

Veut-on simplement étudier l'action sur les hématies de légers changements dans l'acidité ou l'alcalinité du liquide où elles sont plongées, il convient, pour éviter l'action propre de l'eau, de concentrer les solutions acides ou alcalines employées, avec du sel de cuisine ou du sucre au degré voulu. Ainsi on emploiera une faible quantité d'acide chlorhydrique dans une solution de sucre de canne ; ou une solution de sel de cuisine, rendue légèrement alcaline avec la potasse. On voit que les liqueurs acides donnent aux hématies des contours plus lisses et augmentent leur éclat ; les liqueurs alcalines leur donnent un contour inégal et bosselé. Un autre moyen d'obtenir les mêmes effets est d'employer le courant électrique et d'observer les hématies au voisinage de l'un ou de l'autre pôle.

L'urée en poudre ou en solution de 25 à 30 grammes pour 100 d'eau, altère fortement les hématies, mais d'une manière assez variable. Tantôt elle les rend sphériques et tantôt on voit sur leurs contours se produire des entailles et les hématies finalement se réduire en gouttes. La solution neutre de carmin ammoniacal (1 gramme de carmin pour 200 grammes d'eau) agit comme l'eau. Si l'on ajoute à la solution 1/2 à 1 pour 100 de sel de cuisine, les hématies restent intactes, sans se colorer.

L'ozone laque le sang en altérant les hématies. Cette réaction est aussi celle de l'éther, du chloroforme, du sulfure de carbone, de l'alcool. On voit au microscope les bords de l'hématie se déformer, puis celle-ci prend la forme sphérique, et finit par se décolorer. L'éther et le chloroforme ajoutés sous la forme liquide ont la même action qu'en vapeur ; on trouve toutefois alors plus d'hématies devenues sphériques. L'alcool produit un précipité et déforme l'élément.

Les matières colorantes telles que le carmin et l'hématoxyline ne sont pas fixées par les hématies. Le noyau seul des hématies embryonnaires fait exception à cette règle (§ 139). La solution alcoolique d'éosine colore uniformément en rouge toute la substance du corps des hématies.

§ 138. — Physiologie des hématies.

Les fonctions des hématies comporteraient, on le comprend, un long chapitre. Les physiologistes ont pu, en effet, s'assurer par l'expérience que ces éléments sont le siége exclusif d'un certain nombre des phénomènes de l'hématose. C'est ainsi qu'en passant dans les poumons, ou

placées à l'extérieur dans des conditions favorables, les hématies peuvent se charger de 20 à 30 volumes d'oxygène, pendant que le sérum n'en dissout qu'un volume environ.

L'intégrité de cette fonction des hématies dépend d'ailleurs de l'intégrité du milieu dans lequel elles sont plongées, et à travers lequel seulement elles reçoivent l'impression des gaz extérieurs. Si on altère ce milieu en le rendant plus dense, si, par exemple, le sérum se trouve pathologiquement ou expérimentalement chargé de sucre, les hématies ne peuvent plus dissoudre par son intermédiaire la même quantité d'oxygène. Elles se trouvent dans les mêmes conditions que des animaux plongés dans un air confiné, et l'économie souffre d'une fonction incomplète d'un de ses éléments, due à l'altération du milieu où cet élément est plongé.

L'oxyde de carbone est pour les hématies un poison violent; des quantités minimes de ce gaz, mises en contact avec elles, leur donnent une teinte vermeille beaucoup plus intense que l'oxygène ; en même temps, l'élément est tué sans que sa forme soit altérée, il paraît même devenu plus dense ; il est incapable de fonctionner et en particulier de dissoudre au contact de l'oxygène la moindre partie de ce gaz. On exprime ceci en disant que l'oxyde de carbone détruit la combinaison de l'hémoglobine avec l'oxygène (oxy-hémoglobine) et se substitue à l'oxygène, formant avec l'hémoglobine une nouvelle combinaison beaucoup plus stable. On peut conserver intactes pendant un temps assez long les hématies d'un sang recueilli dans un vase contenant de l'oxyde de carbone, et maintenu au contact de ce gaz.

§ 139. — Genèse des hématies.

Les hématies chez l'embryon de poulet naissent dans l'aire vasculaire, au sein même des vaisseaux en formation. Les unes et les autres paraissent dériver des éléments constituant le feuillet moyen, et leur apparition est des plus précoces. Dès le second jour en effet, chez le poulet, on distingue à leur couleur rosée les premiers rudiments des vaisseaux sous la forme d'*îlots sanguins*.

D'après Kölliker (*Entwickelungsgeschichte*, 1876, p. 162 et suiv.), les hématies naîtraient par une sorte d'épigenèse sur les parois des vaisseaux déjà formés. Voici comment se succéderaient les phénomènes. Dès la vingt-deuxième heure, on trouverait à la périphérie de l'aire vasculaire, dans le feuillet moyen, des traînées pleines, formées par des agglomérations de cellules ; ces traînées à peu près cylindriques, anastomosées les unes avec les autres, envoyant de divers côtés des

prolongements, seraient pour M. Kölliker, comme d'ailleurs pour Klein (1) et pour Gœtte (2), à la fois l'origine des parois vasculaires (voy. ci-dessous) et des hématies. Ces cordons pleins se creuseraient en effet pour constituer la paroi des vaisseaux par l'apparition entre leurs éléments, d'un sérum incolore. Seulement la cavité où il se produit, ne se formerait point partout au centre même des cordons ; sur différents points elle serait excentrique, et dans ces places les éléments centraux du cordon se transformeraient en hématies, tandis que les éléments périphériques enveloppant à la fois le sérum et l'amas cellulaire devant former les hématies, prendraient de plus en plus le caractère de cellules endothéliales des vaisseaux. Ces amas sont les îlots sanguins, que M. Kölliker appelle « Bildungsheerde des Blutes. » Le même auteur décrit les aspects différents que présentent les cellules de ces amas suivant la place qu'elles occupent. Celles qui sont le plus voisines de la lumière du vaisseau en formation sont plus aplaties, rappelant un peu la forme des cellules qui vont d'autre part constituer la paroi vasculaire. Ceci donne en quelque sorte aux amas d'hématies l'apparence d'être hors des vaisseaux. Les cellules centrales de l'amas se colorent les premières en rose, puis celles qui avoisinent la lumière déjà formée ; puis ces cellules se détachent les unes après les autres pour devenir libres dans le sérum, et il ne reste que les cellules formant la paroi vasculaire (3).

Les opinions de Klein et de Gœtte ne diffèrent que par un certain côté de celle de Kölliker. Ils ne voient point ces traînées cellulaires auxquelles celui-ci fait allusion, et qui semblent, au reste, peu en rapport avec la figure irrégulière et bosselée des premiers vaisseaux. Ceux-ci, de même que les hématies, devraient leur origine, d'après Klein et Gœtte, à de gros éléments sphériques au centre desquels se formeraient les hématies reconnaissables à leur coloration rosée, puis rouge, tandis que la paroi de ces sphères de formation (*Bildungszellen*, Klein) donnerait naissance à des noyaux qui deviendraient eux-mêmes le centre d'activité d'autant de cellules endothéliales. Les parois de

(1) *Das mittlere Keimblatt in seinen Beziehungen zur Entwickelung der ersten Blutgefässe und Blutkörperchen im Hühnerembryo* (*Sitzungsberichte der K. Akademie der Wissensch.* Mars 1871.)

(2) *Beitraege zur Enwicklungsgeschichte der Wirbelthiere.* (Archiv für mikr. Anatom. 1874).

(3) Plus tard, d'après H. Leboucq (*Bulletin de la Société de médecine de Gand*, 1875) les hématies continueraient de se former de même chez les mammifères aux dépens des noyaux des cellules d'où dérivent les capillaires (voy. § 150 et 151). On peut très-bien voir sur certains poissons (Macropodius) les parois des cavités où circule le sérum primitif, se dégrader en quelque sorte sous l'action du courant, et leurs éléments entraînés devenir des hématies.

ces sphères se souderaient par contact et les hématies se trouveraient par cela même dans la cavité du système vasculaire (1).

Il est certain que dès la vingtième heure on peut constater dans le tissu du feuillet moyen l'existence de masses sphériques dans la substance desquelles se voient, comme autant de noyaux mesurant 9 à 11 μ, de petits globes que leur couleur déjà rosée permet de reconnaître pour des hématies. M. Kölliker décrit celles-ci au début comme munies d'un noyau et pleines de granulations foncées. Nous les avons toujours trouvées hyalines dès l'origine, rares d'abord, puis abondantes dans la masse sphérique où elles prennent naissance soit aux dépens d'un noyau primitif, soit par un processus encore inexpliqué. Pour bien étudier ces éléments, il convient de les immobiliser sur place à l'aide de l'acide osmique concentré d'après la méthode que nous avons indiquée (§ 57); on dissocie ensuite ou bien on pratique des coupes à la planchette.

§ 140. — Hématies embryonnaires.

Les hématies primitives chez le poulet sont plus petites que chez l'adulte, sphériques au lieu d'être ovoïdes, etc. Chez l'homme les hématies présentent aussi dans les premiers temps de la vie des caractères particuliers. On les désigne sous le nom d'hématies embryonnaires.

Celles-ci ont à peu près la même forme que celles de l'adulte, mais elles sont beaucoup plus grandes : elles mesurent environ 10 à 15 μ de diamètre sur 3 à 4 μ d'épaisseur. On découvre de plus, à leur intérieur un ou même quelquefois deux noyaux inclus, sans qu'ils paraissent faire saillie à la surface de l'élément, même quand ils siégent dans la région centrale et doublement excavée de celui-ci. Ces noyaux sont sphériques, larges de 3 à 4 μ; ils sont très-finement granuleux et sans nucléole, brillants, à contour net, insolubles dans l'acide acétique et dans l'eau. L'acide acétique rend leurs bords encore plus foncés; l'eau, dissolvant lentement la substance de l'hématie,

(1) Gœtte et His croient que ces masses sphériques sont des produits de segmentation tardifs du vitellus, qui traverseraient le mur germinatif (Keimwall), et viendraient, grâce à des mouvements sarcodiques dont ils seraient doués, pénétrer dans les mailles du feuillet moyen. Les hématies et les cellules endothéliales, par suite, ne dériveraient point du mésoderme, mais représenteraient une lignée spéciale d'éléments anatomiques provenant directement des sphères de segmentation. Que le phénomène, auquel Gœtte et His font allusion, se produise, on n'en saurait douter: il est fréquent de trouver, en effet, des masses sphériques de substance vitelline, reconnaissable à tous ses caractères, au milieu des feuillets du blastoderme, mais ils y restent probablement comme corps étrangers, jusqu'au moment où ils se trouvent finalement résorbés, n'ayant pris aucune part à la constitution du nouvel être.

sera employée avec le plus grand avantage pour étudier le noyau, sur lequel elle n'a pas d'action.

On ignore si ce noyau disparaît par une sorte d'atrophie semblable à celle que présente le noyau des cellules adipeuses (§ 68) et qu'on retrouve sur d'autres éléments anatomiques (1), ou si les hématies à noyau disparaissent pour faire place aux hématies normales (2).

Vers le quatrième mois de la vie intra-utérine, les hématies embryonnaires ont fait place peu à peu aux hématies normales. On peut en trouver toutefois beaucoup plus tard. Neumann (*Arch. für Heilkunde*, 1871) en signale chez le nouveau-né et même quinze jours après la naissance. Sur un embryon de mouton long de 18 millimètres le nombre des hématies embryonnaires à noyau égale à peu près le tiers du nombre total de ces éléments. Ils sont de dimensions très-inégales. Les hématies non nucléées ont environ 5 à 6 μ. Les hématies nucléées ont à peu près le double et possèdent une forme ovoïde. Nous avons pu très-bien juger de la proportion de ces éléments sur des coupes d'embryons conservés dans la liqueur de Müller, et teintes ensuite fortement au moyen de l'hématoxyline qui colore les noyaux et ne colore pas le corps des hématies nucléées, non plus que celui des hématies sans noyau.

On remarquera que les premières hématies se montrent dans un organe essentiellement transitoire. Nous ignorons comment elles se multiplient ensuite, et nous ne pouvons que constater la rapidité de cette multiplication, à mesure que l'individu grandit, ou après certains états morbides qui en ont diminué le nombre. Nous ignorons également si cette genèse prend place dans l'ensemble du système circulatoire, ou seulement dans certains organes que le sang traverserait lentement, en même temps que ses éléments rouges s'y multiplieraient. On a attribué tour à tour à la moelle des os, à la rate, cette fonction extrêmement active chez l'individu adulte. Dans la rate de la grenouille on trouve, en effet, des éléments anatomiques qui ont déjà la couleur et toutes les propriétés physiques des hématies, mais sans en avoir ni la forme ni la taille. Il est possible que ce soient des hématies naissantes dans des conditions à peu près analogues à celles où elles prennent naissance dans l'aire vasculaire du poulet (voy. § 136 et note 3, p. 225).

(1) En particulier les cellules irisantes du tapis des carnassiers (voy. plus loin).

(2) Chez le têtard de grenouille, les hématies renferment, encore un certain temps après l'éclosion, des granules vitellins parfaitement reconnaissables. On voit ceux-ci remplacés ensuite par des granulations pigmentaires (?) jusqu'à ce qu'enfin l'élément se présente avec les caractères qu'il gardera pendant le reste de la vie de l'animal.

II. — SANG, LYMPHE, CHYLE.

§ 141.

Ces humeurs ne doivent nous occuper qu'au point de vue des éléments figurés qu'on y peut rencontrer. Et le nombre de ceux-ci est extrêmement restreint au moins à l'état normal.

§ 142. — Sang.

Le sang contient seulement deux sortes d'éléments figurés, à l'état normal :

1° Des hématies;

2° Des leucocytes.

L'apparition de ces derniers éléments est toujours postérieure à celle des hématies. Sur les tritons ils ne se montrent que trois ou quatre jours après l'éclosion, et même plus tard chez les grenouilles (Ch. Robin).

Le sang du cœur peut contenir, en outre, des granulations graisseuses versées dans le torrent circulatoire par le canal thoracique et la veine lymphatique. Ces granulations, qui n'existent pas normalement dans le sang des vaisseaux périphériques, y apparaissent en grand nombre par suite de certaines circonstances pathologiques et peut-être physiologiques. On les trouve très-fréquemment chez les femmes enceintes ; après l'ingestion d'une quantité notable de lait ou d'eau-de-vie ; et chez les individus soumis à la diète.

Après la mort, on peut trouver dans le sang des cristaux d'hémoglobine (§ 134).

Pour étudier la proportion relative des hématies et des leucocytes, on se servira des compte-globules (§ 131) qui donneront aisément cette indication. Quand on veut isoler rapidement les globules blancs, on peut employer avec avantage un procédé qui consiste à placer une goutte de sang entre deux lames de verre; au bout d'un certain temps, en raison de leur viscosité particulière, les leucocytes adhèrent aux lames. Si l'on fait alors passer entre celles-ci un courant d'eau légèrement salée, il entraînera les hématies, ne laissant dans le champ du microscope que les leucocytes.

Nous n'avons pas à parler ici d'une foule de corps étrangers qui peuvent se trouver mêlés au sang et circuler accidentellement avec

lui : œufs d'entozoaires (trichines, etc....), grains de pigment (paludéisme), grains métalliques portés dans l'économie par traumatisme, bactéries, etc.... Ces dernières ne devront point être confondues avec les minces prolongements que l'on fait naître par le procédé d'Addison (§ 134), et qui peuvent se produire peut-être sur l'individu vivant dans certaines circonstances. Ces prolongements sont immédiatement dissous par l'addition d'un sel basique ou d'un acide faible (1).

§ 143. — Lymphe et chyle.

La composition de la lymphe et du chyle est encore plus simple que celle du sang, au point de vue morphologique. On y trouve quelques rares hématies dont la présence dans ce système de vaisseaux est vraisemblablement accidentelle, puis des leucocytes, et dans le chyle enfin, pendant la digestion, une grande abondance de granulations graisseuses qui lui donnent l'aspect lactescent bien connu.

§ 144. — Fibrine coagulée.

Il convient de décrire, à la suite des humeurs qui précèdent, les caractères physiques des dépôts de fibrine qu'elles forment, dès qu'elles sont tirées d'un vaisseau sanguin ou lymphatique (2).

La fibrine déposée s'offre au microscope en très-minces fibrilles généralement flexueuses, entre-croisées, plus ou moins adhérentes l'une à l'autre et parsemées dans leurs interstices de fines granulations. Ces fibrilles mesurent un demi-millième de millimètre de diamètre au plus. L'eau ne les attaque pas ; l'acide acétique et les acides minéraux étendus les ramollissent, les rendent diffluentes, les dissolvent : par suite l'état fibrillaire du caillot disparaît, sa substance devient homogène, transparente.

Cet aspect fibrillaire est général, la trame vue au microscope varie seulement de transparence selon l'écartement des fibrilles ; celui-ci est en raison de la quantité de fibrine contenue dans le liquide qui a fourni le précipité, et des conditions dans lesquelles s'est opéré ce dernier.

(1) On peut avoir une idée de la variété des corps qui circulent parfois dans les vaisseaux en observant les larves de batraciens (grenouille, crapaud, surtout axolotl). On découvre des hématies et des leucocytes de toute forme et de toute taille, un grand nombre de granules isolés qui sont peut-être des éléments anatomiques très-jeunes, des masses irrégulières de substance organique, beaucoup plus grosses que les hématies, et qui peuvent se diviser accidentellement contre quelque obstacle, sous l'impulsion du courant sanguin, etc... Nous avons signalé dans le sang du triton des masses sarcodiques très-diffluentes. (Voy. note, page 93).

(2) Voy. Ch. Robin et F. Verdeil, *Traité de chimie anatomique et physiol.*, t. III, p. 258

Les fibrilles enlacent tous les éléments anatomiques que tenait en suspension le liquide. On peut même assister au phénomène de leur inclusion, en examinant sous le microscope une goutte de sang ou de chyle qui se coagule. Chaque élément se trouve enfermé dans une maille du réseau qui se produit ; mais il n'est pas rare de rencontrer, surtout dans les caillots de la mort, les hématies agglomérées d'un côté et les leucocytes de l'autre.

La fibrine coagulée peut aussi se présenter à l'état de granulations moléculaires très-fines, grisâtres, qui offrent alors les mêmes réactions que les fibrilles. Ces granulations ne manquent jamais dans les caillots, et on les voit toujours augmenter de quantité, à mesure que ceux-là deviennent plus anciens.

En laissant séjourner du sang pendant plusieurs jours en dehors du contact des particules flottant dans l'air, il arrive que les caillots de fibrine d'abord remplis de cristaux du sang (voy. § 132), se débarrassent peu à peu de ceux-ci et finalement se transforment en une masse hyaline (Pasteur, *loc. cit.*).

III. — VAISSEAUX CAPILLAIRES. — INJECTIONS.

145. — Épithélium vasculaire.

Toute la surface interne de l'appareil circulatoire, cœur, artères, veines, lymphatiques, etc... est tapissée d'un épithélium lamellaire ou endothélium (voy. § 114).

Quand on injecte de l'eau dans les vaisseaux d'un cadavre, on y retrouve ces cellules épithéliales, les unes roulées en cornet, d'autres incurvées de telle sorte que le noyau semble marginal, quelques-unes plissées. Il est donc toujours essentiel de rechercher ces éléments, ainsi que nous l'avons indiqué (§ 114), sur des pièces fraîches.— Les moyens propres à cette recherche sont les imprégnations argentiques et surtout les injections avec un mélange de nitrate d'argent et de gélatine (voy. ci-après).

Ces cellules épithéliales des vaisseaux sont extrêmement minces et prennent par suite mille formes diverses dès qu'elles sont détachées. Leur substance est très-élastique. Quand elles sont en place, les lignes de démarcation qu'accuse le nitrate d'argent sont toujours plus ou moins sinueuses. Les figures ainsi obtenues sont fusiformes dans les artères avec le grand axe parallèle à celui du vaisseau ; dans les veines elles sont plus régulièrement polygonales et analogues à l'épithélium des séreuses ; la différence est telle qu'on distingue nettement l'épithé-

lium d'une artère de celui d'une veine. Dans les capillaires la forme des cellules est essentiellement variable. Dans les gros capillaires, dans les sinus, dans les lacunes du tissu érectile, les cellules se rapprochent par leur aspect de celles qui tapissent les veines. Dans les capillaires les plus fins elles se contournent diversement : tantôt une cellule forme un anneau complet, et tantôt la moitié ou le tiers du

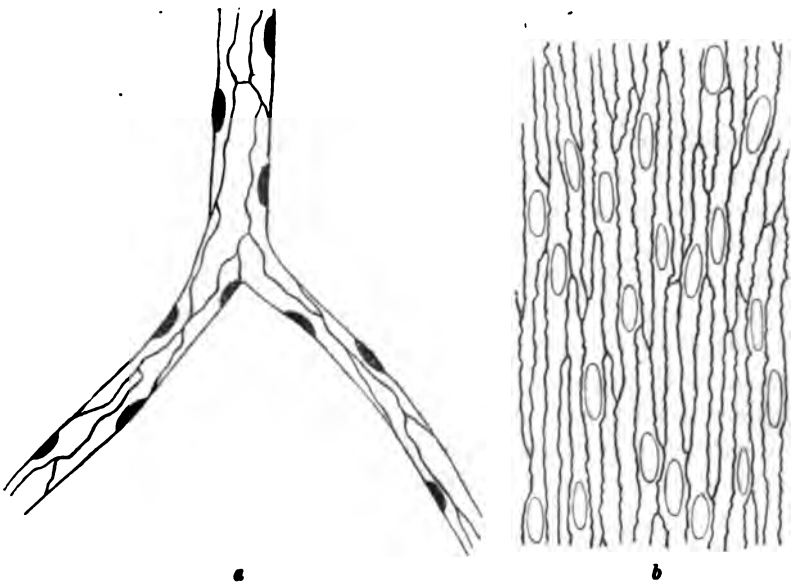

Fig. 62 (d'après Kölliker). — Épithélium vasculaire rendu apparent par le nitrate d'argent : *a*, dans un capillaire de la queue d'un têtard ; *b*, dans une artériole du mésentère de la grenouille. Les noyaux de la première préparation ont été colorés au moyen de l'hématoxyline. (Gr. 350/1.)

pourtour de la cavité ; ou bien elle est disposée en spirale ; presque toujours le grand diamètre est parallèle à l'axe du vaisseau (voy. *Journ. de l'Anat.*, 1868, pl. XVII).

La table suivante des dimensions en longueur et en largeur de ces cellules a été donnée par Legros.

Nouveau-né : artère humérale..	40-50	sur 10/1000e	de millimètre.
— artérioles	20-25	sur 5/1000e	—
— capillaires.....	15-23		—
Artère ombilicale.....	40-50	sur 10-15/1000e	—
Veine ombilicale	30-35	sur 20-25/1000e	—
Capillaires du placenta.....	25-30	sur 3- 4/1000e	—
Veine coronaire du placenta...	50	sur 30	—
Aréoles des corps caverneux ...	40-50	sur 30	—

On voit que le diamètre des cellules épithéliales des vaisseaux varie sur le même individu suivant les points observés ; il est plus grand

dans les vaisseaux volumineux et les larges dilatations vasculaires (sinus, aréoles) que dans les artérioles, les veinules et les capillaires. La veine porte est tapissée par un épithélium qui tient le milieu, comme le vaisseau lui-même, entre celui des artères et celui des veines.

Cet épithélium constitue au début l'unique paroi des premiers capillaires en formation. Nous reviendrons sur ce point en traitant du développement de ceux-ci.

§ 146. — Division des capillaires.

Les capillaires ne sont ni des veines ni des artères. Bichat l'avait pressenti et avait consacré un chapitre spécial au *système capillaire*, distingué par lui des systèmes veineux et artériel.

M. Ch. Robin a classé les capillaires en trois variétés, qui sont d'ailleurs continues l'une à l'autre, en sorte qu'un capillaire de la première variété, à mesure qu'il se rapproche du système veineux ou du système artériel, passe à la seconde variété et encore plus insensiblement de la seconde à la troisième. Cette transformation se fait par l'adjonction sur la paroi du capillaire de la première variété, d'éléments nouveaux tels que fibres-cellules et fibres lamineuses. La paroi ainsi constituée devient une membrane proprement dite.

§ 147. — Capillaires de la première variété.

Les capillaires de la première variété sont des tubes larges de 3-7 μ, transparents, droits ou flexueux, incolores, à bords nets. Leur paroi qui devient de moins en moins mince à mesure que le conduit s'élargit, a de 1 à 2μ d'épaisseur; elle paraît simple et uniquement constituée par la réunion sur leurs bords des cellules endothéliales qui tapissent la cavité. Il n'est pas impossible toutefois qu'en dehors de celles-ci existe une membrane continue, extrêmement mince, que l'on retrouve, offrant une épaisseur de plus en plus considérable dans les capillaires des autres variétés. On n'a point encore montré le point précis où cette tunique cesse d'exister, s'il est vrai qu'elle ne se continue pas, considérablement atténuée, sur la paroi des capillaires proprement dits.

Que la constitution de cette paroi soit ou non complexe, elle se présente à l'état frais comme homogène, sans fibres ni stries, mais tenace, en sorte que l'étude n'en est pas difficile. Elle est parsemée de place en place de noyaux ovoïdes à grand diamètre toujours parallèle

à l'axe du vaisseau. Ce sont les noyaux des cellules endothéliales, qui font un peu saillie soit en dedans, soit en dehors.

Les capillaires offrent une très-grande variété d'aspect selon le point où on les envisage. Tantôt ils forment de très-riches anastomoses, et tantôt parcourent un très-long trajet sans ramifications. Ce sont là autant de variantes qui doivent être indiquées en décrivant les tissus et les organes où elles se rencontrent. C'est aussi une variété spéciale de capillaires qui constitue essentiellement le *tissu érectile*. Il en sera traité en même temps que de l'appareil génito-urinaire, seul point où on rencontre ce tissu chez l'homme.

Dans l'évaluation du diamètre des capillaires, indiquée plus haut, nous avons fait entrer l'épaisseur de la paroi deux fois répétée. Admettant que celle-ci mesure environ 1 μ, il restera pour diamètre de la lumière des plus gros capillaires 5 μ. Cette quantité est inférieure à celle qui exprime le diamètre des hématies. Il suit de ceci que les hématies ne peuvent traverser la plupart des capillaires sans se déformer légèrement. Au delà elles reprennent leur apparence première en raison de leur élasticité propre.

La potasse et la soude ainsi que l'acide acétique dilués pâlissent la paroi des capillaires. L'acide nitrique du commerce étendu de dix fois son poids d'eau la durcit et en facilite généralement l'étude.

La préparation des capillaires n'offre aucune difficulté. On prend quelque organe dont le tissu se prête à une dilacération facile. La substance grise des centres nerveux sera choisie de préférence, chez l'enfant principalement. On cherche dans la substance grise fraîche quelque artériole ou quelque veinule qu'on reconnaît gorgée de sang rouge. On l'enlève, et avec elle tout le tissu ambiant que l'on comprime légèrement entre deux lames de verre. On reprend alors avec des pinces fines le vaisseau toujours reconnaissable à sa teinte rouge et qui entraîne avec lui une petite masse floconneuse ; on agite le tout dans l'eau ; les parcelles de substance cérébrale qui adhéraient encore se dissocient, et il ne reste au bout de la pince que le vaisseau et ses ramifications. On laisse le petit arbre vasculaire s'épanouir dans une goutte d'eau sur la bande de verre, on favorise même cet épanouissement par quelques secousses habilement ménagées et l'on couvre d'un verre mince. En suivant sous le microscope les ramifications du tronc principal, on arrive aux capillaires que l'on reconnaît à leurs caractères. Si l'on a procédé de la sorte sur un fragment d'encéphale préalablement traité par l'acide chromique très-dilué (1 pour 4000), on pourra colorer les noyaux par le picro-carminate et conserve la préparation.

§ 148. — Rôle physiologique des capillaires.

Il est vraisemblable que la paroi des capillaires *de la première variété* n'est pas contractile (1). Selon toute apparence, les capillaires comme plusieurs autres éléments, comme les fibres élastiques par exemple, ne jouent dans le mécanisme général de l'économie qu'un rôle absolument passif. Ils contiennent le sang, résistent à son expansion, mais ils n'agissent pas sur lui autrement qu'en permettant l'échange des principes immédiats à travers leurs parois. A travers leurs parois en effet, le sang réagit à son tour sur tous les éléments anatomiques ambiants. C'est par là que le rôle des capillaires, tout passif qu'il soit, devient considérable dans l'économie. Ils sont le siége ou le point de départ de tous les phénomènes chimiques et physiques de l'hématose, pendant que les autres parties du système circulatoire ne sont que des organes de *transport* et de *distribution* destinés à diriger et à régler le cours du sang dans les différents milieux où il doit se réparer ou réparer les tissus. Seuls peut-être, les capillaires modifiés du *tissu érectile* ne jouent pas ce grand rôle, et sont simplement des *réservoirs momentanés* dans lesquels s'accumule une quantité plus ou moins grande de sang, comme dans un vase clos, et sans qu'il agisse sur les organes environnants.

§ 149. — Diapédèse (2).

Il paraît à peu près démontré que la paroi des capillaires se laisse traverser soit en état de santé, soit en état de maladie, par les leucocytes du sang. Sans attribuer à un semblable mécanisme l'origine des dépôts purulents, il est possible que la diapédèse contribue surtout au début de l'inflammation à verser dans le tissu lamineux ambiant un certain nombre de leucocytes. Ce passage semble toujours s'effectuer d'autant plus facilement qu'il y a stase du sang dans les vaisseaux. Sur des larves de batraciens observées dans des cuvettes horizontales où ces larves

(1) Golubew (*Beitr. z. Kenntniss d. Baues u. d. Entwicklungsgesch. d. Capillargefasse*, in *Max Schultze's Arch.*, 1869), a cependant signalé des modifications produites par les courants induits sur les capillaires en voie de formation dans la queue des larves de batraciens. De Giovanni (*La Revista clin.*, mars 1875, *Centralblatt*, 20 mai 1876) aurait observé de même des rétractions et des dilatations de la paroi des capillaires enflammés. Mais ces faits paraissent assez incertains.

(2) Nous ne pouvons indiquer ici tous les travaux publiés jusqu'à ce jour sur la diapédèse. On en trouvera une énumération assez complète dans le *Traité d'histologie pathologique* de Rindfleisch; nous citerons cependant comme ouvrages récents plusieurs travaux de V. Feltz, *Journal de l'Anatomie*, 1870-72, ceux de Picot, *Ibidem*, 1870-71 et 1875, et enfin deux mémoires de J. Arnold dans les *Archives de Virchow*, 1873 et 1875.

n'étaient ni gênées ni comprimées — mais n'étaient pas non plus nourries, à la vérité — nous n'avons jamais pu, en suivant même plus de vingt-quatre heures des leucocytes arrêtés dans les vaisseaux, en voir aucun franchir la paroi de ceux-ci.

Cependant si l'on se reporte à ce que nous avons dit des leucocytes (§ 6), on verra que ces éléments étant actifs, il n'y a rien de surprenant à les voir se frayer un passage à travers les parois capillaires, absolument comme ils s'en frayent un à travers la substance amorphe plus ou moins dense de certaines variétés de tissu lamineux. Pour éliminer les causes d'erreur nombreuses dans l'observation directe de la diapédèse sur le vivant, Purves (*Recherches faites dans le laboratoire de l'Université d'Utrecht*, 1873. Voy. *Journ. de l'Anat.*, n° 2, 1874) curarise une grenouille dont il tire au dehors une anse intestinale. Il maintient dans un milieu saturé d'humidité l'animal qui peut vivre ainsi plusieurs jours. Quand le processus inflammatoire lui semble suffisamment développé, il met le cœur à découvert, laisse écouler le sang et fait une injection avec une solution de nitrate d'argent (1/5e, 1/10e pour 100), afin d'accuser le contour des cellules épithéliales des vaisseaux. Si on observe la préparation ainsi obtenue, on découvre un certain nombre de leucocytes déjà engagés dans la paroi capillaire. Mais ces leucocytes sont toujours engagés soit entre deux, soit entre trois cellules épithéliales, comme si leurs bords s'étaient écartés. Jamais on ne voit aucun leucocyte engagé dans un corps cellulaire (1).

On ne devra pas oublier que c'est surtout dans des études comme celle de la diapédèse, où il importe d'apprécier avec une grande exactitude les rapports des parties, que le microscope binoculaire, en permettant de voir le relief des objets, pourra être du plus grand secours aux histologistes.

§ 150. — Capillaires de la seconde variété.

La paroi de ces capillaires constitue une véritable membrane composée d'éléments offrant une disposition spéciale et caractéristique.

Ces capillaires forment des conduits larges de 30-70 μ. En suivant ou en remontant le cours du sang dans un capillaire simple, on voit qu'à

(1) Purves ajoute que si les hématies sortent des vaisseaux, elles ne le peuvent faire qu'accidentellement par les orifices *temporaires* que laissent derrière eux les leucocytes. Nous avons eu l'occasion d'observer de jeunes larves de batraciens (crapaud), probablemen mal nourries, sur lesquelles des hématies, au nombre de cinq ou six en différentes places, s'étaient échappées des capillaires et étaient restées fixées dans la substance amorphe du tissu du lophioderme.

un moment donné la paroi de celui-ci avec ses noyaux à grand axe longitudinal, ne constitue bientôt plus à elle seule la tunique du vaisseau. Elle se couvre peu à peu d'une couche de fibres-cellules appliquée contre elle, en dehors, dans une direction perpendiculaire à son axe. Ces fibres-cellules se montrent d'abord un peu espacées, puis bientôt elles se rapprochent et forment une véritable couche con-

Fig. 63. — Capillaire de la première variété passant à l'état de capillaire de la seconde variété. — On voit le point où les fibres-cellules commencent à revêtir la paroi élargie du capillaire simple. La présence et la direction des fibres-cellules sont indiquées par leurs noyaux ovoïdes allongés.

tinue (1). Elles sont comme enroulées sur une paroi propre très-mince, amorphe, résistante, bien distincte dans ces capillaires de l'épithélium qui en tapisse la face interne.

§ 151. — Capillaires de la troisième variété.

Ils font suite aux précédents, comme ceux-ci aux capillaires de la première variété. Ils sont généralement larges de 60-150μ. Ils commencent à devenir bien visibles à l'œil nu et se distinguent en *artérioles* et *veinules* selon le système vers lequel ils se dirigent.

On peut les envisager comme des vaisseaux de la variété précédente, recouverts, en dehors de la couche de fibres-cellules, par une seconde couche de nature conjonctive. Celle-ci a une épaisseur variable entre 10 et 70μ; elle est formée de fibres lamineuses, dirigées dans le sens de l'axe du vaisseau, parallèles, onduleuses.

Le mode de préparation que nous avons indiqué pour les capillaires simples sera naturellement celui des capillaires de la 2e et de la 3e variété.

(1) Cette condition est particulièrement favorable pour l'imprégnation des fibres-cellules par le nitrate d'argent (voy. § 103.)

Les fibres lamineuses seront reconnues directement au microscope ; l'acide acétique y fera apparaître quelques noyaux de corps fibro-plastiques. Quant à la couche contractile, l'acide nitrique du commerce, étendu de dix fois son poids d'eau, étant à la fois le réactif habituel des fibres-cellules, et possédant de plus la propriété de durcir la paroi des capillaires, ce sera lui qu'on emploiera naturellement.

En traitant par ce liquide les capillaires de l'encéphale où il est facile d'en isoler un grand nombre qui restent attachés à la pie-mère, on obtiendra après trois ou quatre jours de macération, d'admirables préparations pour l'étude de la paroi propre et de la couche musculeuse de ces vaisseaux. Il conviendra toutefois de profiter du moment favorable : après huit jours la préparation n'est plus aussi propre à l'étude. Quand on voudra simplement constater la présence et la quantité relative — d'ailleurs très-variable — des fibres-cellules, il sera plus simple de recourir directement à l'acide acétique et de rechercher les noyaux. Ils ne seront pas attaqués pendant que tout le tissu ambiant deviendra plus transparent; leur peu de largeur, leur direction perpendiculaire les distingueront, de la manière la plus nette, des noyaux fibro-plastiques qui pourront apparaître en même temps dans la couche de fibres-lamineuses périphérique. Ces derniers seront plus larges et disposés dans le sens de la longueur du conduit. Sur les vaisseaux de la deuxième variété au contraire, là où la couche de fibres-cellules sera peu abondante, on pourra, au-dessous des noyaux des éléments musculaires, en apercevoir d'autres plus larges, plus arrondis, moins réguliers, ce seront les noyaux épithéliaux.

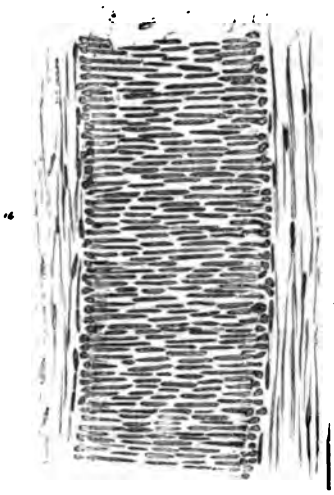

Fig. 64. — Capillaire de la troisième variété traité par l'acide acétique. — On aperçoit quelques noyaux fibro-plastiques devenus visibles dans la couche lamineuse, et tous les noyaux des fibres-cellules. (Gr. 200/1.)

§ 152. — Genèse des capillaires sanguins.

On a cru devoir distinguer dans le développement des capillaires sanguins l'apparition des premiers vaisseaux, de leur accroissement ultérieur. Ce sont là en effet deux ordres de faits tout différents, sur la distinction desquels ont insisté depuis longtemps les auteurs. Mais elle

n'est pas évidemment spéciale aux vaisseaux capillaires et se retrouve dans l'histoire embryogénique d'une foule de tissus ou d'organes. Pour les vaisseaux aussi bien que pour ceux-ci, l'étude de l'accroissement est plus aisée que celle de l'apparition ; et il est probable qu'en somme la distinction qu'on a cherché à établir n'a pas d'autre origine.

Nous avons déjà dit un mot (§ 136) de l'*apparition* des premières cavités vasculaires dans l'aire germinative du poulet, en faisant l'histoire de la genèse des hématies. Ce point n'est pas encore, ainsi qu'on l'a vu, complétement élucidé. Quant à l'*accroissement* des capillaires, il a été étudié tour à tour sur le lophioderme de la queue des batraciens (l'abondance des granules vitellins ne permet point d'assister à leur apparition chez ces animaux) et sur l'épiploon du lapin.

On ne devra point oublier que tout vaisseau commence par être un capillaire simple à la paroi duquel s'ajoutent successivement les éléments musculaires, élastiques et lamineux qui constituent les tuniques des vaisseaux sanguins de tout ordre. La manière dont ces différentes parties s'adjoignent successivement au capillaire primitif est encore complétement inconnue.

§ 153. — Développement des capillaires dans la queue des larves de batraciens.

Rouget pour étudier ce sujet curarise les animaux (voy. *Arch. de physiologie*, 1873). Nous croyons préférable de ne pas recourir à l'intoxication et de placer simplement un jeune têtard dans une cuvette à parois minces et rapprochées que l'on dispose sur un microscope horizontal. En déterminant alors par le dessin les rapports d'un capillaire, on peut en suivre toute l'évolution. — Les axolotls sont particulièrement favorables à cette étude, le pigment est peu abondant au début chez eux et ne gêne point l'observation. Il faudra seulement choisir un temps chaud et prendre la précaution de donner à l'animal une nourriture abondante en petits crustacés, afin que la croissance ne subisse pas de temps d'arrêt. J. Arnold (*Experimentielle Untersuchungen über die Entwickelung der Blutcapilläre, Virchow's Arch.*, 1872) préfère observer sur les parties en régénération d'une queue, dont on a enlevé un fragment. Sans avoir suivi nous-même le développement proprement dit des capillaires, voici ce que nous avons pu noter dans des observations de ce genre poursuivies d'après le procédé que nous indi-

quons, et qui nous paraît quant au fond conformes aux faits signalés par Rouget (1).

Dès que les granules vitellins contenus dans les cellules fibroplastiques ont disparu, ou que ces éléments se sont écartés de manière à ne plus rendre le tissu opaque, on voit que les capillaires déjà remplis par le sérum, se terminent en pointe ou présentent latéralement des prolongements formés d'une substance spéciale différente de la substance amorphe du tissu lamineux où ils sont plongés.

Ces prolongements se distinguent, de la manière la plus nette, par leur aspect des cellules fibroplastiques étoilées environnantes, qui ne paraissent prendre absolument aucune part à la formation des capillaires. Ces prolongements ont une figure acuminée. On les observe généralement et peut-être constamment au niveau d'un des noyaux du vaisseau déjà formé. Golubew (*Beitrag z. Kentniss d. Baues und Entwickelungsgesch. d. Capillargefässe. Max Schultze's Arch.*, 1869) et Rouget regardent ces prolongements ou sorte d'éperons pleins comme des dépendances directes des cellules qui constituent la paroi des capillaires existants : à un moment donné on découvrirait un léger épaississement de cette paroi au niveau d'un noyau *épithélial ;* cet épaississement s'accuse de plus en plus, et bientôt présente la forme d'un cône effilé; en même temps le noyau épithélial contenu d'abord dans la base de cette épine s'y engage de plus en plus, à mesure que le prolongement s'étire. Ce noyau deviendrait ainsi le centre d'une *cellule angioplastique* (Rouget); ou en d'autres termes celle-ci ne serait qu'une cellule épithéliale vasculaire ayant subi une sorte de différenciation momentanée, après quoi elle reprendra les caractères des cellules dont elle dérive. De plus, dans cet état, elle prolifère : le noyau peut se multiplier, et donner ainsi naissance à plusieurs cellules dérivées de celle qui est à la base du prolongement. Une seule question reste très-difficile à résoudre et sur laquelle on ne possède jusqu'à ce jour aucun renseignement certain. On ignore par quel mécanisme intime ces cordons primitivement pleins se creusent en tube.

Quoi qu'il en soit, ces prolongements ou éperons par lesquels débute la cellule angioplastique, suivent d'abord une direction perpendiculaire à celle du vaisseau sur lequel ils sont insérés ; puis ils peuvent s'incurver plus ou moins pour aller se mettre en communication soit avec

(1) Ce qui suit s'applique exclusivement aux batraciens. Chez les autres animaux, l'observation dans les mêmes conditions est impossible ou n'a pas été faite. Sur l'embryon du Macropode, il semble que le premier capillaire de la vésicule ombilicale se creuse par une véritable érosion au milieu d'éléments entraînés, détruits ou s'écartant les uns des autres pour livrer passage au cours du sang (voy. note 3, p. 225).

une paroi vasculaire voisine, soit avec l'extrémité effilée d'un autre prolongement pareil. Il en résulte dans ce cas une sorte de pont en général extrêmement mince, excepté aux points par lesquels il s'insère à la paroi des vaisseaux et à ceux dans lesquels il peut contenir des noyaux : partout ailleurs, il ne mesure guère plus de 1 ou 2 μ de diamètre. Plus tard on voit ces prolongements ou ces ponts se creuser peu à peu à partir d'une des extrémités ou des deux à la fois. La lumière du vaisseau de nouvelle formation est d'abord étroite et ne saurait en aucune façon livrer passage soit aux hématies soit aux leucocytes. Le sérum seul circule, puis on y voit passer quelques granules jusqu'au moment où le conduit a une largeur suffisante pour être parcouru par les éléments normaux du sang.

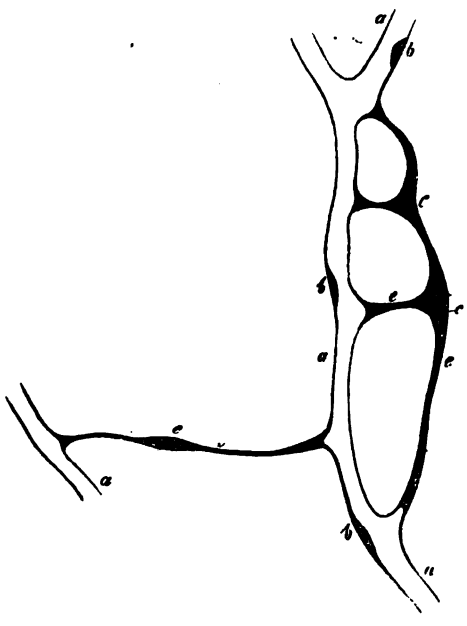

FIG. 65 (d'après Kölliker).— Capillaires de la queue du têtard, en voie de formation. — *a*, vaisseau capillaire parfait montrant les noyaux en *b*; *c*, cellules angioplastiques unies au capillaire par des prolongements encore pleins, *e*. (Gr. 350/1.)

Une fois ces ponts vasculaires constitués à l'état de capillaires, c'est-à-dire dès qu'ils sont perméables au sang, on les voit pousser à leur tour des expansions latérales qui suivent la même évolution que celle qui leur a donné naissance. Lorsque l'expansion va rencontrer directement un capillaire déjà formé, elle ne présente qu'un seul noyau répondant par conséquent à une seule cellule angioplastique. Il peut arriver également que d'une seule de ces cellules déjà unie par deux prolongements à deux capillaires voisins, parte une troisième expansion qui va rejoindre un autre capillaire, ou encore rencontrer, ce qui est le cas le moins fréquent, une autre épine vasculaire. Ainsi s'établissent des anastomoses non-seulement entre la veine et l'artère primitives de la larve de batracien, mais encore entre les différents capillaires qui partent d'un même vaisseau.

§ 154. — Développement des capillaires chez les mammifères.

Chez les mammifères l'étude du développement des vaisseaux sanguins est d'une difficulté beaucoup plus grande. On est en effet obligé, vu la non-transparence des tissus, d'enlever les parties que l'on doit examiner, de les isoler et de les soumettre ensuite à l'action de certains réactifs. Ces manœuvres ont pour inconvénient fâcheux de déterminer des tiraillements dans la membrane que l'on étudie, et par suite d'amener des déplacements et des changements de formes qui peuvent devenir la source de nombreuses erreurs.

Les parties qui offrent à tout prendre le plus d'avantages pour cette étude sont l'allantoïde et la cristalloïde vasculaire. Ces tissus jouissent en effet d'une transparence complète, et de plus ils sont d'un isolement relativement facile. On pourra les laisser macérer pendant quelques mois dans la liqueur de Müller et les colorer ensuite à l'hématoxyline ou à la purpurine. Les phénomènes de développement vasculaire qu'on y observe sont en tous points semblables à ceux que nous avons décrits sur la queue des têtards. Les capillaires débutent également sous forme d'épines qui s'allongent et vont rejoindre un capillaire voisin, ou rencontrer un prolongement analogue; puis ces ponts anastomotiques se creusent d'une cavité qui permet le libre passage du sang.

M. Wissozky (1) a récemment étudié l'apparition première des vaisseaux et des hématies dans les enveloppes fœtales du poulet et du lapin, en combinant les réactions de l'hématoxyline et de l'éosine. L'éosine teint les hématies en rouge orangé, l'hématoxyline ne se fixe point sur elles, sauf toutefois le noyau embryonnaire. Le corps des cellules d'où dérivent à la fois les hématies et les parois des premiers capillaires prennent sous l'action combinée des deux réactifs une teinte lilas, tandis que le noyau se colore en violet intense. D'après Wissozky, on voit ces cellules dites *hématoblastes* grandir isolément, puis s'anastomoser par leurs prolongements en forme de réseau. On découvre en même temps que certaines portions du corps cellulaire indépendantes du noyau, présentent une teinte orangée d'abord diffuse, mais qui va s'accentuant de plus en plus jusqu'au moment où la partie ainsi différenciée s'isole de la cellule même et constitue une hématie. Celle-ci est d'abord dépourvue du noyau qui n'apparaît que postérieurement au

(1) *Ueber das Eosin als Reagens auf Haemoglobin und die Bildung von Blutgefaessen und Blutkœrperchen bei Saugethier-und Hühnerembryonen* (*Arch. f. mikr. Anat.* Bd XIII, 3 Heft, 1876).

sein même de l'hématie en formation, par une sorte de genèse qui serait analogue à celle du noyau vitellin au centre du vitellus.

Dans ces derniers temps l'attention des histologistes s'est surtout portée sur l'épiploon du lapin où l'on peut trouver très-tard des cellules angioplastiques de grande dimension et d'une observation relativement facile. Chez cet animal en effet l'épiploon persiste pendant plusieurs semaines après la naissance à l'état de lame continue, et n'atteint même jamais la finesse de réticulation que l'on retrouve chez d'autres animaux (cochon d'Inde, rat, chien, chat, etc.)

Si l'on examine un épiploon bien étalé d'un lapereau de quelques semaines, on aperçoit de distance en distance des taches opaques, de forme ordinairement circulaire, ayant quelques millimètres de diamètre. Ces taches ont été désignées sous le nom de *taches laiteuses* par Ranvier (*Du développement et de l'accroissement des vaisseaux sanguins*, *Archives de phys.*, 1874). On les retrouve également chez le lapin adulte. Leur signification n'est pas bien déterminée. Leur tissu opalin est formé par une accumulation de cellules particulières (1) mêlées aux éléments ordinaires de la séreuse. On découvre au même niveau des leucocytes abondants, et enfin l'épithélium séreux présente lui-même des traînées ou des îlots de petites cellules qui contribuent à augmenter encore l'opacité du tissu. Ces particularités sont faciles à observer sur des pièces traitées par l'acide osmique concentré. On peut faire ensuite des coupes qui permettent d'étudier les rapports des parties; on constate dans ce cas qu'au niveau de la tache laiteuse, l'épaisseur de la membrane épiploïque est fort peu augmentée.

Sur le lapereau de deux à trois semaines, quelques-unes des taches laiteuses sont vasculaires, d'autres ne le sont pas, quelques-unes enfin sont en train de le devenir. Les taches qui sont complétement dépourvues de vaisseaux offrent la structure que nous venons d'indiquer; celles qui sont vasculaires possèdent un réseau sanguin à mailles larges et irrégulières, relié le plus souvent par deux capillaires isolés eux-mêmes dans une grande étendue, au reste du système vasculaire de l'organe : parfois ces taches n'offrent qu'un capillaire unique allant à elles, sans capillaire de retour. Nous laisserons de côté toutes ces variétés de taches laiteuses, pour ne nous occuper que de celles où les vaisseaux sanguins sont en voie de développement. Indépendamment des cellules

(1) Ces cellules sont de forme irrégulière mais sans prolongements comme les cellules fibro-plastiques; il est difficile de décider en l'absence de tout renseignement embryogénique si elles doivent être considérées comme des éléments du tissu lamineux légèrement différenciés pour passer peut-être ensuite à l'état de cellules adipeuses; ou s'il convient d'y voir plutôt des cellules épithéliales formant une sorte d'ébauche d'une glande close.

spéciales que nous signalons et des leucocytes, on y rencontre des cellules rameuses de grandeur et de forme variables, à extrémités munies de pointes comme on en trouve sur les capillaires en voie d'accroissement. Les ramifications d'une même cellule sont parfois anastomosées, et il en résulte alors la formation d'un réseau cellulaire plein, qui peut couvrir parfois presque toute l'étendue d'une tache laiteuse. Dans les branches de ce réseau sont disséminés des noyaux ovoïdes ou en forme de bâtonnet. Ces éléments s'observent facilement sur des pièces qui ont macéré dans la liqueur de Müller, ou qui ont subi l'action du chlorure d'or. Leurs réactions les différencient essentiellement des cellules du tissu conjonctif. Ranvier considère ces réseaux qu'il appelle *cellules vasoformatives* comme prenant spontanément leur forme caractéristique au milieu des éléments de la tache laiteuse, et se développant ainsi dans une indépendance absolue du reste du système vasculaire, jusqu'au moment où ils s'iraient joindre à lui. On remarquera combien ces faits — s'ils étaient prouvés — seraient en contradiction avec tout ce que nous savons actuellement du développement de la plupart des organes. C'est ainsi qu'on a cru autrefois que les glandes, les dents, apparaissaient spontanément dans la profondeur des tissus, jusqu'au jour où on démontra la continuité des premiers rudiments de ces organes avec l'épithélium superficiel. L'existence de cellules angioplastiques ou hématoblastes, même en forme de réseau dans les plaques laiteuses, est facile à vérifier. Il reste seulement à établir que ces cellules n'ont jamais eu aucune connexion avec les autres hématoblastes d'où sont dérivés les capillaires environnants de l'épiploon. Or ceci ne paraît pas encore suffisamment établi. Certaines préparations semblent au contraire montrer ce réseau angioplastique en rapport ordinaire avec quelque capillaire plus ou moins éloigné. Il peut même arriver très-bien que ce lien génésique soit de bonne heure rompu et que la masse angioplastique isolée continue de s'accroître jusqu'au jour où quelqu'un de ses prolongements rencontrera une paroi capillaire sur laquelle il pourra se greffer (1).

§ 155. — Vieillesse des capillaires.

Dans la vieillesse les parois des capillaires cessent d'offrir la même homogénéité et la même transparence que pendant la jeunesse.

(1) On expliquerait ainsi par une régression, dont l'étude des capillaires sur les larves de batraciens fournit des exemples, comment on peut trouver parfois dans des cavités closes dépendant de ces cellules angioplastiques, des hématies, non point du tout à l'état embryonnaire avec un noyau se colorant par les réactifs, mais à l'état adulte, et résistant en particulier à la coloration par l'hématoxyline.

Leur paroi se remplit de granulations réfringentes qui paraissent de nature graisseuse : ce dépôt granuleux amène avec le temps la friabilité de la paroi. Cela arrive surtout pour les capillaires de l'encéphale et devient par suite l'origine d'épanchements séniles dans le cerveau : ce phénomène se passe aussi bien chez les animaux sauvages que chez l'homme et peut être regardé comme une cause naturelle de mort (1).

§ 156. — Observation de la circulation dans les capillaires.

Celle-ci devra toujours se faire sur des animaux curarisés, poissons, têtards, grenouilles, etc... Il suffit, après avoir curarisé l'animal, de le placer sur un verre en laissant plonger la partie que l'on veut observer dans quelques gouttes d'eau, afin qu'elle se maintienne humide. Les pattes de grenouilles sont pour ces sortes d'observations, des objets peu satisfaisants ; on est gêné par l'épaisseur des tissus, par la présence des cellules à pigments noir et jaune, etc... La queue des têtards est préférable, et aussi la queue et les nageoires de certains poissons qui offrent dans le jeune âge surtout, une transparence absolue, et où la circulation se continue longtemps sous l'action du curare. En pratiquant la respiration artificielle au moyen d'un courant d'eau dirigé dans la cavité buccale par un tube de caoutchouc, on peut garder l'animal curarisé immobile sur la plaque de verre pendant vingt-quatre heures, et observer les moindres modifications dans les éléments arrêtés parfois contre les parois des vaisseaux.

Holmgren a imaginé un petit appareil pour observer la circulation dans le poumon de la grenouille. L'organe tiré au dehors par une incision latérale est introduit dans une chambre en verre à parois parallèles contre lesquelles on le maintient appliqué en insufflant de l'air dans le larynx au moyen d'une canule munie d'un robinet. On peut même, en augmentant ou diminuant la pression à l'intérieur de l'organe, diminuer ou activer à volonté la circulation.

(1) La vieillesse se manifestant par des modifications sensibles dans les éléments anatomiques, ne paraît point être un phénomène général parmi les animaux. Tandis que certaines espèces ont un terme vital qu'elles ne peuvent dépasser que pour un temps plus ou moins court, il est d'autres espèces, au contraire, parmi les crocodiliens, les ophidiens, les crustacés, les mollusques, dont la vie semble indéfinie, et chez lesquels nous ne savons découvrir aucun signe d'altération sénile. Il est probable que chez ces mêmes animaux, l'accroissement de la taille est également indéfini, avec cette restriction toutefois, que celui-ci est inversement proportionnel au temps.

§ 157. — **Injections.**

Les injections sont un procédé nécessaire pour se rendre compte de la vascularité des tissus, c'est-à-dire de la disposition qu'offrent dans leur intérieur les vaisseaux capillaires, de leur diamètre, du diamètre et de la forme des mailles qu'ils dessinent, autant de points dont la notion précise importe à la connaissance des divers tissus de l'organisme. Nous renvoyons pour tout ce qui a trait à la pratique générale des injections, aux ouvrages spéciaux sur cette partie de la technique anatomique (Voy. Robin, *Du microscope et des injections*, 2e éd., 1877.)

La réplétion des plus fins capillaires important seule à l'histologiste, il ne tirera profit que d'injections absolument complètes. Remarquons toutefois qu'il n'est pas toujours nécessaire de recourir à l'injection artificielle pour avoir une notion au moins suffisante de la distribution des vaisseaux capillaires dans un organe ou un tissu. On peut choisir telles circonstances, ou même les provoquer, où les capillaires seront restés après la mort gorgés d'hématies. On conçoit qu'il suffise d'examiner des pièces en cet état, durcies par les moyens ordinaires (acide chromique, etc.) pour pouvoir se faire une idée très-exacte de la circulation dans le tissu envisagé.

Nous n'avons pas besoin de dire qu'un pareil procédé, outre qu'il est rarement de mise, ne saurait en aucun cas suppléer aux injections transparentes que tout histologiste doit toujours s'exercer de longue main à pratiquer ; il se mettra au courant de toutes les précautions minutieuses à prendre dans la manière de procéder, depuis la préparation des masses à injection et le soin à donner aux instruments, jusqu'à la manière de pousser l'injection et de conserver les pièces injectées. C'est l'habitude seule et la fréquentation du laboratoire qui instruisent de tous les détails à apporter dans cette opération toujours délicate et si souvent suivie d'insuccès entre les mains des débutants.

On a préconisé un grand nombre d'appareils plus ou moins compliqués pour pousser l'injection; le plus simple et le plus commode de tous est encore une bonne seringue quand on sait s'en servir. Pour les canules, M. Jousset de Bellesme (*Recherches sur la digestion des insectes*) indique un moyen de se procurer des tubes de verre capillaires mousses. Quelle que soit la finesse du tube capillaire dont on veut arrondir les bords, on y parvient en le trempant dans de l'alumine réduite en poudre impalpable. Cette poudre se loge dans la lumière du tube et l'on peut alors le chauffer sans craindre qu'il ne se bouche Quand il est refroidi, on le secoue et la poussière tombe.

Les masses à injection sont en général celles au carmin et au *bleu de Prusse soluble*. Nous dirons également un mot des injections au nitrate d'argent. La base de la masse est ordinairement de la gélatine à laquelle on peut ajouter dans certains cas une proportion plus ou moins grande de glycérine, surtout quand on doit injecter un animal à sang froid.

Pour faire la masse au carmin, le procédé le plus simple est celui de Thiersch. Le carmin pesé est mélangé à un poids égal d'ammoniaque et à trois parties d'eau distillée. On filtre et on ajoute le liquide obtenu à trois ou quatre parties d'une solution de gélatine (une partie de gélatine dans deux parties d'eau distillée). On mêle à 28 ou 30 degrés, et on fait alors tomber goutte à goutte de l'acide acétique en agitant le mélange, jusqu'à ce que l'odeur de l'ammoniaque cesse d'être perçue, et qu'un papier de curcuma placé au-dessus ne brunisse plus. Si la surface de la solution de carmin perd de sa transparence, c'est qu'on a versé une trop grande quantité d'acide acétique ; il convient d'ajouter de nouveau quelques gouttes d'ammoniaque.

On peut comme précaution générale filtrer de nouveau la masse dans un linge fin, avant de s'en servir.

La masse au *bleu soluble* se fait en mélangeant en quantité convenable ce corps qu'on trouve dans le commerce, à de la gélatine et à de la glycérine. La solution de bleu a cet avantage, qu'elle ne diffuse jamais, tandis que cela arrive pour le carmin, si l'ammoniaque est resté en excès. Ces diffusions nuisibles dans la plupart des cas peuvent donner lieu cependant à des préparations intéressantes quand elles ont eu pour résultat — ainsi que cela se voit quelquefois — de fixer l'excès de carmin exclusivement dans les noyaux des éléments anatomiques qui entourent les vaisseaux.

Si cette diffusion n'a pas lieu avec les masses bien faites, c'est que le carmin, quoiqu'il paraisse dissous, est en réalité dans un état comparable à celui du bleu de Prusse soluble. Le même phénomène se présente avec les dépôts d'or ou d'osmium dans les tissus, dont la ténuité est telle que les particules métalliques colorent pour nos yeux le corps où elles sont déposées, sans en altérer la transparence. Et si le bleu de Prusse *soluble* est un corps essentiellement propre à faire des injections, s'il ne diffuse jamais, c'est précisément qu'il n'est point en dissolution, mais seulement dans un état tel qu'il nous paraît transparent; s'il était réellement soluble, il imprégnerait les parois vasculaires et toutes les parties environnantes.

Les injections au nitrate d'argent seront faites avec un mélange de

gélatine et d'une solution de nitrate d'argent. Mêlez dans un vase en porcelaine 50 grammes de gélatine et 350 grammes d'eau distillée; faites fondre la gélatine au bain-marie, puis ajoutez 100 grammes d'une solution de nitrate d'argent au 100e. Le mélange est passé à travers une flanelle qui retient les impuretés. Ces injections sont destinées principalement à montrer l'épithélium des capillaires, mais comme la gélatine chargée d'argent prend une teinte brune, elles suffisent dans un grand nombre de cas à l'étude complète de la vascularité des tissus et des organes.

On ne peut pratiquer d'injection capillaire totale que sur des animaux de petite taille ; dans ce cas le mieux en général est d'introduire la canule par le cœur. Si l'organe ou l'animal doit être échauffé, il sera préférable d'en élever la température en l'exposant à une chaleur humide, qu'en le laissant dans l'eau qui a l'inconvénient de remplir par endosmose le système vasculaire. On pratique avec avantage des injections sur les animaux qu'on vient de saigner ; mais il est alors opportun de les curariser afin de n'être point gêné par les convulsions.

Les fragments de tissus ou d'organes injectés, après un refroidissement convenable, doivent être conservés dans l'alcool, afin qu'ils y durcissent pour être ensuite coupés. Les coupes seront éclaircies à l'aide de l'essence de girofle et du baume de Damar, ou montées directement dans la glycérine lorsqu'elles seront très-fines. On ne devra pas perdre de vue que les injections sont faites uniquement pour renseigner sur l'agencement des vaisseaux capillaires dans le tissu ou dans l'organe : on ne demandera pas davantage aux pièces microscopiques de ce genre, qui offrent en général un intérêt beaucoup moindre que les dissociations ou les coupes apprenant à connaître la nature et les rapports des éléments essentiels du tissu.

Les injections de lymphatiques pour les besoins de l'histologie pourront être faites avec les mêmes masses à injection, la gélatine argentique en particulier. On emploiera seulement alors une canule pointue extrêmement fine avec un orifice latéral. On introduit cette canule soit dans les glandes lymphatiques elles-mêmes, soit dans les régions où l'on désire reconnaître la présence des lymphatiques. La disposition de l'injection et surtout l'épithélium rendu visible par le nitrate d'argent apprendront si l'on a en effet pénétré dans les capillaires ou si l'on a simplement poussé l'injection au milieu des éléments en les refoulant.

Tous les organes, tous les animaux ne sont pas également favorables aux injections. Parmi les animaux où celles-ci se pratiquent aisément, on peut citer le lapin et surtout le rat ; parmi les organes dont l'injec-

tion offre les plus grandes difficultés, on notera la rate. Les conduits biliaires sont peut-être les vaisseaux de l'économie qui se laissent le plus difficilement remplir. Dans ce cas, le bleu soluble paraît la masse qui doit être choisie de préférence ; comme animal, c'est le lapin qu'il faut prendre.

IV. — CŒUR.

§ 158. — Fibres musculaires cardiaques.

Le tissu musculaire du cœur rentre dans le groupe des muscles à fibres striées, mais il offre des particularités de structure qui n'appartiennent point aux autres muscles et qui en font un tissu à part dans l'économie (§ 88).

Les fibrilles primitives au lieu d'être réunies en faisceaux distincts,

Fig. 66 (d'après M. Ch. Robin). — Faisceaux musculaires striés du cœur ramifiés et anastomosés. Dans la première figure les stries transversales sont masquées par de fines granulations interposées aux fibrilles.

ayant le même diamètre dans toute leur longueur, isolés dans leur gaîne de myolemme et jouissant d'une autonomie propre, sont au contraire disposées en faisceaux plus ou moins volumineux tous anastomosés, en sorte que la même fibrille passe successivement d'un faisceau à un autre (fig. 66).

Ces faisceaux étudiés sur un seul point de leur étendue et en dehors de tout réactif pourraient être confondus avec les fibres musculaires

proprement dites. Ils sont seulement, par suite de l'absence de myolemme, beaucoup plus friables que ceux des muscles volontaires. Enfin dans le cœur ces fibres varient de volume; elles se bifurquent, elles se réunissent d'après la disposition dont la figure ci-contre peut donner une idée approximative; elles s'accolent et se séparent tour à tour pour former une véritable trame contractile enlaçant dans ses mailles les éléments accessoires. Ces derniers sont fort peu nombreux, ils se composent d'éléments du tissu lamineux, de capillaires et de fibres nerveuses.

La forme des fibres musculaires du cœur est en général prismatique ou aplatie. Le diamètre des plus grosses ne dépasse jamais 100 μ. Leur disposition anastomotique semble favoriser la propagation de la contraction d'un point à un autre. Aussi le cœur présente-t-il, comme les muscles des parois intestinales, des mouvements vermiculaires. Ces derniers sont ici en rapport avec les anastomoses des fibres, comme ils sont dans les muscles lisses en rapport avec la contiguïté des fibres-cellules qui les composent.

Au milieu des fibrilles formant les faisceaux striés anastomosés, existent des noyaux parfois très-régulièrement espacés, que l'on met en évidence à l'aide de l'acide acétique. La longueur de ces noyaux est environ le triple de leur largeur, quelquefois ils offrent la forme de bâtonnets. Ils présentent de un à deux nucléoles réfringents. Comme dans les muscles ordinaires ils sont enveloppés par un peu de matière amorphe finement granuleuse. Ils sont abondants chez le nouveau-né. Ils sont les analogues de ceux qu'on trouve dans les autres muscles au milieu de la substance contractile. On les voit avec la plus grande facilité sur un cœur de fœtus que l'on a durci par la coction et que l'on a ensuite conservé dans l'alcool.

A la surface du cœur chez l'adulte, les fibres musculaires présentent, en dehors de tout état pathologique, un certain nombre de granulations jaunes, volumineuses, mesurant 1 1/2-2 μ environ, à bords très-réfringents, offrant les caractères optiques des corps gras. Ces granulations sont contenues dans l'épaisseur des fibres et paraissent avoir parfois une tendance marquée à prendre une disposition sériale régulière. La présence de ces granulations modifie la couleur du tissu cardiaque; quand elles sont abondantes, elles lui donnent la nuance connue des pathologistes sous le nom de « feuille-morte. »

En général, les fibres cardiaques sont loin d'offrir des stries aussi marquées que celles des autres muscles. Elles ont aussi plus de difficulté à se diviser en disques de Bowmann sous l'influence des dissociants. Outre les grosses granulations jaunes dont nous signalons la

présence, elles offrent généralement un grand nombre de petites granulations plus fines et dont la nature reste indéterminée; elles sont peut-être graisseuses. On rapprochera le fait de leur présence, de l'aspect particulier du tissu cardiaque, beaucoup plus opaque, beaucoup moins transparent que celui des muscles volontaires, même de ceux dont la substance offre le plus de granulations incluses.

Le myolemme n'existant pas, il n'y a donc dans le tissu du cœur, si l'on excepte les fibres élastiques du tissu lamineux très-peu abondant qu'il contient, aucun élément élastique.

Pour isoler les fibres cardiaques, l'action prolongée de l'acide chlorhydrique très-étendu (2-3 pour 100 sur de petits fragments) rendra les meilleurs services. On choisira de préférence les oreillettes où les fibres musculaires sont séparées par un tissu lamineux ou *périmysium* (voy. plus loin) plus abondant que partout ailleurs.

Weissmann serait arrivé en traitant des fibres du cœur fraîches par de la potasse concentrée, à décomposer chaque fibre en segments cylindriques assez réguliers dont chacun renfermerait un noyau. Cette dissociation se ferait surtout facilement chez les batraciens et en particulier chez le triton. Aeby et Eberth par le moyen du nitrate d'argent et de l'acide acétique auraient mis de même en évidence la limite de ces segments. Frédéricq aurait pu la distinguer sans le secours d'aucun réactif sur les muscles papillaires du cœur d'un jeune enfant.

§ 159. — Tissu cardiaque.

La disposition générale des fibres cardiaques et de leurs anastomoses peut être étudiée à l'œil nu, et la description qu'en ont faite Pettigrew et d'autres, n'appartient point à l'anatomie générale. Entre les fibres se répandent les capillaires et les nerfs au milieu d'une très-petite quantité de tissu lamineux.

La vascularité du tissu cardiaque est très-grande, chaque maille que forment les anastomoses des fibres, donnant passage à des capillaires. Ceux-ci se réunissent subitement plusieurs ensemble pour former les origines des veines.

On rencontre des lymphatiques tant dans l'endocarde que dans le péricarde, où ils dessinent des réseaux plus ou moins riches. Ceux des oreillettes envoient de fins prolongements jusque sur le milieu des valvules auriculo-ventriculaires. Ceux des ventricules envoient également quelques branches sur les valvules semi-lunaires (Schweigger-Seidel, dans Stricker).

Les nerfs du cœur sont composés pour la plus grande partie de fibres pâles (voy. plus loin). Ils n'ont guère été étudiés et ne sont guère connus que dans la grenouille où les anatomistes ont décrit des plexus analogues à celui d'Auerbach dans l'intestin, avec de petits ganglions composés de deux ou trois cellules. Pour les découvrir, Ludwig recommande l'emploi de l'acide phosphorique et de l'acide iodhydrique ioduré très-dilué.

§ 160. — Endocarde.

L'endocarde peut être comparé aux séreuses, mais il se rapproche en même temps beaucoup des parois du reste du système vasculaire. MM. Robin et Cadiat (*Journ. de l'anat.*, nov.-déc. 1876), l'assimilent à la tunique interne des artères et des veines, les fibres du cœur répondant dans ce cas à la tunique moyenne à fibres-cellules de ces vaisseaux (voy. ci-dessous). Il atteint sa plus grande épaisseur dans l'oreillette gauche ; il s'amincit dans les ventricules (Kölliker). Il présente, d'après MM. Robin et Cadiat, trois couches nettement distinctes.

1° D'abord un épithélium qui n'est que la continuation de celui des artères et des veines. Cet épithélium offre de grands points de rapprochement avec celui des séreuses proprement dites (voy. § 116). Les cellules sont en général moins effilées et à bords plus réguliers que dans les vaisseaux. Elles mesurent 30 à 40 μ de diamètre.

2° Une couche fibroïde de 50 à 80μ d'épaisseur composée de faisceaux ou plutôt de nappes lamineuses avec quelques fibres élastiques très-fines, le tout plongeant dans une matière amorphe abondante.

3° Une couche presque exclusivement élastique de 100 à 300 μ d'épaisseur.

L'endocarde offrirait aussi (Schweigger-Seidel) un grand nombre de fibres musculaires lisses, répandues entre les fibres élastiques, mais sans être en couche continue, formant de petits faisceaux dans des directions variables, le plus souvent parallèles à l'axe du cœur. Elles sont surtout nombreuses et apparentes contre la paroi interventriculaire. L'endocarde des oreillettes est relativement beaucoup plus pauvre en fibres musculaires que celui des ventricules, il est par contre plus riche en fibres lamineuses.

Au contact de l'endocarde et jusqu'au milieu de ses éléments élastiques on trouve des fibres musculaires cardiaques remarquables par leur grosseur considérable relativement à la brièveté de leurs anastomoses.

§ 161. — Anneaux fibreux, valvules auriculo-ventriculaires et sygmoïdes.

Le tissu des anneaux fibreux des orifices cardiaques est extrêmement dense et présente des fibres élastiques très-fines. On retrouve le même tissu au sommet des colonnes charnues aboutissant aux tendons des valvules. Celles-ci ne sont elles-mêmes que la continuation de ce tissu fibreux partout bien distinct du tissu lamineux lâche de l'endocarde. Les faisceaux de fibres se continuent des anneaux dans les valvules, plongeant au milieu d'une substance amorphe où l'on trouve aussi des fibres élastiques. Ces dernières sont abondantes dans les sigmoïdes, et c'est la substance amorphe qui forme presque seule les tubercules d'Arantius.

L'endocarde aminci tapisse les deux faces des valvules auriculo-ventriculaires et seulement la face inférieure des sygmoïdes.

Le tissu des valvules du cœur est vasculaire. Les sygmoïdes reçoivent leurs vaisseaux des parois du cœur, et on y trouve même des capillaires de la deuxième variété. Ils y forment des mailles très-larges, mais qui ne s'avancent pas jusqu'au bord libre des valvules. Un quart environ de la surface de celles-ci reste exempt de vaisseaux, et les tubercules d'Arantius en particulier ne sont pas vasculaires. Les vaisseaux des valvules auriculo-ventriculaires viennent de l'endocarde ; ils s'anastomosent toutefois avec les capillaires des anneaux fibreux, et d'autre part envoient des ramifications jusque sur les tendons des colonnes du cœur.

§ 162. — Péricarde.

Le péricarde pariétal peut être considéré comme une poche fibreuse tapissée intérieurement par une séreuse ; celle-ci se prolongeant sur le cœur constitue le péricarde viscéral. Le réseau de fibres élastiques est plus riche que celui des plèvres et en général des autres séreuses.

Les cellules épithéliales offrent des bords assez réguliers, mais qui peuvent être parfois finement dentelés. Elles mesurent de 15 à 20 μ. Le noyau est volumineux. La disposition réciproque de ces éléments est caractéristique, et permet de différencier aisément l'épithélium péricardique de tout autre revêtement séreux. Les cellules sont groupées de telle façon que les limites de plusieurs éléments voisins partent toutes d'un même point commun. Il en résulte l'aspect d'autant de rosaces qu'il y a de centres de groupement. Les cellules qui les constituent ont la forme d'un triangle allongé ; dans les intervalles qui séparent ces groupes rayonnants, elles redeviennent à peu près régulièrement polygonales.

Cette disposition en rosaces est surtout accusée sur le péricarde des jeunes chats. On peut également y rencontrer des traînées de petites cellules analogues à celles qu'on observe sur la plèvre intercostale (chien, lapin, voy. § 131), seulement leur ensemble présente beaucoup moins de régularité.

Il peut se former au-dessous du péricarde viscéral, comme au-dessous de la synoviale de beaucoup d'articulations, une grande quantité de tissu adipeux.

§ 163. — Développement du tissu cardiaque.

Nous n'avons pas à traiter ici du développement du cœur au point de vue morphologique, mais seulement de l'évolution d'ailleurs très-mal connue des éléments qui en composent le tissu. Ceux-ci dérivent

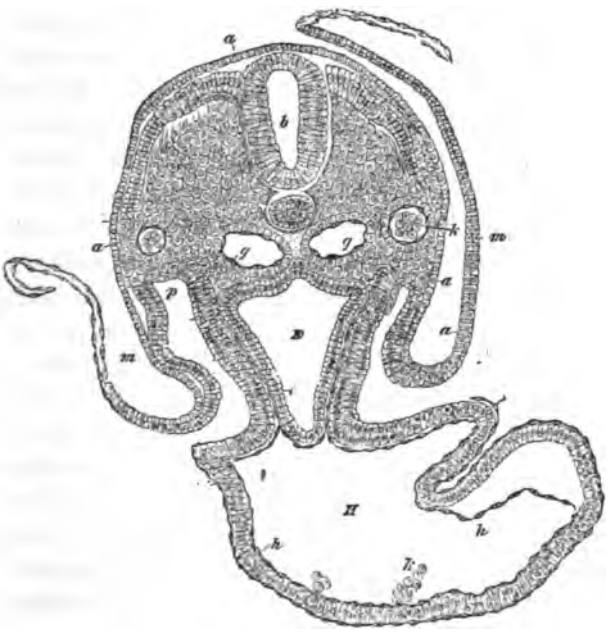

Fig. 67 (d'après Klein). — Coupe d'un embryon de poulet au commencement du second jour, dans la région du cœur, montrant celui-ci formé par l'union des deux replis du feuillet moyen, en avant du feuillet interne fermé pour constituer le canal alimentaire. — *aa*, feuillet superficiel ; *b*, canal central de la moelle ; *D*, canal intestinal ; *H*, cavité cardiaque ; *hh*, épithélium constituant seul à cette époque l'endocarde ; *kk*, hématies ; *gg*, aorte double ; *mm*, amnios ; *p*, cavité pleuro-péritonéale.

du feuillet moyen du blastoderme qui vient s'accoler à lui-même en contournant de part et d'autre le feuillet interne d'où dérive l'œsophage, pour se placer au-devant de lui.

Le cœur, par suite, se présente au début sous la forme de deux or-

ganes pairs, ainsi que l'a depuis longtemps indiqué M. Dareste. Les premiers vertiges de ceux-ci apparaissent sur les bords d'une excavation (fosse cardiaque) qu'on observe par le côté ventral dans la région répondant au cou de l'embryon. Ils se montrent quand il y a déjà 4 ou 5 prévertèbres, peu de temps après la formation de la cavité pleuro-péritonéale (§ 56). Ils apparaissent d'abord comme des lacunes creusées entre le feuillet fibro-intestinal qui fournira la paroi musculeuse du cœur, et l'endoderme. Les cellules qui tapissent ces lacunes donneront l'épithélium de l'endocarde. Ces lacunes forment deux cavités qui marchent l'une au-devant de l'autre, et s'accolent sur la ligne médiane par leurs parois musculaires, qui disparaissent bientôt pour former la cavité unique en forme d'S qui constitue le cœur primitif et que viendront plus tard séparer des cloisons. (Voy. Gasser, *Sitz. der Marburg. Ges.*, in *C* en *tbl*, 4 nov. 1876.)

Kölliker (*Entwickelungsgeschichte*, 2e éd., p. 159) remarque que le cœur bat alors qu'on n'y trouve absolument aucune trace de fibres musculaires, et que sa paroi est formée de simples cellules. Il faudrait toutefois s'entendre sur cette expression de « simples cellules » ; il est fort possible que dès cette époque une partie au moins du corps de ces éléments ait revêtu les caractères de la substance musculaire striée, caractères beaucoup moins accusés, ainsi qu'on l'a vu, sur les fibres cardiaques que sur les muscles ordinaires, et moins accusés encore au moment de l'apparition de cette substance. Nous ne sommes pas renseignés malheureusement sur les caractères chimiques des éléments constitutifs du cœur à cette époque.

Fig. 68 (d'après M. Ch. Robin). — Faisceaux musculaires du cœur en voie de développement, provenant d'un embryon humain long de 16 millimètres.

Le développement de ces éléments a été étudié successivement par Robin et Lebert (*Annales des sciences naturelles*), puis par Eckhard sur le poulet (1). Les préparations étaient observées fraîches dans une solution albumineuse maintenue à la température de 38 à 40 degrés. Si les contractions venaient à cesser, Eckhard ajoutait quelques gouttes d'une solution de sel de cuisine.

A la fin du deuxième ou au commencement du troisième jour, le

(1) Voy. Eckhard, *Entwicklungsgeschichte der Herzmuskulatur*, dans *Henle u. Pf's Zeitschr.* 1867, t. XXIX, 3me série.

tissu du cœur présente chez le poulet un nombre considérable de noyaux clairs dans une substance (probablement le corps de leurs cellules) qu'Eckhard décrit comme granuleuse, mais où l'acide osmique concentré accuse dès cette époque l'existence de stries à la vérité peu marquées. Vers la fin du troisième jour on découvre plus nettement les fibrilles qui enveloppent les noyaux, comme dans les muscles striés ordinaires (voy. § 99) Elles se voient également en faisant macérer le tissu dans une solution de bichromate de potasse à 2-3 pour 100.

§ 164. — Filaments de Purkinje.

A la face interne des ventricules chez le cheval et les ruminants, Purkinje découvrit en 1845 un réseau de filaments qui ont gardé son nom. Bien que ceux-ci ne se retrouvent point chez l'homme, nous en dirons quelques mots, parce qu'ils paraissent offrir un certain intérêt au point de vue de l'histoire des éléments musculaires en général et de ceux du cœur en particulier, dont ils ne sont qu'une dérivation.

Ces filaments dessinent sur la paroi des ventricules un réseau clair; leur diamètre peut atteindre chez le mouton 3/4 de millimètre. Ils sont transparents, anastomosés et se voient d'autant mieux qu'ils sont bordés souvent de chaque côté par des cellules adipeuses.

Les coupes de l'endocarde montrent que ces filaments sont, comme les cellules adipeuses elles-mêmes, appliquées à la face profonde de l'endocarde dans le tissu lamineux qui relie celui-ci au tissu cardiaque. On peut voir au reste ces filaments se continuer avec certains faisceaux musculaires, et parfois même s'engager dans toute la longueur des cordes tendineuses insérées sur les parois ventriculaires.

L'étude des filaments de Purkinje pourra être faite au moyen de la potasse. On obtiendra également de bonnes préparations avec l'acide nitrique à 15 pour 100, après 20 à 24 heures d'action. Étudiés dans ces circonstances, les filaments de Purkinje se montrent formés chez le mouton adulte en particulier, de très-grosses cellules sans analogues dans l'économie, polyédriques, juxtaposées de manière à constituer des cordons solides. Ces cellules mesurent 50 à 60 μ et présentent en général deux noyaux. Ceux-ci sont ovoïdes, irréguliers, mesurant 7 μ environ sur leur petit diamètre, le double sur le grand. Le corps de la cellule est formé à la périphérie d'une substance à peu près hyaline, tandis qu'au voisinage des noyaux qui sont centraux, il est, au contraire, finement granuleux. Sur la limite de la substance hyaline et de la substance granuleuse sont de grosses granulations très-réfrin-

gentes, mais qui ne paraissent point constituées par des matières grasses, car elles ne brunissent pas dans l'acide osmique (1).

Les réactions de ces cellules peuvent être rapprochées de celles de la substance musculaire contractile ; l'acide nitrique ne paraît point les altérer, elles se colorent ensuite très-énergiquement par l'hématoxyline. La coction ne modifie pas sensiblement leur aspect. Traitées par le picrocarminate d'ammoniaque, après macération dans la liqueur de Müller, elles fixent d'abord énergiquement l'acide picrique, puis peu à peu se colorent en rouge intense.

Nous n'avons rien dit de la surface des cellules de Purkinje. L'étude de celle-ci est le point délicat de leur histoire. Quand on examine au microscope, après macération convenable, un filament de Purkinje, on découvre à la limite des éléments juxtaposés une striation dirigée tantôt dans un sens et tantôt dans l'autre, et sur la nature de laquelle il est impossible de se méprendre : elle est tout à fait identique à celle des faisceaux striés du cœur. Par places cependant les surfaces libres des cellules ne paraissent point offrir cette striation. Celle-ci doit-elle être attribuée à une constitution particulière de la périphérie de la cellule ? ou bien à des faisceaux et à des nappes (extrêmement minces parfois) de fibrilles enlaçant plus ou moins les cellules et les retenant comme dans un réseau ?

Il n'existe jusqu'à ce jour aucune raison péremptoire de se prononcer pour l'une ou l'autre de ces deux hypothèses en faveur desquelles on peut également apporter des arguments, et qui toutes deux trouvent une explication embryogénique plausible. Si l'on parvient à isoler une cellule, on peut toujours supposer que les nappes fibrillaires appliquées sur elle passaient à la cellule voisine et ont été rompues ; d'autre part l'adhérence des cellules les unes aux autres, la difficulté de les dissocier semblent indiquer qu'elles sont bien réellement reliées par le réseau fibrillaire qui serait dans ce cas indépendant d'elles.

La communauté d'origine de ces éléments et des éléments musculaires du cœur n'est pas douteuse. Faut-il admettre que ce sont des cellules musculaires primitives déviées de leur évolution normale, en ce sens que la substance non contractile qui a seule constitué l'élément à son origine, garde la prédominance, ne donnant pas naissance à un cylindre régulier de substance striée, mais offrant cependant une certaine proportion de celle-ci à sa périphérie ? ou faut-il admettre que

(1) Ces granulations quoiqu'avec une disposition différente rappellent celles qu'on trouve dans d'autres éléments, tels que les cellules du sésamoïde du tendon d'Achille de la grenouille (voy. § 82) etc... On pourra comparer ces granulations à celles que nous avons décrites dans la substance des fibres du cœur (§ 155).

ces éléments n'ont point produit de substance striée et qu'ils sont simplement en contact avec des nappes de fibrilles développées aux dépens d'autres cellules musculaires primitives ayant subi leur évolution régulière?

A l'appui de cette dernière hypothèse on pourrait faire valoir cette considération que la quantité de substance striée varie considérablement d'un point à l'autre des filaments de Purkinje, et qu'elle augmente en particulier soit à leur centre, soit à leur périphérie, vers les points où les filaments se continuent, comme cela se voit le plus souvent, par un faisceau musculaire.

D'après Max Lehnert (*Arch. f. mikr. Anat.*, 1866) les fibres de Purkinje sont déjà apparentes sur des embryons de mouton longs de 6 centimètres. Sur l'embryon de 12 à 13 centimètres, elles sont bien visibles. La forme des cellules est alors celle de prismes réguliers disposés bout à bout. Elles sont beaucoup plus petites que chez l'adulte. Nous n'avons pu à cette époque y découvrir aucune trace de striation. Elles sont grenues. Leur noyau ne diffère en rien de celui des faisceaux musculaires placés dans le voisinage. Il est à peu près sphérique, *unique* (1) pour chaque cellule dont le corps ne présente pas non plus la différence en deux substances qu'on observe chez l'adulte. Le diamètre de ces noyaux est de 7 μ environ, et le diamètre des cellules de 20 à 22 μ sur 14 à 15 μ.

Les rapports de descendance des divers éléments musculaires et des cellules des filaments de Purkinje paraissent pouvoir être figurés dans le tableau suivant :

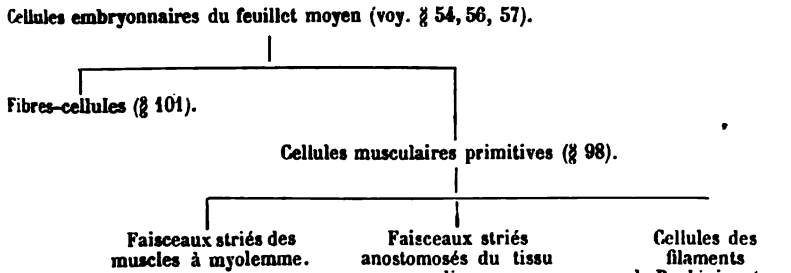

(1) Ce fait de l'existence de deux noyaux chez l'adulte, et d'un seul sur les mêmes éléments dans le jeune âge, se retrouve dans l'histoire des cellules du foie, mais avec un moindre caractère de généralité.

V. — ARTÈRES.

§ 165.

Le tissu des parois artérielles diffère sensiblement d'un de ces vaisseaux à l'autre, caractère que nous trouverons encore plus accusé dans l'étude des veines. On peut toutefois sans trop d'effort ramener la constitution des parois artérielles à un plan sensiblement uniforme et y reconnaître plusieurs couches ou tuniques distinctes.

§ 166. — Tissu artériel.

Parmi ces couches il en est une, le plus ordinairement très-bien limitée, qui se retrouve avec une certaine constance sur les artères et qu'on retrouve de même sur certaines veines. Cette tunique est constituée par un agencement spécial d'éléments anatomiques, qu'on ne rencontre que là et qu'on peut considérer comme formant un tissu à part, que nous désignerons sous le nom de *tissu artériel*.

Le tissu artériel comprend essentiellement trois sortes d'éléments en proportion à peu près égale : 1° des fibres-cellules ; 2° des fibres élastiques ; 3° des fibres lamineuses. Les fibres-cellules sont toujours isolées les unes des autres et cependant toujours orientées exactement dans la même direction. Elles peuvent être plus ou moins écartées, tantôt à une distance moindre que leur diamètre, tantôt beaucoup plus grande. Cette disposition régulière rapproche le tissu artériel des autres muscles lisses ; il en diffère par ce point important que les fibres-cellules ne sont plus ici contiguës, et en quelque sorte continues les unes avec les autres, pour former des faisceaux primitifs uniquement constitués de ces éléments.

A côté des fibres-cellules, le tissu artériel contient une proportion considérable de fibres élastiques, ordinairement larges de 2 à 3 μ, anastomosées, dirigées tant dans le sens longitudinal que dans le sens transversal.

Ce tissu en raison de l'abondance des fibres élastiques et des fibres-cellules pourrait être assez exactement désigné sous le nom de *musculo-élastique*. C'est en réalité un tissu musculaire de la vie organique d'un ordre spécial. Il est peu ou point vasculaire. Il est toujours très-bien délimité dans les parois artérielles, et présente quelquefois à certaines places une sorte de division en faisceaux qui rappelle tout à fait l'aspect des coupes de certains muscles lisses ordinaires.

La proportion des fibres élastiques paraît d'autant plus considérable que le vaisseau est plus large ; elle est plus grande dans l'aorte et dans l'artère pulmonaire que dans la fémorale ou la splénique, et dans celles-ci que dans la basilaire ou les artères de l'arcade palmaire.

Le tissu artériel emprunte aux propriétés de l'élément dominant, c'est-à-dire des fibres élastiques, ses propriétés physiques: sa couleur, son élasticité, sa friabilité sous la ligature.

§ 167. — Constitution générale des parois artérielles.

On peut imaginer pour toutes les artères un plan uniforme auquel la structure de leurs parois peut être rapportée sans trop de difficulté. On verra qu'il n'en est pas de même pour les veines.

La paroi d'une artère se compose toujours d'une couche (bien limitée en dehors et en dedans) de tissu artériel ; c'est la partie fondamentale de la paroi. En dehors existe une adventice, en dedans une membrane fibroïde analogue à la tunique du même nom que nous avons indiquée dans l'endocarde (1). Enfin cette tunique fibroïde, désignée quelquefois assez improprement sous le nom de tunique de Bichat, est revêtue par l'épithélium qui tapisse tout l'appareil circulatoire. Les artères présentent donc de dedans en dehors :

1° L'épithélium.
2° La tunique fibroïde ou fibreuse (Eberth).
3° La tunique de tissu artériel, la principale par le volume.
4° L'adventice.

L'épithélium n'offre rien de particulier (voy. § 115 et 146).

La tunique interne se fait remarquer par son aspect fibroïde sur les coupes ; au milieu des fibres qui la composent on distingue des noyaux (de corps fibro-plastiques?) en nombre variable plongés dans une matière amorphe plus ou moins abondante. Épaisse sur certaines artères de calibre moyen, elle semble se réduire considérablement et jusqu'à disparaître sur les gros troncs tels que l'aorte et l'artère pulmonaire.

La tunique de tissu artériel est généralement homogène dans toute son épaisseur. Ses fibres musculaires sont toujours disposées circulairement. La proportion de fibres-cellules, variable d'une artère à l'autre, varie peut-être aussi avec l'âge du sujet ; l'aorte contient plus de fibres-

(1) L'une et l'autre donnent, par l'imprégnation au nitrate d'argent, des figures rentrant dans la catégorie de celles que nous avons décrites ailleurs (§ 77). Voy. Langhans, *Beitraege zur normalen und pathologischen Anatomie der Arterien*, Virchow's Arch., 1866.

cellules chez les jeunes sujets que dans un âge plus avancé; chez l'adulte, les artères de la face et les intercostales en ont deux fois plus que les autres artères du même calibre; — il y en a plus, en général, dans les artères du diamètre de la radiale que dans celles qui ont au moins le diamètre de la crurale.

La tunique musculo-élastique n'est pas vasculaire, on peut y découvrir toutefois quelques rares vaisseaux d'un calibre extrêmement petit; elle emprunte ses matériaux nutritifs aux capillaires de la tunique adventice, autrefois célèbres sous le nom de *vasa vasorum*. Il est peu probable en effet que les tuniques essentielles de l'artère puisent dans le courant même qu'elles enferment, les principes nécessaires à leur existence: c'est ce que semble démontrer l'altération des tuniques internes des artères quand l'adventice, seule vasculaire, est lésée.

On ne devra point perdre de vue, dans l'étude des artères, une particularité importante : c'est que sur les limites, ordinairement accusées avec la plus grande netteté, de la tunique de tissu artériel, l'élément élastique est à peu près constamment renforcé, en sorte que la tunique musculo-élastique est pour ainsi dire revêtue de part et d'autre par une couche presque exclusivement ou exclusivement élastique. Dans ce cas la couche élastique externe peut être considérée comme faisant partie de l'adventice (artère fémorale); l'interne est souvent rattachée dans les descriptions à la tunique fibroïde, avec laquelle elle se plisse par suite de la *contraction* de la tunique moyenne. L'externe, au contraire, a été le plus souvent décrite avec la tunique moyenne, qu'on divise dès lors en *couche musculaire* et en couche *élastique externe*, ainsi que le fait Eberth (dans *Stricker*). Ces couches élastiques limitant le tissu artériel sont représentées dans beaucoup de cas, soit en dehors de la tunique moyenne (basilaire), soit en dedans (arcade palmaire), par une lame continue percée ou non d'orifices.

L'adventice souvent renforcée de tissu élastique, comme on vient de le voir, au contact de la tunique moyenne, peut contenir des faisceaux de fibres-cellules (qu'on retrouve abondants sur les parois veineuses). Ces faisceaux ont la constitution habituelle des muscles lisses. Remak avait déjà signalé sur la crosse et sur la partie thoracique de l'aorte ces faisceaux visibles à l'œil nu comme des traînées blanches à la surface du vaisseau.

§ 168. — Des artères en particulier.

Nous commencerons par les plus petites dont la constitution est en général plus nette que celle des gros troncs. Les descriptions suivantes sont faites en partie d'après des préparations de M. Cadiat.

Arcade palmaire. — 1° La couche fibroïde est épaisse, avec de nombreux petits noyaux; 2° La couche moyenne limitée intérieurement par une lame élastique très-nette, épaisse de 4 à 5 μ, l'est également en dehors; proportion considérable de fibres-cellules à noyaux très-étroits, presque linéaires, contournés sur eux-mêmes en tire-bouchon; fibres élastiques fines, peu abondantes; 3° Nappe de fibres élastiques appliquée contre la couche moyenne; en dehors, tissu lamineux.

Artère basilaire. — 1° Couche fibroïde avec noyaux, plus mince que dans l'arcade palmaire, limitée par une nappe très-nette de grosses fibres élastiques richement anastomosées; 2° Tunique moyenne très-nettement limitée de part et d'autre, à fibres-cellules circulaires; çà et là faisceaux de fibres élastiques longitudinales; 3° Lame élastique épaisse de 5 à 6 μ, doublée en dehors d'une nappe de fibres élastiques se perdant extérieurement dans le tissu lamineux.

Artère sous-clavière. — 1° Couche fibroïde très-mince, parsemée de petits noyaux. La lame élastique qui double cette couche en dehors ne diffère en rien de celles interposées aux faisceaux musculaires de la tunique moyenne; 2° Faisceaux de fibres, cellules circulaires séparés par des lames élastiques. Dans l'épaisseur de ces faisceaux on rencontre de nombreuses fibres élastiques à direction surtout circulaire; 3° Pas de couche élastique-externe distincte. Le passage à la tunique adventice se fait graduellement.

Artère splénique.—1° Couche fibroïde; 2° Tunique moyenne de tissu artériel dans lequel la distance qui sépare les fibres-cellules est à peu près égale au diamètre de celles-ci; 3° Nappe de fibres élastiques épaisse, très-nettement délimitée; puis tissu lamineux (d'après une préparation de M. Louge).

Branches des artères rénales. — 1° Couche fibroïde épaisse, doublée en dehors par une couche élastique très-nette. Celle-ci parait résulter à certains endroits de l'accolement de plusieurs lames continues; 2° Tunique moyenne formée de fibres-cellules circulaires avec quelques rares fibres élastiques; 3° Nappe épaisse de fibres élastiques; puis tissu lamineux.

Artère fémorale. — 1° Couche fibroïde épaisse parsemée de nombreux noyaux. En dehors d'elle une nappe de fibres élastiques très-dense paraissant s'unir aux fibres élastiques de la tunique moyenne.

2° La tunique moyenne présente une proportion de fibres élastiques plus considérable que dans les vaisseaux de moindre calibre. Les fibres-cellules sont circulaires, séparées en faisceaux par des nappes de fibres élastiques longitudinales. Le tissu toutefois ne perd en rien les caractères que nous avons indiqués comme étant ceux du tissu artériel ;

3° En dehors de la tunique moyenne, nappes élastiques d'abord rapprochées, puis s'écartant progressivement, séparées par du tissu conjonctif. Ces nappes sont formées de grosses fibres richement anastomosées, disposées en général suivant la longueur du vaisseau. En dehors, mêlés aux nappes élastiques les plus extérieures, on distingue de minces faisceaux de fibres-cellules à direction longitudinale. La distribution de ces faisceaux n'est pas symétrique autour de l'axe du vaisseau : sur certains points ils n'existent que d'un seul côté.

Artère pulmonaire, Aorte thoracique. — La description suivante diffère sensiblement de celle qui est ordinairement donnée de ces vaisseaux.

1° La tunique fibroïde ou interne fait presque entièrement défaut ; elle n'a plus les caractères si nets qu'elle offre sur les vaisseaux de la grosseur de la fémorale. On distingue seulement sur les coupes une mince couche transparente avec de petits noyaux, épaisse de quelques millièmes de millimètre seulement et qui paraît répondre seule à la tunique interne.

2° La tunique moyenne est remarquable par une prédominance considérable des fibres élastiques ; les fibres-cellules sont plus espacées que dans les vaisseaux de moindre calibre. Les faisceaux de fibres élastiques longitudinales font place parfois à des nappes fenêtrées. Enfin vers la partie interne, au-dessous de la membrane fibroïde rudimentaire, l'élément élastique est encore renforcé, mais sans qu'on voie aucune démarcation nette entre cette région et le reste de la tunique moyenne : il n'y a donc aucune raison pour distinguer ici deux couches. — Dans les troncs artériels les fibres musculaires offrant la disposition circulaire qu'elles ont généralement dans la tunique moyenne, paraissent mêlées cependant de fibres musculaires longitudinales, rares, isolées dans la moitié interne de la tunique, mais formant peu à peu de petits faisceaux longitudinaux dans la moitié externe de celle-ci.

3° En dehors, la limite de la tunique moyenne est nettement accusée par la disparition des fibres-cellules circulaires. Les fibres élastiques continuent d'être abondantes dans la partie de l'adven-

tice en contact avec la tunique moyenne, et on trouve également à ce niveau des faisceaux musculaires longitudinaux, disposés par conséquent comme ceux de la moitié extérieure de la tunique moyenne, mais seulement plus volumineux.

Aorte abdominale (au *voisinage des iliaques*). — 1° La couche fibroïde, qui était extraordinairement réduite dans l'aorte thoracique, a ici une épaisseur considérable; elle est de plus renforcée par des lames élastiques entre lesquelles on distingue des noyaux et quelques fibres-cellules.

2° Couche de tissu artériel à fibres-cellules espacées, mélangées d'une proportion à peu près égale de tissu lamineux et de tissu élastique. Ce dernier forme des cloisons, de plus en plus accusées entre les faisceaux musculaires, à mesure qu'on se rapproche de l'adventice.

3° Adventice presque exclusivement élastique au voisinage de la tunique moyenne, avec faisceaux de fibres-cellules; tissu conjonctif de plus en plus abondant vers l'extérieur.

Artère iliaque primitive. Au niveau de la bifurcation de l'aorte, on trouve entre la couche fibroïde et la tunique moyenne à fibres circulaires, un cercle bien limité de tissu artériel à fibres longitudinales, mesurant environ comme épaisseur le tiers de la tunique moyenne proprement dite (d'après des préparations de Mᵉ Berladsky).

Artère hypogastrique (d'après des préparations de Mᵉ Berladsky).— 1° Couche fibroïde plus nette que dans l'aorte abdominale.

2° Tunique moyenne à fibres-cellules espacées, ne paraissant pas être réunies en faisceaux distincts; fines fibres élastiques.

3° Adventice à fibres élastiques de moins en moins denses en dehors. Faisceaux longitudinaux de fibres-cellules n'existant que d'un côté de la paroi du vaisseau.

Artère utérine. — 1° Couche fibroïde parsemée de nombreux noyaux avec lames élastiques, et extérieurement quelques fibres-cellules longitudinales. 2° Tunique moyenne. 3° Adventice très-riche en fibres élastiques; faisceaux longitudinaux de fibres-cellules.

§ 169. — Développement, vieillesse des artères.

Les artères ont d'abord la structure des capillaires. Elles paraissent ensuite passer chez l'embryon par une période où leurs parois sont exclusivement musculaires. Les fibres élastiques n'apparaissent que plus tard.

Sur un embryon de lapin de 7 centimètres, l'aorte offre en dedans une couche de lames élastiques espacées, et en dehors une couche d'apparence plus dense, à lames plus serrées.

La vieillesse apporte de grands changements dans la constitution des parois artérielles qui se remplissent chez beaucoup de sujets de granulations graisseuses et même calcaires. Cette altération dans la constitution de l'artère modifie nécessairement son élasticité et altère par suite son fonctionnement. Mais c'est surtout, ainsi qu'on l'a vu (§ 155), en s'étendant aux capillaires que ce phénomène sénile prend de l'importance.

170. — Étude des artères.

Pour rendre visibles les éléments musculaires, élastiques et lamineux des artères, on mettra à profit la réaction de l'hématoxyline et de l'acide picrique, d'après le procédé de Gerlach (*Sitz. d. phys.-med. Soc. zu Erlangen*, 1872). On trempe des coupes minces faites sur des artères desséchées dans une solution faible d'hématoxyline ; on les passe ensuite quelques minutes dans une solution étendue d'acide picrique. On lave la pièce et on la monte dans la glycérine, ou, si l'on préfère, dans le baume par les moyens connus. Alors les fibres-cellules, et surtout leurs noyaux, sont d'un beau violet, le tissu lamineux d'un brun rougeâtre clair, et les fibres élastiques d'un beau jaune paille. Il ne faut pas oublier toutefois que les préparations faites sur des pièces desséchées sont toujours assez mauvaises pour l'étude, surtout si la substance du tissu lamineux n'a pas été préalablement fixée. Autrement le tissu replacé dans l'eau se gonfle bien au delà de son volume primitif en raison de ses propriétés physiques. Il suffit d'ailleurs de ne pas perdre de vue cette réaction par l'eau dont l'effet est d'écarter outre mesure les éléments musculaires et élastiques du tissu des artères par une sorte de dissociation. Les avantages présentés par celle-ci peuvent être réels pour l'étude, on devra seulement en tenir compte dans l'interprétation des préparations.

VI. — VEINES.

§ 171. — Structure des veines.

La paroi des veines, comme celle des artères, présente à étudier un certain nombre de couches superposées, mais dont aucune n'offre, en général, sur les autres la prédominance qui caractérisait dans les artères la tunique musculo-élastique. Pas plus que les artères, les veines

n'ont partout une composition identique de leurs parois. Les variations sont au contraire ici plus grandes encore que dans les artères.

Ainsi que le remarque Soboroff dans le meilleur travail publié à notre connaissance sur ce sujet (*Untersuchungen über den Bau der normaler und ectatischer Venen*, in *Virchow's Arch.*, 1872), les deux veines de même nom, chez le même sujet, ne présentent jamais une constitution absolument identique. Pour une même veine, comme la jugulaire externe, par exemple, cette constitution varie suivant le niveau, et aussi parfois, pour un même niveau, suivant le point de la circonférence de l'organe que l'on envisage. Des différences du même genre se retrouvent au reste sur certaines artères, la fémorale et l'hypogastrique en particulier (§ 168).

La paroi des veines offre d'autres particularités de structure que ne montrent jamais les artères : c'est ainsi qu'elles ont souvent une couche d'éléments musculaires placés tout à fait superficiellement du côté de la cavité du vaisseau, immédiatement au voisinage de l'endothélium. Certaines veines présentent une couche composée d'un tissu tout à fait comparable au tissu artériel (§ 167) ; d'autres présentent extérieurement des faisceaux de fibres-cellules anastomosés, très-bien vus par Bichat, où ces éléments offrent la disposition qui leur est habituelle à l'intestin, à la vessie, etc...

Eberth (dans Stricker) a essayé de donner une classification sommaire des veines d'après la présence ou l'absence de fibres musculaires et la disposition de celles-ci ; voici cette classification légèrement modifiée :

1° *Veines non musculaires.* — Ce sont celles de la pie-mère, de la dure-mère, les veines des os, de la rétine, du placenta maternel, la veine splénique. Elles sont constituées uniquement, en plus de l'épithélium, par du tissu lamineux et du tissu élastique.

2° *Veines à fibres-cellules circulaires seulement.* — Dans cette catégorie se range la partie inférieure de la veine jugulaire externe qui offre des nappes de fibres-cellules disposées transversalement et d'autant plus rares qu'on se rapproche de la veine cave. Le tronc brachio-céphalique présente exactement la même structure.

3° *Veines à fibres-cellules longitudinales seulement.* — Veine coronaire, veine utérine, veines de l'utérus gravide, veine sus-hépatique.

4° *Veines à deux couches de fibres-cellules.* — *a*. Toutes deux longitudinales : veines de l'arcade palmaire. — *b*. L'une circulaire interne, l'autre longitudinale externe : veine porte (1).

(1) D'après une préparation de M. Cadiat, la veine porte du chien comprend en effet au-dessous de l'épithélium : 1° une couche à fibres circulaires espacées; puis une couche

5° *Veines à trois couches de fibres-cellules*, une circulaire entre deux couches longitudinales : Veine cave au-dessous du foie, veine fémorale, etc.

§ 172. — Des veines en particulier.

La *veine cave supérieure*, à 1 centimètre de l'oreillette, présente : 1° une tunique interne, fibroïde, fine, renforcée dans son milieu par une nappe élastique puissante ; 2° une tunique moyenne, musculo-élastique, à fibres circulaires ; celles-ci sont disposées irrégulièrement par faisceaux au milieu d'un réseau de grosses fibres élastiques anastomosées. Ces faisceaux diminuent d'abord de volume de dedans en dehors, puis subitement les plus externes prennent une forme aplatie, de manière à constituer une nappe presque continue ; 3° l'adventice présente de grosses fibres élastiques semblables à celles de la couche précédente, plongées dans une gangue lamineuse où existent aussi des fibres-cellules isolées. — On trouve de plus, au voisinage du cœur, à la surface des deux veines caves, un certain nombre de fibres longitudinales rougeâtres formées de tissu musculaire cardiaque.

La *veine cave inférieure*, au niveau du foie, se range dans la catégorie des veines à couche musculaire circulaire comprise entre deux couches musculaires longitudinales. Elle offre : 1° une tunique interne formée de : fibres-cellules longitudinales sur un seul rang ; 2° une couche musculo-élastique circulaire à fibres-cellules individuellement isolées ; 3° une couche de fibres-cellules longitudinales disposées en faisceaux de plus en plus volumineux à mesure qu'on s'éloigne de la cavité du vaisseau. Ces faisceaux atteignent extérieurement un diamètre considérable et sont séparés par du tissu lamineux. Les fibres élastiques paraissent peu abondantes entre ces faisceaux. Dans une classification rigoureuse des tuniques veineuses, il semble que cette couche devrait être considérée comme une adventice très-musculeuse.

Au niveau du diaphragme la qualité musculaire de la veine cave cesse. On distingue : 1° une première couche paraissant formée par un feutrage de fibres lamineuses et de fibres élastiques, et renforcée par une puissante lame élastique dont les fibres affectent la direction cir-

élastique ; 2° une tunique formée de faisceaux de fibres-cellules cylindriques, anastomosés (analogues aux faisceaux musculaires de l'intestin, par exemple), séparés par des cloisons lamineuses avec fibres élastiques circulaires ; ces faisceaux vont en diminuant de volume du centre à la périphérie, et forment une couche nettement limitée ; 3° une tunique adventice lamineuse.

culaire; 2° une couche également feutrée où viennent se perdre des fibres-élastiques émanant de la couche précédente; 3° en dehors, des fibres et des nappes lamineuses d'épaisseur croissante et formant seules une couche considérable dans laquelle les fibres élastiques semblent faire presque complétement défaut. Cette couche peut être considérée comme l'adventice.

La *veine utérine*, comme le signale Eberth, n'offre que des fibres longitudinales. On y trouve: 1° une couche de fibres-cellules longitudinales sur un seul rang; 2° une mince couche de fibres élastiques fines transversales; 3° une couche de fibres-cellules longitudinales non réunies en faisceaux et de plus en plus écartées en dehors. Cette couche, après une interruption de fibres lamineuses, présente d'épais faisceaux de fibres-cellules enveloppant tout le vaisseau; 4° une adventice formée de tissu lamineux serré, feutré et mêlé de fibres-cellules isolées à direction longitudinale, avec quelques fibres élastiques très-fines.

Les *veines sus-hépatiques* paraissent rentrer dans la catégorie des veines à fibres musculaires longitudinales seulement. Elles présentent: 1° une couche de fibres élastiques circulaires immédiatement sous jacente à l'épithélium; 2° une couche musculaire longitudinale dont les éléments sont répartis en faisceaux volumineux séparés par des cloisons lamineuses rayonnantes, et divisés eux-mêmes en faisceaux secondaires par des cloisons lamineuses moins nettes, parallèles à la surface de vaisseau; dans ces cloisons on distingue des fibres élastiques qui semblent suivre une direction rayonnante; 3° une épaisse couche de tissu lamineux en nappes forme l'adventice.

La *veine fémorale*, n'offre pas une constitution identique sur les différents points de son pourtour (1). Il convient d'observer pour l'étude de ce vaisseau, comme d'ailleurs des veines en général, des coupes très-fines. Sa paroi présente: 1° une tunique interne à fibres musculaires longitudinales rares, espacées, plongées au milieu de fibres élastiques offrant une lame de renforcement à peu près au milieu de l'épaisseur de la tunique; au niveau de ce renforcement il existe peut-être des fibres musculaires transversales; 2° une tunique à fibres circulaires, nettement limitée en dedans et en dehors; les fibres-cellules ont tendance à former de petits faisceaux qui deviennent de plus en plus volumineux et s'écartent de plus en plus à mesure qu'on s'avance vers l'extérieur; 3° l'adventice dans laquelle le tissu élastique de la couche précédente semble se continuer

(1) Il en est de même de l'artère fémorale (voy. § 168).

sans différence de structure, entre des faisceaux de fibres-cellules longitudinales séparés par des nappes lamineuses.

Sur certains points de la veine fémorale la tunique interne paraît devenir beaucoup plus mince, et se réduit à une couche unique de fibres-cellules sous-jacentes à l'épithélium, tantôt longitudinale, tantôt transversales selon les endroits observés.

La *veine coronaire* présente seulement des fibres-cellules en long, isolées les unes des autres, offrant sur les coupes transversales un aspect assez semblable à celui des artères coupées en long, avec cette différence toutefois qu'on trouve une première couche de fibres-cellules immédiatement sous l'épithélium. Les parois présentent donc : 1° ces rares fibres-cellules longitudinales ; 2° une couche élastique ; 3° une couche de tissu musculo-élastique à fibres-cellules longitudinales ; 4° une adventice uniquement formée de tissu lamineux.

Les *veines de l'arcade palmaire* (d'après une préparation de M. Cadiat) paraissent dépourvues de fibres circulaires, et se rapprochent par suite des veines utérines et coronaires. On peut y distinguer : 1° une tunique interne formée d'un seul rang de fibres-cellules longitudinales espacées, sous-jacentes à l'épithélium ; 2° une tunique moyenne formée de trois ou quatre nappes musculaires, larges, obliques, séparées par du tissu lamineux ; 3° une adventice complétement lamineuse.

§ 173. — Valvules.

Les valvules des veines ne sont pas formées simplement par des replis de la couche la plus interne de la paroi veineuse. Elles ont une constitution propre, et les parois veineuses sont elles-mêmes souvent modifiées à leur niveau.

La valvule elle-même est essentiellement constituée de tissu lamineux dense. Si l'on pratique une coupe intéressant à la fois la valvule et la paroi vasculaire, suivant l'axe du vaisseau, on voit les fibres élastiques de la couche interne de la veine se prolonger de bas en haut à la face *inférieure* ou convexe de la valvule, s'amincir sur cette face et disparaître avant d'avoir atteint le bord libre. Si l'on examine la valvule par ses faces, on voit ces fibres devenir de plus en plus rares et plus minces, et finalement se terminer en pointe à 1 millimètre environ du bord libre.

Toute la partie *supérieure* ou concave de la valvule est formée de tissu lamineux très-dense ; les fibres élastiques deviennent de plus en plus abondantes vers la face profonde où elles se rattachent au plan élas-

tique dont nous venons de parler. Vers le bord libre, le tissu lamineux est presque exclusivement constitué de matière amorphe; plus loin les fibres lamineuses en nappes parallèles à ce bord lui-même, deviennent de plus en plus abondantes vers l'insertion de la membrane.

Certaines valvules paraissent entièrement dépourvues de muscles, d'autres en possèdent. Sur une valvule de l'humérale (préparation de M. Louge) nous voyons les faisceaux musculaires circulaires de la veine renforcés au niveau de l'insertion de la valvule, monter même assez haut dans celle-ci en conservant leur direction transversale. Au fond de l'excavation valvulaire existe, appliquée contre la cavité du vaisseau, une mince couche de fibres-cellules circulaires sur un seul rang, qui ne s'étend pas à la paroi supérieure de la valvule.

Sur une valvule de la fémorale (préparation de M. Cadiat), on voit la tunique à fibres musculaires circulaires renforcée au niveau de l'insertion de la valvule, mais sans occuper la base de celle-ci, ni se prolonger sur la paroi veineuse. Elle ne reparaît que plus haut en même temps que la couche interne élastique, interrompue, ainsi que nous l'avons dit, au niveau de l'excavation valvulaire.

§ 174. — Développement des veines.

Les veines, comme les artères, ont toutes été à l'origine de simples capillaires. Nous manquons d'études même superficielles sur leur évolution.

Dans la veine de Galien, chez le nouveau-né, on trouverait des fibres musculaires espacées, très-petites, isolées, la trame étant surtout lamineuse à fibres longitudinales, avec des fibres élastiques entre les faisceaux lamineux.

§ 175. — Sinus.

Les sinus sont uniquement formés de tissu fibreux revêtu à son intérieur par l'épithélium commun à tout le système sanguin. Ce sont donc de véritables lacunes dans le tissu fibreux, sans parois offrant une structure propre.

§ 176. — Étude des veines.

L'étude des veines est beaucoup plus délicate que celle des artères, en raison de la ténuité des couches qui les constituent. Il est facile d'isoler les fibres élastiques par les moyens que nous avons indiqués (§ 73),

mais il n'en est pas de même des fibres-cellules. On pourra s'attacher toutefois à isoler ces deux éléments ensemble en faisant disparaître le tissu lamineux par l'action de l'acide nitrique. L'hématoxyline combinée avec l'acide picrique, suivant le procédé de Gerlach pour les artères (§ 170), rendra également de bons services.

Enfin on pourra recourir au chlorure d'or, d'après la méthode indiquée par Soboroff (*Virchow's Archiv* 1872). Sur le cadavre encore chaud il enlève la veine saphène qui est lavée dans 1/2 p. 100 de nitrate de potasse. Un fragment est placé dans une solution à 1/2 p. 100 de chlorure d'or. Après 1 heure 20 minutes, la préparation est enlevée et placée pour 24 heures dans de l'eau à peine aiguisée par l'acide acétique. On la met ensuite dans la gélatine. Dès ce moment la coloration est visible, mais elle augmente progressivement. Après 48 heures de séjour dans l'alcool, on peut pratiquer des coupes. Les fibres musculaires apparaissent alors avec la couleur bleue violette, tandis que la substance interposée reste incolore. En prenant un fragment d'une veine ainsi traitée, et en le plaçant dans une solution de potasse caustique pendant 8, 12, 16 ou 24 heures, ces fibres musculaires commencent à pouvoir s'isoler sans perdre leur coloration ; le noyau devient même plus foncé.

VII. — VAISSEAUX LYMPHATIQUES

§ 175. — Origine, rapports des lymphatiques.

La cavité des vaisseaux lymphatiques est *partout* tapissée par l'épithélium ou endothélium dont nous avons parlé (§ 116), et qui offre sur ces parois des caractères en général facilement reconnaissables. Ce point important ne doit jamais être perdu de vue dans l'étude des lymphatiques.

Ces vaisseaux commencent en général dans les organes par des réseaux plus ou moins réguliers, offrant de place en place des renflements et des culs-de-sac. Ces conduits sont dès leur point d'origine beaucoup plus volumineux que les capillaires. Leur disposition générale varie d'un organe à l'autre. On l'ignore dans les poumons. Sous les séreuses, les lymphatiques naissent par un réseau disposé sur un seul plan. C'est l'aspect qu'ils présentent au centre tendineux du diaphragme du lapin où cette origine a surtout été étudiée. Sous la peau, sous les muqueuses à papilles, le réseau lymphatique est situé plus profondément que le réseau des artérioles et des veinules ; il envoie toutefois des prolongements dans les bases des papilles. Dans les muqueuses à vil-

losités, le réseau d'origine des chilifères paraît être au contraire tout à fait superficiel, séparé de l'épithélium par une très-mince couche de tissu du chorion. Dans l'urèthre le réseau est presque sous-épithé-

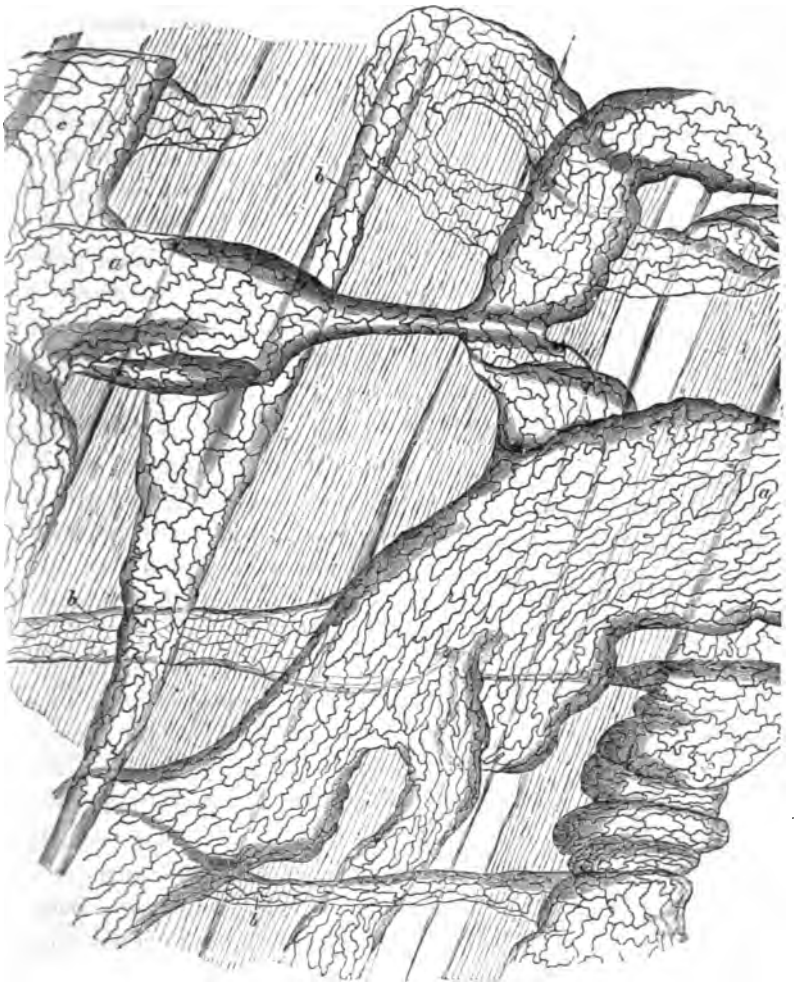

Fig. 60 (d'après Klein). — Lymphatiques du diaphragme du lapin (face pleurale) traités par le nitrate d'argent après enlèvement par le pinceau de l'épithélium pleural. — *aa*, sinus lymphatiques; *bb*, troncs lymphatiques. (Gr. 150/1.)

lial. En général, ces réseaux d'origine sont formés de conduits mesurant de 30 à 60 μ ; très-peu n'ont que 20 μ. Les mailles sont disposées sur un plan unique, rarement sur deux. Outre des bosselures, les conduits offrent aussi parfois des élargissements considérables, de vastes sinus qui portent dans certains cas le nom de *sacs lymphatiques*.

§ 178. — Épithélium lymphatique.

Il est douteux que les lymphatiques d'origine soient revêtus d'une membrane propre (qui serait en tout cas extrêmement mince) servant de support à leur épithélium caractéristique. Celui-ci a été découvert par Recklinghausen (*Die Lympfgefaesse und ihre Beziehung zum Bindegewebe*, Berlin 1862), qui montra qu'en traitant la surface pleurale du centre tendineux du diaphragme (lapin) par une solution étendue de nitrate d'argent (2 à 3 p 1000), on mettait en évidence cet épithélium facile à distinguer de celui de la plèvre ou du péritoine (§ 131) par le bord sinueux de ses cellules. Le moyen le plus pratique pour arriver à ce résultat est de plonger le centre phrénique pendant une demi-heure environ dans une solution très-faible de nitrate d'argent. On peut du reste voir cet épithélium aussi très-nettement en injectant les lymphatiques au nitrate d'argent (voy. § 180); ce procédé a toutefois le grave inconvénient de déterminer des précipités irréguliers d'argent qui masquent parfois les contours cellulaires, et leur enlèvent en tout cas la netteté que l'on obtient par l'imbibition prolongée combinée au lavage à l'eau distillée. Hoyer serait cependant arrivé à obvier à cet inconvénient, en faisant sa masse à injection avec une solution de nitrate double d'ammonium et d'argent (*Arch. f. mik. Anat.* Bd XIII, 3 Heft. 1876.)

L'épithélium lymphatique se compose d'une couche unique de cellules plates à bords dentelés, mesurant en moyenne 30 à 40 μ de diamètre. Leur forme varie selon que l'on considère les sinus lymphatiques ou les troncs proprement dits. Dans ces derniers les cellules s'allongent considérablement, leur grand axe étant parallèle à celui du vaisseau. Elles ressemblent assez dans ce cas aux cellules losangiques qui tapissent la face interne des veines, avec cette différence que leurs bords présentent des sinuosités beaucoup plus prononcées. Dans les sinus lymphatiques au contraire leur diamètre est sensiblement le même en tous les sens.

On ignore encore si ces cellules conservent leurs noyaux chez les mammifères. Il est certain que chez les batraciens on en rencontre non-seulement dans les sacs lymphatiques, mais aussi dans les troncs proprement dits. Ces noyaux de forme ovalaire ou circulaire sont toujours relégués près de l'un des bords ou dans l'un des angles de la cellule.

Certains anatomistes, ne tenant pas compte de la limite naturelle représentée par l'épithélium continu qui tapisse les lymphatiques, ont

cru devoir en rechercher plus loin l'origine véritable; mais il suffit évidemment que les injections s'arrêtent nettement dans les cavités limitées par l'épithélium en question pour admettre qu'elles forment bien réellement un système clos. C'est donc à tort que quelques anatomistes ont cru à une prétendue *prolongation* des espaces lymphatiques entre les éléments des tissus eux-mêmes. On s'était basé, pour l'admettre, sur les figures étoilées et anastomosées que provoque dans le tissu lamineux l'imprégnation d'argent faite avec des liquides concentrés (voy. § 77.) Mais elles ne sont que l'expression d'une propriété fondamentale du nitrate d'argent que nous avons eu occasion de signaler (§ 129), en vertu de laquelle ce réactif se précipite dans les interstices organiques. Dans l'espèce, il est probable que ce dépôt se fait au contact de la matière amorphe interposée aux cellules du tissu conjonctif, qui apparaissent dès lors comme des espaces clairs sur le fond général de la préparation. Ed. Albert (Stricher's Handbuch) a donné à ces figures le nom de figures *kératoïdes*. C'est en effet sur la cornée, ainsi que nous le verrons plus loin, qu'on les obtient avec le plus de netteté (1).

§ 179. — Paroi des troncs lymphatiques.

On voit sur les lymphatiques, comme sur les vaisseaux sanguins, la tunique constituant leur paroi prendre une structure de plus en plus complexe à mesure que le vaisseau devient plus volumineux. Les plus fins lymphatiques, avons-nous dit, semblent n'être que des cavités creusées dans les tissus et tapissées par un épithélium spécial; plus loin on voit apparaître des fibres élastiques et des fibres lamineuses très-fines disposées circulairement, puis des fibres-cellules et enfin une sorte d'adventice. Les fibres-cellules mêlées surtout aux fibres élastiques, sont aussi disposées circulairement, tantôt isolées et tantôt en nappes. Alors elles forment une couche analogue à celle des artérioles, de 100 μ

(1) C'est ici le lieu de signaler certaines figures dont l'interprétation est plus difficile encore et qui se produisent dans quelques régions soumises à une imprégnation prolongée. On les rencontre à la surface de certains cartilages articulaires, des cartilages de la trachée, à la face externe de la paroi des follicules de Graaf (mouton), etc. Nous avons pu également les observer sur des grains rhiziformes extraits de la bourse olécrânienne de l'homme, ainsi qu'à la face interne de kystes à cysticerques, chez le lapin. Ces dessins sont formés de lignes noirâtres d'un dépôt d'argent qui s'anastomosent sous des angles très-divers et qui délimitent des espaces dont la forme et les dimensions varient considérablement. Quelquefois il existe plusieurs réseaux de ce genre superposés, offrant entre eux de nombreuses anastomoses. Ces figures, examinées à un faible grossissement, simulent assez bien un revêtement épithélial. Aussi Albert les désigne-t-il sous le nom de figures *épithéloïdes*. Nous ignorons complétement la signification de ces réseaux.

d'épaisseur. Ces fibres-cellules devront être surtout recherchées sur les chylifères.

Sur les vaisseaux de 2 à 3 millimètres de diamètre, Kölliker compte 3 tuniques qu'il divise ainsi :

1° Une tunique *interne* comprenant : *a* l'épithélium, *b* une couche élastique à fibres longitudinales.

2° Une tunique *moyenne* formée de fibres-cellules, de fibres élastiques et de fibres lamineuses disposées circulairement.

3° Une tunique *externe* formée des mêmes éléments disposés dans le sens longitudinal ou oblique, et offrant une texture plus lâche.

Le canal thoracique, d'après Kölliker, présenterait une structure qui s'éloigne peu de celle qu'il attribue aux gros capillaires.

Les valvules des lymphatiques paraissent constituées par un repli de leur tunique interne.

§ 180. — Étude des vaisseaux lymphatiques.

Nous ne dirons que peu de chose ici sur la technique des injections des lymphatiques. On trouvera de longs détails sur celles qu'on fait avec le mercure, dans les livres d'anatomie descriptive. Mais ces injections n'ont à peu près aucune valeur pour l'histologiste. La meilleure injection sera celle qu'on fera avec la solution de gélatine et de nitrate d'argent. Elle a l'avantage de gonfler les lymphatiques et de mettre en vue leur épithélium au moyen duquel on les distingue parfaitement. On peut dans d'autres circonstances employer des liquides simplements colorés. La seringue n'est pas toujours nécessaire. Le meilleur moyen pour faire des injections lymphatiques partielles est souvent la pipette simple à laquelle on adapte un tube en caoutchouc, et dont on chasse le liquide en soufflant avec la bouche. Chez le lapin il est facile d'introduire un de ces tubes dans un des lymphatiques du mésentère et d'injecter même ainsi la glande la plus voisine (Klein).

On peut encore obtenir de belles injections du réseau lymphatique sous-pleural du diaphragme par un procédé qui sera indiqué plus loin (§ 183) pour l'étude des séreuses et des lymphatiques.

Enfin si l'on se propose d'étudier les lymphatiques d'une partie déterminée, d'une membrane par exemple, les imprégnations d'argent suffisent dans la plupart des cas. Elles donnent même parfois des résultats préférables aux injections. Nous citerons, comme exemple, le réseau sous-pleural du diaphragme que l'on met très-bien en évidence de cette façon. Il faut plonger l'organe pendant une demi-heure envi-

ron dans une solution faible de nitrate d'argent (1 à 2 pour 1000). Quand la membrane se fonce légèrement, on la retire du bain d'argent, on la lave à l'eau distillée et on la fixe dans l'alcool. La coloration au moyen de la purpurine sera avantageusement combinée dans ce cas à l'action du nitrate d'argent.

§ 181. — Développement des vaisseaux lymphatiques.

Le mode de développement des vaisseaux lymphatiques est encore peu connu. Il a été étudié par Rouget sur la queue des larves de batraciens. D'après cet auteur, on pourait observer sur les lymphatiques en voie d'accroissement des épines vasculaires analogues à celles qu'on trouve sur les vaisseaux sanguins (§ 153), et qui, en s'allongeant, iraient rejoindre un lymphatique voisin. Le processus serait complétement analogue à celui qu'on observe dans le développement des capillaires sanguins. Il convient toutefois de rappeler ici que les vaisseaux lymphatiques de la queue des têtards se caractérisent par de nombreuses dentelures (Kölliker), et que par suite plusieurs d'entre elles peuvent être prises pour des épines vasculaires en voie de formation.

§ 182. — Rapport des séreuses avec les lymphatiques.

Les séreuses, telles que le péritoine, communiquent-elles avec les réseaux d'origine des lymphatiques qui existent ordinairement dans leur épaisseur? Sans trancher ici la question, nous rappellerons un certain nombre de faits anatomiques qu'il est facile de contrôler sur la grenouille et le lapin. On s'est surtout fondé, pour admettre une libre communication entre le péritoine et le système lymphatique, sur des phénomènes d'absorption qui se manifestent chez ces animaux dans les circonstances que voici : Si l'on injecte dans le péritoine d'une grenouille ou d'un crapaud du bleu de Prusse soluble ou de l'eau tenant en suspension des grains de carmin, on ne tarde pas à retrouver la matière colorante dans le sac lymphatique placé, chez ces animaux, en arrière du péritoine. Le même fait à peu près se reproduit avec le lapin, dont on arrive à injecter complétement les lymphatiques du diaphragme soit avec du bleu de Prusse soluble (1), soit simplement avec du lait (Recklinghausen).

(1) Voici comment, d'après Klein, on réussit surtout à injecter le réseau lymphatique pleural du lapin. On prend un animal de taille moyenne ou fort : on le prive de nourriture pendant seize ou vingt heures, et alors on injecte 10 centimètres cubes d'une solution de

. Le passage de particules solides du péritoine dans le système lymphatique paraît donc démontré physiologiquement, mais, ainsi que le faisaient déjà remarquer Ludwig et Schweigger-Seidel, il s'en faut de beaucoup qu'on ait trouvé des orifices directs de communication. Nous allons voir en effet, par la description de la paroi antérieure du grand sac lymphatique abdominal de la grenouille ainsi que du centre phrénique du lapin, que les diverses formations anatomiques qu'on décrit dans ces deux régions sous les noms de *puits*, *stomates* ou *citernes* lymphatiques, ne sont point des orifices.

§ 183. — Paroi du sac lymphatique rétropéritonéal de la grenouille et du crapaud.

Nous avons indiqué plus haut déjà diverses réactions de la paroi du sac lymphatique abdominal de la grenouille. Nous renvoyons à ce que nous en avons dit (§ 72), et aux figures que nous en avons données page 114. Les apparences dont il va être question sont encore plus nettes sur le crapaud (1). Quand on a traité la paroi antérieure du sac lymphatique d'un de ces animaux par le nitrate d'argent, on distingue les deux épithéliums l'un au-dessus de l'autre, reconnaissables à leurs caractères particuliers (Voy. fig. 19, p. 114). L'épithélium lymphatique (représenté par des lignes ponctuées dans la figure) est formé de larges cellules dentelées, sensiblement uniformes de diamètre et de disposition. L'épithélium péritonéal, au contraire, présente des amas de cellules rayonnant au pourtour d'enfoncements dont l'existence est facile à constater avec le microscope binoculaire ou simplement en déterminant des plis de la membrane. Les noyaux de ces cellules sont disposés en couronne autour de l'excavation.

bleu de Prusse dans la cavité abdominale. Après trois heures et demie, l'animal est saigné. Aussitôt que le corps est froid, on ouvre la plèvre, on lie la veine cave d'une part, et d'autre part l'œsophage, l'aorte et l'azygos. On enlève les viscères péritonéaux et on peut alors observer les lymphatiques remplis d'injection. — Une autre méthode est la suivante : le liquide employé est une solution de 1 ou 2 pour 100 de bleu de Prusse, dans laquelle on a déterminé un léger précipité, en ajoutant une petite quantité d'alcool ou d'aniline, avec du lait. On saigne un lapin sur lequel on fait la respiration artificielle; on ouvre l'abdomen; on divise le ligament supérieur du foie et le repli qui retient le lobe gauche; on enlève, après avoir placé des ligatures convenables, les viscères abdominaux, à l'exception du foie, puis on sectionne la colonne vertébrale de manière à pratiquer l'ablation de toute la partie postérieure du corps. On suspend l'antérieure de manière à pouvoir verser un liquide dans la cavité formée par le diaphragme et où le foie est demeuré. On verse dans cette cavité le liquide chaud que l'on a préparé, et après vingt ou trente minutes de respiration artificielle, les lymphatiques se trouvent remplis.

(1) Voy. F. Tourneux, *Recherches sur l'épithélium des séreuses* (*Journal de l'Anat. et de la Phys.*, janvier-février 1874).

Si l'on abaisse lentement l'objectif, on découvre au fond de celle-ci des cellules plus petites contiguës aux précédentes. Ces cellules, qui offrent par rapport aux cellules du reste de la séreuse une différence à peu près égale à celle qui distingue les cellules épithéliales du réseau de Malpighi de celles de la couche cornée de l'épiderme, peuvent être désignées sous le nom de *cellules muqueuses* que nous avons employé déjà (voy. § 131). Au-dessous d'elles enfin on distingue l'épithélium du sac lymphatique lui-même, reconnaissable à la dentelure de ses éléments. Or, cet épithélium du sac n'offre au niveau des excavations que nous venons de décrire aucune interruption. Et c'est par hypothèse qu'on a admis que les bords des cellules de cet épithélium s'écarteraient pour laisser passer des éléments anatomiques ou d'autres corps solides.

Nous conserverons à ces excavations le nom de *citernes* qu'elles ont reçu des histologistes. Le nitrate d'argent a le grave inconvénient d'altérer plus ou moins les petites cellules qui en occupent le fond. Pour les bien étudier, il faut avoir recours à l'acide osmique concentré. Après avoir ouvert la paroi abdominale, on commence par insuffler le sac lymphatique (1), et on verse quelques gouttes d'acide osmique sur la paroi. Au bout de quelques minutes, quand celle-ci a légèrement bruni, on l'enlève, on la colore par le carmin et on la monte dans la glycérine. Par ce mode de préparation, les cellules qui occupent le fond de l'excavation prennent une apparence légèrement granuleuse, tandis que l'acide osmique donne une coloration foncée et un aspect particulier aux leucocytes qui peuvent-être engagés, même au nombre de deux ou trois dans ces entonnoirs (voy. fig. 20). Dans ce cas, il est très-aisé de reconnaître, avec le microscope binoculaire, que ces éléments parfaitement déterminés par leur réaction spéciale, sont dans l'excavation et ne font point partie de ses parois.

Lorsque l'enfoncement est de petit diamètre, il ne présente en général qu'une seule cellule muqueuse. Le noyau de cette cellule est alors volumineux, quelquefois contourné sur lui-même en forme de bissac. Le plus ordinairement on observe plusieurs cellules muqueuses dans la même citerne. Elles se compriment alors légèrement et prennent un contour polygonal. Toutes possèdent un noyau nucléolé. Elles tapissent complétement le fond des puits et excluent par suite toute idée de

(1) Nous croyons devoir insister tout spécialement sur ce gonflement préalable du sac lymphatique au moyen de l'insufflation. Ce procédé permet en effet de fixer complètement par l'acide osmique les cellules muqueuses des enfoncements qui sans cette précaution resteraient cachées dans les plis de la membrane. On peut également obtenir par ce moyen de bonnes imprégnations au nitrate d'argent.

communication libre entre la cavité péritonéale et le système lymphatique (1).

L'étude des citernes montre en plus que si le fond de quelques-unes descend jusqu'à l'épithélium du sac lymphatique situé au-dessous, la majorité de ces citernes ne dépasse pas en profondeur la moitié de l'épaisseur de la membrane. Quelques-unes même sont si superficielles que, sans les cellules muqueuses qui en occupent le fond, on aurait de la peine à les distinguer. Il semble d'ailleurs que plus l'excavation diminue de profondeur, plus les cellules muqueuses tendent à se rapprocher de la forme des cellules épithéliales voisines. Elles s'aplatissent, augmentent de largeur, perdent leur aspect granuleux, et présentent de plus en plus les caractères propres aux cellules plates des séreuses

Il n'est donc nullement démontré que les enfoncements citernaux de la grenouille et du crapaud répondent à des communications libres entre le péritoine et le sac lymphatique sous-jacent. La disposition anatomique qu'ils présentent paraît plutôt en rapport avec les phénomènes d'évolution cellulaire. Chaque enfoncement correspondrait à un centre de formation épithéliale (représenté par les cellules muqueuses) destiné à fournir aux besoins de rénovation de la surface péritonéale aux environs. Nous avons déjà signalé ce fait général dans l'histoire des séreuses: que les centres de prolifération cellulaire occupent toujours des dépressions, c'est-à-dire des endroits qui paraissent supporter un moindre effort mécanique.

Quant au passage de particules solides, de bleu de Prusse soluble, etc., de la cavité péritonéale dans le sac lymphatique, il est fort possible qu'il ait lieu en réalité au niveau de ces dépressions et des cellules muqueuses qui les occupent, mais sans qu'il soit nécessaire pour cela d'admettre des orifices béants; ce passage peut résulter simplement des phénomènes nutritifs dont les éléments en question sont le siége, par un mécanisme analogue à celui qui fait que les éléments tapissant l'intestin livrent passage aux particules de graisse qu'on trouve dans les chylifères, sans qu'on ait observé sur la paroi de ceux-ci aucune formation comparable aux enfoncements citernaux.

(1) Il peut arriver, toutefois, et le fait se produit fréquemment, que dans les manœuvres opératoires l'une des cellules enclavées tombe et laisse un vide qui fait croire à une perforation complète; il n'en est rien. A l'aide de forts objectifs (7 à immersion de Nachet) on arrive presque toujours, dans ce cas, à distinguer, si la face péritonéale est en haut, la couche épithéliale qui forme le revêtement du sac lymphatique à la partie profonde de la membrane. Les imprégnations au nitrate d'argent ne laissent d'ailleurs aucun doute à ce sujet, l'épithélium lymphatique se montrant partout continu, même au niveau des enfoncements citernaux, ainsi que cela a été indiqué plus haut.

§ 184. — Centre phrénique du lapin.

L'importance qu'on a accordée au centre phrénique du lapin, dans la question des communications entre les séreuses et le système lymphatique, nous engage à en donner une description détaillée (1). Il forme chez cet animal un tendon mince et aplati, composé de deux plans de fibres : un plan supérieur de fibres circulaires et concentriques et un plan inférieur de faisceaux tendineux offrant une disposition rayonnée; sur chacune des faces, le tissu propre est tapissé par une couche beaucoup plus délicate constituant la trame de la séreuse correspondante, et composée principalement de fibres à direction surtout transversale.

Du côté péritonéal les faisceaux tendineux ne sont pas immédiatement contigus. Ils sont ordinairement séparés les uns des autres par des intervalles presque égaux à leur propre largeur. Il en résulte l'aspect d'une série de gouttières plus ou moins profondes. Ces fentes ou gouttières n'existent pas du côté pleural. La surface du centre phrénique y est unie, et par suite l'épithélium n'y présente aucune modification locale. Les cellules, de ce côté, sont régulières, polygonales. Elles sont un peu plus grandes que celles qui revêtent la face péritonéale, ce qui permet de toujours distinguer facilement chacune des deux faces.

Côté pleural. — La trame de la séreuse pleurale renferme un réseau de larges sinus lymphatiques qui envoient des sortes de prolongements ou de culs-de-sac vers le côté péritonéal. La situation de ces lymphatiques varie d'un point à un autre. En général, ils sont superficiels. A certains endroits même ils paraissent être immédiatement sous l'épithélium.

On peut mettre ce réseau lymphatique en évidence de plusieurs façons. Nous avons indiqué plus haut (§ 130) le procédé par l'immersion prolongée dans une solution faible de nitrate d'argent. Une autre méthode de délimitation de ce réseau lymphatique repose sur les phénomèmes d'absorption dont nous avons également parlé (§ 181).

Côté péritonéal. — Au lieu de constituer une couche unie comme celui de la plèvre, l'épithélium péritonéal s'invagine plus ou moins profondément dans les fentes inter-tendineuses et dans les nombreuses

(1) Voy. F. Tourneux et G. Herrmann, *Recherches sur quelques épithéliums plats*, dans le *Journal de l'Anat.*, juillet-août 1876.

dépressions qu'offre la face inférieure du centre phrénique. Les cellules épithéliales qui tapissent ces enfoncements, sont beaucoup plus petites, (voy. §§ 116 et 131), que celles qui se trouvent à la surface des faisceaux tendineux. *Ces éléments sont d'autant plus réduits qu'ils revêtent une excavation plus profonde.* Cette apparence a été fort bien figurée par Ludwig et Schweigger-Seidel, et plus tard par Klein. La disposition générale des petites cellules, ou *cellules muqueuses* (§ 183) peut varier depuis celle d'un îlot très-limité, jusqu'à celle d'une traînée très-allongée. On observe en effet tous les intermédiaires (1). Ces éléments possèdent tous, ainsi que Klein l'a figuré (2), un noyau ovalaire qui occupe presque tout le champ de la cellule (voir fig. 56) ; on ne saurait donc les confondre avec des leucocytes, pas plus que les cellules qui forment le fond des citernes de la paroi du sac lymphatique des batraciens.

Ces petites cellules peuvent donner naissance à des agglomérations d'éléments cellulaires soit en dehors vers la face libre du péritoine, soit dans la profondeur du tissu sous-jacent. Nous avons décrit (§ 132) les agglomérations du premier genre. Les masses que forment les cellules reposent tantôt largement sur l'épithélium ; d'autres fois, elles sont simplement rattachées à la surface de la séreuse par des prolongements minces et granuleux.

Les amas cellulaires sous-jacents à l'épithélium péritonéal sont de même en continuité directe avec lui (3). Comme ceux qui font saillie dans la cavité péritonéale, ils sont constitués par des cellules sphériques ou polyédriques à noyaux volumineux, qui présentent des phénomènes manifestes de segmentation. On ne saurait donc les confondre avec des leucocytes, non plus que les éléments des agglomérations saillantes.

Voici sous quel aspect se présentent ordinairement ces formations sur un centre phrénique bien nitraté et coloré à la purpurine : En abaissant lentement l'objectif, on tombe d'abord sur le revêtement épithélial formé à ce niveau de cellules muqueuses très-réduites, ainsi que nous l'avons indiqué plus haut. Au-dessous d'elles on voit d'autres plans de cellules semblables, mais en continuité directe avec l'épithélium péritonéal qui en forme pour ainsi dire le plan le plus superfi-

(1) Chez le cochon d'Inde, c'est surtout la disposition en traînées qui prédomine, tandis que chez le rat et chez la souris, où l'on n'observe pas d'ailleurs de fentes inter-tendineuses bien caractérisées, ces groupements sont répandus sur toute la surface du centre phrénique.

(2) *Handbook for the physiological Laboratory*, p. 3.

(3) C'est cette dernière apparence qui a donné lieu à la théorie des puits lymphatiques de Klein et de Ranvier. D'après ce dernier, les petites cellules sous-jacentes ne seraient que des leucocytes bordant un conduit lymphatique.

ciel. Elles apparaissent ainsi comme des grappes cellulaires appendues à la face profonde de cet épithélium (1).

Ces agglomérations pénétrantes ne se montrent jamais sous l'aspect d'un conduit bordé de cellules et ne méritent point le nom de puits; c'est, au contraire, une masse pleine dont la coupe optique représente à toutes les hauteurs une rosace plus ou moins irrégulière sans vide central. En outre, ces amas sont loin d'avoir constamment une forme circulaire ou même arrondie. Ils se moulent sur les faisceaux tendineux, de sorte qu'on en voit qui, étalés d'abord en lame étroite entre deux faisceaux rapprochés, se renflent plus profondément lorsque l'espace qui les contient s'élargit lui-même.

Les préparations obtenues par l'acide osmique confirment en tous points la description précédente, et permettent, en outre, de pénétrer plus facilement dans certains détails de la structure intime du centre phrénique. On ouvre la cavité abdominale d'un lapin; on enlève tous les viscères, de façon à mettre le diaphragme à nu, et l'on porte sur la partie que l'on veut étudier quelques gouttes d'acide osmique concentré. Le tissu ne tarde pas à brunir ; on lave ensuite à l'eau distillée pour enlever le réactif en excès, et la pièce peut, dès lors, être montée ; cependant il est avantageux de la colorer à la purpurine. Ce procédé permet, au moins sur les préparations récentes, de voir les moindres détails avec une netteté remarquable. On distingue parfaitement les amas cellulaires pénétrants, soit qu'on les observe par la surface de la séreuse ou par le dessous. Ils sont constitués de cellules arrondies, très-finement grenues, que l'on différencie aisément des leucocytes. Toutefois cette méthode, si elle renseigne exactement sur la nature des éléments qui forment ces agglomérations, ne permet pas, d'un autre côté, de déterminer aussi nettement que par les imprégnations au nitrate d'argent la superposition des différents plans épithéliaux.

Ces faits sont donc, aussi bien que ceux que l'on observe sur les batraciens, en opposition avec l'hypothèse d'une communication directe entre le péritoine et les lymphatiques à ce niveau. Ces derniers ne présentent d'ailleurs dans leur épithélium aucune solution de continuité. On remarquera de plus qu'aucun auteur n'a jamais décrit ni figuré sur leur paroi des orifices correspondant à ceux qu'on prétendait signaler sur le péritoine. Il est du reste facile de se con-

(1) Chez les grands mammifères (cheval, bœuf) où les fentes inter-tendineuses sont nettement accusées, on retrouve, outre des formations analogues, des bourgeonnements extérieurs en forme de masses cellulaires pendantes dans le péritoine, qui donnent à la face inférieure du centre phrénique une apparence villeuse.

vaincre, sur de bonnes imprégnations, que l'épithélium péritonéal est également continu, tant au niveau des traînées et des îlots que dans les excavations les plus profondes. L'absorption, si elle se fait spécialement à leur niveau, ne saurait donc avoir lieu, ainsi que nous l'avons dit, qu'en raison de la constitution des petites cellules muqueuses,qui semblent en même temps chargées de pourvoir au renouvellement des cellules épithéliales à la surface de la séreuse.

VIII. — GLANDES LYMPHATIQUES.

§ 185.

Ces organes, auxquels il convient de ne point donner le nom de *ganglions*, appartiennent par l'ensemble de leurs caractères histologiques au groupe des glandes closes; ils sont seulement annexés aux vaisseaux lymphatiques et empruntent à ces rapports spéciaux certaines particularités de structure qui ont longtemps offert de grandes difficultés aux anatomistes. Les glandes mésentériques du chat, du veau et du bœuf devront être surtout choisies pour débuter dans l'étude de ces organes, dont la description est d'ailleurs assez simple; il suffit de se bien figurer l'enchevêtrement réciproque de deux tissus affectant l'un et l'autre une disposition labyrinthiforme, et se pénétrant l'un l'autre sur tous les points de l'organe. Ces deux substances sont :

1° *Le tissu glandulaire* ou *folliculaire* proprement dit;

2° *Le tissu lacunaire*, soutenu par des trabécules lamineuses. Les cavités de ce tissu sont parcourues par la lymphe, et ordinairement remplies de leucocytes confondus souvent avec les noyaux épithéliaux de la partie folliculaire.

1° *Tissu folliculaire.* — Il forme à travers tout l'organe une charpente probablement continue. On ne saurait toutefois affirmer que celle-ci n'est pas composée d'un certain nombre de follicules clos de figure allongée, rameuse, irrégulière, enchevêtrés les uns dans les autres. Quoiqu'il en soit, les portions de cette charpente qu'on distingue sur une coupe de l'organe offrent en général une forme allongée. Leur diamètre dans le centre de la glande mesure un dixième de millimètre au plus; mais, vers la périphérie, les extrémités de cette charpente se renflent au voisinage de la surface et offrent alors un volume deux ou trois fois plus considérable. C'est à cette disposition qu'est dûe, en partie, la différence d'aspect que le tissu des glandes lymphatiques offre dans les régions dites *corticale* et *médullaire*.

Le tissu folliculaire est limité par une mince membrane. Il renferme : 1° les dernières ramifications capillaires de l'organe; 2° un épithélium; 3° un réticulum extrêmement délicat, avec des caractères tout à fait distincts de celui que nous verrons plus loin constituer essentiellement le tissu lacunaire.

Les vaisseaux sanguins qui plongent au milieu du tissu folliculaire, véritablement épithélial de sa nature, rappellent ce que nous verrons exister dans les follicules clos de l'intestin. Ces derniers sont d'ailleurs absolument analogues, par leur constitution et leur épithélium, à la partie folliculaire des glandes lymphatiques; avec cette différence que, dans l'intestin, les follicules ont une figure arrondie, régulière, tandis que dans les glandes lymphatiques ils sont labyrinthiformes, soit qu'on admette que le tissu folliculaire entier d'une glande lymphatique forme un tout continu; soit qu'on admette qu'il y a en réalité dans chaque glande plusieurs follicules clos plus ou moins rameux, tordus sur eux-mêmes et enchevêtrés les uns dans les autres.

L'épithélium est nucléaire, arrondi, il se rapproche beaucoup, par l'aspect et la dimension de ses cellules, des leucocytes; mais les réactions chimiques ne permettent pas de confondre ces deux sortes d'éléments. L'eau, l'acide acétique n'y font point apparaître les noyaux caractéristiques des leucocytes (§ 59). Le contour des noyaux de ces cellules est très-net en même temps que très-fin; ils présentent souvent de fines granulations noires.

Cet épithélium est maintenu dans un réticulum extrêmement délicat, d'où il est difficile de le chasser. Ce réticulum est formé de fibres ténues, réfractant fortement la lumière, anastomosées les unes avec les autres, de manière à former un réseau dont les mailles répondent à peu près, par leur dimension, au volume des éléments épithéliaux interposés. En général, ce réticulum ne laisse point voir de noyaux à la jonction des fibres qui le composent. C'est au milieu de cet épithélium nucléaire et de ce réticulum que se répandent les capillaires des glandes lymphatiques: les fibres du réticulum adhèrent sur leurs parois.

2° *Tissu lacunaire.* — Le tissu qu'il nous reste à décrire occupe tous les espaces que laisse vides le tissu glandulaire proprement dit. Ces espaces, où circule la lymphe, sont formés par un réseau extrêmement lâche de corps étoilés, dont l'apparence rappelle un peu celle des corps fibro-plastiques du tissu lamineux. Leurs ramifications constituent un réticulum très-différent par ses caractères de celui du tissu folliculaire : ses fibres sont beaucoup plus larges, offrant

des diamètres variables et convergeant en général vers un point où l'on distingue nettement un noyau presque sphérique, de petite dimension.

Ce tissu lacunaire, ou plutôt ces cavités avec leur charpente de corps étoilés, gardent autour du tissu folliculaire qu'elles enveloppent partout une épaisseur à peu près uniforme. A la périphé-

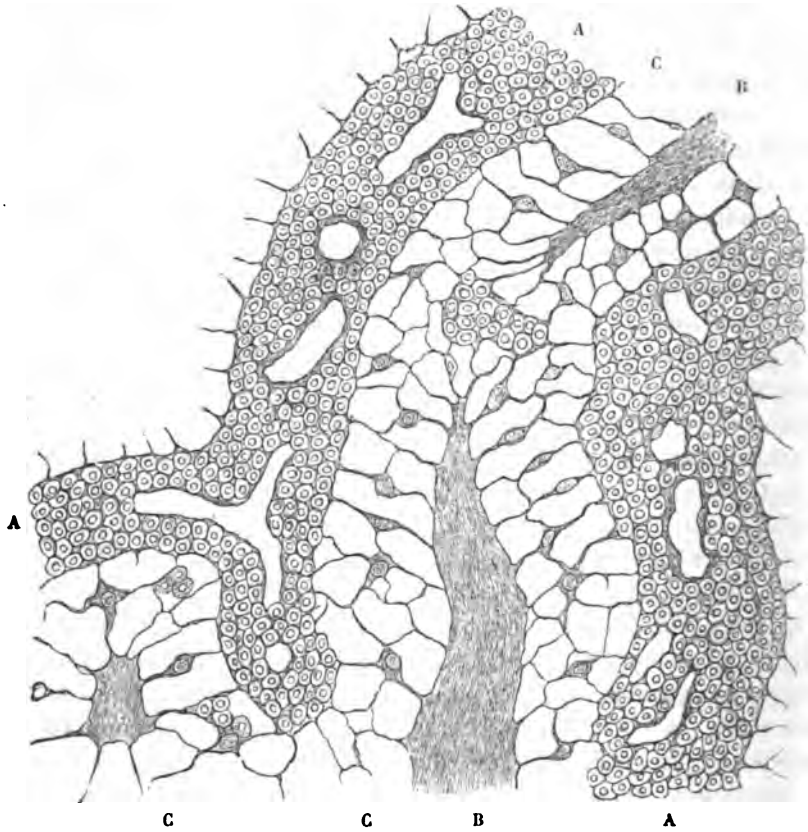

FIG. 70 (d'après Klein). — Section faite sur une glande lymphatique du mésentère du bœuf, après macération prolongée dans la liqueur de Müller. — AA, tissu folliculaire au milieu duquel circulent les vaisseaux dont on voit la coupe; tous les éléments cellulaires étant représentés en place, le réticulum qui le renferme est invisible; — BB, trabécules lamineux; — CC, tissu lacunaire interposé aux trabécules et au tissu folliculaire.

rie de la glande elles enveloppent les renflements du tissu folliculaire que nous avons signalés, et reçoivent les lymphatiques afférents de l'organe. Dans l'intérieur elles sont limitées, du côté opposé à la paroi folliculaire, par une cloison lamineuse, expansion de la capsule même de la glande.

Ces cloisons lamineuses pénètrent entre les renflements périphé-

riques du tissu folliculaire et, comme elles en sont en même temps toujours séparées par les espaces lacunaires qui enveloppent le tissu folliculaire, il en résulte qu'elles paraissent ordinairement, sur les coupes, en contact par leurs deux faces avec lui. Ces cloisons sont formées de fibres lamineuses fines, pressées les unes contre les autres, avec une très-petite quantité de matière amorphe et peu ou point de corps fibro-plastiques interposés (1). Elles contiennent les vaisseaux sanguins avant et après leur distribution en capillaires au milieu de l'épithélium du tissu folliculaire (2).

Le tissu des glandes lymphatiques est en somme peu vasculaire. Les capillaires forment dans l'organe des mailles allongées vers la périphérie, plus polygonales vers le centre de l'organe, et qui ont partout au moins deux fois le diamètre des mailles vasculaires de la capsule lamineuse enveloppant l'organe (du moins chez le chien). Chez cet animal les mailles mesurent au moins 100 μ.

L'injection des espaces lacunaires par le nitrate d'argent montre qu'ils sont tapissés d'un épithélium analogue à celui des conduits lymphatiques avec lesquels se continuent ces espaces (Recklinghausen dans Stricker.) Cet épithélium se poursuivrait également à la surface des corps étoilés de la charpente intérieure des lacunes (Ranvier, Leçons sur les ganglions lymphatiques, *Progrès médical*, 1873). Le meilleur procédé pour le mettre en évidence, consiste à piquer une canule dans l'épaisseur d'un ganglion et à injecter une solution de nitrate d'argent. Le ganglion se gonfle, quelquefois même le liquide passe dans le canal efférent : on lie alors les vaisseaux à la base de l'organe et on l'enlève. On le traite ensuite par l'alcool, et on y pratique des coupes qui seront éclaircies à l'aide de l'essence de girofle et du baume de Damar. Il est avantageux, avant d'injecter la solution de nitrate d'argent, de faire passer au préalable dans le système lacunaire un courant d'eau distillée.

On trouve, suivant les organes observés ou suivant les animaux, quelques différences dans la proportion ou l'agencement réciproque des cloisons lamineuses, des espaces lacunaires et du tissu folliculaire;

(1) Les cloisons lamineuses, chez la brebis, présentent des noyaux qui indiquent probablement la présence de corps fibro-plastiques, et d'autres noyaux qui semblent indiquer celle de fibres-cellules. Chez cet animal, le tissu lacunaire devient prédominant au centre des glandes, où le tissu folliculaire ne se présente plus que de place en place, entouré d'ailleurs comme toujours, des espaces lacunaires qui le limitent constamment.

(2) En prenant un autre point de vue, on pourrait encore décrire ainsi le tissu des glandes lymphatiques : de la capsule partent des trabécules qui se répandent dans tout l'organe, formant une charpente continue ; ces trabécules offrent partout leur surface tapissée par du tissu lacunaire dans lequel circule la lymphe. Le reste de l'organe est complétement formé de tissu folliculaire, partout séparé des trabécules lamineuses par le tissu lacunaire.

mais ces variétés se rapprochent toujours sensiblement du type que nous venons de décrire comme étant celui des glandes lymphatiques.

Chez l'homme, les glandes lymphatiques qui avoisinent les bronches contiennent parfois une grande proportion de matière noire analogue à celle du poumon; elle offre la même distribution et est répandue soit entre les éléments, soit dans leur substance même. Ce dépôt est ordinairement irrégulier, il n'occupe que des points plus ou moins étendus de l'organe, à l'exclusion complète des parties environnantes.

On peut encore découvrir dans les glandes lymphatiques d'autres particules minérales provenant du monde extérieur. Virchow a montré qu'on retrouvait fréquemment dans les glandes de l'aisselle, par exemple, une bonne partie du minium employé autrefois par un sujet pour se faire un tatouage sur le bras (1).

Pour étudier le tissu des glandes lymphatiques, on se servira avec avantage de coupes faites sur des organes durcis soit dans l'alcool, qui peut ici rendre de bons services, soit dans l'acide chromique très-faible ou la solution de bichromate, soit enfin dans la liqueur de Müller. Il sera toujours indispensable de pinceauter la préparation. On enlèvera ainsi d'abord les leucocytes du tissu lacunaire, dont on mettra en évidence la charpente. Si l'on continue de pinceauter fortement, les noyaux du tissu folliculaire cèderont à leur tour et on découvrira le fin réticulum qui les renferme, relié d'une part à la paroi des follicules et de l'autre aux capillaires qui les parcourent.

Il est toujours difficile d'injecter un ganglion par les vaisseaux afférents, et presque impossible de pousser une injection partielle par les vaisseaux efférents. Mais on réussit, en général, à pratiquer l'injection partielle du tissu lacunaire par le procédé que nous avons indiqué plus haut pour en nitrater l'épithélium.

Le développement des glandes lymphatiques est à peu près inconnu.

IX. — THYMUS.

§ 186.

Le thymus a été rapproché par sa constitution, des glandes lymphatiques. Il en diffère toutefois à plusieurs égards, et offre en somme une analogie plus sensible avec les follicules clos de l'intestin qui composent par leur rapprochement les plaques de Peyer.

(1) Ce déplacement paraît plus fréquent avec le minium qu'avec les particules noires du charbon (encre de Chine) employées à faire la couleur bleue des tatouages. Ceux qui pratiquent cet usage savent, en effet, que le rouge *tient* moins bien que le bleu.

Il est essentiellement formé de follicules distincts, ordinairement arrondis ou polyédriques, quelquefois cependant plus ou moins réunis et entre lesquels circulent les veines et les artères dans du tissu lamineux. Celui-ci, en raison même de l'âge où le thymus prend tout son accroissement, a les caractères ordinaires du tissu lamineux embryonnaire. On y trouve un grand nombre de corps fibro-plastiques étoilés.

Cette trame lamineuse très-vasculaire réunit les vésicules closes en lobules et ceux-ci en lobes. Ce tissu augmente après la naissance et donne de la consistance à l'organe. Quant aux capillaires, ils ne forment à l'extérieur des vésicules closes aucun réseau d'apparence spéciale. Leur distribution dans le thymus est celle qu'ils affectent partout dans le tissu lamineux.

Les grains glanduleux sont disposés autour d'une partie centrale, uniquement constituée par du tissu lamineux. Ils mesurent parfois 1 millimètre de diamètre. Ils sont limités par une paroi qui semble formée de tissu lamineux condensé. Quelquefois une paroi est commune à deux follicules voisins. De cette paroi partent des cloisons qui s'avancent vers le centre du follicule au nombre de trois ou quatre sur les coupes pour chaque paroi, et qui servent de point d'appui à un réticulum semblable à celui de la plupart des glandes closes. Il est par places assimilable à un réseau de cellules étoilées munies de leur noyau, et ailleurs on ne découvre au confluent des fibres anastomosées, que de faibles épaississements.

La paroi limitant le follicule est également traversée par de fins capillaires qui vont, comme aux follicules clos de l'intestin, se ramifier et décrire des anses au centre de l'épithélium inclus.

Les espaces réticulés sont, au moins pendant les premiers temps du développement de l'organe, complétement remplis par des éléments de diverse nature et des produits secondaires. On y trouve :

1° Des noyaux épithéliaux sphériques, mesurant de 7 à 8 μ de diamètre, très-analogues par conséquent aux leucocytes, mais s'en distinguant aussi bien que les noyaux qui constituent le tissu folliculaire des glandes lymphatiques;

2° Des cellules sphériques ou polyédriques mesurant de 30 à 40 μ et munies d'un noyau;

3° Enfin des globes tantôt transparents et homogènes, tantôt offrant au milieu de leur masse un conglomérat granuleux.

Le contenu des vésicules closes du thymus doit aux éléments que nous venons d'énumérer une apparence grisâtre laiteuse qui se rapproche un peu de celle du pus. On ne saurait d'ailleurs confondre que

superficiellement ces deux humeurs; l'acide acétique, en effet, ne fera dans aucun cas apparaître rien qui ressemble aux noyaux des leucocytes.

Avant l'époque où le thymus doit disparaître par suite des progrès du développement, on voit les follicules clos se creuser d'une cavité centrale. Le réticulum et l'épithélium qu'il enlace restent attachés à la paroi. Ceci s'observe chez l'homme et chez le veau, mais non pas chez tous les animaux.

Parmi ceux où l'étude du thymus peut donner les meilleurs résultats, il faut compter le chien. On fera sur des portions durcies de l'organe des coupes que l'on pinceautera avec précaution. L'étude du parenchyme qui nous occupe présente d'ailleurs, comme celle de la plupart des glandes closes, de grandes difficultés. Kölliker recommande les préparations cuites. On emploiera aussi avec avantage des pièces durcies dans l'alcool, l'acide pyroligneux, l'acide chromique ou l'acide acétique bouillant.

Le développement du thymus est peu connu, et on connaît moins encore la régression qu'il subit pour disparaître. Chez l'embryon de mouton de 35 centimètres, l'organe mesure, sur une coupe transversale faite dans la région inférieure du cou, 1/2 sur 1 millimètre. La partie glandulaire est représentée par des traînées rameuses d'éléments sphériques ou légèrement ovoïdes contenus dans une masse de tissu lamineux commune à tout l'organe et nettement limitée : il est plus dense (en conservant toutefois les caractères embryonnaires) que le tissu lamineux ambiant.

CHAPITRE X

SYSTÈME NERVEUX

---

§ 187.

Le système nerveux est sans contredit plus complexe que tout autre. On pourrait par excellence lui appliquer le nom de système hétérogène, c'est-à-dire composé d'organes premiers tous très-dissemblables tant au point de vue de leur structure que de leur texture. Ce système offre de plus cette particularité qu'au lieu d'être formé d'organes premiers indépendants, comme ceux qui constituent, par exemple, le système musculaire ou le système osseux, toutes ses parties sont intimement reliées entre elles, comme celles du système artériel ou veineux, mais avec une complication beaucoup plus grande, de sorte que finalement il pénètre partout et enveloppe toutes les parties de l'être dans un inextricable réseau de filaments extraordinairement déliés. Au centre, des organes spéciaux sont le point de départ de cordons ayant une structure toute différente, qui se répandent dans tout le corps. Sur le parcours de ces cordons, sont échelonnés un très-grand nombre de petits centres dont la structure diffère à son tour de celle des grands. Puis, à la périphérie, outre le réseau général dans lequel se résolvent ces cordons, ils présentent encore des organes spéciaux, parfois extrêmement complexes, dont on ne saurait détacher l'histoire de celle du système nerveux dans un exposé méthodique, et qui offrent à leur tour une constitution particulière ou même, dans certains cas, unique dans l'économie. Tels sont, par exemple, la rétine et l'organe de Corti.

Le système nerveux relie toutes les parties du corps aux centres ner-

veux, et par l'intermédiaire de ceux-ci les relie toutes les unes aux autres. Cette communication à distance entre les divers points du corps est établie par *continuité* de substance. En sorte que nous nous trouvons en présence d'éléments dont les dimensions deviennent considérables. Dans la jambe, tels tubes nerveux qui partent des lombes pour aller aux orteils ont près d'un mètre de long, sans que leur diamètre transversal subisse une augmentation proportionnelle.

La continuité des éléments nerveux à travers tout le corps n'est pas la seule difficulté que présente l'étude du système nerveux. Il importe d'ajouter celle qui résulte de la nature même des propriétés vitales des éléments qui le composent, propriétés que nous ne pouvons étudier — au moins pour certains d'entre eux — que par la conscience, c'est-à-dire dans des conditions toujours fâcheuses pour l'observation, et presque absolument fermées à l'expérimentation.

Au milieu de cette complication d'organes constituant le système nerveux, il est assez difficile de suivre un ordre méthodique. Le meilleur, en histologie comme partout, serait de procéder du simple au composé. C'est ainsi qu'ont fait beaucoup d'anatomistes en plaçant l'étude des nerfs périphériques, qu'ils regardent comme l'élément principal du système, avant celle des substances nerveuses centrales. A la vérité, la structure des cordons est plus simple, mais ils ne sont pas le siége de ce qu'on peut appeler le phénomène nerveux essentiel : celui-ci se passe dans les éléments de la substance grise. Ajoutons que la constitution de cette dernière nous aidera à comprendre la complication réelle de certains éléments périphériques, tels que les tubes nerveux, qu'on serait peut-être porté sans cela à regarder comme des unités anatomiques, alors qu'ils ne méritent pas plus cette désignation que les faisceaux striés du muscle. En conséquence, nous commencerons par l'étude des tissus nerveux centraux pour suivre après cela jusqu'à la périphérie les organes de transmission.

Nous joindrons à ce chapitre l'étude de certaines membranes comme la dure-mère, et de certaines glandes, comme la pituitaire et la pinéale, qui ont avec le système nerveux d'intimes connexions. Nous renvoyons l'histoire de la distribution et de la terminaison des filets nerveux dans les différents organes pour lesquels elle ne sera pas indiquée ici à l'étude de ces organes mêmes.

I. — SUBSTANCE GRISE

§ 188.

Il convient de désigner sous le nom de centres nerveux tout l'encéphale et la moelle. La moelle n'est pas, comme le crut encore Galien (1), un nerf plus gros que les autres ; elle a la même structure que le cerveau et se confond avec lui par ses caractères histologiques.

L'examen le plus superficiel montre aussitôt dans les centres nerveux la coexistence de deux substances, l'une blanche et brillante, l'autre grise, pâle, transparente, avec des nuances diverses. Ces deux substances sont étalées par couches ou condensées en masses considérables portant souvent le nom de noyaux. Dans certains endroits elles semblent se pénétrer l'une l'autre (bulbe) : ailleurs la substance blanche forme des traînées suspendues en quelque sorte dans la substance grise (corps striés). D'autres fois encore la substance blanche prend la figure de cordons très-nettement délimités, tels que les piliers de la voûte et la commissure antérieure. Ces deux substances, dont nous n'avons pas à étudier les connexions réciproques non plus que les configurations diverses, sont essentiellement distinctes, quoique la limite de l'une à l'autre ne soit jamais aussi absolument tranchée que cela se voit pour la plupart des tissus de l'économie. Cela tient précisément à cette continuité dont nous avons parlé entre les éléments de l'une et l'autre substance.

Tandis que la substance blanche a partout le même éclat, la substance grise varie beaucoup dans ses aspects, et elle a pu à cause de cela mériter des dénominations différentes de la part des anciens anatomistes selon l'endroit où on l'envisage. Ces noms sont en général caractéristiques et indiquent par conséquent les particularités de structure. Nous les indiquons plus loin avec les différences histologiques qui leur correspondent.

La substance grise, quel que soit son aspect extérieur, présente à peu près partout, au point de vue de sa structure générale, une constitution identique. On y trouve comme éléments figurés :

1° Les myélocytes ;

2° Les cellules nerveuses ; auxquelles il convient peut être d'ajouter une troisième espèce de cellules connues sous le nom de *cellules en araignée* ;

(1) Voy. pour l'histoire de nos connaissances sur le système nerveux : Pouchet, *Revue scientifique*, 1er mai 1875.

Ces éléments sont inclus dans une gangue (névroglie) sur la nature de laquelle on est encore très-loin d'être fixé. Il y a en outre des capillaires et par conséquent aussi une certaine proportion de tissu lamineux accompagnant ceux-ci (§ 74); et enfin, par places, quelques éléments isolés appartenant plus particulièrement à la substance blanche.

§ 189. — Myélocytes.

On appelle myélocytes (1) des éléments anatomiques que l'on rencontre exclusivement dans la substance grise des centres céphalo-rachidiens et dans la rétine. Ces éléments, lorsqu'on les étudie sans certaines précautions, se présentent avec l'apparence de noyaux libres sphériques ou un peu ovoïdes. Ils mesurent 5 à 6, rarement 8μ de diamètre. Leur contour est nettement accentué sans l'être cependant autant que celui des noyaux épithéliaux. Ils contiennent des granulations en général nettes et foncées. L'acide acétique resserre un peu ces noyaux et rend leurs granulations encore plus accusées. Il n'y a point de nucléole.

Quand on examine une rétine convenablement traitée, il est facile de se rendre compte que les myélocytes, tels que nous venons de les décrire, sont en réalité les noyaux de petites cellules dont ils occupent à la fois le centre et pour ainsi dire toute l'étendue. Le corps de la cellule ne se manifeste souvent que par deux minces prolongements opposés l'un à l'autre aux deux pôles du noyau. Ces prolongements ont fait donner parfois à ces éléments le nom de *noyaux à queue;* ils sont toujours extrêmement fins. Leur observation, facile à la rétine, est d'une difficulté plus grande dans les centres nerveux. Il n'est pas douteux toutefois que la constitution des myélocytes n'y soit la même que dans la rétine ; mais, d'autre part, il n'est pas impossible non plus que dans la substance grise des centres, comme dans la rétine, il ne faille distinguer en réalité deux sortes de myélocytes, les uns de nature essentiellement nerveuse et les autres se rattachant à une trame conjonctive servant de soutien à la substance grise, dont il sera question plus loin.

Les myélocytes de nature nerveuse, par suite de considérations qui

(1) Syn. : *granules du cerveau, noyaux de cellules de la substance grise, noyaux et cellules propres du tissu cérébral et de la rétine, kuglige Körperchen* (Henle et Merkel, *Sur la névroglie*, 1868), *Minutæ cellulæ* (Schultze, *Oratio*, 1869), *Gliakerne* (Besser, *Zur Histogenese*, in *Virch.'s Arch.* t. XXVII), etc...

seront également exposées plus loin, nous paraissent en somme être les éléments fondamentaux du système nerveux dont les cellules ne seraient que des appareils de perfectionnement.

Les noyaux des myélocytes résistent longtemps à l'altération cadavérique. Il suffit, pour les découvrir, de porter sous l'objectif une mince parcelle de substance grise que l'on étendra avec la pointe d'un scalpel dans une goutte d'eau salée à un demi pour 100. On prendra de préférence cette substance grise dans le cervelet, où elle est plus abondamment pourvue de myélocytes que partout ailleurs, surtout au voisinage de la substance blanche cérébelleuse. Pour observer les myélocytes dans leurs rapports avec leurs prolongements, les préparations qui seront indiquées pour la rétine peuvent servir. On verra également très-bien ces éléments en traitant la moelle de quelque très-petit poisson, tel qu'une ablette, par le chlorure d'or. On obtient ainsi de véritables bouquets de myélocytes portés sur leurs filaments.

Fig. 71. — Myélocytes de la moelle épinière d'une ablette traitée par le chlorure d'or.

§ 190. — Cellules nerveuses et ganglionnaires.

Les cellules nerveuses ont été découvertes par Valentin de 1836 à 1839. Elles ont reçu depuis plusieurs noms et principalement celui de *cellules ganglionnaires*. Ce nom, toutefois, peut causer une certaine confusion. Les cellules nerveuses, dans les centres ou dans les organes terminaux où on les rencontre, tels que la rétine, sont toujours nues. Dans les ganglions, au contraire, elles ont une enveloppe avec laquelle la cellule nerveuse semble former un tout indissolublement uni. C'est à cet élément complexe que nous donnerons le nom de cellule ganglionnaire (voy. § 245), réservant au contraire aux autres le nom de cellules nerveuses.

Les cellules nerveuses proprement dites n'ont jamais d'enveloppe; elles offrent de plus, comme caractère spécial, des prolongements qui s'étendent à une distance très-grande en passant de la substance grise soit dans la substance blanche, soit dans les cordons périphériques. Ces cellules ont un noyau et un nucléole; leurs prolongements plus ou moins nombreux, varient considérablement de dimension et de forme. Très-petites dans certaines régions, elles atteignent dans d'au-

tres un volume considérable, en particulier dans les cornes antérieures.

La forme du corps des cellules nerveuses ne diffère pas moins que ses dimensions. Cette forme toutefois se retrouve assez régulièrement la même dans les mêmes régions. Les cellules nerveuses de la corne antérieure sont à peu près globuleuses, avec leurs prolongements insérés sur différents points de leur surface. D'autres fois les cellules paraissent être fusiformes. Elles ont, enfin, dans les circonvolutions du cervelet et du cerveau, un aspect tantôt pyriforme et tantôt en façon de cône allongé ou de quille.

Quand on porte sous le microscope, avec précaution, une parcelle

FIG. 72 (d'après Klein). — Cellule nerveuse fusiforme prise dans la moelle épinière d'un veau, et montrant la structure nettement fibrillaire de ses prolongements.

de substance grise encore vivante, on ne distingue que difficilement les cellules nerveuses. Elles sont grises, très-finement granuleuses comme la gangue dans laquelle elles sont maintenues. Leurs contours s'accusent peu. On distingue à peine le noyau ainsi que le nucléole. L'acide acétique et la soude étendus n'agissent que faiblement sur ces éléments dont l'étude nécessite des procédés spéciaux. Le principal est dû à Deiters. Il plongeait des fragments de substance grise dans une solution d'acide chromique au $\frac{1}{3500}$. Sous l'influence du réactif, la substance de la cellule et de ses prolongements devient plus consistante. Mais l'avantage de cette macération n'est que temporaire, et il faut se hâter d'en profiter. En général vingt-quatre heures de séjour dans le liquide suffisent et amènent la macération au point où elle peut rendre le plus de services. Les éléments sont alors suffisamment durcis et on parvient sans peine, par une série de compressions légères pratiquées dans l'eau avec le plat d'un scalpel, à les isoler en dissociant le tissu qui les renferme. On peut même, quand les cellules sont grosses, achever de les débarrasser des fragments de gangue qui restent encore, avec les barbes d'un pinceau.

La substance des cellules nerveuses durcies par cette macération dans l'acide chromique très-faible prend un éclat spécial et plus de

transparence en même temps qu'elle se colore légèrement en jaune. Le noyau se détache nettement. Il est dans la plupart des cas ovoïde, le grand axe ayant une fois et demi environ la longueur du petit. Son volume est ordinairement proportionnel à celui de l'élément. Dans les petites cellules il a de 3 à 4μ, et il peut atteindre dans les plus grosses jusqu'à 18 μ. Il est rare et tout à fait exceptionnel de rencontrer deux noyaux pour un seul élément. Les contours de ces noyaux sont très-nettement accusés, et formés comme le contour des noyaux épithéliaux d'un trait très-fin et très-noir. Leur substance sur les cellules vivantes est claire et hyaline : elle devient finement granuleuse après la mort, mais toujours moins que la substance de la cellule.

A peu près au centre du noyau, on voit un nucléole toujours brillant, à contours épais et noirs. Souvent il est de couleur jaunâtre. Il varie aussi de dimension, comme le noyau, et mesure depuis 1 jusqu'à 7μ de diamètre. Il est toujours à peu près sphérique. Le carmin se fixe sur toutes ces parties (corps cellulaire, noyau, nucléole) suivant l'échelle de ses affinités habituelles.

Les cellules nerveuses, offrent (au moins dans certains cas) une réaction fort remarquable avec le nitrate d'argent, dont nous dirons quelques mots en traitant plus loin (§ 204) de l'action de ce réactif sur les cylindres d'axe, qui ne sont autre chose que des prolongements des cellules nerveuses.

La substance finement granuleuse des cellules nerveuses est souvent, à l'état normal, chargée de pigments de deux sortes dont il sera parlé également plus loin (§ 193).

§ 191. — Prolongements des cellules nerveuses.

Les cellules nerveuses, comme les myélocytes, possèdent des prolongements. Ces prolongements forment en somme le grand intérêt des cellules nerveuses. Ils sont variables de nombre, et ce nombre est en général proportionnel à la grosseur de l'élément. Ils abandonnent la cellule par des points indéterminés de sa surface ; toutefois dans certaines régions de la substance grise ils présentent par rapport aux cellules une orientation constante. Le principal caractère de ces prolongements est d'être, en général, coniques et ramifiés. Ils se dilatent toujours à leur contact avec la cellule, en sorte que leur surface se confond avec la surface de celle-ci par une transition ménagée. On ne peut jamais dire en aucun cas où commence le prolongement et où finit la cellule. Il y a toujours continuité de substance et persistance

des mêmes caractères physiques entre le corps cellulaire et les prolongements, sauf un seul qui fait exception. On remarque cependant que les granulations pigmentaires n'envahissent jamais la base des prolongements. Elles semblent, au contraire, dans certains cas, localisées dans une sorte de gibbosité que présente le corps cellulaire.

Ce qu'on savait des prolongements des cellules nerveuses se réduisait à peu près à ce que nous venons d'indiquer, quand Deiters fit faire à nos connaissances un pas considérable, en décrivant un prolongement spécial, unique pour chaque cellule, différent des autres à

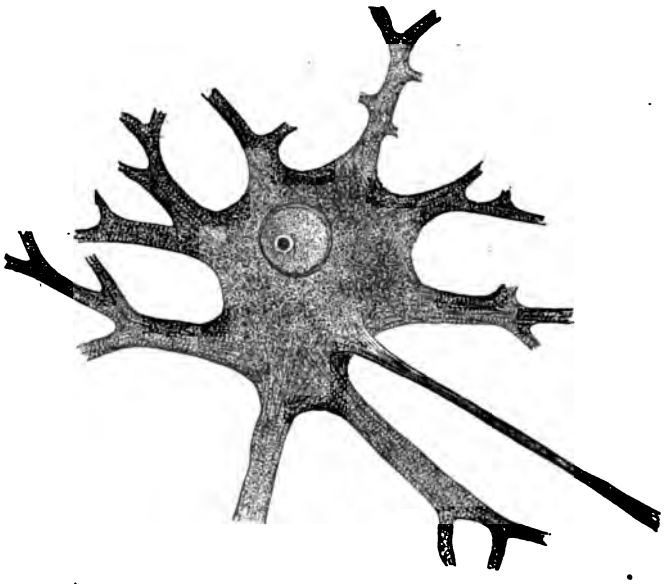

FIG. 73 (d'après Klein). — Corps d'une cellule nerveuse, provenant des cornes antérieures de la moelle d'un veau, avec les origines de ses nombreux prolongements cellulaires ramifiés, et l'origine du prolongement de Deiters (en bas et à droite).

la fois par ses caractères physiques et par la direction qu'il prend, et qui de plus ne se ramifie pas. Deiters a donné aux prolongements ramifiés qu'il regardait comme constitués de la même substance que la cellule, le nom de *Protoplasmafortsætze* et celui d'*Axencylinderfortsatz* à celui qu'il nous reste à décrire. Nous pouvons traduire ces deux dénominations par celles de *prolongements cellulaires* et de *prolongement axile* ou *de Deiters*. L'importance de la découverte de ce dernier justifie amplement cette dénomination.

Les prolongements cellulaires continuent directement le corps de la cellule et sont visiblement constitués de la même substance, ayant les

mêmes propriétés physiques et chimiques. Ils sont finement grenus comme le corps de l'élément, mais n'offrent jamais de granulations pigmentaires. Ces prolongements diminuent de diamètre à mesure qu'ils s'éloignent de l'élément, et en même temps se ramifient plus ou moins régulièrement. Les ramifications sont de plus en plus minces et finissent par atteindre une ténuité extrême. Dans ces ramifications l'état grenu du corps cellulaire s'efface peu à peu; leur substance devient plus hyaline, plus homogène, mais sans acquérir un éclat plus vif ou prendre des contours plus foncés.

Max Schultze chercha à établir, ce qui semble être en effet la vérité, que ces prolongements sont constitués par un faisceau de fibrilles extrêmement fines qu'il appelle *Primitivnervenfibrillen*, d'un diamètre presque incommensurable, mais dont l'existence serait accusée par une certaine apparence striée. Ce faisceau, en se divisant, produirait les ramifications du prolongement, dont le volume régulièrement décroissant serait ainsi fort bien expliqué. Les fibrilles viendraient d'autre part, se mêler, se perdre, ou s'anastomoser dans le corps granuleux de la cellule. Les réactifs employés par Max Schultze pour mettre en lumière cette constitution sont : l'iodsérum, le liquide céphalo-rachidien, le bichromate de potasse (1 à $\frac{1}{2}$ p. 100), l'acide chromique ($\frac{1}{10}$ à $\frac{1}{20}$ p. 100), l'acide osmique (1 à $\frac{1}{2}$ p. 100).

Le prolongement de Deiters, au contraire des prolongements cellulaires, est toujours unique. Il abandonne la cellule d'une manière un peu différente, et il est toujours facile de le reconnaître. Il est à son point d'insertion plus conique que les autres prolongements et paraît encore formé de la même substance que le corps de la cellule; mais aussitôt qu'il a atteint un diamètre de 3μ environ pour les grosses cellules, il change de nature. Ses bords, au lieu de continuer à se rapprocher, restent parallèles; sa substance est plus brillante, moins granuleuse, ses contours plus fortement accusés ; il se colore aussi plus vivement par le carmin que les prolongements cellulaires. Il a ordinairement la forme d'un ruban aplati, épais de 1 à 2μ sur 3μ de large pour les plus gros ; enfin il n'offre pas de ramifications.

Dans les endroits où on peut suivre le prolongement axile assez loin (1), comme aux cellules du cervelet, et sur les coupes longitu-

(1) La plupart des fibres des racines, en entrant dans la substance grise, s'étalent en éventail dans un plan parallèle à l'axe du corps. Aussi est-il à peu près impossible de suivre une fibre de Deiters dans un long parcours sur les coupes transversales de la moelle. Il n'en est plus de même si la coupe est faite longitudinalement en passant par les racines, surtout les racines antérieures. On peut alors voir parfois la fibre de Deiters naître d'une cellule profondément située et décrire au milieu des autres cellules et de la substance grise une longue course, pour venir rejoindre un faisceau d'origine des racines. Ceci est très-facilement observable chez le sapin.

dinales de la moelle, parallèles aux racines, on le voit s'enfoncer dans la substance blanche où il va constituer ce que nous décrirons sous le nom de *cylindre d'axe* dans les tubes nerveux. Or il y a longtemps déjà que Remak a indiqué que ce cylindre d'axe était un faisceau de fibrilles extrêmement ténues que nous pouvons comparer et assimiler aux *Primitivnervenfibrillen*, décrites par Max Schultze comme constituant les prolongements cellulaires. La différence serait que dans le prolongement de Deiters le faisceau est plus dense, n'étant point, comme dans les prolongements cellulaires, uni à une certaine proportion de substance analogue à celle qui constitue le corps même de la cellule nerveuse.

Le prolongement de Deiters ne se divise pas non plus dichotomiquement comme les autres. Il peut toutefois, quand il est devenu cylindre d'axe, se ramifier ou s'anastomoser avec un autre cylindre d'axe, mais seulement dans des cas particuliers et qui seront indiqués.

§ 192. — Variétés de cellules nerveuses.

Toutes les cellules nerveuses ont-elles des prolongements des deux sortes? On n'est pas encore fixé sur ce point. Quant au nombre même des prolongements, il varie. Les anciens anatomistes avaient divisé les cellules nerveuses en *multipolaires*, *bipolaires*, *unipolaires* et même *apolaires*. Mais on remarquera que les manœuvres mises en usage pour étudier ces éléments ont le plus souvent pour résultat de masquer ou de détruire quelque prolongement, de manière que leur nombre est toujours réduit, pour les cellules observées, à une sorte de minimum. Il est bien établi actuellement que la plupart sont *multipolaires*; il en existe aussi, sans aucun doute, de *bipolaires*, en particulier dans la substance corticale du cervelet. L'existence de cellules *unipolaires* ne paraît pas avoir été jusqu'ici constatée dans les centres nerveux eux-mêmes chez l'homme et les vertébrés supérieurs, mais un grand nombre de cellules ganglionnaires (voy. § 245) sont *unipolaires*.

Il convient de rejeter sur des accidents de préparation l'apparence de certaines cellules nerveuses que l'on a cru voir parfois complétement dépourvues de prolongements. Il serait même impossible, dans l'état actuel de nos connaissances, de nous figurer le fonctionnement d'un élément nerveux qui serait ainsi dépourvu de toute relation de continuité avec des points extérieurs à l'élément lui-même, d'où il doit recevoir l'incitation ou bien auxquels il doit la transmettre. Pour les

cellules unipolaires, la même impossibilité physiologique n'existe plus du moment que l'on regarde le prolongement unique qu'elles émettent comme formé par un faisceau de filaments déliés (les *fibrilles nerveuses primitives* de Max Schultze) dans lesquels tout indique qu'il faut voir autant de conducteurs élémentaires d'actions nerveuses distinctes, et par lesquels la cellule unipolaire se trouve de la sorte en rapport avec un nombre plus ou moins grand de points extérieurs.

On a vu que le volume des cellules, aussi bien que leur forme, diffère considérablement d'une place à l'autre. D'une manière générale, Pierret a remarqué que chez l'homme les cellules nerveuses étaient d'autant plus grosses qu'on s'avançait vers l'extrémité inférieure de la moelle (1). Les plus grosses sont celles des cornes antérieures de la moelle, qu'on a quelquefois désignées sous le nom de *motrices*, en raison des fonctions qu'on leur attribue. Ce nom, ainsi que ceux de cellules *sympathiques*, de cellules *sensitives*, doivent être également abandonnés, et les variétés de cellules simplement désignées par le lieu où on les rencontre.

Les cellules des cornes antérieures de la moelle mesurent de 67 à 135 μ de diamètre avec un noyau de 11 à 18 μ. Elles ont une forme à peu près polyédrique et envoient des prolongements dans toutes les directions; ceux-ci mesurent de 3 à 11 μ de diamètre à leur origine. Ils se ramifient, et on peut suivre leurs divisions jusqu'à 220 à 540 μ de la cellule.

Les cellules des cornes postérieures sont plus petites; elles ne mesurent que 9 à 18 μ de diamètre; elles offrent un moins grand nombre de prolongements. D'autres cellules plus près de la base des cornes postérieures atteignent 45 à 90 μ de diamètre. Le noyau, comme nous l'avons dit, est toujours proportionné à la grosseur de l'élément.

Les cellules de la substance grise du cervelet ont une forme à peu près sphérique qu'on a comparée à celle d'un ballon de verre muni d'un col. Elles mesurent de 35 à 65 μ de diamètre. Celles, au contraire, de la substance grise des circonvolutions cérébrales sont relativement très-petites et présentent la forme de cônes presque réguliers, mesurant à la base 20 μ environ et 60 μ de long.

(1) On pourrait peut-être trouver une relation entre la grosseur des cellules nerveuses et la longueur des prolongements de Deiters qui en naissent. C'est ainsi que les cellules nerveuses des noyaux des nerfs moteurs de l'œil sont très-petites, celles des nerfs moteurs de la langue plus grosses, celles des nerfs moteurs des membres supérieurs plus volumineuses encore, et enfin celles des nerfs moteurs des membres inférieurs plus considérables que toutes les autres.

§ 193. — Pigments des cellules nerveuses.

On peut observer dans les cellules nerveuses des centres, aussi bien que dans les cellules ganglionnaires, deux sortes de granulations pigmentaires. Les cellules nerveuses de différentes régions, surtout à mesure que l'âge s'avance, offrent de grosses granulations brillantes, jaunâtres, larges de 1 $\frac{1}{2}$ μ environ, toujours peu abondantes et espacées les unes des autres. La substance de ces granulations, fortement réfringente et d'un éclat particulier, n'est pas soluble dans l'alcool et l'éther, et n'est pas par conséquent un corps gras (1).

La seconde sorte de pigment, que l'on trouve encore dans le corps de beaucoup de cellules nerveuses, se présente sous l'apparence de granulations plus fines, semées soit dans toute la substance de l'élément, soit dans une partie de celle-ci. Ce dépôt de pigment, non plus que le dépôt des granules brillants mentionnés précédemment, n'a jamais lieu dans le noyau, ni à la base des prolongements. Quelquefois le pigment noir est plus abondant et formé de grosses granulations qui emplissent tout le corps de la cellule, comme cela se voit dans la *substance ferrugineuse* du quatrième ventricule. L'aspect de celle-ci est uniquement dû à la présence de ces cellules farcies de pigment et larges de 45 à 67 μ, en sorte qu'elles peuvent être facilement aperçues à l'œil nu comme un fin piqueté noir sur la valvule de Tarin.

§ 194. — Union des éléments de la substance grise. Couples cellulaires.

Ce que nous avons dit jusqu'ici nous permet de comprendre comment sont reliés les uns aux autres les divers éléments figurés de la substance grise. A la vérité, nous n'avons encore que des présomptions sur la manière dont se termine le grand nombre des prolongements émanés de chaque cellule nerveuse. On croyait autrefois que tous servaient à relier les cellules d'une même masse grise les unes aux autres. La disposition de deux cellules nerveuses *voisines* et unies par un prolongement d'un volume notable a été souvent figurée. Mais des observations plus attentives n'ont pas confirmé ce genre d'union qui est assurément exceptionnel, si même il existe en dehors des accidents de préparation qui peuvent en donner l'apparence. Il paraît certain, sinon

(1) Chez les mollusques, des granulations qui paraissent être de même nature ont une couleur jaune orangée parfois très-intense. Bœttcher a indiqué la curieuse réaction de ces corps avec l'acide sulfurique : ils deviennent bleus. Comparez : *Journal de l'Anat.*, 1876, p. 14.

démontré, que les dernières ramifications très-fines des prolongements cellulaires, devenues à peine mesurables, s'anastomosent au sein de la substance grise, et plus vraisemblablement, deviennent les *queues* de myélocytes. Ce sont là toutefois des relations dont il est extrêmement difficile de vérifier l'existence, et auxquelles on est plutôt conduit par diverses considérations physiologiques et anatomiques (1).

Il est certain, au contraire, que les prolongements de Deiters doivent toujours servir à relier entre elles deux cellules nerveuses éloignées, ou une cellule nerveuse à un organe terminal. Si l'on réfléchit, en effet, que chaque cellule n'offre qu'un prolongement de Deiters, et que de plus il n'y a point continuité entre les cylindres d'axe des cordons de la moelle, par exemple, et ceux qui pénètrent dans les racines, on arrive à concevoir que la seule manière d'expliquer cette apparence constante, est de se représenter les cellules nerveuses comme constituant des sortes de couples formés par deux cellules placées aux deux extrémités d'un prolongement de Deiters qui leur sert de trait-d'union. Soit, par exemple, une cellule de la substance grise des corps striés : nous pouvons supposer (à défaut de renseignements anatomiques exacts sur ce point) que le prolongement de Deiters de cette cellule, après avoir parcouru sans modification l'épaisseur de la substance grise environnante, pénètre dans la substance blanche des cordons antérieurs ; à ce niveau, il est enveloppé de myéline (voyez ci-dessous), et constitue avec celle-ci un *tube nerveux*, dont il est le cylindre d'axe ; arrivé à une certaine hauteur de la moelle, il sort de nouveau du cordon pour plonger dans la corne antérieure ; il perd à ce moment sa myéline, et reprend le caractère qu'il avait au début en même temps qu'il aboutit à une cellule nerveuse, de même qu'une cellule nerveuse a été son point de départ. Il convient de se représenter ainsi les cellules nerveuses formant des sortes de couples unis par un prolongement de Deiters, allant soit d'une cellule à une autre, soit d'une cellule à un organe terminal. Ce couple forme réellement une unité anatomique. Chaque extrémité du couple plongeant dans une masse de substance grise, est reliée à son tour aux extrémités voisines

(1) M. Luys, sans énoncer positivement cette communication entre les prolongements des cellules nerveuses et les myélocytes, la figure cependant d'une manière très-nette en différents points de son ouvrage : notamment pl. IV, fig. 5 (figure théorique du cervelet dans laquelle la bipolarité des cellules cérébelleuses est également indiquée); pl. XIX, fig. 3 (immersion des fibres spinales antérieures au sein de la substance grise du corps strié); pl. XX, fig. 6; pl. XXXVIII, fig. 3 et 5 (cervelet). — Max Schultze est conduit à admettre la même relation ; après avoir cherché à établir que les prolongements cellulaires sont composés de *fibrilles nerveuses primitives*, il se demande leur origine : « Fortasse huc pertinent innumerabiles minutæ cellulæ quæ in cerebro et cerebello positæ sunt, quorum partem modo satis exiguam accuratius novimus. »

d'autres couples par les fibrilles nerveuses primitives qui résultent de la dissociation des prolongements cellulaires, et sur le trajet desquels se trouvent sans doute placés les myélocytes.

§ 195. — Conception théorique du système nerveux.

On voit d'après cela comment se présente le tissu nerveux envisagé dans son caractère le plus général. L'organe élémentaire est le *myélocyte*, le conducteur élémentaire est la *fibrille nerveuse primitive*. Disons tout d'abord que celle-ci n'a point encore pu être nettement isolée, excepté au voisinage immédiat du corps des myélocytes dont elle forme le double prolongement ou la double queue. La *cellule nerveuse* est par les extrémités de ses prolongements cellulaires en rapport avec un nombre plus ou moins considérable de myélocytes : elle nous apparaît ainsi comme le siége d'actes physiologiques complexes et multiples; comme un véritable *centre* où viennent se combiner et s'élaborer à la fois un grand nombre de phénomènes nerveux simples. Ces centres représentés par les cellules nerveuses sont eux-mêmes couplés, et se commandent mutuellement, en sorte que si l'on suppose une incitation venue d'un myélocyte à une cellule, celle-ci peut être transmise directement par le prolongement de Deiters à une autre cellule qui la répand à son tour à tous les myélocytes en rapport avec les dernières ramifications de ses prolongements cellulaires. Nombre de faits viennent donner un haut degré de probabilité à cette manière de concevoir les relations des divers éléments du tissu nerveux entre eux.

§ 196. — Névroglie. — Cellules en araignée.

Quand on étudie une coupe convenablement durcie de substance grise, on voit les éléments figurés qu'elle renferme, myélocytes ou cellules nerveuses, comme suspendus dans une sorte de gangue dont la masse surpasse en général celle des éléments figurés. Cette gangue a reçu le nom de névroglie. Elle est en général grisâtre, très-pâle, presque transparente; elle paraît homogène comme si elle était complétement anhiste; elle est très-finement granuleuse. Ainsi se présente la *gelée de Rolando*, qui occupe la plus grande partie des cornes postérieures de la moelle; autour du canal central la *gelée de Stilling* a des caractères qui diffèrent peu de ceux que nous venons d'indiquer. Mais il n'en est plus de même si l'on considère, par exemple, les couches les plus externes de la substance grise des circonvolutions cérébelleuses. Quand celle-ci a été traitée par un réactif durcissant, tel que l'acide

chromique, elle paraît formée non plus de granulations, mais d'une prodigieuse intrication de fibrilles d'une finesse extrême, enchevêtrées les unes dans les autres, et qui ne se laissent jamais isoler sur une certaine longueur (1). Seulement cette substance semble, dans certains cas, se laisser diviser de préférence suivant une direction déterminée, comme si les fibrilles étaient plus spécialement dirigées dans ce sens. Cela est très-sensible à la couche la plus externe des plis du cervelet.

Ce que nous avons dit plus haut de cette infinité de prolongements qui relient les uns aux autres tous les éléments figurés de la substance grise ne permet point de douter que la névroglie ne soit en grande partie constituée par des fibrilles nerveuses primitives, disposées parallèlement ou s'enchevêtrant, et peut-être s'anastomosant les unes avec les autres à l'infini. La distinction et l'isolement de ces fibrilles est difficile dans l'état actuel de la science ; il semble qu'en mourant ces parties anatomiques si déliées se résolvent fatalement en granulations ; nous avons eu l'occasion de signaler le même phénomène pour les cils vibratiles (§ 113). Quant à rapprocher cette névroglie nerveuse des substances conjonctives et en particulier de la substance fondamentale du tissu lamineux ou muqueux (§ 76), cela ne saurait être, en raison même de ses caractères chimiques. C'est ainsi que la potasse gonfle le tissu muqueux, qui se rétracte ensuite sous l'action de l'eau, tandis que la névroglie, soumise au même traitement, est dissoute ; l'eau bouillante gonfle les tissus conjonctifs, tandis qu'elle resserre la substance grise. C'est Henle qui a surtout insisté sur ces réactions fondamentales.

Mais outre ce réticulum nerveux extraordinairement délié, qu'il semble nécessaire d'admettre, même alors qu'on n'en peut démontrer l'existence, il est probable qu'il existe entre les éléments figurés de la substance grise et leurs plus fins prolongements, d'autres parties constituantes et tout d'abord, sans doute, une substance amorphe interposée, plus ou moins abondante à diverses places, et dont les caractères n'ont pas encore été directement distingués de ceux de la névroglie nerveuse.

Outre cette substance amorphe, il est possible qu'il existe encore dans les centres nerveux, une sorte de charpente distincte de celle-ci aussi bien que des éléments et de la névroglie nerveuse. Cette charpente conjonctive serait l'analogue de celle qu'on rencontre dans la rétine mêlée aux éléments nerveux de cette membrane. Elle serait

(1) On peut les observer dans les noyaux d'origine du bulbe olfactif (Babuchin, *Das Geruchsorgan*, dans Stricker), dans la couche grise périphérique de la moelle, etc...

formée de filaments extrêmement déliés et de cellules dites *en araignée*, décrites depuis longtemps par Golgi et Deiters, et qui présentent en effet des caractères physiques assez différents de ceux des cellules nerveuses.

Ces cellules en araignée sont surtout abondantes dans la substance gélatineuse des cornes postérieures. Pour les observer, on enlève sur la moelle fraîche des fragments de cette substance qu'on traite par l'acide osmique ; puis on dissocie et on colore par le picrocarminate d'ammoniaque. Ces cellules ont en général un corps peu volumineux, muni de nombreux prolongements qui sont de suite très-fins, quelquefois ramifiés et qui s'anastomosent les uns avec les autres. Le corps de la cellule et ses prolongements sont hyalins, se teignent beaucoup plus difficilement par le carmin que les cellules nerveuses, tandis que le noyau fixe énergiquement la couleur. Celui-ci est ovoïde, hyalin, très-homogène, ordinairement sans nucléole. Tout semble indiquer, sans qu'on en puisse avoir la preuve directe, que ces cellules en araignée diffèrent par leurs fonctions autant que par leur aspect des cellules nerveuses.

Mais d'autre part on trouve, spécialement dans les cornes postérieures du bœuf, des myélocytes ayant un noyau tout semblable à celui des cellules en araignée et un corps cellulaire, extrêmement réduit à la vérité, rappelant tout à fait celui des cellules nerveuses.

L'analogie entre la constitution de la substance grise des centres et celle de la rétine est surtout évidente pendant le développement des hémisphères ; on ne peut méconnaître l'analogie frappante qui existe alors entre leur constitution et celle qu'offrira un peu plus tard la rétine. Nous renvoyons pour ce sujet à ce que nous aurons à dire du développement des centres, nous bornant à noter ici ce fait de la présence dans la substance grise, d'une charpente de soutien, qu'on peut, dans une certaine mesure, identifier à celle de la rétine.

Enfin, on ne devra jamais perdre de vue que la substance grise est parcourue par des capillaires et que ceux-ci se montrent toujours accompagnés d'une proportion plus ou moins grande de tissu lamineux (voy. § 74). On pourra donc en retrouver les éléments dans la substance grise.

§ 197. — Variétés de substance grise.

La névroglie, les myélocytes, les cellules nerveuses avec leurs prolongements, forment en dehors des capillaires, la masse principale du du tissu de la substance grise. Les différents aspects qu'offre ce tissu,

et qui ont été causes de dénominations spéciales (1), sont dus aux proportions diverses de ces éléments ou à leurs propriétés physiques variables.

La teinte foncée de la frange des olives, du corps rhomboïdal du locus niger, est due à l'abondance du pigment répandu dans les cellules de ces régions. La gelée de Stilling autour du canal central de la moelle, la gelée de Rolando dans les cornes postérieures doivent, au contraire, leur aspect à l'abondance et à la qualité spéciale de la névroglie dans ces régions, ainsi qu'au peu de pigment qu'y offrent les cellules.

Quant aux couches rouillée et grise de la surface du cervelet, cette apparence est due à une différence de constitution qui sera indiquée plus loin et qui ne se retrouve pas aux circonvolutions cérébrales.

Nous ne pouvons énumérer ici les infinies variétés de structure que présente la constitution histologique de la substance grise. Elle varie en réalité avec chaque point de cette substance, et l'étude de ces variétés aussi bien que de la direction des fibres nerveuses dans la substance blanche est du domaine de l'anatomie descriptive. Nous nous bornerons donc à indiquer ici la constitution de quelques régions, simplement comme exemple de la nature des recherches qui restent à faire sur chaque point de la masse encéphalique.

§ 198. — Circonvolutions du cervelet.

Dans la substance grise de la moelle, du bulbe et des parties centrales de l'encéphale, les cellules n'offrent point de disposition spéciale. Elles sont plus ou moins volumineuses, plus ou moins écartées, et leurs pro-

(1) On peut signaler les variétés suivantes :

1° Les *olives* sont formées par les replis d'une substance qui présente ordinairement une teinte brune très-marquée. Cette teinte varie d'ailleurs dans des limites étendues suivant l'âge ou le sujet ;

2° Le *corps rhomboïdal* présente une frange de même nuance que les olives;

3° Le *locus niger* de Sœmmering, dans les pédoncules, offre une teinte répandue sur une plus large surface, mais plus pâle ; on peut la comparer à la nuance que donnerait un mélange de sépia et d'encre de Chine;

4° Le *locus rubrum* de Stilling, dans la moelle allongée, au-dessous du *locus niger*, est légèrement rougeâtre, ainsi que l'indique son nom ;

5° La couche corticale du cervelet a été divisée en deux étages distincts par leur structure histologique autant que par leurs caractères physiques. Le plus profond, couche à noyaux de Gerlach, a aussi reçu le nom de *couche rouillée* (*rostfarben*, Kölliker) ; et le plus superficiel celui de *couche grise* (*grau*, Kölliker) ;

6° L'aspect spécial des cornes postérieures a motivé l'appellation de gelée de Rolando;

7° Au centre de la moelle, autour du canal central, Stilling a également décrit une zone où la substance grise offre un aspect particulier, et qu'il a appelée *gelée centrale* (*substantia gelatinosa centralis*). Elle a gardé le nom de gelée de Stilling. Elle a aussi reçu le nom de *substance spongieuse*, basé sur d'autres considérations qui ne paraissent répondre à aucune structure pouvant justifier ce nom.

longements n'ont pas non plus de direction uniforme pour chaque région.

Aux circonvolutions cérébelleuses au contraire, la disposition des éléments anatomiques est très-régulière et d'une observation généralement facile; ils résistent aussi plus longtemps qu'aux circonvolutions cérébrales à la décomposition cadavérique. La substance grise cérébelleuse mal circonscrite du côté de la substance blanche se divise en deux couches de nuance différente, qu'on distingue très-bien à l'œil nu : la couche rouillée en dehors et la couche grise en dedans.

La *couche grise* est constituée par une abondance considérable de myélocytes très-rapprochés les uns des autres dans une névroglie granuleuse. Il n'y a point de cellules nerveuses, mais cette couche est traversée plus ou moins obliquement dans toute son épaisseur par des cylindres d'axe nus ou revêtus de myéline (tubes nerveux), qui viennent des cellules de la couche rouillée et vont s'enfoncer dans la substance blanche sous-jacente, au centre de la circonvolution.

Dans la *couche rouillée*, au contraire, les myélocytes sont rares, espacés. Vers la surface même, on ne distingue aucun élément figuré : la substance nerveuse, en ce point, est uniquement constituée par une névroglie nettement fibrillaire dans la direction normale à la surface des circonvolutions. Des cellules nerveuses sont disposées sur un seul rang à la limite profonde de cette couche, reposant en quelque sorte sur la couche grise à myélocytes. Ces cellules sont rapprochées, toutes très-semblables; elles ont la forme de gourdes. Elles sont arrondies, sphériques, avec un prolongement très-gros, tourné vers la surface de la circonvolution, et un autre plus difficile à découvrir, qui naît de l'extrémité renflée de l'élément.

Le prolongement supérieur est un prolongement cellulaire. Il se divise presque aussitôt après avoir abandonné la cellule et se ramifie dans l'épaisseur de la couche rouillée où se perdent ses plus fines branches. L'autre prolongement, beaucoup plus mince, est le prolongement de Deiters. Il se détache de la cellule soit à l'extrémité opposée à celle qui donne le prolongement cellulaire, soit un peu sur le côté. Il est très-fin, presque aussitôt revêtu de myéline, et il s'enfonce dans la couche à myélocytes où il décrit un trajet plus ou moins oblique et plus ou moins sinueux, jusqu'à la substance blanche du centre de la circonvolution.

§ 199. — Circonvolutions cérébrales.

La substance grise des circonvolutions cérébrales offre aussi, comme celle du cervelet, des cellules nerveuses d'une figure spéciale, et toutes orientées de la même manière par rapport à la surface de l'organe. Mais les couches qu'elles forment ne sont plus aussi nettement distinctes qu'un cervelet.

Les cellules des circonvolutions cérébrales sont relativement petites. Elles ont en général une forme conique qui a été rapprochée de celle d'une quille. La pointe est tournée vers la périphérie, la base vers le centre des circonvolutions. Ces cellules sont souvent remplies de très-fines granulations pigmentaires. Elles mesurent environ 20 μ de large et 60 de haut. Les prolongements sont nombreux ; ils ont trois origines distinctes. — 1° L'extrémité pointue de l'élément tournée vers la périphérie se continue en un prolongement cellulaire qui en voie souvent dès l'origine un filet latéral très-grêle. Ce prolongement fait directement suite au corps de la cellule, et offre toujours une courbure assez prononcée. — 2° Vers l'autre extrémité, vers la base du cône qu'elle représente, la cellule donne de tous côtés autour d'elle des prolongements dont les origines sont situées par conséquent sur le même plan, perpendiculaire à l'axe de l'élément. Ces prolongements se ramifient un grand nombre de fois et leurs dernières branches atteignent une ténuité extrême. — 3° Enfin, la base de la cellule, légèrement renflée, donne naissance à un dernier prolongement qui serait, d'après Koschewnikoff (1) et Betz (2), l'analogue du prolongement de Deiters des cellules cérébelleuses. Meynert lui a donné ici le nom de *prolongement basal* par opposition à celui de *pyramidal*, affecté au prolongement qui émane du sommet de la pyramide représentée par la cellule nerveuse.

D'après Betz on rencontrerait dans les circonvolutions frontale et pariétale ascendantes, outre les cellules ordinaires des circonvolutions, de très-grosses cellules de même forme, qui se rapprocheraient beaucoup, par leurs dimensions exagérées, des cellules motrices des cornes antérieures de la moelle. Le diamètre de ces cellules (Riesenzellen) atteindrait, dans certaines circonstances, jusqu'à 50 μ.

Les cellules des circonvolutions diffèrent un peu de dimension sui-

(1) Voyez : *Axencylinderforsatz der Nervenzellen im kleinen Hirn des Kalbes* (Schultze's Arch., 1869, p. 332) et *Axencylinderforsatz der Nervenzellen aus der Grosshirnrinde* (ibid., 1869, p. 375).

(2) *Anatomischer Nachweis zweier Gehirncentra*, Ctbl., 1874, n° 36 et 37.

vant le point qu'elles occupent dans l'épaisseur de la substance grise corticale. En général, elles sont d'autant plus petites qu'elles sont plus voisines de la superficie. On a pu, en raison de ces différences et de la disposition même des éléments, diviser la couche grise corticale du cerveau en cinq zones qui se retrouvent assez constamment les mêmes. Ces zones sont, en partant des méninges (fig. 75) :

1° Une première zone constituée essentiellement de névroglie ; elle est pauvre en éléments nerveux proprement dits, ainsi qu'en capillaires, d'où son défaut de coloration. Kölliker et Arndt signalent à sa surface une mince couche de tubes nerveux parallèles, très-grêles.

2° La seconde couche est formée presque exclusivement de petites cellules pyramidales, très-nombreuses, tassées les unes contre les autres.

3° La troisième couche est constituée en partie par des cellules pyramidales de dimension moyenne ou volumineuse, en partie par des faisceaux de tubes à myéline, formant des sortes de colonnes entre les cellules nerveuses. C'est dans la région la plus profonde de cette couche que se rencon-



Fig. 75 (d'après Meynert). — Coupe de la troisième circonvolution frontale de l'homme : 1° couche superficielle pauvre en éléments nerveux ; 2, couche à petites cellules pyramidales ; 3, couche à grosses cellules pyramidales ; 4, couche à cellules globuleuses ; 5, couche à cellules fusiformes. (Gr. 100/1.)

treraient, aux endroits indiqués, les cellules géantes dont nous venons de parler.

4° et 5°. Les deux couches suivantes renferment des faisceaux de tubes nerveux et des myélocytes. On trouve de plus dans la dernière couche des cellules nerveuses fusiformes.

Toutes les circonvolutions n'offrent pas la structure que nous venons d'indiquer. Il y a même, à ce point de vue, des différences assez notables d'une circonvolution à l'autre. C'est ainsi que d'après Betz (*loc. cit.*), les myélocytes de la quatrième et de la cinquième couche l'emporteraient de beaucoup sur les cellules pyramidales dans l'écorce grise située en arrière du sillon de Rolando ; tandis que dans les circonvolutions en avant de ce sillon, il y aurait une prédominance marquée des grandes cellules nerveuses. Nous ne faisons que mentionner ici, et sans nous y arrêter, ces variétés de structure qui font plutôt partie du domaine de l'anatomie descriptive (1).

Les cellules des circonvolutions paraissent en général s'altérer très-vite sur le cadavre. Il importera donc pour les étudier de prendre des cerveaux dans un état exceptionnel de conservation. Il serait intéressant de rechercher quel rapport peut bien exister entre la rapidité de la mort, la brièveté de la maladie, etc., et la persistance de l'intégrité de ces cellules. M. Luys les avait bien observées sur une femme morte d'embolie en vingt-quatre heures dans l'état puerpéral. C'est également sur des femmes mortes en couches que nous les avons généralement trouvées dans le meilleur état de conservation.

§ 200. — Valvules cérébelleuses.

Les valvules du cervelet n'offrent pas une constitution identique : l'antérieure seule renferme des éléments nerveux ; elle est uniquement constituée par de la substance blanche. La postérieure n'est formée que par un repli de la pie-mère (Mierzejewsky, *Ctbl.* 1872); elle ne contiendrait donc pas de substance nerveuse.

(1) Ajoutons ces détails : la substance grise des corps striés présente deux variétés bien distinctes. On y trouve de petits amas d'un gris jaunâtre à l'œil, formés de cellules remplies de granulations jaunes brillantes, tandis que d'autres parties sont au contraire d'un gris mat très-foncé, formées de grosses cellules sans granulations jaunes. — La substance grise des couches optiques renferme quatre amas de cellules multipolaires parfaitement distincts au milieu de la névroglie mêlée seulement de myélocytes, qui constitue la masse de l'organe.

II. — SUBSTANCE BLANCHE

§ 201.

La substance blanche des centres céphalo-rachidiens est beaucoup plus abondante que la grise. Sa constitution est aussi plus simple ; elle offre surtout cette particularité de présenter partout où on la rencontre une constitution analogue. On n'y observe point d'une région à l'autre les variétés que nous avons signalées dans la substance grise. Elle est essentiellement formée, comme élément fondamental, par des *tubes nerveux* mêlés à une proportion plus ou moins grande de substance grise. Celle-ci enveloppe de toutes parts la substance blanche, même à la moelle où la couche superficielle de substance grise échappe aux yeux seulement à cause de son extrême ténuité : toutefois au voisinage de la protubérance elle atteint, ainsi que l'a montré M. Luys, un à un et demi millimètre d'épaisseur : mais on la retrouve partout avec le microscope.

§ 202. — Tubes nerveux.

Un tube nerveux est essentiellement constitué par un prolongement de Deiters (§ 191) qui prend le nom de cylindre d'axe, enveloppé d'un manchon d'une substance spéciale appelée *myéline*. Dans les nerfs périphériques, le tube nerveux offre une complication plus grande dont nous n'avons pas à nous occuper ici.

Les tubes nerveux comme les cellules nerveuses sont de dimensions extrêmement variables. Leur longueur dans la moelle et le cerveau est parfois très-grande ; leur diamètre est aussi très-différent.

Quand on suit le prolongement axile d'une cellule nerveuse, on voit celui-ci, dans un espace ordinairement très-restreint, changer de nature. Il est devenu plus large, il offre un éclat particulier, ses contours sont fortement accentués et paraissent doubles, si le tube a un certain diamètre. Ces caractères physiques tout nouveaux résultent des propriétés de la myéline qui enveloppe le cylindre d'axe, que nous appellerons plus simplement l'axe.

Le *tube nerveux* ainsi constitué est l'élément fondamental de la substance blanche où l'on trouve, comme éléments accessoires, des capillaires et de la substance grise. Ces tubes ont reçu différents noms, tels que ceux de *fibres à myéline* et de *tubes nerveux des centres*. Les plus

larges atteignent en général 9 à 12 μ de diamètre. On en trouve beaucoup qui n'ont pas plus de 4 à 6 μ, mais dans certains organes ils ont un diamètre beaucoup moindre, tout en conservant la même constitution.

L'*axe* (Axencylinder) a été découvert au milieu de la myéline par Remak, qui le décrivit tout d'abord comme strié longitudinalement à sa surface. Nous avons vu (§ 191) qu'il doit être considéré comme formé vraisemblablement d'un faisceau de fibrilles nerveuses primitives extrêmement fines. Il varie de dimension comme les tubes eux-mêmes. Il se présente ordinairement, surtout lorsqu'il est volumineux, sous la forme d'un ruban aplati. Ce ruban se montre parfois, sur les coupes, légèrement recourbé en forme de gouttière avec une de ses faces convexe et l'autre concave. La substance de l'axe, comme celle des cellules nerveuses, a une grande affinité pour les solutions carminées qui restent au contraire, dans la plupart des cas, sans action colorante sur la myéline.

§ 203. — Myéline.

La myéline qui enveloppe l'axe, absolument comme le suif enveloppe la mèche d'une chandelle, a été aussi désignée sous les noms de *substance médullaire* et de *moelle nerveuse*. Nous préférons le nom de myéline donné, croyons-nous, par M. Ch. Robin. La myéline n'est pas un principe immédiat que l'on puisse extraire en nature. C'est une substance vivante dont l'équilibre moléculaire est subordonné pour une certaine mesure à l'intégrité des fonctions de l'axe. Cet équilibre est détruit par la mort qui amène dans la myéline certains changements de ses propriétés physiques, sans analogie d'ailleurs avec la coagulation des matières albuminoïdes, quoiqu'on les ait souvent confondues sous la même appellation.

Pendant la vie la myéline offre une consistance que l'on peut rapprocher de celle de la térébenthine, s'il est permis de comparer des corps aussi différents. La myéline est d'un blanc éclatant à la lumière incidente, et légèrement jaunâtre à la lumière transmise. C'est elle, elle seule, qui donne à la substance blanche des centres nerveux et aux cordons nerveux périphériques, où nous la retrouverons, leur éclat mat. Là, comme toujours, le tissu emprunte ses caractères à ceux de l'élément dominant. Une particularité optique intéressante de la myéline est d'offrir, quand on l'observe à la lumière transmise, un double contour. Le tube nerveux est limité de chaque côté par deux lignes parallèles, l'externe ordinairement plus large que l'interne. On pourrait

croire, et quelques anatomistes ont pensé que les deux lignes internes étaient la limite de l'axe, vu par transparence, mais cette opinion est contraire aux faits. Quand, après la mort, la myéline subissant une modification sur laquelle nous allons revenir, s'écoule en forme de gouttes, celles-ci, comme les tubes eux-mêmes, offrent le double contour caractéristique (1). Cet écoulement en gouttes après la mort, désigné à tort sous le nom de coagulation, en est précisément l'inverse; et mériterait plutôt celui de liquéfaction. Les bords des tubes nerveux cessent d'être parallèles, offrent des varicosités plus ou moins saillantes; enfin de véritables gouttes abandonnant les axes s'écoulent dans le véhicule employé. Mais ceci n'arrive que quand la myéline est

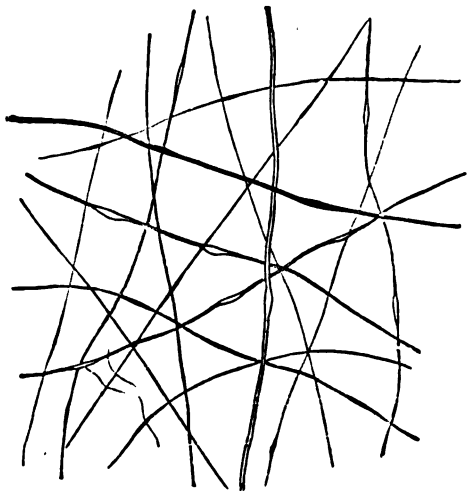

Fig. 76 (d'après Kölliker). — Tubes nerveux fins de la substance blanche du cerveau devenus variqueux. (Gr. 350/1.)

abondante. Il y a des tubes nerveux extrêmement fins et recouverts d'une couche de myéline tellement mince, qu'il est impossible d'y discerner un double contour. Sur ces tubes cependant la myéline, après la mort, cesse d'être répandue uniformément; elle s'accumule par places et augmente ainsi le diamètre de la fibre en certains points, tandis qu'il diminue dans d'autres. De là résulte un aspect variqueux tout particulier du tube nerveux qui semble formé d'une série de ren-

(1) Il ne faudrait pas croire toutefois que ce caractère d'un double contour soit exclusivement propre à la myéline. On le retrouve en particulier sur des préparations microscopiques faites avec les tissus des mollusques et plongées dans la glycérine, sans qu'on puisse dans ce cas attribuer le double contour à la présence de myéline véritable. Loin de là, celle-ci, après un séjour prolongé dans la glycérine, n'offre plus le double contour.

flements fusiformes espacés. Ces varicosités ont une certaine importance, elles peuvent aider parfois à distinguer comme tubes nerveux de très-minces filaments sur la nature desquels on eût éprouvé sans cela quelque embarras.

Les gouttes de myéline détachées des plus gros tubes nerveux, lorsqu'elles se rencontrent dans le véhicule, ne se confondent point à la manière des corps gras. Elles se réunissent, se pénètrent, mais la ligne de contact des deux gouttes ainsi agrégées reste plus ou moins distincte et dessine des arabesques à l'intérieur de la masse commune. Ceci semble indiquer qu'en plus de l'état de liquéfaction de la myéline, la surface de celle-ci offre une modification spéciale due à l'action directe du milieu où on l'observe.

La myéline plongée vivante dans l'alcool se change en une masse homogène, granuleuse, sans se liquéfier ni s'écouler. Il y a alors une véritable coagulation (Henle et Merkel). Elle ne se colore point, en général, par le carmin. Toutefois cette matière s'y fixe, si la myéline a été préalablement traitée par certains réactifs, tels que le chlorure d'or combiné à l'acide acétique, le nitrate d'argent, le chloral. Elle se colore, après un long séjour dans la liqueur de Müller, par la fuchsine, le bleu d'aniline, le violet d'aniline (Treitel, *Centralbl.*, 26 fév. 1876). Elle noircit par l'acide osmique après avoir pris une teinte encre de Chine, puis violette. Les chimistes ont indiqué dans la myéline la présence du phosphore.

La myéline, où l'on avait cru découvrir un corps spécial nommé protagon, paraît essentiellement constituée par un mélange de lécithine (voy. § 210) et de cérébrine, ainsi que l'avait depuis longtemps indiqué Gobley.

Par les progrès de la putréfaction, le phosphore contenu dans la substance blanche est mis en liberté; cette substance devient phosphorescente. Fourcroy avait déjà noté qu'elle se transformait par l'action du temps en masse volumineuse de cholestérine. Cette réaction est fréquente sur les cerveaux longtemps conservés dans l'alcool.

§ 204. — Action du nitrate d'argent sur les cellules et les tubes nerveux.

L'action du nitrate d'argent sur la substance blanche de la moelle et en particulier sur l'axe des tubes nerveux, ainsi que sur les cellules nerveuses elles-mêmes (§ 189), doit nous arrêter un instant.

Si l'on vient à traiter par le nitrate d'argent la surface d'une moelle

fraîche, on obtient un double précipité (1). D'une part l'argent se dépose, assez irrégulièrement toutefois, entre les tubes nerveux, et d'autre part il dessine également sur le trajet des tubes des lignes transversales plus ou moins espacées ; en sorte que l'ensemble de la préparation figure assez bien l'aspect de cellules allongées, chaque cellule correspondant à un segment de tube nerveux comparable à ceux qui se produisent régulièrement sur les tubes nerveux périphériques (voy. § 235). Il est facile d'obtenir cette disposition du précipité par le procédé suivant : On débarrasse une moelle fraîche de bœuf de ses enveloppes (dure-mère, arachnoïde, pie-mère), on la lave avec soin à l'eau distillée, et on la plonge pendant quelques heures dans une solution de nitrate d'argent à 1 pour 1000. Lorsque la surface de la moelle présente une coloration brune, quelquefois roussâtre, on retire le fragment de moelle du bain d'argent, on le soumet de nouveau au lavage à l'eau distillée, et on le durcit à l'aide de l'alcool. On peut ensuite en détacher à la superficie des tranches minces qui seront montées dans la glycérine ou le baume de Damar.

Une autre apparence beaucoup plus intéressante pour l'histoire des réductions du nitrate d'argent au contact des substances vivantes se produit en même temps. Pendant que Max Schultze décrivait l'axe comme un faisceau de fibrilles nerveuses primitives, Frommann (2) et Grandry (3) arrivaient à produire au moyen du nitrate d'argent une réaction particulière sur le cylindre d'axe, sur les autres prolongements des cellules nerveuses et sur le corps même de celles-ci. Le traitement est à peu près celui que nous avons indiqué. Des fragments de substance blanche pris sur l'animal vivant ou encore chaud sont plongés dans une solution de nitrate d'argent cristallisé au 400e. On les place dans un endroit à l'abri de la lumière et à la température ordinaire pendant environ cinq jours, puis on les expose à la lumière pendant deux ou trois jours en les laissant dans la solution argentique où ils ont macéré. Ce temps est suffisant, mais on peut sans inconvénient l'étendre en hiver jusqu'à une quinzaine de jours pour la macération et autant pour l'exposition. En été quatre jours suffisent. Au soleil au bout de trente minutes on a également de bonnes préparations. La réaction n'a lieu en tout cas qu'à la surface des fragments jusqu'à une profondeur de 2 à 3 millimètres.

Quand on observe dans ces conditions un cylindre d'axe, on recon-

(1) Voy. F. Tourneux et R. Legoff : *Note sur les étranglements des tubes nerveux de la moelle épinière*, in *Journal de l'Anat.*, n° juillet-août 1875.

(2) *Unters. über die normale und path. Anat. des Rückenmarks*, Iéna, 1864.

(3) *Bull. de l'Académie royale de Belgique*, mars 1868.

naît de suite, même à un faible grossissement, qu'il offre une striation transversale très-accentuée, présentant des portions alternativement claires et obscures, comme si le réactif avait attaqué une partie de la substance et respecté l'autre. Ces stries sont toujours, pour une certaine étendue, régulièrement espacées; mais la distance qui les sépare, aussi bien que l'épaisseur des stries elles-mêmes, varie d'une place à l'autre sur le même axe. L'épaisseur des stries varie de 1 à 5 μ environ, celle des espaces qui les séparent, de 1 à 3 μ.



Fig. 77 (d'après Ranvier). — Cylindres d'axe du sciatique du lapin montrant les stries de Frommann. (Gr. 600/1.)

Tantôt la strie est unie, uniformément colorée en brun, et tantôt elle semble formée par une accumulation de granulations métalliques. Celles-ci même peuvent être rares et espacées sur les tubes qui n'ont pas été vivement attaqués par le réactif. Ces stries sont en réalité de petits disques au niveau desquels la substance de l'axe a réduit l'argent.

Il n'existe aucune relation entre l'épaisseur des stries et le volume de l'axe; on peut trouver les stries les plus fines sur les axes les plus volumineux. Quand l'épaisseur des stries varie sur le parcours de l'axe, le changement peut se faire progressivement, ou brusquement. La compression a ordinairement pour résultat d'augmenter le diamètre des stries. Quand on la combine à des mouvements de latéralité sur un axe bien attaqué, on peut voir les stries se déplacer sans perdre leur forme, à la manière de disques solides. On remarque de même que la rupture des axes se fait toujours dans les parties non argentées. Enfin on peut arriver à isoler une strie, ou plutôt un de ces disques. Il faut se servir pour cela de préparations ayant séjourné pendant un temps assez long dans la glycérine, et comprimer fortement. On peut aussi, dans le même but, employer des fragments qui soient restés pendant plusieurs semaines dans la solution argentique après l'action de la lumière.

Nous avons déjà signalé (§ 129) à propos de l'action du nitrate d'argent sur les épithéliums, l'incertitude où nous étions, dans l'état

actuel des connaissances, sur les causes qui déterminent la réduction du métal. La disposition qu'il affecte sur les cylindres d'axe est encore plus inexplicable si cela est possible. Ces dépôts alternatifs d'argent séparés par des zones indemnes répondent-ils à une double nature de la substance de l'axe ? Sont-ils le produit d'une sorte de dialyse qui ne se ferait qu'au moment de la mort et peut-être de proche en proche sous l'influence du réactif? Ce sont autant de questions qui n'ont point encore leur réponse. Beaucoup d'observations restent à faire pour arriver à la connaissance précise, non pas même des causes de la réaction dont nous parlons, mais seulement de ses différents modes. Tantôt, en effet, l'axe offre l'aspect que nous avons décrit; mais d'autres fois aussi, sur des points où l'action du nitrate paraît avoir été moins vive, on observe une répartition toute spéciale des granulations métalliques. Les zones indemnes et les zones de réduction sont quatre et cinq fois plus étendues; elles paraissent aussi moins actives, offrant seulement de rares granulations métalliques espacées et disposées dans un ordre presque régulier. En somme, il est bien difficile de voir dans ce dépôt d'argent la traduction de différences existant pendant la vie dans la substance de l'axe.

La même réaction s'obtient sur le corps des cellules nerveuses, non pas cependant indistinctement ; mais elle réussit bien sur les cellules des cornes antérieures de la moelle du bœuf (Grandry) (1). En traitant celles-ci par le procédé indiqué plus haut, on obtient dans leur substance des stries comparables à celles des axes. Elles varient d'épaisseur de 1 à 5μ. Les plus fines se montrent complétement homogènes, les larges sont en général ponctuées, comme formées de granulations noirâtres, rapprochées les unes des autres. Entre les stries la substance est moins attaquée, quelquefois tout à fait incolore. Une cellule peut ne présenter que des stries uniformes; mais assez souvent, sur un même corps de cellule, il se trouve des stries de deux épaisseurs différentes, occupant à peu près par moitié l'étendue de la cellule. Quant à la direction des stries, on ne peut donner aucune règle, mais elles sont toujours parallèles. Si on comprime légèrement, on obtient un élargissement des plus grosses; les fines ne subissent aucun changement. La compression associée aux mouvements de latéralité ne produit pas l'isolement des parties argentées comme dans les axes. Le seul effet qu'on obtienne est de rendre les stries sinueuses, tout en les laissant parallèles. On ne peut les détruire qu'avec beaucoup de difficulté.

(1) Voy. Grandry, *Journ. de l'Anat.*, 1869, pl. IX.

§ 205. — Texture de la substance blanche.

On a vu plus haut que la substance grise pouvait contenir des tubes nerveux isolés ; mais leur présence n'a alors aucune influence sur les caractères extérieurs de celle-là. Ces tubes sont particulièrement visibles dans la couche grise des circonvolutions cérébelleuses (§ 198). Dans la substance blanche, les tubes nerveux sont l'élément fondamental ; ils sont réunis généralement en faisceaux ; le diamètre des tubes eux-même est variable, il y en a de gros et de petits ; les uns et les autres sont plus ou moins abondants, suivant le lieu observé. Les plus larges atteignent en général 9 à 12 μ de diamètre ; le diamètre des plus minces n'excède pas 4 à 6 μ ; mais on en trouve de beaucoup plus fins. Ils ne s'anastomosent et ne se bifurquent pas sur leur parcours ; du moins cette disposition n'a été jusqu'ici indiquée comme normale sur aucun point des centres nerveux, tandis qu'on la rencontre dans le système nerveux périphérique (voy. § 232).

Les tubes qui constituent la substance blanche sont rapprochés et presque en contact les uns des autres. Ils sont toutefois parfaitement cylindriques, nullement prismatiques par pression réciproque : ils sont donc séparés par une substance interposée (1). Il est facile, en pratiquant des coupes soit sur la moelle de préférence, soit sur toute autre partie, de s'assurer que cette substance interposée aux tubes nerveux n'est autre que de la substance grise. On voit, en effet, sur les coupes, cette substance pénétrer entre les tubes nerveux, qu'elle partage en faisceaux de plus en plus petits par des cloisons de plus en plus minces. Et l'on aperçoit par places dans les cloisons épaisses quelques cellules nerveuses, ou dans les cloisons plus minces quelques myélocytes avec des axes et des tubes isolés. La substance qui sépare ces faisceaux de tubes nerveux et les tubes eux-mêmes est donc de la substance grise



FIG. 78 (d'après Kölliker). — Portion d'une coupe transversale de la moelle épinière de l'homme au niveau de la région dorsale : tubes nerveux gros et minces séparés par une cloison de substance *b* grise s'unissant à la couche de même substance *a* qui enveloppe toute la moelle (gr. 350/1).

(1) Henle et Merkel donnent à cette substance le nom de *stroma*.

et principalement de la névroglie que l'on retrouve là avec tous ses caractères et les éléments divers qu'elle comprend.

Dans la moelle cette intrication de cloisons séparant les faisceaux de tubes et les tubes eux-mêmes arrive jusqu'à la surface de l'organe et se continue là avec la mince couche de la même substance étendue sur toute la périphérie de la moelle au-dessous de la pie-mère (voy. § 201).

Sur le bord des faisceaux de tubes nerveux la limite entre les deux substances blanche et grise est toujours assez nettement accusée. Elle l'est beaucoup moins vers les points où ces faisceaux blancs se constituent par le rapprochement de cylindres d'axe déjà enveloppés de myéline ou qui s'enveloppent de myéline à ce niveau.

§ 206.

La longueur des tubes nerveux de la substance blanche nous est à peu près partout inconnue en raison de la difficulté de suivre ces éléments dans leur trajet. Cependant le volume croissant des cordons postérieurs de la moelle permet de supposer sans trop d'invraisemblance que certains tubes la parcourent dans toute son étendue. Quant à leur rôle, il paraît être évidemment d'unir les cellules nerveuses à distance les unes aux autres, par couples. On peut donc toujours regarder un faisceau de tubes nerveux comme venant d'une masse de substance grise, et allant se jeter dans une autre masse de substance grise, les conjuguant dans une subordination définie (§ 194 et 195).

Nous savons, en effet, par l'expérience chez les animaux, par la pathologie chez l'homme, que les différentes masses de substance grise se commandent les unes les autres, et que la substance blanche est l'intermédiaire de ces actions. Celle-ci est essentiellement conductrice. C'est la gloire de Gall d'avoir mis ce point en lumière. Par malheur la ténuité, la délicatesse et surtout l'enchevêtrement des tubes nerveux apportent des difficultés considérables à l'étude de ces communications; et arrivât-on à les connaître, que la question de dépendance mutuelle des différentes masses grises ne serait pas encore tranchée.

Schiff a montré en 1849 que la substance grise jouissait elle-même d'une propriété de transmission manifeste qu'il a appelée *œsthésodique*, propriété tout à fait en rapport avec la constitution de la névroglie telle que nous l'avons indiquée.

Les recherches sur la structure des centres nerveux, la direction et l'aboutissement des masses de substance blanche, etc., poursuivies par

un grand nombre d'anatomistes en France et à l'étranger, ressortent essentiellement du domaine de l'anatomie descriptive, et nous ne pouvons que nous borner ici à exposer de la manière la plus sommaire la texture des centres nerveux dont chaque point demanderait en réalité une description spéciale.

Le centre de l'axe cérébro-spinal est composé d'une masse de substance grise enveloppant le canal central de la moelle. Cette masse a une forme à peu près prismatique offrant quatre arêtes ou crêtes représentées sur les coupes de la moelle par les quatre cornes. Elle s'étale pour former le plancher du quatrième ventricule dont la cavité continue le canal central, se reconstitue en colonne autour de l'aqueduc de Sylvius, s'étale de nouveau en se boursoufflant pour embrasser l'étage inférieur du troisième ventricule, et se reconstituant une dernière fois vient enfin former le *septum lucidum*. De cette masse grise occupant toute la longueur des centres, et désignée sous le nom de *névraxe*, partent *tous* les nerfs périphériques.

De plus, chaque point du névraxe paraît donner par ses cellules naissance à deux ordres de fibres : 1° les unes perpendiculaires à l'axe, qui vont former les racines des nerfs périphériques ; 2° les autres parallèles à l'axe, et destinées aux cordons.

1° *Tubes perpendiculaires à l'axe.* — Ils sont regardés comme sensitifs ou moteurs selon qu'ils se détachent de la partie postérieure ou antérieure du névraxe. Les racines postérieures contiennent en général plus de tubes minces, en rapport, comme nous l'avons indiqué, avec le volume moindre des cellules de cette région. Les tubes convergent d'abord pour constituer des faisceaux qui eux-mêmes en se réunissant à leur tour formeront les filets nerveux extérieurs. Ces faisceaux restent parfois longtemps dispersés avant de se réunir en filets pour sortir de la moelle.

2° *Tubes parallèles à l'axe.* — En même temps que les tubes allant à la périphérie, on voit se détacher de chaque point du névraxe un autre ordre de tubes établissant une connexion physiologique entre les centres d'origine des nerfs médullaires et le névraxe auquel aucun tube nerveux périphérique n'arrive directement.

La structure de l'encéphale offre tout à coup une complication et un enchevêtrement de fibres beaucoup plus grands que la moelle : des faisceaux de tubes unissent dans les directions les plus diverses les masses de substance grise. La substance blanche du cerveau a une disposition fasciculée plus nette qu'au cervelet, surtout dans les fais-

ceaux qui se rendent au corps strié, dans le corps calleux et dans la commissure antérieure. Certains faisceaux de tubes paraissent établir des connexions d'une circonvolution à l'autre en se recourbant sur eux-mêmes.

§ 207. — Vascularité de la substance grise et de la substance blanche.

Ces deux tissus présentent un degré de vascularité très-différent à l'avantage de la substance grise. Dans ces deux tissus, les capillaires sont généralement très-fins, particularité qui se retrouve dans le tissu musculaire. Ils ont aussi une disposition différente en rapport avec la nature des éléments qui les environnent, de telle sorte que le seul aspect d'une injection indique qu'on a sous les yeux un fragment de substance grise ou blanche.



Fig. 79 (d'après Gerlach). — Portion de cerveau de brebis injecté, montrant la différence de vascularité des substances grise *a* et blanche *b*.

Dans la substance grise les mailles capillaires sont arrondies, contournées, généralement grandes par rapport au diamètre des capillaires, mesurant de 10 à 20 fois celui-ci. Aux circonvolutions cérébrales, la couche la plus extérieure, abondante en névroglie, est relativement peu vasculaire (1) ; la seconde, au contraire, est pourvue d'un réseau serré à mailles polygonales très-fines. Celles-ci deviennent plus larges dans les couches suivantes, en même temps que leurs angles s'arrondissent ; elles s'allongent surtout dans le sens vertical, c'est-à-dire dans le sens des éléments eux-mêmes.

Dans la substance blanche, la disposition des mailles, comme dans les muscles formés également d'éléments allongés, dessine des figures

(1) En rapprochant cette particularité de ce que nous avons dit de la névroglie et du peu de vascularité de la substance blanche, on peut formuler cette proposition générale, que les substances nerveuses conductrices sont en général moins vasculaires que les régions formées par les éléments où aboutissent et d'où partent les excitations nerveuses, régions qui seraient le siége d'un travail nutritif beaucoup plus intense.

en général plus ou moins régulièrement quadrilatères, avec leur grand axe dirigé dans le sens même des tubes (Voy. pour l'état sénile des capillaires de l'encéphale § 155).

§ 208. — Gaines périvasculaires.

Les capillaires de la substance grise, et surtout les premiers vaisseaux qui en naissent, artérioles ou veinules, présentent ce fait remarquable qu'ils sont entourés d'une *gaîne périvasculaire* (1). Elle forme autour des capillaires de la deuxième et de la troisième variété une sorte d'étui au milieu duquel ceux-ci flottent librement. Il peut arriver également que cette gaîne ne circonscrive qu'une portion de la circonférence du vaisseau.

A l'état frais, la gaîne est onduleuse et comme gaufrée; elle est distante de 10 à 30 μ des parois du vaisseau qu'elle contient; elle s'en rapproche toutefois au voisinage des capillaires les plus fins, et vient les joindre très-obliquement en formant ainsi un cul-de-sac. D'espace en espace, surtout sur les capillaires les plus volumineux, elle est rattachée à la surface du vaisseau par de minces prolongements. Cette particularité se voit bien sur les coupes pratiquées parallèlement à la surface de cerveaux durcis dans l'acide chromique.

Cette gaîne est épaisse de 1 à 2 μ. Elle présente des noyaux ovoïdes ou sphériques (His) qui semblent faire légèrement saillie à son intérieur. De fines trabécules, au contraire, se détachent de sa face externe, et vont se perdre dans le tissu de la névroglie (Frommann, Roth). Enfin on peut trouver des anastomoses transversales entre deux

(1) Les indications suivantes, résumant l'historique et la bibliographie des gaînes périvasculaires, sont empruntées en grande partie au travail de B. Riedel (*Die perivasculæren Lymphräume im Centralnervensystem und der Retina, Arch. f. mik. Anat. Bd* 11, 2 *Heft.*): 1850. Kœlliker signale pour la première fois l'existence d'une gaîne lymphatique au pourtour des artérioles du cerveau (*Mik. Anatomie*, p. 500). — 1851. Virchow poursuit cette gaîne sur les capillaires (*Virchow's Arch.* III). — Robin en fait une étude complète, signale son contenu et la suit jusque sur les capillaires de 3 μ de diamètre (Segond, *Le système capillaire*, Paris, 1853; Robin, *Comptes rendus de la Société de biologie*, 1855, p. 142; *Journal de la physiologie*, 1859, p. 537). — 1860. His décrit cette gaîne comme parsemée de noyaux (*Zeitschrift für wiss. Zoologie* X, p. 340). — 1867. Frommann (*Untersuchungen über die normale und pathologische Anat. des Rückenmarks*, II Theil) signale, dans la moelle épinière, de fins prolongements qui émanent de la face externe de cette gaîne et qui vont se perdre dans la névroglie. — 1869. Roth retrouve la même disposition dans le cerveau (*Virchow's Arch.*, Bd XLVI). — R. Lépine (*Note sur la structure des canaux périvasculaires dans les centres nerveux*, in *Comptes rendus de la Soc. de biologie*, 1867, p. 173). — 1870. Eberth annonce l'existence d'un revêtement épithélial continu sur cette gaîne (*Virch. Arch.*, Bd XLIX, p. 48). — Même année, 1870. Axel Key et Retzius (*Virchow's und Hirsch's Jahresbericht*) considèrent la paroi de cette gaîne comme formée de faisceaux délicats de tissu conjonctif, et revêtue d'endothélium sur ses deux faces. — 1875. Riedel (*loc. cit.*) regarde cette paroi comme uniquement constituée de cellules épithéliales juxtaposées.

gaînes périvasculaires, sans que ces anastomoses logent aucun vaisseau sanguin ; elles ne se montrent toutefois que sur les gaînes les plus petites ; elles peuvent atteindre 0,1 à 0,15 millimètres de long.

Dans l'espace rempli de liquide, compris entre la gaîne et le vaisseau, on découvre des granulations moléculaires et des leucocytes. Chez les sujets qui ont atteint quarante ou quarante-cinq ans, on y trouve également une grande quantité de grains d'hémoglobine amorphe pouvant mesurer jusqu'à 20 μ de diamètre ; des granulations graisseuses ; des gouttelettes d'huile, larges de 10 μ au plus. — On notera toutefois que ces dernières productions peuvent se rencontrer, soit flottant dans la cavité de la gaîne, soit fixées dans la paroi même des capillaires de la deuxième variété.

La signification des gaînes périvasculaires et des espaces qu'elles limitent est encore le sujet de vives controverses. Quelques auteurs y voient des origines de lymphatiques, bien que ces espaces n'aient pu être suivis que jusqu'à la pie-mère, et qu'on ne soit pas encore arrivé à injecter par leur intermédiaire les ganglions les plus voisins. D'autres, au contraire, les mettent en relation avec un système lacunaire spécial et fermé, qui serait situé au-dessous de la pie-mère (*espaces épicérébraux* et *épispinaux* de His). Enfin on peut se demander si la cavité de ces gaînes aussi bien que les espaces dont nous venons de parler, ne seraient pas tout simplement la continuation des lacunes du tissu sous-arachnoïdien qu'il faudrait décrire dès lors comme pénétrant avec les vaisseaux à une certaine profondeur dans le tissu des centres nerveux.

Les noyaux régulièrement espacés et saillants dont est parsemée la paroi de ces conduits semblent indiquer la présence d'un revêtement continu de cellules épithéliales. Eberth (*Virch. Arch.*, 1870) prétend être arrivé à les délimiter par le nitrate d'argent. Nous avons été moins heureux : plusieurs tentatives que nous avons faites pour contrôler cette assertion n'ont abouti à aucun résultat. Nous n'avons pu déterminer, tant à la face interne de la gaîne qu'à la surface du vaisseau correspondant, le dessin bien connu d'un revêtement épithélial. De même, les minces trabécules qui relient la gaîne à la paroi du vaisseau, et qu'on ne trouve ni si nombreuses ni si déliées dans les canaux lymphatiques périvasculaires nettement reconnus comme tels, tendent encore à rapprocher ces conduits des espaces sous-arachnoïdiens où ces fines travées sont la règle.

Le développement des gaînes périvasculaires n'a pas encore été suivi d'une façon complète. Suivant Eichkorst (*Ueber die Entwicklung des menschlichen Rückenmarks und seiner Form-Elemente*, *Virch.*

Arch. Bd LXIV, 4e Heft) elles seraient visibles vers la fin du troisième mois dans la substance grise.

Riedel (*Arch. für. mikr. Anat.*, 1875) conseille pour l'isolement des gaînes périvasculaires, la macération de petits fragments de cerveau pendant douze à vingt-quatre heures dans une solution d'acide osmique à un dixième pour 100, puis le même temps dans une solution ammoniacale de carmin. La gaîne périvasculaire se montre ainsi hyaline et parsemée de noyaux. On peut obtenir des préparations extemporanées sur des cerveaux de jeunes enfants, ou même de fœtus à terme : le peu de consistance de la substance nerveuse permet, dans ce cas, l'extraction facile des gaînes périvasculaires en même temps que des vaisseaux. Il suffira de saisir un vaisseau de la pie-mère avec une pince et de le tirer au dehors, pour amener toute une série de ramifications vasculaires entourées chacune de leur gaîne. Les préparations seront colorées à l'hématoxyline. A l'état frais on pourra employer, pour éclaircir le tissu, l'acide acétique qui est sans action sur la substance de la gaîne, aussi bien que sur les capillaires. Par des pressions ménagées, faites avec la pointe d'une aiguille sur le verre mince, on s'assurera que les différents corps contenus entre la paroi de la gaîne et le vaisseau sont libres et mobiles dans cette cavité (1).

§ 209. — Cellules de l'épendyme.

Le canal central de la moelle et la portion de la surface des ventricules qui n'est pas en rapport avec les prolongements de la pie-mère, c'est-à-dire le plancher du quatrième ventricule, l'aqueduc, le plancher et les parois du troisième ventricule, une portion de l'étage inférieur et tout l'étage supérieur des ventricules latéraux, sont tapissés par une couche de cellules disposées, comme celles d'un épithélium, sur un seul rang, mais plongeant parfois par des extrémités en pointe dans la névroglie fibroïde au-dessous d'elles.

Ces cellules offrent de grandes variétés de forme et de dimension, suivant les endroits où on les considère. Dans le troisième ventricule, elles sont régulièrement polyédriques, et mesurent de 18 à 20 μ

(1) Nous devons prémunir ici contre une cause d'erreur qui, toute grossière qu'elle est, trompe parfois les élèves débutants. En traitant par l'alcool des cerveaux injectés à la gélatine, il se fait un retrait de la substance à injection plus grand que celui de la substance nerveuse. Il en résulte que l'injection ne remplit plus complétement les vaisseaux et qu'on croit avoir sous les yeux un espace périvasculaire. Cet effet se produit moins sur les autres tissus, parce que leur rétraction en face de l'alcool se rapproche davantage de celle de la gélatine. On évitera toute erreur en constatant la présence de la paroi vasculaire sur le cylindre de gélatine colorée.

de diamètre. Leur noyau arrondi a de 6 à 7 μ. Elles sont plus petites dans les ventricules latéraux. Au plafond du quatrième ventricule, elles sont très-déprimées, ainsi que sur la valvule de Tarin. Elles sont, au contraire, très-hautes dans l'infundibulum et à la face inférieure de la voûte. Ces cellules se continuent, avec l'apparence nettement pavimenteuse, à la surface des plexus choroïdes.

Ce revêtement épendymaire, d'après Kölliker, serait vibratile à l'extrémité postérieure du sinus rhomboïdal ; et dans l'aqueduc de Sylvius d'après Gerlach. Il l'est également dans le canal central de la moelle, et Stilling indique la présence de cet épithélium jusque sur les lèvres de la fente ouverte en avant par laquelle se termine le canal central à son extrémité inférieure. En général les cellules seraient plus hautes sur la paroi antérieure du canal qu'en arrière (Mierzejewsky, *Die Ventrikel des Gehirns, Ctbl* 1872). Ce fait paraît, du reste, constant dans toute l'étendue des cavités épendymaires.

Les anatomistes ne sont pas encore d'accord sur la nature de ces cellules. Les uns, malgré la présence des cils, ont voulu y voir des éléments nerveux, les autres les regardent comme des cellules épithéliales. On les a également rapprochées des éléments du tissu lamineux. Ces hésitations sont dues à la particularité de structure dont nous avons déjà parlé : ces cellules au lieu de s'arrêter par une extrémité nette à la surface d'un tissu différent, comme c'est le cas général pour les revêtements épithéliaux, envoient des prolongements tantôt simples, tantôt bifurqués qui plongent profondément dans la gelée de Stilling. Leur longueur peut atteindre parfois jusqu'à 60 μ (Mierzejewsky). Ces prolongements, d'autre part, ont des caractères physiques qui ne permettent pas de les rapprocher des cylindres d'axe (§ 191) : ils sont formés par une substance brillante, à contours nettement accusés, fortement réfringente (fig. 80). Ces prolongements, de plus, ont une certaine apparence de rigidité qui contraste avec l'aspect habituel des axes. Nous ne parlons point des rapports qui pourraient les unir aux fibres nerveuses du voisinage, parce que, bien que ces rapports aient été décrits, nous mettons en doute qu'il soit possible d'affirmer la réalité de pareilles anastomoses au milieu d'une intrica-

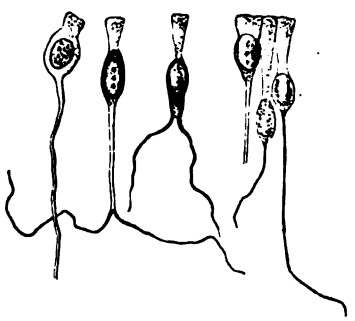

FIG. 80. — Cellules du canal central de la moelle épinière du bœuf. La dissociation a été faite après macération pendant vingt-quatre heures dans une solution très-faible d'acide chromique. (Gr. 350/1.)

tion de fibres, comme celle qu'on a sous les yeux quand on cherche à pénétrer la structure histologique de cette région de la moelle.

L'action des réactifs est plutôt en faveur de la nature épithéliale de ces éléments, qui se comportent un peu comme les cellules prismatiques de l'intestin. L'ammoniaque les gonfle et les rend transparents; l'acide acétique pâlit et détruit le corps cellulaire, en respectant le noyau qu'il crispe légèrement. Les granulations du noyau sont insolubles dans ce dernier réactif.

On étudiera les cellules de l'épendyme sur des pièces qui ont macéré dans l'acide chromique faible, ou dans la liqueur de Müller. On les voit également bien dans les coupes pratiquées sur les moelles durcies. Mierzejewsky (*loc. cit.*) indique comme un excellent moyen de dissociation l'emploi de l'acide osmique à un douzième pour 100.

§ 210. — **Corps amyloïdes de l'épendyme** (1).

A partir de l'âge de trente et quarante ans, on trouve dans la moelle le long du sillon postérieur, dans le cerveau au-dessous de l'épendyme, dans la cloison transparente, sous la bandelette cornée, etc., de petits corps (fig. 81), à bords nets, larges de 15 à 50 μ, incolores, homogènes ou striés circulairement, offrant avec les grains d'amidon ou de fécule de pomme de terre une analogie lointaine, car ils manquent de hile, et, à la lumière polarisée, les branches de la croix noire qui se dessine à leur intérieur, s'élargissent par l'extrémité en forme de croix de Malte.



FIG. 81. — Corps amyloïdes de la substance cérébrale. (Gr. 350/1.)

Ces corps paraissent être constitués par de la lécithine, substance azotée et phosphorée décrite pour la première fois par Gobley, et qui semble tenir le milieu et servir peut-être de transition entre les matières albuminoïdes et les matières grasses. Il y a plusieurs espèces de lécithines dont les formules sont renfermées dans les limites suivantes : $C^{40-44}H^{86-90}AzPhO^{9}$. Ce principe immédiat extrait par O. Liebreich de la substance blanche cérébrale, et par Gobley du jaune de l'œuf, paraît susceptible dans ces deux milieux de se présenter à l'état de sphères concentriques offrant à la lumière polarisée la figure d'une croix. Ces globes découverts depuis longtemps dans la paroi

(1) Voy. Ch. Rouget, *Des substances amyloïdes et de leur rôle dans la constitution des tissus des animaux*, dans le *Journal de la physiologie*, t. II, p. 83, janvier 1859. — Kölliker, *Éléments d'histologie humaine*, § 122. — Virchow, *La pathologie cellulaire*, leçons XIII et XVII. — Ch. Robin, *Dictionnaire de Nysten*, 1857, article *Cellulose*.

du quatrième ventricule chez le vieillard, avaient été décrits par Virchow (*Pathologie cellulaire*, leçon XVIIe) sous le nom « d'amidon animal » (1) ; et comme tels également par M. Dareste qui les a retrouvés dans le vitellus de divers animaux. Ces derniers au moins ont été reconnus pour être de la lécithine (Dastre et Morat, *Comptes rendus*, 1874, deuxième semestre), caractérisée par sa solubilité dans l'alcool et l'éther, d'où elle se précipite sous la forme de sphères à couches concentriques.

Pour observer les corps amyloïdes de la substance cérébrale, il suffit de diluer dans une goutte d'eau, une parcelle de cette substance prise chez un vieillard aux endroits indiqués comme étant le siége habituel de ces concrétions. Il faudra se garder de les confondre avec des gouttelettes de myéline toujours abondantes dans les mêmes préparations, mais offrant toutes un double contour (§ 203). On arrive, même sans l'emploi de réactions chimiques, à très-bien distinguer les corps amyloïdes : il suffit pour cela d'éloigner un peu l'objectif, en sorte que la préparation apparaisse trouble. Alors, on découvrira dans le champ du microscope des points très-brillants : ce sont les corps amyloïdes. Les grains de fécule font de même.

III. — DÉVELOPPEMENT DES CENTRES NERVEUX.

§ 211.

Quand on étudie le développement du système nerveux sur un jeune embryon de mammifère, on est tout d'abord frappé de l'inégale évolution de ses diverses parties. Si les centres apparaissent les premiers, si les vésicules cérébrales répondant aux divisions de l'encéphale se montrent également d'une manière tout à fait précoce, l'évolution des centres semble ensuite s'arrêter et l'avantage passe aux ganglions et aux nerfs périphériques. Nous ne nous occuperons pour l'instant que du développement des organes centraux.

(1) Ceci, malgré des réactions chimiques absolument différentes. Cette prétendue substance amylacée, en effet, n'avait aucun des caractères qu'elle aurait dû offrir. Si parfois une coloration franchement bleue a été obtenue avec l'iode, il faut l'attribuer à des accidents de préparation et à des grains d'amidon véritable venant du dehors. Quelque étrange que puisse paraître une erreur de ce genre, il est cependant certain qu'elle a été faite ; et qu'on a cru parfois à l'existence d'amidon soit à la surface de la peau, soit dans la profondeur des tissus. La présence de cet amidon n'était due qu'au manque de soins pris pour l'éviter. On sait, par les recherches de F.-A. Pouchet, qu'il existe des grains d'amidon en grand nombre dans l'atmosphère, sans parler de celui que l'empois du linge de toilette dépose constamment au contact de la peau.

§ 212.

Les centres nerveux résultent, ainsi qu'on l'a vu (§ 56), de la coalescence qui se fait au niveau du sillon primitif des éléments du feuillet externe et du feuillet moyen. Nous avons dit que les cellules des deux feuillets, à ce moment, semblaient se confondre, sans que rien décelât leur provenance diverse et indiquât qu'ils doivent bientôt se séparer en deux organes distincts : le névraxe et la corde dorsale (Voy. § 298). Les cellules destinées à former le névraxe s'étalent bientôt en deux lames qui, se redressant et se repliant l'une vers l'autre, forment dès lors un cylindre creux et *clos* dans toute son étendue, excepté peut-être à son extrémité postérieure. A ce moment, tout le tissu enveloppant le *canal central de la moelle*, présente une remarquable uniformité de structure. Il est composé de noyaux ovoïdes, de petite dimension chez les mammifères, tous disposés suivant une direction rayonnante. Au début on ne peut établir entre ces noyaux, ou plutôt entre les corps cellulaires extrêmement réduits auxquels ils appartiennent, aucune distinction. Nous leur donnerons le nom de *cellules nerveuses primitives*, dérivant à la fois du feuillet superficiel et du feuillet moyen.

Au début la forme et la disposition de ces éléments rappelle tout à fait celle des *cellules musculaires primitives* constituant la couche corticale des prévertèbres (Voy. fig. 42). L'analogie morphologique de ces deux sortes d'éléments primordiaux a déjà été indiquée (§ 99). Comme les cellules musculaires primitives, les cellules nerveuses primitives disposées en balustre sont pressées les unes contre les autres ; elles forment une véritable membrane nettement limitée sur ses deux faces, l'une en contact avec le tissu lamineux périphérique qui deviendra la pie-mère ; l'autre libre, regardant le canal central. L'extrémité de toutes ces cellules semble s'arrêter du côté du canal central à une membrane virtuelle que nous désignerons pour plus de commodité par le nom de *limitante* et qui résulte, selon toute apparence, uniquement de l'union des cellules arrivant jusqu'à la périphérie de l'organe, au niveau même de celle-ci.

Ces noyaux sont dès le début le siége d'une prolifération rapide. Sur un embryon de mouton de 10 millimètres de long, ils présentent des formes et des dimensions variables et ordinairement plusieurs nucléoles, parfois quatre ou cinq. Après traitement par l'acide osmique concentré, on arrive facilement à les dissocier. On constate à cette époque que chaque noyau est en rapport avec un filament qu'on peut

regarder comme un corps de cellule, mince, transparent, s'étendant d'une extrémité à l'autre de la couche formée par les noyaux considérablement augmentés de nombre à cette époque. Ces filaments, désignés sous le nom de *fibres radiaires*, s'isolent aisément dans toute leur longueur; ils restent, au contraire, le plus souvent unis par leur extrémité au niveau de la limitante (fig. 82).

FIG. 82.—Paroi de la vésicule cérébrale moyenne d'un embryon de mouton de 10mm de long, dissociée après traitement par l'acide osmique concentré; noyaux en rapport avec les fibres radiaires (Gr. 350/1.)

Hensen (*Zeitschr. f. Anat.* de Hist., I) semble regarder tous les éléments que nous désignons sous le nom de cellules nerveuses primitives, comme appelés à devenir uniquement les cellules du canal central, et par suite il envisage la moelle comme formée, au début, de tissu épithélial. La substance nerveuse et ses éléments n'apparaîtraient que plus tard, en dehors de cet épithélium qui, de son côté, s'amincirait progressivement jusqu'à ne plus former que la couche unique des cellules épendymaires. Il indique, par les figures qu'il donne, une notable différence d'aspect dès l'origine, dans la forme des éléments de ces deux couches, différence qu'on ne retrouve point en traitant convenablement le tissu par l'acide osmique concentré (Voy. § 56 et fig. 10). Il ne paraît guère douteux, d'autre part, que tous les éléments cellulaires de la substance grise, à l'exception des capillaires et du tissu lamineux qui peut les accompagner, ne dérivent par différenciation de ces cellules, épithéliales pour Hensen, mais auxquelles nous préférons laisser le nom de cellules nerveuses primitives. Elles formeraient donc: 1° les cellules de l'épendyme, qui représentent ces éléments à leur moindre degré de modification, et encore en rapport avec des fibres radiaires; 2° les éléments de soutien de la substance grise, dits cellules en araignée, si tant est que ces cellules ne soient point de nature nerveuse; 3° enfin les myélocytes, gardant l'apparence primitive ou se développant en cellules nerveuses.

De très-bonne heure, à l'encéphale aussi bien qu'à la moelle, la masse des noyaux enveloppant le canal central (noyaux épithéliaux de Hensen) est recouverte extérieurement par une couche de substance fibrillaire *dépourvue de noyaux*, ayant les mêmes réactions que la substance fibrillaire (mêlée de noyaux) qui constitue à la même époque les nerfs périphériques (Voy. § 239). Cette substance fibrillaire n'est autre que de la névroglie; elle persistera comme couche de substance grise tapissant la surface de l'encéphale, tandis qu'elle sera dissi-

mulée à la moelle par les tubes nerveux à myéline développés au milieu d'elle. Cette substance, quoique d'aspect fibroïde, n'est pas dissociable en fibrilles distinctes par les moyens dont nous disposons, pas plus que la substance du cylindre d'axe chez l'adulte (§ 191).

Nous regardons cette substance fibrillaire comme en continuité avec la plus grande partie des cellules nerveuses primitives, qui se sont considérablement multipliées pendant qu'elle apparaissait, et dont un petit nombre seulement resteraient en rapport avec les fibres radiaires (1). Ces fibrilles établiraient donc dès cette époque, dans l'organisme, l'unité que le système nerveux y maintiendra pendant toute la vie.

Cette substance fibrillaire périphérique est en long à la moelle, ayant déjà la disposition que présenteront plus tard les cordons. Elle est au contraire transversale au niveau de la commissure antérieure, et ses fibres vont de chaque côté se répandre dans la moitié antérieure de la moelle en s'écartant et en croisant la direction des fibres radiaires toujours visibles.

Vers la partie profonde de la couche fibrillaire, à la surface de la couche de noyaux, on voit peu à peu un certain nombre de ces derniers s'écarter des autres, en même temps qu'ils se différencient légèrement. Leur grand axe prend une direction perpendiculaire à celle que tous ces noyaux avaient précédemment ; ils sont espacés les uns des autres au milieu de la substance fibroïde. Cette couche moyenne va en augmentant d'épaisseur, tandis que la couche centrale de noyaux se réduit de plus en plus pour arriver à former le rang unique de cellules épendymaires. Les éléments de la couche moyenne, au contraire, sous-jacents à la substance fibroïde, se multiplient inégalement ; ils sont plus pressés au niveau des cornes postérieures, plus espacés au niveau des cornes antérieures, qui laissent mieux voir les deux systèmes de fibres radiaires et circulaires (2). Les différences de structure et de constitution entre les diverses parties de la moelle, à cette époque, sont nettement accusées par les réactifs ; c'est ainsi que le carmin colore principalement les cornes antérieures, tandis que l'hématoxyline

(1) Cette double disposition est d'ailleurs tout à fait comparable à celle qui sera indiquée plus loin dans la rétine, dont le développement devra toujours être suivi parallèlement avec celui des centres nerveux.

(2) La question reste pendante de savoir si ces éléments de la couche moyenne, qui deviendront bien certainement des éléments nerveux, sont une différenciation des noyaux de la couche épithéliale de Hensen ; ou si ces éléments ne dérivent pas directement de cellules du mésoblaste très-peu nombreuses à l'origine, demeurées indistinctes à la périphérie de la couche épithéliale primitive jusqu'au moment où elles se multiplieraient en même temps que se formerait la couche fibroïde. On admettrait dans ce cas que ces cellules sont les seules dérivées du feuillet moyen, tandis que toutes les autres formant au début la grande masse de la moelle primitive dériveraient du feuillet externe, et justifieraient ainsi la dénomination adoptée par Hensen.

donne au contraire une teinte plus foncée aux cornes postérieures et à un amas de cellules latéral figuré par Clarcke et qui n'existe qu'au niveau de la région dorsale.

§ 213. — Développement du canal central.

Pendant que se fait cette évolution de la moelle, le canal central, d'abord ovoïde ou cylindrique, se modifie rapidement. Vers la sixième semaine, il est prismatique, sa coupe représentant à peu près un losange ; vers la huitième et la neuvième semaine, il diminue et devient ovale ; ses parois s'accolent en arrière, de façon que le canal central de l'adulte représente seulement l'angle antérieur de l'ancienne cavité prismatique. Les cellules qui l'ont tapissé dans cette région dès l'origine sont les seules qui gardent leurs rapports primitifs (1).

§ 214. — Développement des hémisphères.

Le développement des hémisphères présente les mêmes particularités que celui de la moelle, à cette différence près que la substance fibroïde superficielle ne se remplit pas comme à la moelle de tubes à myéline qui modifient le caractère du tissu.

1° *Chez le poulet.* — Sur le poulet, à la soixante-neuvième heure, la vésicule cérébrale qui formera les deux hémisphères présente deux couches : 1° couche fibroïde externe, mesurant 12 μ d'épaisseur, en contact immédiat avec le tissu lamineux embryonnaire périphérique ; 2° couche de cellules nerveuses primitives (cellules épithéliales de Hensen). Les fibres radiaires sont très-visibles, la limitante interne (§ 212) est également très-accusée.

Les noyaux des cellules nerveuses primitives se présentent avec leur caractère habituel, petits, ovoïdes, avec des prolongements qui semblent, au moins pour une partie de ces éléments, former les fibres radiaires. Mais au voisinage de la limitante on découvre de gros noyaux sphériques volumineux, munis d'un nucléole central également volumineux. Les cellules auxquelles appartiennent ces noyaux, paraissent

(1) On ignore à quelle époque chez l'homme elles deviennent vibratiles, mais de très-bonne heure déjà, sur les embryons de mammifères, elles fixent plus énergiquement le carmin que les autres éléments de l'axe nerveux. Dans les points où plus tard la cavité centrale de l'axe cérébro-spinal semblera ouverte à sa partie postérieure, comme au niveau du 4e ventricule, il se fait d'abord un amincissement de la paroi et bientôt une atrophie des éléments (épendymaires?) qui la constituaient et qui finissent par disparaître. Mais on peut s'assurer en pratiquant des coupes sur les embryons, qu'à l'origine les cavités ventriculaires ont été parfaitement closes en dessus comme le reste du canal central.

spécialement en rapport avec la limitante, comme si elles étaient appelées seules à devenir les cellules épendymaires contrairement à l'opinion de Hensen (§ 212).

A la limite profonde de la couche fibroïde, on voit, comme à la moelle, un certain nombre de noyaux bien différenciés. Ils sont volumineux, irréguliers, ayant parfois une figure pyriforme, munis de nucléoles; ce sont évidemment des cellules nerveuses en voie d'évolution.

La couche fibroïde, selon le sens dans lequel a été pratiquée la coupe, présente un aspect différent : les fibrilles (qu'on ne parvient

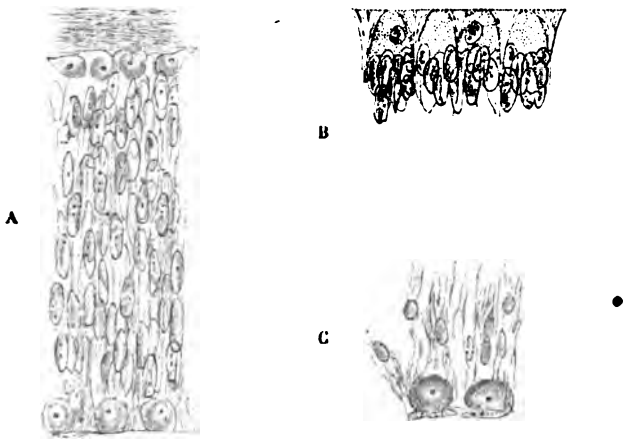

Fig. 83. — Paroi de la vésicule moyenne sur un embryon de poulet, soixante-neuvième heure (Gr. 300/1). A, coupe totale montrant en haut la couche fibrillaire; au-dessous de celle-ci une couche unique de cellules nerveuses en voie d'évolution; puis la couche épaisse de cellules nerveuses primitives (couche épithéliale de Hensen); inférieurement, au contact de la limitante, couche de cellules disposées sur un seul rang à noyaux volumineux sphériques (couche épendymaire?). — B, détail de la couche fibroïde externe sur les coupes perpendiculaires à la direction de la substance fibroïde périphérique (chez un poulet plus jeune). — C, détail de la couche épendymaire à un plus fort grossissement.

point d'ailleurs à dissocier) se montrent soit dans le sens de leur longueur, soit par leur coupe. La substance de la couche fibroïde, dans ce dernier cas, paraît finement grenue; elle est partagée en faisceaux par les fibres radiaires qui arrivent en s'épanouissant jusqu'à la limite externe du tissu, présentant un aspect très-semblable, sauf l'extrême délicatesse des parties, à celui que donnent les fibres de Müller de la rétine sur les coupes perpendiculaires à la direction des fibres d'épanouissement du nerf optique (Voy. plus loin).

2° *Chez le mouton.* — Chez un embryon de mouton long de 10 à 12 millimètres environ, la structure de la paroi des hémisphères est la même. On peut la dissocier en fibres radiaires entraînant chacune avec elle un noyau, tandis qu'elles restent adhérentes par leur extrémité in-

terne, qui semble ainsi reposer sur une limitante comme nous l'avons indiqué (§ 212 et fig. 82). Tantôt la fibre radiaire semble continuer de part et d'autre le grand axe du noyau, et tantôt elle est latéralement accolée à celui-ci (1).

Sur l'embryon de mouton de 18 millimètres de long, la paroi de l'hémisphère présente trois couches distinctes, de dedans en dehors: 1° une couche nucléaire entièrement analogue à celle qui a été décrite dans le stade précédent (couche épithéliale de Hensen); 2° une couche où les noyaux sont rares, espacés, n'offrant point de direction dominante de leur grand axe; 3° la couche fibroïde traversée par les fibres radiaires qui viennent s'épanouir ici, c'est-à-dire en dehors, comme elles s'épanouissent en dedans, sur une sorte de limitante (2).

§ 215. — Développement de la substance blanche.

La substance blanche résulte de l'apparition de la myéline autour d'un certain nombre de cylindres d'axe au sein de la névroglie. Cette apparition est relativement tardive. Chez le mouton, la substance blanche commence à revêtir ses caractères optiques seulement quand l'embryon mesure au moins 55 millimètres de long. Dans certaines parties même, la substance blanche n'a ses caractères que plus tard encore. D'après Pierret (*Soc. de biologie*, janvier 1876), les faisceaux de Goll, au moment de la naissance, chez l'homme, n'ont pas encore leur développement normal, et comme ces parties répondent à celles qu'on trouve altérées dans les cas de paralysie s'étendant aux membres, on en infère que ce développement incomplet ainsi localisé est en rapport avec l'impossibilité de la marche chez le nouveau-né.

§ 216. — Sinus rhomboïdal des oiseaux.

Le sinus rhomboïdal lombaire des oiseaux présente une formation anatomique très-intéressante au point de vue de la destinée des cellules primitives qui ont constitué la moelle de l'embryon (3). Chez l'oi-

(1) Rappelant ainsi deux dispositions différentes que présentent les noyaux de la rétine unis soit à des filaments nerveux, soit à la trame conjonctive (Voy. plus loin.)

(2) Sur l'embryon de mouton de 55 à 60 millimètres de long, on découvre dans la couche externe, des éléments d'un aspect particulier avec un gros noyau ovoïde ou réniforme, muni de nucléoles au nombre de 1 à 4 ou 5, et présentant un corps cellulaire en forme d'expansion pâle, non granuleuse, large à la base comme le petit diamètre du noyau environ, longue de 15 à 30 μ et se terminant le plus souvent par une extrémité arrondie. Ces éléments paraissent être des cellules nerveuses en voie d'évolution.

(3) Voy. le travail complet de M. Duval sur ce sujet : *Journ. de l'Anat.*, 1877, janvier-février.

seau, en effet, au niveau du sinus rhomboïdal, les cordons postérieurs s'écartent, et l'espace entre eux est rempli par un tissu spécial, nettement limité et qui même enveloppe à ce niveau le canal central, en le séparant de la commissure antérieure. Ce tissu est formé de cellules d'apparence vésiculeuse, sans analogues dans le reste de l'organisme. Elles dérivent directement des cellules qui limitent le canal central à l'origine (cellules épithéliales de Hensen) et dont les unes deviennent chez l'oiseau les cellules épendymaires, tandis que les autres prennent l'apparence vésiculeuse en question, et donnent naissance à un tissu particulier, représentant de la sorte une différenciation nouvelle, à ajouter à celles que nous avons déjà signalées, des cellules nerveuses primitives.

On peut en conséquence retracer dans le tableau suivant l'évolution de ces derniers éléments :

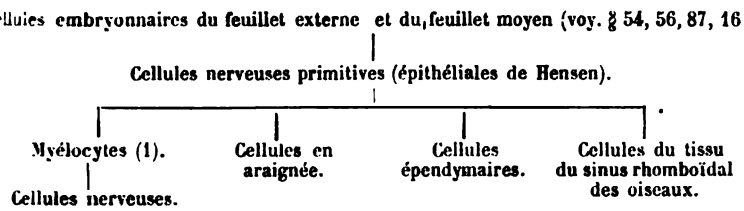

IV. — GLANDES PITUITAIRE ET PINÉALE.

§ 217.

Nous avons étudié jusqu'ici la substance grise et la substance blanche en elles-mêmes. Il nous reste à parler des connexions de ces substances avec les tissus environnants, celui de la pie-mère en particulier, et aussi celui de deux glandes closes, la pinéale et la pituitaire, si intimement unies à la substance nerveuse des centres qu'on ne saurait en reporter ailleurs la description. Le tissu nerveux, en effet, se continue d'une manière tellement intime avec leur tissu, qu'il est impossible d'assigner à l'un et à l'autre une limite précise. Nous décrirons ici le tissu de ces glandes tel qu'il se présente dans les parties où la structure glandulaire est bien évidente (2).

(1) Nous admettons qu'aucune distinction n'existe à l'origine entre les cellules provenant du feuillet externe et celles provenant du mésoderme (Voy. p. 329, note 2).

(2) Voy. Gaudry, *Mémoire sur la structure de la capsule surrénale* (*Journ. de l'anat.*, 1867).

terne, qui semble ainsi reposer sur une limitante comme nous l'avons indiqué (§ 212 et fig. 82). Tantôt la fibre radiaire semble continuer de part et d'autre le grand axe du noyau, et tantôt elle est latéralement accolée à celui-ci (1).

Sur l'embryon de mouton de 18 millimètres de long, la paroi de l'hémisphère présente trois couches distinctes, de dedans en dehors : 1° une couche nucléaire entièrement analogue à celle qui a été décrite dans le stade précédent (couche épithéliale de Hensen) ; 2° une couche où les noyaux sont rares, espacés, n'offrant point de direction dominante de leur grand axe ; 3° la couche fibroïde traversée par les fibres radiaires qui viennent s'épanouir ici, c'est-à-dire en dehors, comme elles s'épanouissent en dedans, sur une sorte de limitante (2).

§ 215. — Développement de la substance blanche.

La substance blanche résulte de l'apparition de la myéline autour d'un certain nombre de cylindres d'axe au sein de la névroglie. Cette apparition est relativement tardive. Chez le mouton, la substance blanche commence à revêtir ses caractères optiques seulement quand l'embryon mesure au moins 55 millimètres de long. Dans certaines parties même, la substance blanche n'a ses caractères que plus tard encore. D'après Pierret (*Soc. de biologie*, janvier 1876), les faisceaux de Goll, au moment de la naissance, chez l'homme, n'ont pas encore leur développement normal, et comme ces parties répondent à celles qu'on trouve altérées dans les cas de paralysie s'étendant aux membres, on en infère que ce développement incomplet ainsi localisé est en rapport avec l'impossibilité de la marche chez le nouveau-né.

§ 216. — Sinus rhomboïdal des oiseaux.

Le sinus rhomboïdal lombaire des oiseaux présente une formation anatomique très-intéressante au point de vue de la destinée des cellules primitives qui ont constitué la moelle de l'embryon (3). Chez l'o-

(1) Rappelant ainsi deux dispositions différentes que présentent les noyaux de la [illegible] unis soit à des filaments nerveux, soit à la trame conjonctive (Voy. plus loin.)

(2) Sur l'embryon de mouton de 55 à 60 millimètres de long, on découvre dans la [illegible] externe, des éléments d'un aspect particulier avec un gros noyau ovoïde ou réniforme, [illegible] de nucléoles au nombre de 1 à 4 ou 5, et présentant un corps cellulaire en forme d'ex[illegible] pâle, non granuleuse, large à la base comme le petit diamètre du noyau environ, [illegible] 15 à 30 μ et se terminant le plus souvent par une extrémité arrondie. Ces éléments par[illegible] être des cellules nerveuses en voie d'évolution.

(3) Voy. le travail complet de M. Duval sur ce sujet : *Journ. de l'Anat.*, 1877, [illegible] février.

Les capillaires forment des mailles polygonales entourant les vésicules sans pénétrer dans leur intérieur. Elles ont un diamètre variant entre 25 et 35 μ.

On n'observe ni cellules nerveuses ni tubes nerveux dans le tissu de la glande.

On trouve dans la pituitaire des sujets avancés en âge des sympexions (§ 28). Ils existent dans la cavité même des vésicules et forment ainsi une partie du contenu. Ils ont les caractères physiques et chimiques propres à ces corps; ils sont pâles, transparents, nettement limités, non attaqués par les alcalis ou l'acide acétique; ils n'ont donc rien de commun avec les concrétions minérales qui seront décrites dans la pinéale (Voy. ci-dessous). La forme des sympexions de la pituitaire varie : ils sont ovoïdes, sphériques, quelquefois anguleux, tantôt plus petits que les cellules épithéliales et tantôt assez gros pour remplir seuls une vésicule. Ces sympexions sont toujours dans les vésicules closes et jamais dans la trame. Ils sont logés au milieu des cellules épithéliales et occupent de préférence le centre même de la vésicule. Par le grattage on les isole : ils montrent alors parfois un noyau dans leur intérieur, ou un amas de granulations jaunes. Si la concrétion est peu volumineuse, la vésicule ne semble nullement altérée; on voit seulement un point transparent, de forme et de volume variables, au milieu de cellules épithéliales complétement normales. Mais si la concrétion est volumineuse et remplit presque la vésicule, on ne trouve plus entre elle et la paroi qu'une couche de substance granuleuse où l'on ne découvre ni noyaux ni cellules. Quant au siége de ces concrétions, les vésicules qui les contiennent ne sont pas réunies en groupe, on les trouve disséminées au milieu de vésicules qui en sont exemptes.

Mihalkowics (1) fait dériver la pituitaire de l'épithélium buccal aux premiers temps de la vie embryonnaire. La glande nous a paru dériver au contraire d'une expansion du système nerveux primordial qui se pelotonne en même temps sur elle-même. La glande pituitaire présente de la sorte, au début, une cavité qui n'est qu'un prolongement du canal central du névraxe et qui s'oblitère plus tard, de manière à ne pas dépasser l'infundibulum. Les cellules de la glande représenteraient de la sorte une différenciation de plus des cellules nerveuses primitives à ajouter à celles dont nous avons donné le tableau (§ 216).

(1) *Centralblatt*, 1874, n° 20

§ 218. — Pituitaire.

La pituitaire est essentiellement composée de vésicules closes entre lesquelles il y a du tissu lamineux et des vaisseaux sanguins. Chaque vésicule est limitée par une membrane propre et remplie de noyaux et de cellules épithéliales. La membrane est anhiste, transparente, sans noyaux, elle résiste à l'action de l'acide acétique et des alcalis. On arrive assez facilement à l'isoler. Le contenu est formé à la fois par des granulations, des noyaux et des cellules entières qui constituent la plus grande partie de la masse. Les granulations sont très-petites, réfractant peu la lumière, pâlissant par l'acide acétique et disparaissant par l'ammoniaque. Les noyaux sont à contour très-accusé ; ils mesurent 5 μ de diamètre ; ils ont un nucléole. Les cellules sont irrégulièrement polyédriques, anguleuses, mesurant 10 à 15 μ ; elles ont le plus souvent un noyau qui est quelquefois masqué par les granulations du contenu, mais qu'on fait apparaître très-nettement par l'acide acétique. Les cellules offrent le même aspect chez l'adulte qu'à l'époque de la naissance. Elles ne contiennent point ordinairement de granulations graisseuses ; celles-ci ne se montrent que dans l'âge le plus avancé.

Les vésicules sont ovalaires ; vers la périphérie de l'organe elles sont arrondies ou en général plus allongées qu'au centre, où elles sont le plus souvent sphériques. Elles mesurent 200 μ ou plus en longueur et environ 60 μ de largeur ; les plus petites se rencontrent près du pédicule. Les vésicules s'accroissent pendant la vie ; elles sont plus petites chez le nouveau-né que chez l'adulte. Il n'est pas facile d'isoler ces vésicules les unes des autres, mais on les voit très-bien sur des coupes d'organes durcis par l'acide chromique ou par l'alcool. A l'état frais, on les fait apparaître très-nettement en traitant une coupe mince par l'ammoniaque.

Quant à leur disposition, les vésicules sont accolées les unes aux autres, séparées par du tissu lamineux et des vaisseaux. Quelquefois plusieurs vésicules allongées sont placées bout à bout ; mais le plus souvent elles sont disposées de telle façon que sur une même coupe on les voit sectionnées dans tous les sens. Elles sont plus ou moins écartées, suivant l'abondance du tissu lamineux. Celui-ci vient des prolongements envoyés par le pédicule et par la membrane d'enveloppe. Le pédicule est uniquement formé de tissu lamineux et de troncs vasculaires. Les cloisons, au voisinage du pédicule, sont plus épaisses ; dans le centre, les vésicules sont plus rapprochées qu'à la périphérie. On rencontre quelques vésicules dans l'épaisseur même du pédicule.

Les capillaires forment des mailles polygonales entourant les vésicules sans pénétrer dans leur intérieur. Elles ont un diamètre variant entre 25 et 35 μ.

On n'observe ni cellules nerveuses ni tubes nerveux dans le tissu de la glande.

On trouve dans la pituitaire des sujets avancés en âge des sympexions (§ 28). Ils existent dans la cavité même des vésicules et forment ainsi une partie du contenu. Ils ont les caractères physiques et chimiques propres à ces corps; ils sont pâles, transparents, nettement limités, non attaqués par les alcalis ou l'acide acétique; ils n'ont donc rien de commun avec les concrétions minérales qui seront décrites dans la pinéale (Voy. ci-dessous). La forme des sympexions de la pituitaire varie : ils sont ovoïdes, sphériques, quelquefois anguleux, tantôt plus petits que les cellules épithéliales et tantôt assez gros pour remplir seuls une vésicule. Ces sympexions sont toujours dans les vésicules closes et jamais dans la trame. Ils sont logés au milieu des cellules épithéliales et occupent de préférence le centre même de la vésicule. Par le grattage on les isole : ils montrent alors parfois un noyau dans leur intérieur, ou un amas de granulations jaunes. Si la concrétion est peu volumineuse, la vésicule ne semble nullement altérée; on voit seulement un point transparent, de forme et de volume variables, au milieu de cellules épithéliales complétement normales. Mais si la concrétion est volumineuse et remplit presque la vésicule, on ne trouve plus entre elle et la paroi qu'une couche de substance granuleuse où l'on ne découvre ni noyaux ni cellules. Quant au siége de ces concrétions, les vésicules qui les contiennent ne sont pas réunies en groupe, on les trouve disséminées au milieu de vésicules qui en sont exemptes.

Mihalkowics (1) fait dériver la pituitaire de l'épithélium buccal aux premiers temps de la vie embryonnaire. La glande nous a paru dériver au contraire d'une expansion du système nerveux primordial qui se pelotonne en même temps sur elle-même. La glande pituitaire présente de la sorte, au début, une cavité qui n'est qu'un prolongement du canal central du névraxe et qui s'oblitère plus tard, de manière à ne pas dépasser l'infundibulum. Les cellules de la glande représenteraient de la sorte une différenciation de plus des cellules nerveuses primitives à ajouter à celles dont nous avons donné le tableau (§ 216).

(1) *Centralblatt*, 1874, n° 20

§ 219. — Pinéale.

La pinéale offre dans sa trame une cavité centrale dont l'existence a été constatée sur les suppliciés par décollation. L'excavation située entre les rênes, au-dessous de la base de l'organe, est tapissée d'un épithélium déprimé, dont les cellules sont munies de quelques cils. Quant au tissu de la pinéale elle-même, on doit distinguer deux couches : l'une externe ou corticale, présentant une structure analogue à celle de la pituitaire ; l'autre interne ou centrale, complétement nerveuse. L'enveloppe formée de tissu lamineux n'offre rien de particulier, elle envoie simplement des prolongements dans l'intérieur de l'organe.

Sur les coupes faites après durcissement par l'alcool, la substance corticale présente une teinte plus foncée que la partie centrale. Sur une coupe mince, et à un faible grossissement, on trouve vers la périphérie des îlots opaques, ronds ou ovales, disséminés dans une substance plus transparente. Ces amas examinés à un grossissement plus fort se montrent formés de cellules et ressemblent aux vésicules closes de la pituitaire. Ils sont séparés par du tissu lamineux offrant un grand nombre de cellules fibro-plastiques dans lesquelles Hagemann (*Reichert' und D. B's Archiv.*, 1872) signale la présence d'un pigment jaune en granulations ou en masses, répandu surtout au voisinage des vaisseaux. A la périphérie, ce tissu lamineux s'unit à celui de la toile choroïdienne, au milieu duquel est plongé l'organe.

Les vésicules closes ou follicules sont sensiblement ronds, ils mesurent 0,05 à 0,4 millimètres. Ils sont partout égaux et ne grossissent pas avec l'âge. Leur paroi est formée de tissu lamineux au milieu duquel l'acide acétique laisse découvrir en grand nombre les noyaux des corps fibro-plastiques. L'épaisseur de ces parois varie de 14 à 18 μ, selon la grosseur du follicule. La face interne de la paroi est lisse, toutefois, après avoir pinceauté délicatement, on peut voir des fibres très-fines s'insérer sur cette paroi et s'avancer au milieu des éléments contenus dans le follicule.

Hagemann distingue à leur intérieur deux sortes de cellules :

1° Des cellules de forme variable, arrondies, allongées ou étoilées. Elles sont colorées, finement granuleuses, avec un noyau excentrique. Elles mesurent en moyenne de 14 à 20 μ de long sur 10 à 14 μ de large. Leur diversité de forme est encore augmentée par la présence de prolongements. Elles offrent aussi parfois des grains de pigment, surtout au voisinage du noyau. Celui-ci est ordinairement ovalaire, mesurant

7 sur 10 μ. Il n'est pas rare de trouver deux noyaux par cellule, et d'autres fois le noyau en cours de segmentation.

2° Des cellules fusiformes, beaucoup moins nombreuses, à contour plus accentué. Ces cellules sont plus petites que les précédentes; elles offrent une disposition en général plus régulière de leurs prolongements qui se dichotomisent d'une manière un peu différente et s'anastomosent d'un élément à l'autre, ainsi qu'avec les prolongements insérés sur la cloison. Il en résulte un fin réseau dans lequel sont enfermées les autres grosses cellules. Les noyaux sont plus allongés que ceux des cellules précédentes.

On verra bien ce réseau en pinceautant des coupes faites sur des préparations durcies dans l'alcool et qu'on aura ensuite traitées par la soude étendue. Pour obtenir les cellules isolées, il faudra pratiquer la même manœuvre sur les pièces macérées dans la liqueur de Müller.

Comme à la pituitaire, des concrétions se développent dans le centre des amas de cellules; mais ici ces concrétions sont calcaires. On découvre au centre du follicule un point opaque à contours foncés, paraissant formé de couches concentriques et enveloppé de toutes parts par les cellules épithéliales non altérées. Ce sont probablement plusieurs concrétions semblables qui, en grandissant jusqu'à oblitérer le contenu et la paroi des vésicules, se réunissent pour constituer l'*acervule*. Toutefois le dépôt de ces concrétions est normal et on les trouve déjà chez le nouveau-né.

La partie centrale de la glande est surtout nerveuse, comprenant des éléments de la substance blanche et de la substance grise. On y trouve des faisceaux de tubes avec ou sans myéline. Les cellules nerveuses au contraire paraissent répandues dans tout l'organe jusque entre les follicules de la partie corticale. Elles ont de 20 à 40 μ, avec un gros noyau sphérique et des granulations mesurant 2 μ.

Pour étudier la direction des tubes nerveux dans la glande, on emploiera les macérations de vingt-quatre à quarante-huit heures dans l'acide osmique à 1 pour 100, qui noircissent la myéline. Les cellules nerveuses s'isolent facilement sur les fragments traités par la liqueur de Müller.

La glande pinéale ne reçoit que de très-fins vaisseaux par toute sa surface, qui se réduisent aussitôt en capillaires. Ceux-ci décrivent des mailles étroites, polygonales, qui enveloppent les follicules, mais il ne paraît pas que les capillaires pénètrent dans l'intérieur de ceux-ci.

V. — MÉNINGES.

§ 220.

Au point de vue histologique on ne peut distinguer dans les enveloppes du cerveau que deux méninges : 1° la *pie-mère*, formée de tissu lamineux très-lâche, comprenant l'arachnoïde, la toile choroïdienne, les plexus choroïdes ; et 2° la *dure-mère*, formée de tissu fibreux. Les deux méninges sont séparées par une cavité virtuelle, comme la plèvre ou le péricarde, tapissée d'un épithélium séreux. Ce que les anatomistes décrivent comme *cavité sous-arachnoïdienne* occupée par le liquide sous-arachnoïdien n'est point une cavité : c'est l'espace répondant à la matière amorphe liquide d'un tissu que nous avons décrit (§§ 63 et 80) sous le nom de *tissu sous-arachnoïdien et des canaux demi-circulaires*. L'état normal de ce tissu a quelque analogie, ainsi qu'on l'a vu, avec l'état accidentel qu'amène l'hydropisie dans le tissu lamineux de certaines régions, comme la paupière. Ceci explique pourquoi la cavité sous-arachnoïdienne n'est pas tapissée d'épithélium ; en effet, la trame contenant la sérosité n'est pas anatomiquement distincte du liquide contenu. Cette remarque aidera à comprendre les véritables relations de l'arachnoïde viscérale directement reliée à la pie-mère avec laquelle elle forme un seul et même organe premier.

§ 221. — Pie-mère.

La pie-mère proprement dite, intimement appliquée contre la substance nerveuse, en reste absolument distincte. Elle est formée de tissu lamineux reconnaissable à ses caractères et généralement dépourvu de graisse. On distingue dans la pie-mère deux couches dont l'une, celle qui est au contact de la substance nerveuse, a prêté à quelques divergences sur sa nature. Les réactifs permettent d'y reconnaître une variété de tissu lamineux, dont les fibres sont toutefois plus intimement feutrées et enchevêtrées qu'ailleurs (1). En effet, ce tissu s'éclaircit dans l'acide acétique, la solution de potasse et l'eau bouillante. Tandis que la névroglie sous-jacente traitée par la solution de potasse et portée ensuite dans l'eau est complétement dissoute, ce tissu lamineux gonflé de même par la potasse, reprend dans l'eau son aspect primitif. Dans

(1) Voy. l'excellent travail de Henle et Merkel : *Ueber die sogenannte Bindesubstanz der Centralorgane des Nervensystems.*

l'eau bouillante, tandis que cette couche est modifiée à la manière du tissu lamineux, c'est-à-dire que sa structure fibreuse disparaît laissant voir les noyaux, les fibres élastiques et les vaisseaux dans une masse transparente molle ; la névroglie corticale au contraire, traitée par la coction, ne subit les mêmes changements ni dans son volume ni dans sa texture ; tout au plus se resserre-t-elle un peu et devient-elle moins transparente, les granulations ressortant davantage. Les deux tissus ne seront donc jamais confondus.

Des lacunes parfois décrites entre cette couche et la névroglie corticale sont des accidents de préparation résultant précisément de la différence de nature des deux tissus en contact, qui ne se gonflent point ou ne se rétractent point de même en présence des divers réactifs auxquels on les soumet (comparez page 323, note 1).

La seconde couche ou couche externe de la pie-mère a l'aspect habituel du tissu lamineux : elle est composée de faisceaux de fibres onduleuses se croisant de toutes manières. Ce sont ces faisceaux qui se détachent et qui vont, baignant dans le liquide sous-arachnoïdien, rejoindre le *feuillet viscéral* de l'arachnoïde qu'il serait beaucoup plus rationnel d'appeler « feuillet externe ou pariétal de la pie-mère. » Ces filaments sont surtout abondants sur la ligne médiane à la région cervicale en arrière, où ils se réunissent même parfois en une sorte de membrane. La pie-mère fournit une mince enveloppe aux racines nerveuses reliées ainsi que les vaisseaux, par des filaments lamineux tant à la pie-mère qu'à l'arachnoïde.

Aux circonvolutions l'arachnoïde est appliquée sur la pie-mère : les deux lames ne sont plus unies seulement par de rares filaments, les espaces occupés par le liquide interposé deviennent beaucoup plus resserrés ou même disparaissent tout à fait. Les faisceaux fibreux sont plus volumineux, ils mesurent de 2 à 5 μ de diamètre en général.

La pie-mère est d'une extrême richesse en vaisseaux. Elle est le point de départ et d'aboutissement d'un nombre considérable d'artérioles et de veinules qui pénètrent dans la substance nerveuse, d'où on peut les extraire en partie quand on soulève délicatement la membrane. L'isolement des vaisseaux dans leurs gaînes (§ 208) facilite d'ailleurs cette manœuvre.

Nous avons signalé (§ 80) l'abondance fréquente du pigment dans le tissu de l'arachnoïde. Les cellules qui le renferment sont surtout nombreuses à la région cervicale. Elles peuvent donner à la pie-mère, même sur des individus de race blanche, une coloration brune intense. Nous avons déjà fait remarquer (§ 26) que le tissu nerveux sous-jacent ne contenait jamais aucun élément graisseux, et que la présence du pig-

ment dans l'arachnoïde confirmait cette sorte d'antagonisme remarqué par Heusinger entre la production de graisse et celle de pigment dans les tissus.

§ 222. — Arachnoïde.

L'arachnoïde (portion extérieure ou pariétale de la pie-mère) est constituée, comme la pie-mère, d'une très-mince membrane formée de tissu lamineux. Les faisceaux de fibres qui la composent, mesurent de 4 à 9 μ de largeur; ils sont parfois enveloppés de fibres élastiques roulées autour d'eux en spirale. Sur cette lame s'étend en dehors l'épithélium arachnoïdien dont les cellules ont de 11 à 13 μ avec un noyau de forme et de dimension variables. Cet épithélium se continue sur la dure-mère, formant ainsi deux couches opposées par leur surface libre.

§ 223. — Ligament dentelé.

Le *ligament dentelé* offre une structure qui se rapproche plus de celle de la dure-mère que de celle de la pie-mère. Cette remarque s'étend également à la bandelette épaissie de la pie-mère sur laquelle le ligament dentelé prend son insertion.

§ 224. — Toile choroïdienne.

La toile choroïdienne n'est qu'une expansion de la pie-mère pénétrant dans la grande fente cérébrale en même temps qu'elle enveloppe la glande pinéale. Elle offre la même structure et est tout aussi riche en vaisseaux. Cette richesse s'exagère encore dans les plexus choroïdes, dont les franges sont pleines de capillaires de différents calibres pelotonnés sur eux-mêmes. Entre ceux-ci on ne découvre pas de fibres lamineuses, mais seulement une substance homogène interposée, séparant les capillaires par des espaces égaux à une ou deux fois leur diamètre. La surface des plexus choroïdes et des régions de la toile choroïdienne qui ne s'appliquent point contre la substance nerveuse, est tapissée par un épithélium formé d'une couche unique de cellules mesurant 18 à 20 μ de large sur 6 à 8 μ d'épaisseur. Ces cellules portent des cils vibratiles, au moins dans le premier âge.

D'après les observations de Faivre, la constitution de l'épithélium des plexus présenterait les plus grandes variétés : Chez un enfant d'un an, cet auteur décrit des noyaux ronds ou elliptiques très-volumi-

neux que l'acide acétique et l'alcool ne modifient pas. — Tantôt les cellules sont irrégulières et rameuses (enfant de cinq mois); tantôt elles sont polygonales, à contours nets, mesurant 15 μ, avec un contenu granuleux (sujet de cinquante ans). — Parfois le noyau n'a que 3 μ de diamètre ou même il manque. — Parfois presque toutes les cellules sont dépourvues de noyaux (sujet de trente-deux ans) : ceci semble être la règle dans la vieillesse.

Il faut aussi noter, comme phénomène constant, la présence sur les plexus choroïdes, au niveau de l'étage inférieur, et quelquefois même de l'étage moyen, de vésicules comparées par Duverney, à de petites bouteilles. Elles sont dépourvues d'épithélium à leur surface, constituées par un tissu lamineux très-lâche et tapissées intérieurement par d'innombrables concrétions, formant ce que les anatomistes ont appelé le *sable cérébral*. En dehors de ces masses observables à l'œil nu, on trouve au sein des villosités choroïdiennes des lames et des grains mesurant au plus 10 à 20 μ. On rencontre déjà ceux-ci chez l'enfant. Chez l'adulte et le vieillard, il s'y mêle des cristaux de cholestérine et des masses irrégulières jaunâtres qui sont probablement de l'hémoglobine amorphe. Les cellules superficielles peuvent présenter des modifications correspondantes : transparentes chez l'enfant, elles offrent souvent chez l'adulte un dépôt granuleux noir, insoluble dans l'acide acétique et la potasse, mais que l'acide nitrique fait disparaître. Il devient si abondant chez le vieillard qu'il donne à l'épithélium une coloration spéciale. On observe au reste, en ce qui touche les dépôts terreux des plexus choroïdes, de très-grandes variétés qui expliquent les profondes divergences des observateurs sur la composition chimique et la constitution physique de ces productions inorganiques.

§ 225. — Fil terminal.

Le *filum terminale* résulte des attaches primitives des enveloppes de la moelle à l'extrémité du canal médullaire. Quand l'allongement de la moelle commence à se faire moins vite que celui de la colonne vertébrale, au quatrième mois, l'extrémité de la moelle s'éloignant de l'extrémité du canal médullaire, y reste cependant attachée par le tissu lamineux de ses enveloppes, auquel se mêlent quelques tubes nerveux ayant la structure de ceux des racines. Le fil terminal leur doit sa couleur blanchâtre. Il est ordinairement creux à sa partie supérieure, avec un épithélium tapissant la cavité ainsi formée, qui n'est d'ailleurs qu'une continuation du canal central de la moelle.

§ 226. — Dure-mère.

Le tissu de la dure-mère, assimilé généralement au tissu fibreux, en diffère cependant par la présence d'éléments élastiques en grand nombre : aussi est-il un peu extensible. Les deux sortes de fibres y sont en quantité à peu près égale, disposées en faisceaux parallèles. En avant, la dure-mère rachidienne s'unit par continuité de tissu avec le ligament longitudinal postérieur de la colonne vertébrale. Sur les côtés et en arrière un tissu lamineux lâche, formé de faisceaux très-minces mesurant 10 μ environ, la relie au périoste de la partie interne des arcs vertébraux. On trouve dans ce tissu lamineux un certain nombre de cellules adipeuses groupées en amas de volume variable, entre les branches du plexus veineux qui occupe cette région. L'épithélium qui tapisse l'arachnoïde se continue sur la face correspondante ou interne de la dure-mère; il est toutefois séparé du tissu propre de cette dernière par une couche de tissu lamineux lâche présentant une proportion considérable de matière amorphe avec corps fibro-plastiques élégamment anastomosés (1). La dure-mère crânienne, qui joue pour la voûte du crâne le rôle de périoste, a intérieurement un aspect plus blanc, plus nacré qu'en dehors. La constitution histologique est aussi différente. Vers la face interne les faisceaux de fibres lamineuses offrent une disposition plus parallèle; cette face tapissée d'épithélium est aussi plus lisse. La face périostique, par laquelle se nourrissent les os, est au contraire beaucoup plus vasculaire. Elle est plus jaunâtre, les faisceaux lamineux, moins régulièrement disposés, sont mêlés à une proportion assez grande de matière amorphe comme dans le périoste proprement dit.

D'après T. Alexander (*Bemerkungen über die Nerven der Dura mater.*, *Arch. f. mikrosk. Anat.*, XI), un certain nombre de nerfs iraient se perdre dans le tissu de la dure-mère en se ramifiant et s'anastomosant de manière à former un réseau extrêmement délicat de fibrilles nerveuses dépourvues de myéline.

La dure-mère apparaît sous forme d'une couche dense d'éléments embryoplastiques au milieu desquels se montrent des fibres lamineuses avant qu'on en trouve dans le reste du corps de l'embryon (Robin).

(1) Voy. de belles figures représentant ces éléments dans le grand ouvrage d'Axel Key et Retzius : *Studien in der Anatomie des Nervensystems und des Bindegewebes*, Stockholm, 1875. — Cette couche, plus transparente que le restant de la dure-mère et plus pauvre en fibres élastiques, est considérée par MM. Ch. Robin et Cadiat (*Journal de l'anat.*, 1876) comme représentant le feuillet pariétal de l'arachnoïde; son épaisseur varierait de 50 à 80 μ.

§ 227. — **Glandes de Pacchioni** (1).

Ces organes ne sont pas des glandes; ils représentent une variété du tissu lamineux de l'arachnoïde; ce sont des prolongements pédiculés de cette membrane plongeant dans les sinus veineux de la dure-mère, sans toutefois entrer en contact avec le sang. La surface de la granulation, en effet, répond à la surface de l'arachnoïde : elle est recouverte, comme coiffée, par la paroi considérablement amincie du sinus veineux, paroi dépendant de la dure-mère. En d'autres termes, on peut se figurer la granulation de Pacchioni comme une gibbosité de la surface de l'arachnoïde logée dans une excavation correspondante de la dure-mère, cette excavation étant elle-même creusée aux dépens d'un sinus. Le tissu de la granulation est constitué par un réseau de faisceaux de fibres lamineuses anastomosés les uns avec les autres, et à la surface desquels on trouve un certain nombre de corps fibro-plastiques. Ce réseau est baigné par le liquide sous-arachnoïdien (§ 80). Entre la surface de la granulation et la surface de l'excavation qui la renferme, se trouve un espace virtuel qui n'est autre que la cavité même de l'arachnoïde tapissée de part et d'autre par l'endothélium séreux qui lui est propre.

VI. — COUPES DU TISSU NERVEUX CENTRAL.

§ 228.

Les préparations qui permettent d'étudier les rapports des différents éléments composant la substance grise ou blanche, ont une grande importance en histologie. Le procédé de Stilling par l'alcool (2), excellent pour étudier d'une manière générale les rapports des masses grises et blanches, ne suffit point à des recherches aussi délicates que celles que poursuivent aujourd'hui les anatomistes. Nous donnerons, pour pratiquer les meilleures coupes *minces*, la méthode de Lockhart Clarke modifiée par MM. Rutherford et Tuke, en y ajoutant quelques remarques.

On devra d'abord prendre le cerveau aussi frais que possible. Nous avons indiqué l'état de conservation remarquable que semblait offrir celui des femmes mortes d'affection puerpérale; quant au cervelet

(1) Voy.: E. Faivre, *Des granulations méningiennes*, Thèse, Paris, 1853; et l'ouvrage d'Axel Key et Retzius cité note précédente.

(2) Voyez : *Untersuchungen über den Bau des kleinen Gehirns*, 1865.

et à la moelle, ils se présentent généralement dans un état suffisant de conservation. Couper l'organe en morceaux ne dépassant pas le volume d'une noix. Mettre les fragments dans la solution : acide chromique solide 1, eau 1200, à laquelle on aura ajouté 1 partie de bichromate de potasse pour 600 parties de liquide. Renouveler le bain après deux ou trois jours, puis après trois ou quatre jours, et laisser la pièce durcir ainsi pendant deux à trois semaines. On pourra, au bout de dix ou douze jours, augmenter légèrement la proportion d'acide chromique. L'important est surtout de mettre les pièces dans une grande abondance de liqueur durcissante et d'agiter d'abord fréquemment puis de temps à autre, le bain avec les fragments qu'il contient. Quand ceux-ci ont atteint le degré de dureté convenable, il est avantageux de les retirer du bain chromique où ils finiraient par *cuire* et de les conserver dans l'alcool, après les avoir toutefois laissés séjourner dans de l'eau distillée pour les débarrasser de l'excès d'acide. On reconnaît que la solution chromique était trop forte quand la substance nerveuse est devenue friable. Il est important aussi d'employer de l'acide chromique ayant un degré convenable de pureté, sans quoi toutes les pièces se perdent.

Les coupes seront faites avec le microtome par les procédés ordinaires (Voy. §§ 39 et suiv.). Elles devront être colorées autant que possible par diverses substances, le carmin, l'hématoxyline, la purpurine, etc. Chacune de ces matières colorantes a ses avantages et permet de voir certains détails plus distinctement qu'avec les autres. On ne devra jamais négliger cet élément de comparaison.

On en peut dire autant des éclaircissants : il y a véritable avantage à les employer tous, en réservant les résines telles que le baume de Canada et le Damar pour les coupes épaisses, la glycérine et même le chlorure de calcium pour les minces.

Quand on veut suivre spécialement la direction des tubes de la substance blanche, un excellent moyen est l'emploi de la soude étendue qui éclaircit la substance grise et laisse mieux distinguer les tubes à myéline restés opaques. On prendra seulement soin, si l'on veut alors conserver ces pièces, de les bien laver à l'eau distillée. On pourra ensuite les garder dans la glycérine étendue ou dans le chlorure de calcium (Kölliker).

Gerlach emploie le chlorure d'or de la manière suivante : un morceau de moelle ou de cerveau est placé dans une solution de 10 à 2 pour 100 de bichromate d'ammoniaque et y est laissé pendant un mois environ. Les coupes sont mises dans une solution de 1 partie de chlorure d'or et de potassium pour 10 000 parties d'eau acidulée avec

l'acide acétique ou l'acide chlorhydrique. On trouve après dix à douze heures d'imbibition la substance blanche colorée en lilas, tandis que la substance grise est restée incolore. Mais comme les cellules nerveuses, par ce procédé, sont peu teintées, Gerlach fait subir à la coupe une nouvelle préparation afin de les rendre plus apparentes. On place la coupe dans une solution de chlorure d'or additionnée d'une solution faible d'azotate d'uranium ou de chlorure de palladium, et on l'y laisse pendant cinq à six heures: procéder ensuite comme ci-dessus pour rendre la préparation transparente et la conserver.

M. M. Duval (*Journal de l'Anat.*, 1876) recommande, pour la différenciation des éléments nerveux et lamineux du tissu des centres, la combinaison de l'action colorante du carmin avec celle du bleu d'aniline (soluble dans l'alcool). Voici, d'après cet auteur, les colorations obtenues par ce procédé :

1° Les cellules nerveuses et les cylindres d'axe sont d'un violet virant au rouge, c'est-à-dire dans lequel le carmin domine ;

2° Les vaisseaux sont d'un violet virant au bleu, c'est-à-dire dans lequel l'aniline domine;

3° Les enveloppes de la moelle (pie-mère, etc.) ainsi que tous les prolongements lamineux au sein de la substance nerveuse, se colorent en bleu presque pur.

VII. — NERFS PÉRIPHÉRIQUES.

§ 229.

Les organes nerveux centraux sont reliés à toutes les parties du corps par un réseau de filets dont l'ensemble constitue le système nerveux périphérique (§ 187).

Les nerfs périphériques peuvent être classés au point de vue anatomique, le seul qui nous doive occuper ici, en plusieurs catégories. — Un premier groupe est formé par les nerfs de deux sens spéciaux, les nerfs olfactif et optique.

Un second groupe comprend les autres nerfs crâniens, les racines motrices et sensitives avant leur sortie de la dure-mère.

Un troisième groupe comprend tous les autres filets blancs répandus dans le corps.

Dans un quatrième se rangent les filets gris, appartenant pour la plupart au grand sympathique. On trouve toutefois des transitions entre ces filets gris et les filets blancs.

§ 230. — Conception théorique du système nerveux périphérique.

Dans l'étude des centres nerveux, nous avons considéré les prolongements de Deiters émanés des cellules nerveuses comme de véritables faisceaux de conducteurs extrêmement déliés, les fibrilles nerveuses primitives, analogues à celles qu'on a vues (§ 189) constituer les prolongements des myélocytes. Cette interprétation doit toujours être présente à l'esprit dans l'étude du système nerveux périphérique. Nous pourrons y rencontrer soit de telles fibrilles isolées, soit des faisceaux plus ou moins volumineux de ces fibrilles, protégés ou non par l'adjonction de myéline et de gaînes spéciales ; nous pourrons voir de même ces faisceaux s'anastomoser, se partager, ou même se diviser en une infinité de fibres nerveuses extraordinairement déliées ayant ou non perdu les appareils de protection qui les entouraient, quand elles étaient en faisceau (1).

En outre, comme les conducteurs nerveux dans leurs trajets les plus longs au centre des gaînes de myéline ne présentent jamais de noyaux sur leur parcours, nous devrons toujours, quand des noyaux se rencontreront sur des conducteurs périphériques, les rapporter à l'existence d'une gaîne existant sur ces conducteurs, quelque fine d'ailleurs et difficile à observer qu'elle puisse être.

§ 231. — Nerfs olfactif et optique.

Les nerfs de deux sens spéciaux, le nerf optique et le nerf olfactif, ont une consistance qui se rapproche beaucoup plus de celle de la substance blanche des centres nerveux, que de celle des cordons nerveux périphériques ordinaires, dont ils n'ont à aucun degré la ténacité et la rigidité. Le tissu du nerf optique en particulier est formé de tubes à myéline analogues à ceux de la substance blanche. Beaucoup sont larges de 5 à 8 μ, mais le plus grand nombre a un diamètre inférieur à ces dimensions. Ces tubes, comme ceux des centres, offrent après la mort des varicosités qui démontrent qu'ils sont uniquement formés d'un axe enveloppé de son manchon de myéline. On a indiqué également dans le nerf optique l'existence d'axes nus et même de myélocytes, en sorte que ce nerf se rapprocherait à la

(1) Un exemple des plus démonstratifs que les cylindres d'axe sont formés d'un faisceau de fibrilles, est celui qu'offrent les organes tactiles (ou gustatifs ?) des poissons et en particulier du grondin (Voy. Jobert, *Études d'anat. comparée sur les organes du toucher*, Paris, 1872.)

fois, par sa constitution, et de la substance blanche et de la substance grise des centres.

Les fibres du nerf optique sont séparées en faisceaux par des cloisons incomplètes de tissu lamineux mou, peu résistant, où sont logés de gros capillaires; d'autres plus fins sont mêlés aux éléments nerveux.

Enfin le nerf tout entier est enveloppé d'une gaîne spéciale de tissu

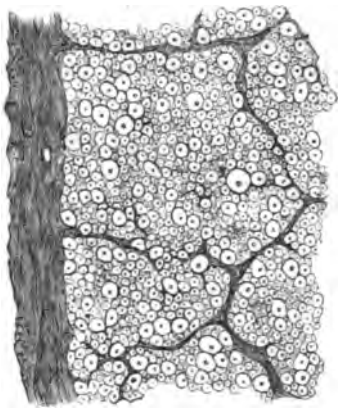

Fig. 81. — Coupes d'un fragment du nerf optique du bœuf, vers la périphérie, montrant son enveloppe lamineuse et les cloisons qui partent de celle-ci et qui divisent le nerf en faisceaux. (Gr. 350/1.)

fibreux continu d'une part avec celui de la dure-mère, et d'autre part avec celui de la sclérotique, sans avoir aucun caractère spécial qui le rapproche du périnèvre des nerfs périphériques ordinaires (Voy. § 240.)

§ 232. — Tubes nerveux à gaîne de Schwann.

Les éléments fondamentaux des racines rachidiennes et de tous les nerfs périphériques sont les tubes nerveux à gaîne de Schwann, que nous allons tout d'abord décrire. Ces tubes diffèrent effectivement de ceux des centres par la présence d'une gaîne spéciale, dite *de Schwann*, qui enveloppe la myéline. Chaque tube nerveux périphérique offre donc à étudier : 1° le cylindre d'axe ; 2° le manchon de myéline ; 3° la gaîne de Schwann.

L'axe a été découvert dans les nerfs périphériques en 1837 par Purkinje, qui l'a appelé *Axencylinder*. Il a ordinairement la forme d'une bandelette dont la coupe aurait une figure ovalaire ou rectangulaire, du moins chez les plus gros de ces éléments. La dimension de l'axe varie beaucoup; elle est surtout considérable dans les nerfs

moteurs, et toujours proportionnée au volume des autres éléments du tube. Remak avait décrit depuis longtemps l'axe comme offrant de fines stries longitudinales, avant que Max Schultze l'eût considéré comme n'étant qu'un faisceau de fibrilles nerveuses d'une extrême finesse. La substance de l'axe résiste à l'acide acétique et à l'acide chlorhydrique étendus; les alcalis la dilatent et la dissolvent en partie. L'acide nitrique chaud au contraire la contracte et la jaunit.

La gaîne de myéline n'offre rien de particulier, ses propriétés sont identiques à celles de la myéline des centres; elle présente un double contour et cache l'axe. On ne voit pas davantage à l'état frais la

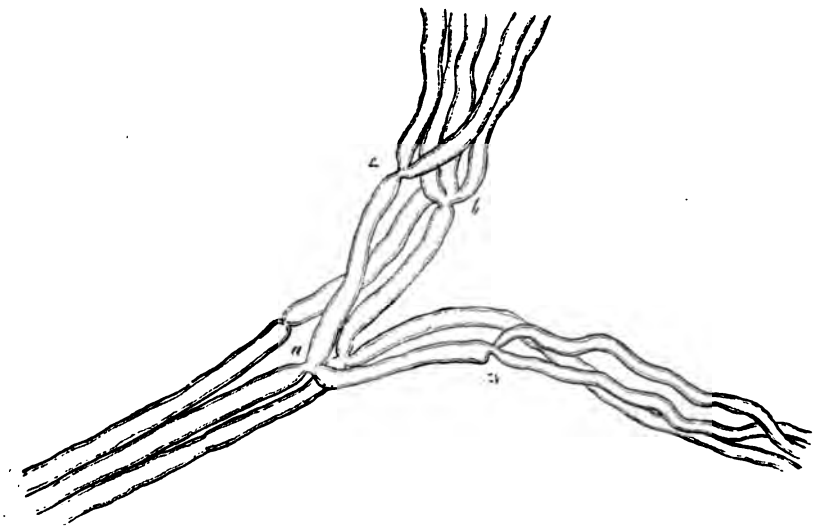

Fig. 85 (d'après Kölliker). — Fibres nerveuses ramifiées dichotomiquement dans un nerf cutané de la grenouille : *a*, première ramification ; *b*, seconde ramification. (Gr. 350/1.)

gaîne de Schwann très-mince qui enveloppe le tube ; mais celle-ci se révèle aussitôt que l'altération cadavérique commence. En effet, la myéline contenue dans cette membrane résistante ne peut plus diffluer sur les parties latérales des tubes et leur donner l'aspect variqueux, comme elle fait dans les centres (§ 203) ; elle s'épanche seulement en grosses gouttes par les extrémités rompues de la gaîne ; à l'intérieur de celle-ci elle se distribue en gouttes allongées ou sphériques plus ou moins volumineuses, qui s'entassent confusément entre l'axe et la gaîne. Il en résulte un aspect grumeleux et cailleboté très-net, surtout sur les tubes larges, et tout à fait caractéristique.

Les tubes nerveux à gaîne de Schwann peuvent se partager dicho-

tomiquement, en gardant leur constitution complexe (fig. 85). Dans ce cas, l'axe qui se divise, donne naissance à deux axes dont le volume total représente celui du premier. Certains faits montrent que des anastomoses de ce genre doivent se présenter également dans les centres nerveux; elles sont manifestes en tous cas dans les nerfs périphériques où elles ont été vues et figurées depuis longtemps.

Un genre d'anastomoses spécial et plus intéressant est celui dans lequel un tube nerveux vient tomber à angle droit sur un autre. Ceci se voit en particulier sur les tubes émanés des cellules ganglionnaires, qui vont s'unir de la sorte aux tubes des racines postérieures (Ranvier). On voit dans ce cas l'axe du tube afférent se partager en deux portions ou en deux faisceaux de fibrilles nerveuses primitives, s'accolant l'une à la partie centrale, l'autre à la partie périphérique du tube qui reçoit cette anastomose.

§ 233. — Gaîne de Schwann.

La gaîne de Schwann (*membrane limitante*, Valentin; *gaîne membraneuse*, Philippeaux et Vulpian) a été gratuitement assimilée au tissu lamineux par suite de vues théoriques qu'aucun fait ne vient appuyer. Elle a au contraire des réactions avec les agents chimiques qui la distinguent de la manière la plus nette des éléments du tissu conjonctif. Elle est extrêmement mince, mesurant tout au plus un quart de millième de millimètre d'épaisseur. Elle est formée d'une substance tenace, homogène, hyaline, transparente. Enfin, contrairement aux éléments du tissu lamineux, la gaîne de Schwann résiste même aux acides minéraux et aux alcalis caustiques, qui attaquent au contraire plus ou moins la myéline et l'axe contenus à son intérieur. Ces réactions permettent de l'isoler.

La gaîne de Schwann présente de distance en distance, *à espaces réguliers*, des noyaux sur lesquels nous aurons à revenir en parlant des segments nerveux (§ 235).

§ 234. — Étude des tubes nerveux.

Pour étudier les diverses parties dont se compose un tube nerveux, il sera bon de choisir d'abord quelque racine motrice ou sensitive de la moelle, et non un cordon périphérique, où les difficultés de préparation sont plus grandes en raison de l'adjonction d'éléments nouveaux dont nous aurons à parler plus loin. — On pourra prendre égal-

les racines de la plupart des nerfs crâniens (excepté les nerfs des sens spéciaux), surtout des nerfs moteurs oculaires et du spinal. Là même on distingue parfois l'enveloppe propre du tube nerveux sans le secours d'aucun réactif.

L'alcool et l'éther découvrent en général le cylindre d'axe avec une grande netteté. On peut les employer à froid sur des nerfs périphériques encore vivants, recueillis dans les salles de chirurgie après les opérations. Dans ce cas, l'effet de l'alcool et de l'éther n'est complet qu'au bout d'un certain temps; mais on a la ressource de la coction avec l'alcool absolu : on enlève ainsi une notable portion de la myéline, et si l'on fait bouillir ensuite un instant les tubes nerveux dans l'acide acétique, l'axe et la gaîne autour de lui demeurent on ne peut plus visibles.

La solution d'acide iodhydrique, appliquée sur des tubes frais, rend immédiatement la myéline grumeleuse, et permet de voir non-seulement de longs fragments d'axes isolés, mais encore un grand nombre de tubes nerveux dans lesquels cet axe resté en place est devenu très-évident et le plus souvent un peu onduleux. — On retrouve le même aspect sur des tubes nerveux conservés pendant plusieurs semaines dans la glycérine.

On peut encore obtenir d'excellentes préparations d'axes avec une solution ammoniacale de carmin où l'on fait macérer pendant deux ou trois jours les nerfs que l'on veut étudier.

Pour voir la gaîne de Schwann, Czermak recommande l'emploi de nerfs traités par le bichlorure de mercure, où on la distingue souvent très-bien. Un mode de préparation meilleur est de traiter les tubes nerveux par l'acide nitrique fumant, et d'y ajouter ensuite de la potasse caustique. Sous l'influence de ces réactifs, la myéline s'écoule du tube en petites gouttes; l'axe se dissout, et il ne reste plus que la gaîne vide colorée en jaune.

M. Sappey plonge un fragment de nerf dans un mélange de quatre parties d'eau et d'une partie d'acide azotique, et le fait bouillir quelque temps. Le fragment est devenu jaunâtre et sa consistance est faible; on en détache un faisceau, le plus fin possible; quelques gouttes d'acide acétique ou d'alcool déposées sur lui achèvent de dissocier les tubes nerveux, qu'on isole encore mieux en les comprimant légèrement. Ce procédé permet de distinguer à la fois les trois parties constituantes du tube.

§ 235. — Segments nerveux.

Ranvier (1) a montré que quand on fait agir sur les tubes nerveux périphériques, dans des conditions déterminées, soit l'acide osmique, soit le nitrate d'argent, la myéline apparaît discontinue, partagée par des sortes d'étranglements en segments de longueur sensiblement égale pour un même tube nerveux, et au milieu desquels on distingue

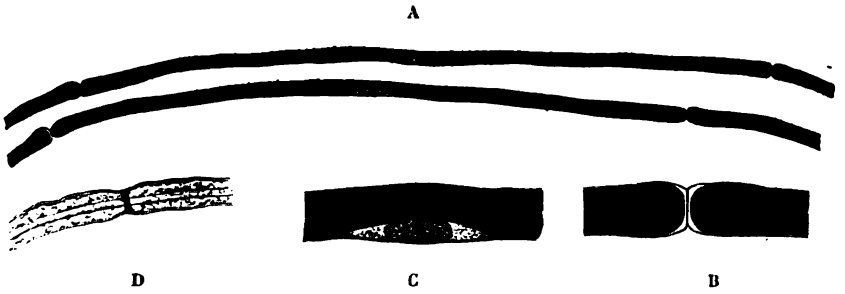

Fig. 86. — A, deux segments nerveux fixés par l'acide osmique; B, étranglement d'un de ces segments vu à un plus fort grossissement (l'axe n'est pas figuré); C, noyau de la gaîne de Schwann entouré de substance granuleuse; D, tube nerveux traité par le nitrate d'argent montrant un disque noirâtre.

un noyau de la gaîne de Schwann (fig. 86). Celle-ci d'ailleurs reste continue aussi bien que l'axe.

La longueur de ces segments varie avec la grosseur des tubes; elle varie également avec l'âge du sujet par l'allongement du tube, ou — ce qui revient au même — par l'écartement progressif des noyaux de la gaîne. On trouve toujours un étranglement aux points où les tubes se dichotomisent, ou bien où ils se soudent à angle droit (§ 232).

L'existence d'étranglements sur le trajet des tubes nerveux vivants avait été déjà figurée, mais jamais avec la régularité qu'ils offrent sur les préparations traitées comme nous l'indiquons: il n'est pas certain, par suite, que ces étranglements vus autrefois correspondent à ceux que l'on obtient par les réactifs dont nous parlons.

On peut employer l'acide osmique concentré ou en solution diluée. Celui dont on se sert ordinairement est à 1 pour 100. On y plonge le nerf pendant vingt-quatre heures, en ayant soin de le dissocier au préalable. Au bout de ce temps, le nerf est coloré au carmin et on achève la dissociation dans une goutte d'eau distillée ou de glycérine. Voici dès lors comment se présentent les différentes parties du tube. La myé-

(1) *Recherches sur l'histologie et la physiologie des nerfs* (*Arch. de physiol.*, 1872).

line est colorée en noir intense, la gaîne de Schwann et l'axe en rouge, seulement la coloration de ce dernier, masquée par la myéline, ne se montre qu'au niveau des étranglements. Si l'on examine ces étranglements à un fort grossissement, on arrive à se convaincre qu'ils ne sont pas dus à une constriction ou à un épaississement de la gaîne de Schwann à leur niveau, mais qu'entre l'extrémité des deux boudins de myéline s'est épanchée une substance indépendante à la fois de l'axe et de la gaîne. C'est ici le lieu de rappeler que certains anatomistes avaient depuis longtemps décrit un fluide existant entre le cylindre d'axe et le manchon de myéline.

A la partie moyenne de chaque segment on distingue un noyau ovoïde, accolé à la face interne de la gaîne. Il est lui-même plongé dans une substance granuleuse, se colorant par le carmin, qui déprime à ce niveau la myéline. Celle-ci, au contraire, aux extrémités de chaque segment, est souvent renflée.

Chaque segment correspond donc en réalité à un élément cellulaire qui, disposé bout à bout avec d'autres, donne naissance à la gaîne de Schwann. Il n'est pas démontré d'ailleurs que la myéline soit une dépendance de ces éléments, puisqu'on la retrouve dans les tubes nerveux des centres dépourvus de gaîne de Schwann.

L'interruption du manchon de myéline au niveau des étranglements permet au nitrate d'argent d'aller à travers ceux-ci provoquer sur l'axe la formation des stries dont il a été déjà question (§ 204). Elles s'étendent de part et d'autre à une certaine distance, mais en s'affaiblissant progressivement (comparez § 204). Notons toutefois que cette réaction caractéristique exige ici une imbibition beaucoup plus prolongée dans la solution argentique que pour les tubes de la substance blanche. L'argent peut également se précipiter entre les deux extrémités des boudins de myéline en forme d'un anneau noirâtre embrassant l'axe au-dessous de la gaîne de Schwann. On obtient ce résultat en plongeant, ainsi que l'a montré Ranvier (*Arch. de physiol.*, 1872), un nerf périphérique pendant vingt-quatre heures dans une solution de nitrate d'argent à 2 pour 1000. On traite ensuite les tubes nerveux par l'alcool. Sur les préparations bien réussies, le dépôt d'argent se présente comme un disque muni d'un orifice central où passe l'axe, et légèrement excavé sur ses faces moulées en quelque sorte sur les extrémités arrondies des segments de myéline (Voy. fig. 86).

Quelquefois il arrive, surtout lorsque la solution de nitrate d'argent est plus concentrée, 3 à 4 pour 1000 environ, que l'argent, au lieu de dessiner des stries sur l'axe, s'y dépose confusément dans une certaine étendue. Il en résulte alors, avec l'anneau argentique

vu suivant son plan, l'apparence de petites « croix latines » (Ranvier).

D'après Le Goff, la substance interposée à la myéline, sous la gaîne de Schwann, au niveau des étranglements, serait fortement réfringente et visible sur des tubes nerveux traités simplement par la purpurine. Nous signalerons pour mémoire, en parlant du nitrate d'argent, qu'il peut également se déposer entre les tubes nerveux, comme entre tous les éléments suffisamment rapprochés (cellules épithéliales, fibres-cellules, etc.). Cette réaction s'obtient en particulier sur les nerfs sous-arachnoïdiens. Nous l'avons déjà signalée (§ 204) à la surface de la moelle épinière (1).

§ 236. — Fibres de Remak.

On trouve dans un grand nombre de nerfs, et en particulier dans les filets du grand sympathique, à côté des tubes nerveux à myéline et à gaine de Schwann, d'autres éléments nerveux appelés *fibres de Remak*, du nom de l'anatomiste qui les a découvertes, bien que tout d'abord il se soit mépris sur leur nature et les ait considérées comme une variété d'éléments lamineux. Ils paraissent représenter simplement l'état embryonnaire des tubes nerveux ordinaires. Ils sont dépourvus de myéline. Il en résulte que les filets nerveux composés de ces éléments ont une coloration grise et une certaine transparence.

Les fibres de Remak (*fibres gélatineuses*, Henle; *embryonnaires*, Hénocque; *ganglieuses*, Remak; *fibres grises* ou *gélatiniformes*, *fibres nerveuses à noyau*) sont des filaments larges en général de 1 à 2 μ, à bords nets, réguliers, parallèles; elles sont pâles, grisâtres et parsemées de très-fines granulations; çà et là elles offrent des noyaux ellip-

(1) Les faits indiqués dans ce paragraphe peuvent prêter à quelques objections. Si les réactions en question ne sont pas douteuses, il nous paraît moins prouvé que l'acide osmique en particulier traduise dans ce cas exactement l'état vivant. Il est très-certain que de tout temps les anatomistes ont vu, sans y prêter beaucoup d'attention, et ont figuré des incisures que l'on découvre sur les nerfs en place dans les parties transparentes de certains animaux; mais il est au moins singulier, si ces incisures répondent aux étranglements que l'on observe par les réactifs, que l'espacement régulier de ces incisures n'ait point frappé les observateurs. Il y a une autre objection plus grave : la myéline a des caractères optiques très-nets, elle offre toujours un double contour sur le tube nerveux aussi bien que dans les gouttes qu'elle forme quand elle entre en diffluence. On n'a pas expliqué comment, sur le tube nerveux vivant, chaque étranglement n'est pas dès lors accusé par l'existence de quatre traits répondant aux extrémités opposées des deux segments de myéline, et rappelant par leur aspect ceux qui délimitent le contour même du tube. Il ne serait pas impossible que les réactifs en question aient précisément pour effet de provoquer un sectionnement régulier du manchon de myéline : le phénomène s'expliquerait à la rigueur par l'espacement régulier des noyaux de la gaîne de Schwann qui déterminerait les cassures également régulières de la myéline. Nous aurons, en parlant des muscles, à constater un phénomène analogue, sans même avoir d'aussi bonnes raisons pour expliquer la régularité du sectionnement.

tiques étroits, longs de 12 μ environ, granuleux et sans nucléole. Ils occupent toujours une position latérale. L'existence de noyaux sur le trajet des fibres de Remak (fig. 87), la solidité même de ces fibres engagent à les considérer comme des conducteurs nerveux très-fins, enveloppés cependant d'une gaîne à laquelle appartiennent les noyaux, et qui s'applique sur eux sans interposition de myéline.

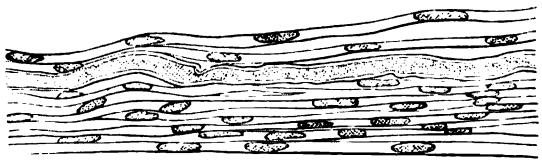

Fig. 87 (d'après Ch. Robin). — Fibres de Remak ; au milieu d'elles est un tube nerveux à myéline.

Cette constitution, qui n'a pas encore été démontrée directement, semble du moins en rapport avec les réactions de ces fibres. En effet, contrairement aux éléments lamineux, elles résistent à l'action de l'acide acétique, des alcalis, et en particulier de l'acide nitrique qui les durcit, tandis qu'il gonfle le tissu lamineux et lui donne la transparence et la consistance de la gélatine. Depuis longtemps, en anatomie descriptive, on se sert de cette réaction de l'acide nitrique pour disséquer et suivre au loin les filets gris du grand sympathique à peu près uniquement composés de fibres de Remak. De même l'eau bouillante, loin de rendre les fibres de Remak transparentes, gélatineuses, et de les dissoudre comme les éléments du tissu lamineux, rend ces fibres troubles et opaques.

Pendant une longue période de la vie intra-utérine, les nerfs périphériques de l'embryon ne présentent que des fibres de Remak mélangées de fibres lamineuses. Le nerf cubital, jusqu'au cinquième mois, n'est pas autrement constitué. Cet état, qu'on peut appeler embryonnaire, persiste pendant toute la vie dans les branches du grand sympathique; c'est donc là qu'il faudra rechercher les fibres de Remak chez l'adulte, où elles jouent un rôle physiologique important, comme l'indique leur distribution dans certains filets qui ont une action motrice bien déterminée, les filets carotidiens entre autres.

§ 237. — Axes nus. Plexus terminaux.

On est loin d'avoir épuisé, avec les tubes nerveux périphériques à myéline et les fibres de Remak, la liste des apparences sous lesquelles peuvent se présenter les ramifications dernières du système nerveux.

Seulement on arrive alors, en avançant dans cette voie, à des éléments d'une telle ténuité et d'une telle altérabilité qu'il devient presque impossible de les étudier individuellement.

Dans certains cas, le conducteur nerveux est réduit à un filament mesurant au plus 1 à 1 1/2 μ et offrant toutefois des contours nets, surtout dans les préparations traitées par les acides chlorhydrique ou acétique faibles, puis le chlorure d'or ou le carmin, ou l'acide osmique faible employé dans ce cas comme colorant. Tantôt ces filaments paraissent dépourvus de toute enveloppe de myéline, tantôt ils présentent, exactement comme les plus minces tubes de la substance blanche, des varicosités fusiformes très-allongées, espacées, mais n'arrivant point, même à l'endroit de leur plus grande épaisseur, à donner l'apparence d'un double contour. On est naturellement conduit à attribuer ces varicosités à un déplacement d'une très-légère couche de myéline qui enduirait l'axe dépourvu à ce niveau de gaîne de Schwann.

Dans d'autres cas cet axe, après la mort, n'offre aucune varicosité et paraît mériter véritablement le nom d'*axe nu* qu'on lui donne. Il s'anastomose fréquemment avec d'autres semblables et présente soit sur son trajet, soit aux points de rencontre, de petites cellules, fusiformes dans le premier cas, polygonales dans le second, qui paraissent être des cellules nerveuses périphériques.

238. — Fibrilles primitives, moniliformes.

Dans certains nerfs des sens spéciaux, en particulier dans le nerf olfactif, on trouve des éléments nerveux d'une finesse encore beaucoup plus grande que les axes nus qui viennent d'être décrits. On peut les considérer comme des fibrilles nerveuses primitives : ce sont les éléments nerveux les plus ténus que l'on arrive à distinguer, et ils atteignent presque la limite de la visibilité par nos grossissements. Ils se rapprochent, par leurs dimensions et par leur aspect, des filaments qui servent de prolongements dans certains cas aux myélocytes (§ 189). — Ils se réduisent le plus souvent, par l'action des réactifs, en une sorte de chapelet de granulations. C'est ainsi que ces fibrilles extraordinairement ténues se montrent en particulier dans les muscles lisses et dans certains épithéliums comme celui de la cornée. On les désigne parfois sous le nom de *fibrilles moniliformes*.

§ 239. — Développement des tubes nerveux.

Les nerfs périphériques se développent de très-bonne heure et peuvent compter parmi les organes qui apparaissent des premiers. Sur l'embryon de mouton de 10 millimètres, les nerfs rachidiens forment déjà des cordons relativement volumineux ; étalés à leur origine où ils mesurent le diamètre même des prévertèbres, ils deviennent bientôt cylindriques et se placent en dedans du bord postérieur (inférieur si l'on considère la station verticale) de ces organes.

Ces cordons sont constitués à cette époque par une substance fibroïde mêlée de noyaux ovoïdes. La substance fibroïde paraît analogue à celle qui se montre en même temps à la périphérie de l'axe cérébro-spinal (§ 212) ; elle a le même aspect et les mêmes réactions ; on peut la considérer comme formée de fibrilles nerveuses qui se réuniront plus tard pour devenir les cylindres d'axe du nerf. Les noyaux, de leur côté, sont évidemment le centre de formation des cellules qui donneront naissance à la gaîne de Schwann, ainsi qu'au périnèvre et au névrilème (voyez § 243) qui complètent le tissu nerveux périphérique.

Par la suite du développement, les noyaux des cellules destinées à former les gaînes de Schwann s'écartent les uns des autres et deviennent de plus en plus rares sur le trajet du tube.

On ignore, comme le remarque Kölliker, si l'apparition des nerfs périphériques est subordonnée à celle des parties de l'axe cérébro-spinal dont ils dépendent, et jusqu'à quel point ils peuvent se développer à l'origine, indépendamment de toute attache à ces centres, comme semble l'indiquer une observation par malheur incomplète, faite sur un monstre absolument anencéphale.

Les fibres de Remak représentent, ainsi qu'on l'a vu (§ 236), un stade ultérieur du développement embryonnaire des tubes nerveux.

Les chiffres suivants exprimeraient, d'après Harting, la croissance des éléments nerveux en diamètre. Les fibres sans myéline qui composent le médian d'un fœtus de quatre mois ont en moyenne 3,4 μ de large ; les mêmes éléments, devenus tubes nerveux, ont à la naissance 10,4 μ, et chez l'adulte 16,6 μ. L'accroissement de volume du nerf, à partir du quatrième mois, serait dû uniquement, d'après Harting, à l'adjonction des gaînes de myéline et des éléments accessoires du tissu ; mais le nombre des éléments nerveux resterait constant, dès cette époque, jusqu'à l'âge adulte (Kölliker).

Ranvier a constaté que la longueur des segments nerveux ou, pour parler plus exactement, la distance entre les noyaux de la gaîne de

Schwann augmente avec l'âge. C'est là un simple phénomène de croissance, commun d'ailleurs à d'autres éléments anatomiques, et en particulier aux segments des fibres musculaires striées, ainsi qu'on peut le constater facilement sur certaines espèces de crustacés (1).

§ 240. — Périnèvre.

Avant de décrire la structure générale des cordons nerveux, nous devons encore parler d'une partie constituante de ces cordons qu'on trouve constamment sur les nerfs périphériques et qui a reçu de M. Ch. Robin le nom de *périnèvre*. M. Ch. Robin en a donné en effet la première description complète, mais la découverte du périnèvre remonte en réalité à Leeuwenhœck, qui le décrit et le figure dans deux lettres datées du 2 mars et du 26 mai 1717.

Le périnèvre représente un élément anatomique, en ce sens qu'il a des réactions spéciales qui le distinguent du tissu lamineux en particulier. La substance périnévrique, de même que la plupart des éléments du système nerveux périphérique, forme des tubes ramifiés et continus. Elle enveloppe toujours un nombre plus ou moins grand de conducteurs nerveux qu'elle suit dans leur distribution et qu'elle accompagne jusqu'à leur terminaison. C'est donc une gaîne qui diminue de diamètre à mesure que se distribuent les tubes nerveux qu'elle enveloppe ; qui se ramifie pour les accompagner dans tous les points où ils se rendent ; et qui peut même s'anastomoser avec une autre gaîne semblable, pour permettre aux tubes nerveux que toutes deux renferment, de se mêler ou de passer d'un nerf dans un autre.

Les nerfs des sens spéciaux et les filets gris du grand sympathique ne présentent point de gaînes périnévriques. Mais on en trouve dans les racines et dans les filets blancs de ce dernier; les gaînes cessent, dans ce cas, au-dessus des ganglions sympathiques pour reparaître au-dessous. Les paires rachidiennes, avant d'avoir franchi la dure-mère, ne présentent point de gaînes de périnèvre : les tubes y sont réunis en faisceaux par du tissu lamineux, mais ces faisceaux ne sont entourés d'aucune enveloppe propre.

La substance des gaînes périnévriques est homogène, striée ou non, très-finement granuleuse, incolore, transparente ; elle se plisse facilement, elle est très-résistante, peu extensible et peu élastique. Sa déchirure offre tantôt des bords nets qui se recourbent souvent sur eux-mêmes, tantôt elle est irrégulière et denticulée.

(1) Voy. Pouchet et Jobert, *Journ. de l'Anat.*, nov.-déc. 1876.

Les stries, quand elles existent, ne se montrent que par places ; elles sont disposées suivant la longueur de la gaîne ; elles sont finement flexueuses et d'une très-grande délicatesse. — Quant aux granulations, elles sont répandues d'une manière uniforme dans toute l'étendue de la substance. — Le périnèvre est partout pourvu de noyaux, dont nous indiquerons plus loin les rapports.

La longueur des gaînes de périnèvre varie nécessairement comme les éléments qu'elles embrassent. — Les gaînes les plus larges s'observent dans les nerfs de la vie animale et dans les cordons de communication du grand sympathique. Elles y atteignent jusqu'à 200 ou 500 μ de diamètre, c'est-à-dire qu'elles forment, avec leur contenu, un ensemble nettement visible sans le secours d'aucun instrument. C'est ce que l'on appelait autrefois les *fibres nerveuses* (*nervuli* de Leeuwenhœck). Les gaînes les plus larges ne mesurent guère plus de 2 à 3 μ d'épaisseur, mais cette épaisseur ne reste pas partout proportionnelle au diamètre des gaînes ; elle augmente, au contraire, chez les plus petites, presque en raison inverse de leur diamètre. En sorte que là où la gaîne ne renferme plus qu'un ou deux tubes nerveux, son épaisseur peut atteindre 8 μ ou 10 μ et même plus.

L'acide acétique et l'acide sulfurique très-étendus pâlissent le périnèvre, le gonflent et en même temps le resserrent ; ils y déterminent des plis épais. La potasse agit de même. — Une partie d'acide nitrique du commerce étendue de deux ou trois parties d'eau est le meilleur réactif du périnèvre ; il le resserre et y détermine des plis élégamment disposés ; il le rend plus roide et comme parcheminé. En même temps les gaînes deviennent plus nettes, pendant que le tissu lamineux ambiant est gonflé et réduit à l'état amorphe.

Les gaînes de périnèvre ne sont point homogènes dans toute leur épaisseur ; elles résultent de l'accolement d'un nombre plus ou moins grand de lames plus ou moins épaisses (1). Pour voir ces lamelles, Ranvier (2) fait durcir le nerf sciatique d'un chien dans l'acide chromique : on y pratique ensuite des coupes transversales que l'on colore au carmin et que l'on examine dans la glycérine ou dans le baume du Canada. Chaque faisceau nerveux est alors entouré d'un cercle fortement coloré en rouge, présentant des stries circulaires parallèles. Si au lieu d'employer l'acide chromique pour durcir le nerf, on fait usage d'alcool

(1) Cette structure lamellaire du périnèvre est nettement indiquée par Henle et Merkel dans leur remarquable travail : *Ueber die sog. Bindesubstanz der Centralorgane des Nervensystems (Henle u. Pfeuf.'s Zeitschr.*, t. XXIV, 1869). Ils disent : « Dass die Nervenfasern innerhalb der concentrischen Lamellen, die das Neurilem der Primitivbündel bilden, u. s. w. »

(2) *Recherches sur l'histologie et la physiologie des nerfs*, in *Archives de physiologie*, juillet 1872.

à 36 degrés ou d'acide picrique en solution concentrée, les coupes se colorent plus facilement par le carmin ; l'acide acétique agit alors comme sur le tissu frais, il gonfle le tissu lamineux ambiant qui perd sa coloration, tandis que la gaîne de périnèvre reste fortement teintée en rouge et conserve sa striation. Un autre procédé indiqué par le même auteur est d'injecter avec une seringue de Pravaz dans le névrilème (voy. § 243) le mélange suivant :

Gélatine gonflée dans l'eau distillée et fondue au bain-marie.	2 parties.
Solution de nitrate d'argent à 1 pour 100.....	1 partie.

Cette injection, liquide vers 35 et 40 degrés, file le long du nerf. Lorsque la gélatine s'est prise en masse par le refroidissement, le nerf est enlevé et mis dans l'alcool à 36 degrés. Vingt-quatre heures après, il est devenu assez dur pour qu'on puisse y pratiquer des coupes minces qui, placées dans la glycérine et exposées à la lumière, montrent le périnèvre fortement coloré en noir, tandis que le reste de la préparation présente une légère teinte brune. Si l'on étudie alors, à l'aide d'un grossissement de six à huit cents diamètres, les coupes transversales, on voit que l'argent s'est précipité entre les lames des gaînes périnévriques. Ces lames peuvent être au nombre de dix à douze sur les gros faisceaux nerveux du sciatique du chien. Si l'on pratique sur le même nerf des coupes longitudinales, on obtient des fragments de gaîne rubanés que l'on peut, avec des aiguilles, décomposer en une série de lamelles distinctes. Il arrive aussi parfois que la gélatine argentique s'insinue entre les lames, et les écarte par une vraie dissociation. Celle-ci, difficile chez le chien, est très-facile au contraire chez le lapin.

Cette disposition en lames des gaînes de périnèvre les rapproche, comme le font d'autre part leurs caractères chimiques, de la substance des corpuscules de Pacini (voy. § 251), qui ne seraient de la sorte constitués que par une augmentation de nombre et un épaississement des lames périnévriques. Jobert a au reste montré chez le raton une disposition qui semble intermédiaire (fig. 88) : on voit au-dessous de chaque corpuscule de Pacini des gaînes épaisses, tout à fait analogues à la substance de celui-ci, enve-

Fig. 88 (d'après Jobert). — Gaînes périnévriques concentriques sur un tube nerveux, au voisinage d'un corpuscule de Pacini de la patte du raton. (Gr. 150/1.)

lopper sur une certaine étendue le tube nerveux qui se rend au corpuscule, en renforçant le propre périnèvre de ce tube.

Les injections au nitrate d'argent montrent de plus que chaque gaîne lamelleuse de substance périnévrique présente à sa face interne une couche continue de larges cellules endothéliales. Celles-ci sont de forme régulièrement polygonale, à cinq ou six pans. Elles mesurent en moyenne 30 μ de diamètre. On met directement ces cellules en évidence par la macération prolongée dans une solution de nitrate d'argent à 1 pour 1000, combinée ensuite avec le durcissement par l'alcool. On peut, à l'aide d'aiguilles, séparer dans ce cas les différentes gaînes les unes des autres, et voir que les noyaux qu'on y distingue doivent en réalité être rapportés aux cellules épithéliales tapissant la face interne des lames. Ces noyaux apparaissent nettement sur les préparations colorées à l'hématoxyline. Ils occupent le bord ou l'un des angles de la cellule. Leur grand axe est ordinairement parallèle à la direction du nerf; leur longueur peut varier de 15 à 25 μ, leur largeur de 4 à 6 μ, leur épaisseur de 3 à 4 μ, en sorte qu'ils dépriment toujours un peu à leur niveau la lame périnévrique intérieure à celle qu'ils tapissent. Cette disposition est surtout accusée sur les lames constituant les corpuscules de Pacini.

§ 241. — Développement du périnèvre.

De très-bonne heure les nerfs périphériques sont partagés en faisceaux cylindriques répondant aux gaînes périnévriques et à leur contenu (1). Cette constitution est déjà très-nettement visible sur les branches du trijumeau d'un embryon de mouton de 18 millimètres. Si on pratique sur la tête des coupes perpendiculaires à l'axe de la cavité buccale, on découvre au-dessus et au-dessous de celle-ci, de chaque côté, la coupe des nerfs dentaire supérieur et dentaire inférieur, à une époque où le cartilage de Meckel (voy. § 305) se reconnaît à peine à une condensation plus grande des noyaux au milieu du tissu lamineux embryonnaire, et où il n'y a encore aucune trace des invaginations épithéliales qui donneront lieu aux dents (voy. ci-dessous). Dès cette époque, les nerfs dentaires, parfaitement limités dans leur contour, mesurent 200 μ sur 130 μ. Chacun est formé par la réunion de dix ou douze faisceaux environ, mesurant en moyenne 45 μ, parfaitement cylindriques et sur la périphérie desquels on dis-

(1) Voy. Pouchet et Tourneux, *Soc. de biologie*, 23 déc. 1876.

tingue des noyaux appliqués contre eux. On peut en conclure que dès cette époque existe autour de ces faisceaux une membrane périnévrique extrêmement ténue (fig. 89).

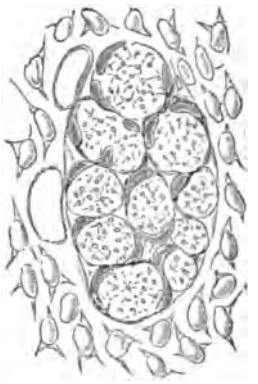

FIG. 89. — Coupe du nerf maxillaire inférieur sur un embryon de mouton de 18 millimètres de long. Deux capillaires se voient sur le côté. (Gr. 250/1.)

Vers le milieu de la vie intra-utérine chez l'homme, quand les tubes nerveux sont encore à l'état de fibres de Remak, on peut isoler les faisceaux entourés de leur gaîne de périnèvre, très-distincte par ses réactions dès cette époque, du tissu lamineux ambiant. C'est là un point sur lequel il importe d'insister, parce que, comme pour la gaîne de Schwann, on a voulu parfois assimiler la substance du périnèvre au tissu lamineux. Quoique la délimitation ne soit pas toujours aisée, quoiqu'on voie même parfois des fibres lamineuses se souder intimement au périnèvre et se continuer avec lui, les réactions chimiques permettent de distinguer de très-bonne heure la substance du périnèvre comme espèce anatomique.

§ 242. — Étude du périnèvre.

La préparation et l'étude du périnèvre ne présentent que peu de difficultés ; dans les parties du système nerveux que nous avons indiquées, où les gaînes de périnèvre ont le plus grand diamètre, et sont même visibles à l'œil nu, on parvient en général assez facilement à en isoler une, en opérant avec des aiguilles fines sur une lame placée sur fond noir. Avec quelque habitude on peut, dans ces conditions, distinguer à l'œil nu le périnèvre du tissu lamineux qui l'environne, plus grisâtre, plus pâle et demi-transparent. On arrive à les séparer par des tractions et des pressions convenablement exercées. On porte ensuite la préparation sous le microscope, où l'on voit la gaîne homogène dépassée à ses deux extrémités par le faisceau de tubes nerveux qu'elle embrasse. Il est même possible d'arriver à ouvrir en partie cette gaîne, et à la vider à peu près de son contenu sans le secours d'aucun agent chimique et avec les seules aiguilles.

Dans l'épaisseur des organes, où le périnèvre n'entoure plus qu'un ou deux tubes nerveux, sa préparation est la même que pour étudier la distribution extrême des éléments nerveux : on cherche à rendre transparents les tissus ambiants par quelque agent qui ait sur le périnèvre

une action contraire. C'est donc à l'acide nitrique étendu de deux ou trois parties d'eau qu'on donnera dans ce cas la préférence.

Nous devons signaler ici une recherche qu'on a appliquée à l'étude de la distribution des gaînes de périnèvre, alors qu'on avait oublié la découverte de Leeuwenhœck. Un élève de Cruveilhier, M. Bogros, injecta, il y a plusieurs années, les gaînes périnévriques des nerfs. En effet, dans beaucoup de cas, le diamètre considérable de celles-ci se prête à l'admission d'une canule, et leur résistance permet à un liquide poussé sous une pression assez forte de les parcourir dans toute leur longueur en refoulant les tubes nerveux qui remplissent leur cavité sur le vivant. Si l'on emploie une injection aqueuse, on voit celle-ci se loger entre les tubes nerveux.

§ 243. — Tissu des nerfs en général.

Connaissant tous les éléments dont se composent les nerfs périphériques, nous pouvons rapidement décrire leur structure. Nous avons indiqué (§ 232) la composition des nerfs optique et olfactif. Tous les autres nerfs crâniens sensitifs ou moteurs et tous les nerfs

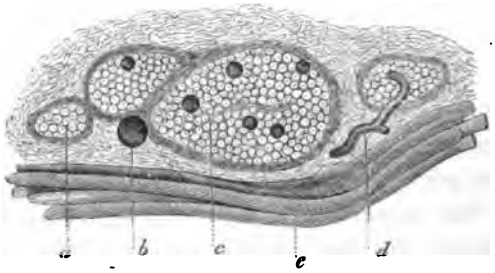

Fig. 90. — Coupe transversale d'un filet nerveux de la langue du tamanoir (Gr. 100/1) : *a*, faisceau nerveux primitif non vasculaire ; *b*, artériole ; *c*, gros faisceau primitif avec cinq capillaires ; *d*, capillaire franchissant la gaîne périnévrique ; *e*, faisceaux striés de la langue.

rachidiens sont essentiellement constitués par des faisceaux d'éléments nerveux enveloppés d'une gaîne de périnèvre reliée elle-même à d'autres gaînes semblables par du tissu lamineux ordinaire.

Les éléments essentiels renfermés dans les gaînes de périnèvre sont des tubes nerveux de différents diamètres mêlés ordinairement de fibres de Remak très-fines, de vaisseaux, de fibres lamineuses et de cellules du tissu conjonctif. La pénétration des capillaires à l'intérieur des gaînes de périnèvre est encore un caractère qui les rapproche des enveloppes des corpuscules de Pacini (voy. § 250 et 251). Todd

et Bowman avaient décrit dès 1856 les capillaires des corpuscules de Pacini du mésentère du chat. Nous-même avons figuré depuis longtemps (1) les vaisseaux à l'intérieur des gaînes périnévriques du tamanoir. Il est facile de les injecter, en particulier chez les jeunes chats. Nous avons noté dès lors qu'on ne trouve ces capillaires que quand le faisceau nerveux atteint une certaine grosseur. Ils forment des mailles allongées dont le diamètre transversal chez le tamanoir est de 70 μ en moyenne. C'est ce diamètre transversal des mailles qui règle le nombre des capillaires dans chaque gaîne. Quand la largeur du faisceau est égale ou inférieure à cette dimension moyenne de 70 μ, on n'y trouve pas de capillaires ; quand elle dépasse de peu cette dimension, on n'y voit en général qu'un seul capillaire parallèle aux tubes. Enfin, pour les faisceaux plus épais, le nombre des capillaires est à peu près régulièrement proportionnel à l'aire de chacun, à raison d'une distance moyenne de 70 μ entre eux. Ces capillaires sont toujours à paroi simple dépourvue de fibres musculaires.

La présence de fibres de Remak au milieu des tubes nerveux dans les faisceaux d'un certain volume paraît constante ; celle des fibres lamineuses également. Quant aux tubes larges ou minces, ils n'offrent aucune particularité de distribution et sont mélangés sans ordre apparent.

La composition que nous indiquons est celle des plus gros faisceaux. On a vu que les gaînes de périnèvre, en suivant la distribution des tubes qu'elles enveloppent, arrivent progressivement à ne plus contenir à leur intérieur que trois ou deux tubes nerveux et finalement un seul, en même temps que la gaîne devient elle-même plus épaisse.

Le tissu lamineux qui réunit les gaînes de périnèvre plus ou moins nombreuses pour former le nerf porte le nom de *névrilème*. C'est du tissu lamineux ordinaire, peu vasculaire comme toujours, plus ou moins abondant selon les nerfs considérés ; en général, il est d'autant plus abondant que le nerf est exposé à de plus grandes pressions du dehors.

§ 244. — Des nerfs en particulier.

Racines. — Les racines (§ 232) n'offrent point de gaînes de périnèvre. Les tubes nerveux y sont toutefois disposés en faisceaux dans le névrilème. Celui-ci forme autour de la racine entière une couche épaisse de 5 à 6 μ au plus, se continuant avec le tissu de la pie-mère.

Les racines antérieures sont en général composées de tubes larges et les postérieures de tubes minces. Mais cette distribution n'est pas

(1) Voy. *Journal de l'Anatomie*, juillet-août 1867.

rigoureuse. Les racines diffèrent plutôt par la proportion des tubes larges ou minces qu'elles présentent, que par l'existence exclusive des uns ou des autres.

Nerfs mixtes. — Dans les nerfs mixtes les tubes nerveux sont de toutes les dimensions. Ce n'est que vers l'extrémité de leur trajet que se fait de nouveau le partage, les tubes larges allant en général aux muscles, les tubes minces à la peau et aux vaisseaux. Le rapport des tubes minces aux tubes larges serait comme 1,1 : 1 dans les nerfs cutanés, et comme 0,1 — 0,33 : 1 dans les nerfs moteurs (Bidder et Volkmann).

Trijumeau. — La petite racine est formée principalement de tubes larges, la grosse de tubes minces.

Pneumogastrique. — Les rameaux du pneumogastrique qui se rendent à l'œsophage, au cœur, à l'estomac, renferment presque exclusivement des tubes minces, tandis que dans le laryngé supérieur les tubes minces sont aux tubes larges seulement comme 2 : 1, et dans le laryngé inférieur comme 1 : 6 — 10.

Grand sympathique. — Les racines rachidiennes du grand sympathique sont constituées, comme les racines postérieures, presque uniquement de tubes minces. Les branches du grand sympathique présentent au contraire des aspects variés. Les unes sont blanches comme les nerfs rachidiens: par exemple, les nerfs splanchniques. D'autres sont d'un blanc grisâtre : les nerfs intestinaux, les nerfs de l'utérus non gravide (Remak). D'autres enfin sont grises et molles : les rameaux carotidiens internes et externes, les nerfs cardiaques, la plupart des nerfs des vaisseaux, les rameaux plexiformes de la cavité abdominale, les nerfs des glandes, les plexus pelviens. Ces différences d'aspect tiennent à la très-grande variété de composition de ces filets, les uns contenant un grand nombre de tubes à myéline, les autres formés uniquement de fibres de Remak. Les tubes à myéline entrant dans la constitution des filets du grand sympathique offrent eux-mêmes tous les diamètres depuis 2,5 jusqu'à 13 μ. Quand ils existent, ils occupent en général le centre du filet qui reste grisâtre. Il est rare alors d'en trouver plus de huit ou dix. Remak a constaté que dans les nerfs de l'utérus gravide les fibres embryonnaires étaient trois à dix fois plus nombreuses que les tubes à myéline, et que ceux-ci, comme dans les autres cordons du grand sympathique, occupaient une position centrale, soit isolément, soit réunis en petits faisceaux.

Étude. — Les différentes parties constituantes des filets nerveux devront être étudiées par une dilacération attentive sous la loupe de Brücke ou le microscope redresseur. On pourra très-bien juger de leurs rapports mutuels par des coupes pratiquées sur les plus gros troncs, surtout après une imbibition au carmin. Les gaînes de Schwann échapperont dans ce cas à l'observation, mais on verra bien les gaînes de périnèvre enveloppant des faisceaux de différents diamètres, et séparées elles-mêmes par des cloisons de tissu lamineux.

VIII. — GANGLIONS.

§ 245. — Cellules ganglionnaires.

Les ganglions forment de véritables centres nerveux disposés de place en place sur le trajet des nerfs périphériques. Ils présentent comme partie essentielle un élément anatomique complexe auquel il convient de réserver le nom de *cellule ganglionnaire* (voy. § 190). Les cellules ganglionnaires ne sont autre chose que des cellules nerveuses enveloppées d'une membrane particulière leur formant une sorte de paroi ou de coque. Ces cellules, comme tous les éléments du système nerveux d'ailleurs, sont en continuité de substance avec des conducteurs.

Les cellules ganglionnaires (*Ganglienkörper*, Bidder ; *globules ganglionnaires*) ont été découvertes en 1834 par Ehrenberg, qui les appela simplement *corpuscules*. Elles ont donné lieu depuis à un nombre considérable de recherches sur lesquelles on pourra consulter l'excellente thèse de M. Polaillon (1).

La cellule ganglionnaire présente un aspect très-différent selon qu'elle est vivante ou morte, dont il importe de tenir compte. A l'état vivant, l'enveloppe est pâle, nettement limitée ; elle paraît anhiste. Le contenu est une substance peu compacte, très-réfringente, qui s'échappe en gouttes d'un éclat jaunâtre lorsque l'on comprime la cellule. Ces gouttes ne se mêlent pas avec les liquides environnants, tels que l'eau distillée, sucrée ou gommée, le sérum du sang ; pour peu qu'on les comprime, elles prennent les formes les plus diverses, ce qui indique un état presque fluide ; dans certains cas, elles tiennent en suspension des granulations pigmentaires. Le noyau n'est pas visible.

A la mort, le contenu de la cellule ganglionnaire (fig. 90) est déjà granuleux après une heure ou deux. L'enveloppe présente de petits

(1) *Étude sur les ganglions nerveux périphériques*, Thèse, Paris, 1865.

noyaux plats ; elle est comme fibroïde et striée. Si l'enveloppe est rompue, le contenu sort alors comme une masse cohérente. Il peut arriver, quand l'élément commence à s'altérer, que le contenu s'écarte de l'enveloppe ; l'espace qui les sépare présente alors parfois des gouttelettes sarcodiques, signes d'une modification dialytique commençante. En même temps que le contenu de la cellule ganglionnaire passe à l'état solide, le noyau devient très-apparent.

Les cellules ganglionnaires représentent en réalité une cellule nerveuse des centres garantie par une enveloppe, absolument comme les tubes nerveux périphériques sont les représentants des tubes nerveux des centres augmentés seulement d'une enveloppe qui est pour eux la gaîne de Schwann. Tout ce que nous avons dit des cellules nerveuses s'applique donc à la partie centrale des cellules ganglionnaires, formées de la même substance, avec un noyau et un nucléole proportionnés l'un et l'autre aux dimensions de l'élément. Elles offrent, comme beaucoup de cellules nerveuses, de grosses granulations d'une substance très-réfrangible. Ces granulations, ordinairement de couleur roussâtre, sont insolubles dans les alcalis caustiques et les acides minéraux. L'acide sulfurique les colorerait en bleu, et la couleur disparaîtrait quand on sature l'acide (1). L'acide nitrique et l'eau de chlore les décolorent ; l'éther, l'alcool absolu, le chloroforme, l'acide acétique bouillant et les huiles volatiles les dissolvent également. Ces granulations semblent pouvoir être rapprochées par leurs réactions des substances graisseuses saponifiables (Buchholz).

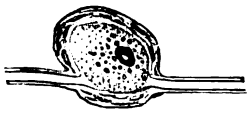

Fig. 91. — Cellule ganglionnaire interposée sur le trajet d'un tube nerveux et en rapport avec deux cylindres d'axe (Gr. 250/1).

Comme les cellules nerveuses centrales, les cellules ganglionnaires ont des prolongements qui vont constituer des cylindres d'axe dans des tubes nerveux. Ces prolongements sont en nombre variable : les cellules ganglionnaires en ont deux dans le ganglion spiral du limaçon de l'oreille ; elles n'en ont souvent qu'un seul dans les ganglions rachidiens de l'homme et des mammifères.

La paroi ou coque de la cellule ganglionnaire est de son côté en continuité de substance avec la gaîne de Schwann. Elle a, selon les cas, 8 à 12 μ d'épaisseur. Nous en avons indiqué les caractères physiques. Cette paroi n'est séparée de la cellule nerveuse par aucune substance. La myéline interposée à l'axe et à la gaîne de Schwann dans le tube ou

(1) Nous n'avons point vérifié cette réaction sur les ganglions de l'homme ; elle est très-exacte en ce qui concerne les granulations qu'on trouve dans les cellules nerveuses de certains animaux inférieurs.

dans les tubes en rapport avec la cellule ganglionnaire s'interrompt subitement à la limite de celle-là.

L'enveloppe n'a ni les caractères du tissu lamineux, ni ceux du tissu élastique. L'acide tartrique à chaud et l'acide acétique à froid ne transforment pas sa substance en gelée ; les alcalis concentrés ne la dissolvent pas à froid, contrairement à ce qui arrive pour le tissu lamineux. D'autre part, les alcalis concentrés à chaud la dissolvent ; le suc gastrique à 35 ou 40 degrés également, ce qui n'a pas lieu avec les fibres élastiques. L'acide nitrique concentré la rétracte. Toutes ces réactions sont partagées au contraire par la gaîne de Schwann, dont la coque des cellules ganglionnaires paraît n'être qu'une dépendance (1).

Les cellules ganglionnaires diffèrent considérablement de volume. Elles mesurent en général 26 à 80 μ et même 90 μ de diamètre. Le plus ordinairement ce diamètre varie de 45 à 67 μ. Le volume des noyaux se règle sur la dimension des cellules ; il a en général de 10 à 18 μ de diamètre. Les nucléoles ont de 1 à 4 μ. Les prolongements axiles mesurent de 3 à 5 μ.

On peut trouver dans le même ganglion de très-grosses et de très-petites cellules. Le ganglion de Gasser est dans ce cas. La dimension de ces éléments y varie de 18 à 67 μ, ce qui est presque la limite extrême de leur grosseur chez l'adulte. Les cellules volumineuses abondent d'ailleurs dans tous les ganglions qui dépendent du trijumeau (ganglion ciliaire, otique, sphéno-palatin, lingual, sous-maxillaire), tandis que les ganglions sympathiques en présentent moins. Le ganglion jugulaire et le renflement du pneumogastrique offrent le même mélange de cellules très-grosses et très-petites, ainsi que tous les ganglions rachidiens.

Les prolongements des cellules ganglionnaires avaient échappé à Ehrenberg. Plus tard, Bidder et Volkmann décrivirent, surtout d'après des observations d'histologie comparée, ces cellules comme munies d'un prolongement, c'est-à-dire comme servant d'origine à un tube nerveux. Pendant le cours de 1847, M. Robin en février, Wagner en mai, Bidder en juin, décrivent ces cellules comme occupant toujours le trajet d'un tube nerveux sensitif, ainsi que cela se voit très-bien chez la raie. Enfin, Stannius en 1849 et Wagner en 1851 établirent que le nombre des prolongements des cellules ganglionnaires pouvait être plus considérable. On admit donc des cellules multipolaires, bipolaires, unipolaires et même apolaires. Nous avons dit ail-

(1) O. Frænzel (*Virchow's Arch.*, 1867, t. XXXVIII) en employant le nitrate d'argent aurait fait apparaître dans la coque des cellules ganglionnaires les signes caractéristiques de la présence d'un endothélium.

leurs (§ 192) que dans l'état actuel de nos connaissances on ne saurait comprendre le rôle physiologique et l'existence d'une cellule nerveuse apolaire. La même impossibilité physiologique n'existe pas pour les cellules unipolaires, du moment que l'axe auquel elles donnent naissance est considéré comme complexe et formé de fibrilles, dont une partie peut être afférente et l'autre efférente par rapport au corps cellulaire. Il en est précisément ainsi pour les tubes nerveux uniques fournis par un grand nombre de cellules ganglionnaires, et qui vont s'insérer à angle droit sur des tubes des racines postérieures, en partageant leur axe vers les deux extrémités de l'axe de ces tubes. Pour étudier ces cellules unipolaires, Ranvier (1) fait sur les ganglions vertébraux du lapin une injection interstitielle avec une solution d'acide osmique à 2 pour 100. Le tissu est ensuite dissocié dans le sérum iodé.

§ 246. — Tissu ganglionnaire.

Le tissu des ganglions est essentiellement constitué de cellules ganglionnaires réunies par une matière dense qui contribue, avec les coques solides des éléments, à rendre le tissu de ces organes très-résistant et difficile à dissocier. On ne connaît point de moyen jusqu'à ce jour qui permette de le faire d'une manière satisfaisante. Les ganglions des plexus sympathiques offrent toutefois sous ce rapport un peu plus de commodité que les autres.

Le tissu ganglionnaire se montre avec des variétés de coloration dues à la présence en plus ou moins grand nombre de tels ou tels éléments. Il est tantôt d'un blanc nacré, d'un blanc jaunâtre ou d'un gris rosé. Lorsque les ganglions sont peu volumineux et encore vivants, ils ont une certaine translucidité qu'ils perdent rapidement par la mort.

Le névrilème des nerfs se continue sur les ganglions et leur forme une sorte de gaîne ou d'enveloppe de tissu lamineux feutré, avec de nombreuses fibres élastiques. Cette gaîne envoie des cloisons qui partagent le ganglion en plusieurs loges; chacune renferme des groupes de cellules ganglionnaires qui à leur tour sont séparés par des cloisons plus minces. Ce n'est que sur le fœtus que l'on peut parvenir à enlever cette enveloppe sans endommager beaucoup le tissu.

L'agencement réciproque des éléments qui composent le tissu des ganglions est assez difficile à démêler, et la plupart des représentations

(1) *Des tubes nerveux en T et de leurs relations avec les cellules ganglionnaires (Compt. rend. de l'Acad. des sciences*, 20 déc. 1875)

qui en sont données dans les ouvrages pèchent par une grande inexactitude. On peut constater tout d'abord qu'un certain nombre de tubes nerveux provenant de la racine sensitive traversent le ganglion sans s'y arrêter. Quant aux cellules, elles sont agrégées par la matière dense dont nous avons parlé. On découvre entre elles peu de vaisseaux capillaires, et sur les coupes traitées par l'acide osmique on voit des tubes nerveux volumineux serpentant au milieu des cellules ganglionnaires aller rejoindre les plus reculées au voisinage de la périphérie.

En réalité, le ganglion ne résulte que de l'accumulation dans un même point d'un grand nombre de cellules en rapport avec un nerf. Mais les éléments qui, rapprochés, forment le tissu ganglionnaire, peuvent se retrouver dispersés sur le trajet du nerf à différentes hauteurs. Alors, tantôt ils constituent de petits amas (*ganglia aberrantia* de Hyrtl) encore visibles à l'œil nu, tantôt ils sont complétement isolés et il faut, dans ce cas, les rechercher avec le microscope. Des cellules ganglionnaires peuvent au reste se trouver sur des nerfs plus spécialement affectés au mouvement. Le facial en présente de très-grosses au niveau de son coude. On trouve également des amas ganglionnaires sur le nerf lingual. Enfin il faut noter une multitude de ganglions plus ou moins volumineux, tout à fait microscopiques, composés de quelques cellules seulement, qu'on rencontre à chaque instant sur le trajet des filets gris du grand sympathique. On en a décrit sur les rameaux carotidiens, dans le plexus pharyngien, dans le cœur, à la racine et dans l'intérieur du poumon, sur la paroi postérieure de la vessie, dans les plexus caverneux, dans la paroi intestinale, dans les glandes salivaires et lacrymales, dans les glandes lymphatiques, sous les parois de l'urèthre, du canal déférent, du canal pancréatique, etc. (Kölliker).

Ces petits ganglions sont parfois extrêmement nombreux et rapprochés, unis tous les uns aux autres par un réseau de nerfs dont ils occupent en quelque sorte les nœuds de toutes les mailles. Ceci a lieu en particulier dans les plexus connus sous les noms d'Auerbach et de Meissner, des parois intestinales. Tantôt ces petits ganglions, qui ne comptent pas généralement plus d'une dizaine de cellules peu volumineuses, semblent s'unir à la fois à tous les tubes des filets en rapport avec eux; tantôt ils font saillie sur un des côtés du filament dont certains tubes semblent alors n'avoir pas de rapport avec eux, tandis que de leur sommet se détache un nouveau nerf; tantôt enfin ces ganglions sont formés de cellules disposées bout à bout, en série enveloppée par les tubes nerveux.

§ 247. — Étude des ganglions.

Pour étudier le tissu des ganglions il faudra dilacérer un ganglion avec les aiguilles, ce qui est en général assez pénible. Les ganglions les plus petits sont ceux qu'on devra choisir de préférence, par exemple le ganglion du cinquième nerf sacré ou du nerf coccygien. Il sera aussi avantageux de rechercher les cellules ganglionnaires isolées qu'on trouve le plus souvent sur le trajet des nerfs, au voisinage des ganglions. Celles du vieillard se prêtent mieux, sous un certain rapport, à l'étude que celles du fœtus, parce que l'âge a amené dans le corps des cellules, comme dans celles de l'encéphale, l'apparition de granulations pigmentaires qui facilitent la recherche.

La dilacération devient beaucoup plus aisée après macération dans certains liquides. Une solution d'acide acétique depuis 1 pour 100 jusqu'à 1 pour 500, donne de bons résultats; de même une solution très-faible d'acide chromique. On laisse les ganglions pendant deux ou trois jours dans ces liquides. Après ce temps, la dilacération est plus facile. Il importe toutefois de ne traiter de la sorte que de très-petits ganglions ou des fragments de gros ganglions. Arnold, combinant l'action des deux réactifs, plonge les petits ganglions d'abord dans une solution d'acide acétique à 1 pour 500, et après quelques minutes transporte la préparation dans une solution d'acide chromique à 1 pour 5000, et on la laisse de douze à quarante-huit heures.

Sur les cellules ganglionnaires qui commencent à s'altérer ou bien encore après l'action de certains réactifs, tels que l'acide arsénieux, l'acide chromique, l'iode, il est fréquent de voir le corps cellulaire revenu sur lui-même et séparé de l'enveloppe, qu'on pourra alors étudier plus facilement. La cellule, dans ce cas, garde toutefois sa continuité avec le cylindre d'axe ou les cylindres d'axe qui en émanent.

L'acide osmique sera aussi employé avec avantage dans l'étude des ganglions qu'il durcit et dont il facilite la coupe, en même temps que les tubes nerveux colorés en noir deviennent nettement visibles: on distingue très-bien le trajet des gros tubes qui s'engagent entre les cellules ganglionnaires pour aller rejoindre les cellules les plus excentriques.

§ 248. — Développement des ganglions.

Les cellules ganglionnaires dérivent des cellules qui ont formé à l'origine le corps de la prévertèbre (voy. § 56 et fig. 11). La partie interne de celle-ci donne naissance aux ganglions rachidiens, tandis

que la région externe ou corticale représente les premiers rudiments du système musculaire (voy. § 99 et fig. 42). Les cellules ganglionnaires dérivent donc en somme du feuillet moyen, comme la plupart des éléments musculaires, et des éléments lamineux (§§ 56, 87, 162). L'accroissement rapide des cellules ganglionnaires est en rapport avec la prédominance du système nerveux périphérique pendant les premiers temps de la vie embryonnaire. Elles prennent tout d'abord un volume bien supérieur à celui des éléments nerveux des centres, et on les reconnaît déjà à leurs dimensions sur l'embryon de mouton de 18 millimètres.

Chez le vieillard, la matière dense interposée aux cellules devient opaque, fibroïde, elle donne par suite au ganglion un aspect plus nacré, plus blanchâtre.

IX. — TERMINAISONS NERVEUSES.

§ 249.

L'étude des terminaisons nerveuses est une de celles qui ont le plus occupé les histologistes dans ces derniers temps, et, de ce côté, d'importantes découvertes ont été faites. Le premier résultat qu'elles ont eu, a été de détruire la croyance longtemps acceptée que les conducteurs nerveux formaient dans les organes périphériques des anses terminales continues. Cette croyance avait été amenée par le faux rapprochement fait au siècle dernier entre les propriétés vitales des nerfs et le fluide électrique. On supposa pour *la circulation du fluide nerveux* un circuit fermé. Les recherches modernes tendent à prouver que partout les nerfs se terminent soit par des extrémités libres relativement volumineuses, comme dans les corpuscules de Meissner et de Pacini, soit par des extrémités d'une ténuité extrême, que l'on poursuit aujourd'hui de plus en plus loin et que l'on voit chaque jour s'avancer dans des organes et des tissus où l'on n'en avait pas soupçonné l'existence. Tantôt ces terminaisons se mêlent intimement aux éléments constituants des tissus, et tantôt chaque terminaison correspond à un organe particulier qui a reçu différents noms. Certains appareils connus dans l'économie par leur extrême complication, tels que la rétine et l'organe de Corti, ne sont en réalité que des terminaisons nerveuses rapprochées et plus compliquées que les autres.

Nous n'étudierons ici que les terminaisons nerveuses que l'on trouve indifféremment répandues dans diverses parties du corps ou celles qui

se rapportent à des tissus dont nous avons déjà fait l'étude, tels que les muscles lisses, renvoyant à l'histoire des différents organes ou des différents tissus qui nous restent à décrire l'indication du mode de terminaison des nerfs propres à ces tissus ou à ces organes.

§ 250. — Corpuscules de Krause. — Bulbe central.

On désigne sous le nom de corpuscules de Krause, de Vater ou de Pacini, de Meissner, etc., des terminaisons nerveuses toujours faciles à voir et qui sont constituées par un organe terminal plus ou moins globuleux, résistant, placé au milieu des tissus, et dans lequel s'engage l'extrémité d'un tube nerveux à myéline, généralement de diamètre moyen. La substance qui enveloppe l'extrémité nerveuse paraît être de même nature que celle du périnèvre (§ 240).

Les corpuscules qui ont reçu le nom de Krause sont les plus simples; ils sont parfois ovoïdes, mais le plus ordinairement sphériques (1). Leur volume varie de 25 à 100 μ. On les trouve surtout dans la conjonctive, dans les plis muqueux sublinguaux, sous les papilles filiformes de la langue et dans le voile du palais. Kölliker les signale également dans les papilles du bord rouge des lèvres, dans les papilles fongiformes de la langue et dans le tégument du gland et du clitoris.

Ils sont portés à l'extrémité d'un tube nerveux provenant en général d'un réseau nerveux plus profond, dont ces tubes se détachent à peu près perpendiculairement.

La masse centrale du corpuscule de Krause où pénètre le tube est formée d'une substance peu transparente, pleine de petites granulations foncées que la soude éclaircit. Nous pouvons dès à présent donner à cette masse, qu'on retrouve dans les corpuscules de Meissner et de Pacini, le nom de *bulbe central*. Elle se colore dans une solution de chlorure d'or à 1 pour 100 où on l'a laissée plongée pendant vingt-quatre heures. Quand le bulbe central reçoit un seul tube à myéline, celui-ci se divise, peu après y avoir pénétré, en deux ou trois fibres terminales qui se contournent souvent et se terminent elles-mêmes par une extrémité renflée en bouton. — Le bulbe central est en-

(1) La forme allongée prédomine dans les corpuscules de Krause des différents mammifères autres que l'homme et le singe. C'est elle que l'on observe dans la conjonctive du veau, de la brebis, du porc; dans la muqueuse labiale de la chauve-souris, du chat, du bœuf; dans la langue du porc, du bœuf, de l'éléphant, du rat; dans la muqueuse du gland chez le bœuf, la chauve-souris, le lapin; enfin, dans la muqueuse du clitoris chez la vache, la brebis, etc. (W. Krause). La structure de ces corpuscules ovoïdes ne diffère, au reste, en rien de celle des corpuscules arrondis de l'homme.

touré d'une mince enveloppe, continue probablement avec la gaîne de périnèvre du tube nerveux. Cette enveloppe transparente, très-fine, offre de place en place de petits noyaux ovoïdes (voy. § 240).

§ 251. — Corpuscules de Pacini.

Les corpuscules de Pacini (1), nommés aussi corpuscules de Vater, du nom d'un anatomiste qui les avait indiqués avant Pacini (2), sont répandus dans presque toute l'économie. On ne les trouve pas seulement sur les rameaux cutanés des nerfs de la main. On les a signalés sur les nerfs du péritoine, sur les nerfs des os, même assez avant dans le canal osseux. Ils existent en grand nombre sur les nerfs des articulations, les nerfs intercostaux, etc. Rauber en a compté jusqu'à 2142, ainsi distribués : 414 pour la main, 161 pour l'avant-bras et l'extrémité inférieure du bras, 12 pour l'épaule, 275 pour le pied, 138 pour la jambe et l'extrémité inférieure de la cuisse, 5 pour la hanche, 46 pour la moitié du tronc. C'est aux doigts et aux orteils, particulièrement à la troisième phalange, qu'ils sont le plus nombreux.

Le volume des corpuscules de Pacini est variable. Ils ont tantôt moins de 1 millimètre et tantôt plus de 4 millimètres de long. Le tissu qui les forme est opalin, nacré. Ils sont soutenus par un pédicule formé d'un gros tube nerveux à myéline, unique ordinairement, enveloppé de sa gaîne de périnèvre considérablement épaissie (§ 240). Il est facile de constater d'ailleurs que celle-ci se continue avec le tissu qui forme la plus grande masse du corpuscule, assimilable par suite au périnèvre. Ce tissu est, comme le périnèvre, disposé en couches superposées, plus ou moins complètes, s'emboîtant exactement et d'autant plus épaisses qu'elles sont plus extérieures. Leur substance est dense, fibroïde, parsemée de granulations : l'acide acétique ne l'attaque pas. Elles présentent à leur face interne des noyaux pâles, ovoïdes, petits, mesurant en moyenne 10 μ de long, à grand axe parallèle à celui du corpuscule. On les observe le mieux à l'état frais, ou encore après coloration par l'hématoxyline. — Ces noyaux, comme dans le périnèvre, sont ceux d'un revêtement épithélial que le nitrate d'argent fait appa-

(1) On rencontre chez le hérisson et l'éléphant des corpuscules terminaux établissant par leur dimension et leur structure le passage entre les corpuscules de Krause et ceux plus complexes de Pacini. Ils consistent en un bulbe central entouré seulement de quelques lamelles concentriques pourvues de noyaux. Ils mesurent de 40 à 110 μ de long sur 10 à 40 μ de large.

(2) Vater les avait en effet signalés dès 1741 (Lehman, *De consens. part. corp. human.* Diss. Wittemberg). Leur étude à l'aide du microscope par Pacini ne date que de 1836.

raître (Hoyer). Les corpuscules qui conviennent le mieux pour obtenir ces sortes de préparations sont ceux qu'on trouve en grande abondance dans le mésentère du chat. On commence par les débarrasser, à l'aide d'aiguilles, du tissu conjonctif et des cellules adipeuses qui les accom-

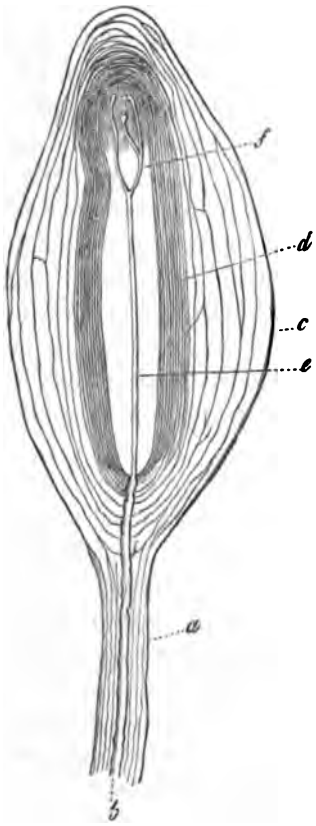

FIG. 92 (d'après Kölliker). — Schéma montrant la disposition des couches superposées d'un corpuscule de Pacini : *be*, cylindre d'axe enveloppé de *a* la gaîne du périnèvre et se terminant en *f* par une extrémité multifide; *cd*, couches d'enveloppe. (Gr. 350/1).

FIG. 93. — Corpuscule de Pacini pris sur le mésentère du chat, et traité par le nitrate d'argent. On y voit plusieurs couches de cellules épithéliales qui tapissent la face interne des lamelles concentriques. La réaction employée dans ce cas ne met pas en vue les noyaux. (Gr. 350.)

pagnent, et on les soumet ensuite à l'imprégnation d'argent. Il est avantageux de suivre sous le microscope les progrès de la nitratation et d'arrêter l'action du réactif lorsque les couches superficielles se montrent imprégnées. Les corpuscules sont ensuite plongés dans l'alcool et montés dans la glycérine.

A mesure qu'on se rapproche de la partie centrale du corpuscule, les cellules épithéliales diminuent de largeur, en même temps que leurs noyaux deviennent plus petits (comparez § 240).

Les couches concentriques périnévriques limitent au centre du corpuscule un espace allongé, ovalaire, occupé par une substance différente, finement granuleuse, grisâtre et sans noyaux. C'est le *bulbe central*, analogue à celui des corpuscules de Krause et se colorant, comme lui, par le chlorure d'or.

La myéline du tube nerveux disparaît au moment où le cylindre d'axe pénètre dans le bulbe central. Entré par une des extrémités de celui-ci, l'axe s'avance ordinairement jusqu'au voisinage de l'autre extrémité. Là il se divise souvent en deux ou trois branches, qui se terminent presque aussitôt par un léger renflement. Quelquefois l'axe se replie et revient sur lui-même jusqu'à une certaine distance.

Les corpuscules de Pacini se laissent pénétrer, comme les gaînes de périnèvre, par des capillaires, ainsi que l'ont montré depuis longtemps Todd et Bowmann. Quelquefois une petite artériole s'engage par le pédicule dans les lamelles périphériques, où elle se résout en un réseau capillaire à larges mailles. De fins capillaires isolés pénètrent seuls jusqu'aux lames les plus internes (W. Krause).

Étude. — On pourra se servir, pour étudier les corpuscules de Pacini, de pièces conservées et durcies dans l'alcool : on pratiquera des coupes minces, ou bien l'on détachera peu à peu, avec la pointe de deux aiguilles, les couches successives, de manière à mettre à découvert le bulbe central, dans lequel on verra très-bien le cylindre d'axe par transparence. L'acide acétique et l'acide azotique dilués aideront, dans une certaine mesure, à cette préparation assez délicate.

Après une macération de plusieurs jours dans l'acide oxalique, les noyaux se teignent brillamment en rouge par le carmin; en même temps les couches se laissent facilement isoler et l'on peut mettre à nu le bulbe central dépourvu lui-même de noyaux. Certains réactifs, tels que la solution de potasse, permettent de séparer facilement le bulbe de l'axe qui devient ainsi libre (1).

(1) Comme modification des corpuscules de Pacini, nous citerons certaines terminaisons que l'on rencontre chez les oiseaux [bec de l'oie], et qui ont reçu le nom de corpuscules de Herbst ou de Grandry (W. Krause). Ces corpuscules se distinguent des précédents en ce que la paroi enveloppant le bulbe central se compose d'une lame unique séparée des couches extérieures par une matière amorphe abondante, parsemée de nombreuses granulations.

§ 252. — Corpuscules de Meissner.

Les *corpuscules du tact* ou *corpuscules de Meissner* (1) ont été signalés particulièrement à la paume de la main et à la plante du pied, sur la face dorsale de ces deux organes, puis sur le mamelon, sur la face antérieure de l'avant-bras, etc. C'est sur de minces tranches de peau pratiquées dans ces régions, suivant une direction normale à la surface du corps, qu'on pourra trouver des corpuscules de Meissner. Il faudra traiter la préparation par l'acide acétique et ensuite par l'acide azotique étendu. Il importe de prendre toujours des fragments de peau absolument fraîche. La solution de bichromate potassique ou la liqueur de Müller réussissent en général très-bien pour montrer la terminaison. Quant au trajet du nerf lui-même, l'acide osmique l'indiquera facilement.

Fig. 94. — Corpuscule de Meissner dans dans une papille du doigt de l'homme dépouillée de son épithélium. (Gr. 350/1).

Les corpuscules de Meissner (fig. 94) sont en général allongés, larges de 30 à 50 μ environ et longs de 110 à 180 . Ils sont pleins, peu transparents, légèrement jaunâtres et semblent au premier abord formés d'une substance compacte striée en travers à sa surface. Ils présentent, comme les corpuscules de Krause, un *bulbe central* et une *enveloppe* à travers laquelle pénètrent obliquement une ou plusieurs fibres nerveuses.

(1) Ce dernier nom a sur l'autre l'avantage de ne point préjuger les fonctions de ces corps, qui sont peut-être celles que l'on suppose, mais sans qu'on en ait la preuve directe. C'est gratuitement, en effet, et sans raisons suffisantes que l'on a regardé les organes de Krause, Pacini, etc., comme des appareils de perfectionnement destinés à augmenter la délicatesse du tact dans les parties où on les trouve. Et tout d'abord ce que nous avons dit de leur distribution semblerait plutôt indiquer le contraire, au moins pour les corpuscules de Pacini nombreux dans les régions profondes de l'économie. Il semble aussi que les mêmes corpuscules soient plus développés ordinairement aux mains des ouvriers qui manient de lourds outils que sur les mains délicates ou oisives. On remarquera enfin que les sensibilités les plus exquises sont partout reçues par des organes où les éléments nerveux atteignent, au contraire, un degré extrême de ténuité et semblent réduits à l'état de fibrilles nerveuses primitives. On peut, en conséquence, se demander si, au contraire, on ne devrait pas considérer les corpuscules de Pacini en particulier, comme des sortes de moignons de tubes nerveux (ayant une lointaine analogie avec ceux qui se forment à l'extrémité des nerfs d'un membre amputé), moignons de tubes inemployés ou du moins dont l'économie ne tire pas tout le parti possible, puisque les fibrilles constituant le cylindre d'axe, dont chacune doit être regardée comme apte à transmettre une impression distincte, y sont réunies, rapprochées dans des conditions qui ne leur permettent pas d'être impressionnées isolément.

L'enveloppe est formée d'un tissu dense. Après l'action de l'acide acétique, on y voit de petits noyaux ovoïdes disposés transversalement.

Le bulbe central paraît en tout analogue à celui qui forme la principale masse des corpuscules de Krause, ou la masse centrale des corpuscules de Pacini. Il se colore de même dans une solution de chlorure d'or à 1 pour 100..

Le tube nerveux à myéline s'enroule en spirale à tours larges sur le corpuscule, en envoyant pendant ce trajet des ramifications plus ou moins nombreuses de son axe à l'intérieur du bulbe central. D'après Grandry (1), chacune d'elles se terminerait par une extrémité renflée ou plutôt sur un corps spécial plus ou moins sphérique, granuleux, variant de 8 à 10 μ, dans la substance du bulbe central. Un examen attentif et de bonnes préparations sur des pièces ayant convenablement macéré dans la liqueur de Müller, montrent les divisions de l'axe se contournant avant d'aboutir à ces boutons terminaux, au lieu de garder, comme dans les corpuscules de Pacini, une direction rectiligne. Dans les corpuscules qui reçoivent plusieurs tubes à myéline, chacun donne des branches qui vont se terminer de la sorte sur plusieurs masses sphériques.

§ 253. — Terminaisons nerveuses dans les muscles lisses.

Nous avons décrit le tissu des muscles lisses (§ 105); nous ne parlerons ici que de la manière dont les nerfs s'y distribuent (2).

Si, à l'aide de grossissements assez forts, on étudie la constitution des parois vésicales sur des pièces convenablement traitées par le chlorure d'or, comme nous l'indiquons ci-après (§ 254), on voit les nerfs aboutir finalement à un réseau de mailles allongées dans le sens des fibres-cellules.

Ce réseau offre partout une remarquable uniformité de disposition. Il est formé de filets très-déliés composés presque exclusivement de fibres de Remak : leurs anastomoses et leurs divisions dessinent des mailles lozangiques ou polygonales irrégulières. De ces filets naissent des fibres extrêmement grêles qui s'insinuent dans les faisceaux musculaires eux-mêmes, *réseau intramusculaire* (Hénocque). Elles se montrent comme des lignes un peu sinueuses, renflées en certains

(1) *Journal de l'Anat.*, 1869.

(2) Voy. Hénocque : *Du mode de distribution et de la terminaison des nerfs dans les muscles lisses (Arch. de physiol.)*, 1870, n° 3.

points, colorées en violet foncé par le chlorure d'or, ou variqueuses par l'action de l'acide osmique.

Aux angles des mailles se trouvent des ***nodules***, gros de 2 à 3 μ, tantôt arrondis ou quadrangulaires, renfermant quelquefois un noyau évident, assez semblable par ses dimensions et son aspect à celui des fibres de Remak. Ces nodules se colorent en violet par le chlorure d'or et donnent généralement naissance à trois ou quatre fibres; ils sont parfois isolés sur le trajet des fibres.

Les divisions et le trajet des fibres nerveuses ne s'arrêtent pas là. Avec un grossissement de 600 à 800 diamètres et un objectif à immersion, on voit que du réseau intramusculaire naissent des filaments extraordinairement fins. On les reconnaît cependant aisément à l'existence sur leur trajet de petits renflements nodulaires, ponctiformes, qui siégent au niveau de leurs bifurcations ultimes, ou même semblent les terminer. Ces renflements, colorés en noir par le chlorure d'or, sont également colorés en rouge par le carmin. Quant au siége précis de ces terminaisons, il paraît varier. Hénocque les considère comme pénétrant dans la fibre-cellule elle-même jusqu'au voisinage de son noyau (1).

Muscles des parois vasculaires. — Dans l'adventice des vaisseaux de moyen calibre on ne trouve qu'un petit nombre de rameaux nerveux sans ganglions. C'est seulement dans les gaînes communes à de gros troncs vasculaires et nerveux, à l'aîne, à l'aisselle, à la base du cou, etc., et autour des vaisseaux des cavités thoracique et abdominale qu'on rencontre, par la dissection, de fins plexus nerveux avec des ganglions.

Les rameaux sont exclusivement composés de fibres de Remak, ou au moins de tubes à myéline très-minces (Hénocque). Le réseau que forment ces fibres est nettement visible sur les artères vésicales; on le retrouve dans les artérioles du tissu cellulaire du poignet. C'est de ce réseau que naissent les fibres grêles qui, en se subdivisant, constituent le *réseau intramusculaire*. Les fibres de celui-ci présentent souvent sur leur trajet des renflements ovoïdes munis d'un noyau qui ne sont autres que de très-petites cellules bipolaires.

(1) Des considérations, un peu hypothétiques il est vrai, sur la constitution des muscles en général portent à penser que la fibre nerveuse se termine effectivement dans la substance légèrement granuleuse après la mort, qu'on observe aux deux extrémités du noyau des fibres-cellules et que nous avons déjà comparée (§ 100) à la substance interfibrillaire des faisceaux striés (voy. plus loin, ch. XII).

§ 254. — Préparation.

Une condition indispensable pour l'étude des terminaisons nerveuses dans les muscles lisses est de n'employer que des organes parfaitement frais et soumis au réactif avant qu'ils aient subi aucune altération cadavérique. Pour l'homme, on utilisera les portions de membres amputés, les tissus enlevés avec les tumeurs et dans lesquels on peut facilement isoler les vaisseaux.

L'humeur aqueuse, le sérum artificiel seront employés pour l'examen à l'état frais des ganglions et des nerfs. Pour les terminaisons proprement dites, le chlorure d'or sera le réactif par excellence, soit à 1 1/2, ou 2 pour 100, soit à l'état de chlorure d'or et de potassium en solution à 1 ou à 2 pour 100. Ce dernier agit plus régulièrement. On fait macérer les portions de tissu musculaire dans la solution. Une demi-heure suffit, si le chlorure d'or est au centième, pour une épaisseur de tissu de 1 millimètre. Avec le chlorure d'or et de potassium, on peut prolonger la macération pendant une heure et plus. L'action du réactif est complète quand les tissus ont pris une couleur jaune pâle. On lave alors dans de l'eau légèrement acidulée avec de l'acide acétique et on attend que la coloration violette se soit manifestée. Il faut quelquefois trois ou quatre jours pour les préparations un peu épaisses, et souvent le dépôt d'or se fait très-irrégulièrement.

La lumière ne semble pas agir sur la durée de la réduction de l'or, mais la chaleur l'active. Pour rendre plus homogène et plus rapide la coloration par l'or, on peut, après avoir laissé séjourner les fragments chlorurés dans l'eau distillée pendant douze à vingt-quatre heures, les chauffer dans l'acide tartrique en solution saturée, à la température de 70 à 80°. Au bout de quelques instants, quinze à vingt minutes au plus, les fragments ont pris une belle teinte variant du rouge vif au violet foncé. De plus, ils sont ramollis et s'étalent, se compriment ou se dissocient avec la plus grande facilité. On arrive par des tâtonnements à saisir le moment propice. En chauffant trop longtemps, on obtient un dépôt granuleux et noir qui met obstacle à l'étude.

Le chlorure d'or colore à la fois les nerfs, les ganglions et les fibrilles nerveuses les plus fines, ainsi que les nodules et les points terminaux.

L'acide osmique peut être employé comme colorant pour l'étude des terminaisons nerveuses. Jobert plonge les parties dans une solution très-faible d'acide acétique ou chlorhydrique (moins de 1 pour 100). Au bout de quelque temps, on ajoute à la solution une goutte d'acide

osmique, qui colore dans ce cas les éléments nerveux des tissus rendus transparents par la solution acide, dans laquelle on continue de conserver les préparations jusqu'au moment d'y pratiquer des coupes. Celles-ci toutefois doivent être faites à main levée et sans l'intermédiaire de la gomme et de l'alcool. Elles n'ont d'ailleurs jamais besoin de présenter une grande étendue.

§ 255. — Terminaison des nerfs dans les épithéliums.

Nous renvoyons à l'histoire de la cornée et de différents autres organes l'étude des terminaisons nerveuses dans les divers épithéliums où elles ont été suivies jusqu'à ce jour.

XI. — CAPSULES SURRÉNALES. — GLANDES COCCYGIENNE ET INTERCAROTIDIENNE.

§ 256.

Nous donnons ici la description des *capsules surrénales* qui ne trouverait point ailleurs sa place naturelle. Des considérations décisives engagent, en effet, à séparer ces organes de l'appareil génito-urinaire avec lequel elles n'ont aucune connexion directe ni même aucun rapport génésique, et dans lequel on les a comprises seulement en raison de leur position topographique. Les capsules surrénales paraissent, au contraire, en rapport direct avec le système nerveux : elles reçoivent un grand nombre de nerfs du grand sympathique, et elles présentent même chez certains animaux (le tamanoir) un énorme ganglion sur le trajet d'un gros tronc nerveux spécialement destiné à elles. Autre chose vient encore plaider en faveur de ce rapprochement : c'est l'analogie de structure remarquable entre une partie du tissu des capsules surrénales et celui de deux glandes closes que nous avons déjà trouvées en connexion intime avec le système nerveux : la *pinéale* et la *pituitaire*.

Nous parlerons ici également des organes décrits sous les noms de glande coccygienne, laquelle est en rapport avec les nerfs sacrés, et de glande intercarotidienne qui offre la même structure.

§ 257. — Capsule surrénale (1).

La capsule surrénale de l'homme offre à l'œil nu deux substances bien distinctes : une périphérique ou *corticale*, et une centrale ou *médullaire* qui est enveloppée de toutes parts par la première. L'organe entier est dans une gaîne fibreuse. La substance médullaire n'a une épaisseur notable que dans le milieu de l'organe; elle est réduite à une lame mince dans la région marginale. Mais on trouve des parcelles de substance corticale disséminées dans la substance médullaire elle-même.

L'enveloppe fibreuse est formée de tissu lamineux très-dense et résistant, avec fibres élastiques, surtout dans la partie externe; elle est traversée par les vaisseaux et les nerfs. Elle envoie des prolongements très-fins dans la substance corticale.

Substance corticale.— Elle présente deux couches : une externe formée de vésicules closes; une interne formée d'amas linéaires de cellules, ou en d'autres termes de vésicules closes cylindriques et rectilignes. Vers l'extrémité centrale de ces cylindres, on trouve d'autres éléments pareils à ceux qui les constituent, mais disséminés et isolés, au lieu d'être réunis en masses allongées.

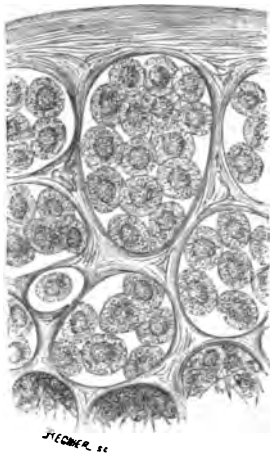

Fig. 95 (d'après Grandry). — Vésicules closes périphériques de la capsule surrénale de l'homme. Au-dessous on voit l'origine des tubes de la première variété (Gr. 400/1.)

La première couche de la substance corticale, formée de vésicules closes, petites et sphériques (fig. 95), est peu tranchée, elle est même quelquefois difficile à voir et ne se distingue nettement que sur des coupes très-minces. Ces vésicules ne mesurent pas plus de 30-40 μ de diamètre. Elles sont quelquefois un peu ovoïdes. On s'assure de leur forme par ce fait que les coupes en différentes directions offrent toujours la même figure. Elles ont une membrane propre qui se voit quand on enlève l'épithélium au pinceau.

Le contenu consiste en une substance finement granuleuse, grisâtre,

(1) Voy. Grandry, *Journal de l'Anat.* 1867. — Pour la capsule surrénale des animaux, voy. von Brunn, *Ein Beitrag zur Kenntniss des feineren Baues u. s. w. der Nebennieren* (*Max Schultze's Archiv*, 1872).

sans granulations graisseuses, avec des noyaux de 10 μ, à contours nets et pourvus de nucléoles. La substance grenue interposée aux noyaux est souvent segmentée en cellules petites, irrégulières et anguleuses de 25 μ de diamètre (voy. fig. 95).

Les vésicules sont disposées le plus souvent sur plusieurs rangs, rarement il n'y en a qu'un seul. Elles sont séparées les unes des autres par de fines lames provenant du tissu lamineux de la membrane d'enveloppe. Elles touchent immédiatement à la couche suivante.

La seconde couche de substance corticale est formée par des cylindres ayant une paroi propre et un contenu particulier. Ils mesurent environ 50 μ de diamètre. On peut distinguer trois variétés de tubes de cette espèce, suivant leur contenu.— 1° Dans la *première variété*, il est formé d'une masse opaque, réfractant assez fortement la lumière, très-résistante, et qui, sur une coupe mince, se montre principalement composée d'aiguilles cristallines (sans doute quelque corps gras); on y trouve difficilement des traces de cellules, mais parfois on y voit un

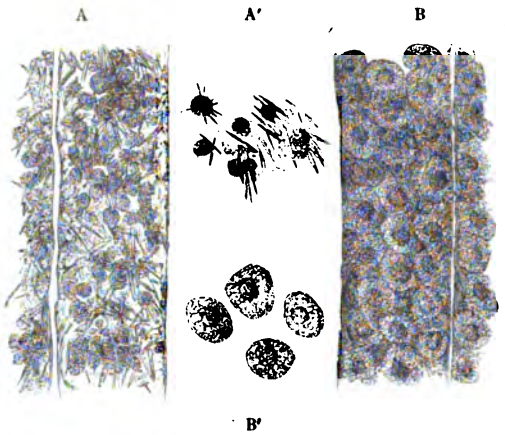

Fig. 96 (d'après Grandry). — A, tube de la première variété, avec son contenu isolé en A', montrant des noyaux et de nombreuses aiguilles cristallines; B, tube de la deuxième variété rempli de cellules nucléées dont quelques-unes sont isolées en B'.

nombre assez grand de noyaux (fig. 96). — 2° Dans la *seconde variété*, le contenu est formé de cellules avec des noyaux. La substance des cellules est finement granuleuse, quelquefois avec granulations brillantes graisseuses. Ce contenu présente sous le microscope une teinte jaunâtre. — 3° La *troisième variété* a pour contenu des cellules avec leurs noyaux remplis de granulations fines et graisseuses. Elle a un aspect grisâtre.

On trouve d'ailleurs des transitions entre ces trois variétés, soit en

passant d'une portion de l'organe à une autre, soit dans un même tube. Ainsi, l'extrémité avoisinant la périphérie peut être très-opaque, avec des aiguilles nombreuses et sans cellules; plus loin, le contenu est plus transparent, avec un nombre moindre de cristaux et avec des noyaux qui deviennent de plus en plus distincts; en avançant vers le centre on voit des cellules complètes, avec granulations noirâtres, enfin des cellules avec granulations fines, sans graisse.

Tous ces cylindres débutent par une extrémité arrondie au-dessous de la couche à vésicules sphériques (fig. 95) à laquelle ils sont unis par du tissu lamineux en petite quantité, et des vaisseaux sanguins. Ils sont accolés les uns aux autres et se dirigent tous à la manière de rayons vers le centre de la capsule. Là où n'existe pas de substance médul-

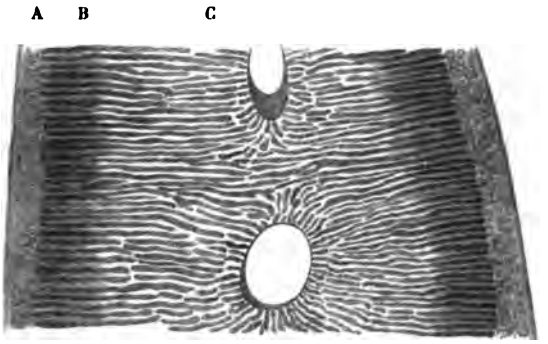

Fig. 97 (d'après Grandry). — Coupe de la capsule surrénale de l'homme vers la périphérie : A, vésicules closes situées immédiatement au-dessous de l'enveloppe; B et C, substance corticale divisée en deux régions. La substance médullaire est représentée seulement par de larges sinus sanguins.

laire, ils se terminent, comme à leur autre extrémité, en cul-de-sac contre la couche mince formée de vaisseaux sanguins et de tissu lamineux qui sépare les deux couches de substance corticale accolées.

On peut décrire comme une troisième couche de la substance corticale une zone où l'extrémité des tubes semble dissociée, avec ses éléments dispersés et isolés les uns des autres. Dans ce cas la couche de tubes se continue sans démarcation tranchée avec cette troisième couche; les tubes perdent leur membrane et se transforment en colonnes ou séries de cellules à contenu finement granuleux, sans dépôt graisseux à leur intérieur. Par suite, cette troisième couche corticale est rouge et non plus jaune. Les cellules de cette région peuvent également être réparties en groupes arrondis séparés les uns des autres par des vaisseaux volumineux. Ceci s'observe au contact de la substance médullaire. Vers la périphérie de la capsule, où celle-là n'existe

point, la disposition linéaire domine ; les traînées cellulaires succèdent aux tubes et vont à la rencontre les unes des autres, mais rarement se réunissent à celles du côté opposé (voy. fig. 97).

Sur certains sujets, il se dépose de la graisse dans les éléments de la troisième couche corticale, qui peut également contenir de très-grosses granulations jaunes, peut-être analogues à celles des cellules nerveuses et qu'il convient de désigner comme *pigmentaires*.

Substance médullaire. — Elle est constituée par : 1° des vésicules closes ; 2° des éléments de la substance corticale ; 3° des vaisseaux sanguins nombreux ; 4° des éléments nerveux en grande abondance.

Les vésicules ont une paroi propre et contiennent une matière granuleuse renfermant des noyaux et souvent segmentée en cellules. La membrane propre est assez facilement isolable ; elle est anhiste, homogène, hyaline ; elle résiste à l'action de l'acide acétique, etc. La constitution cellulaire du contenu est en partie masquée par des granulations très-abondantes, très-petites, ne réfractant pas fortement la lumière ; elles disparaissent par l'ammoniaque et pâlissent par l'acide acétique. Les cellules sont irrégulières, anguleuses, sans membrane. Elles mesurent 15-20 μ ; elles sont difficilement isolables, parce que le corps se détache très-facilement du noyau. Mais elles se voient bien sur les coupes. Les noyaux sont ronds ou ovoïdes, mesurant environ 10 μ à contour très-net et s'accentuant par l'acide acétique.

La forme des vésicules est généralement ovoïde, mais leurs axes ne sont point parallèles, en sorte que sur les coupes les unes sont rondes et les autres allongées. Elles sont difficilement isolables chez l'adulte, mais on peut les séparer sur un fœtus de quatre mois. Elles sont unies par une mince trame de tissu lamineux enveloppant de larges vaisseaux sanguins.

Les éléments de la substance corticale qu'on peut trouver dans la substance médullaire sont situés au voisinage des vaisseaux et les entourent parfois complétement, ainsi que les nerfs et les ganglions. On reconnaît à l'œil nu ces fragments corticaux comme autant de points jaunes ; ils sont formés par des groupes de cellules à granulations graisseuses, quelquefois transformées en vésicules remplies de gouttelettes de graisse ; il est parfois impossible de distinguer la composition de ce tissu à cause de la grande quantité de granulations graisseuses et d'aiguilles cristallines qu'il contient.

Les *capillaires* de la substance corticale forment des mailles allongées dans le sens des tubes au milieu desquels ils sont placés. Dans la troisième couche, ils sont très-volumineux et très-nombreux ; il y a des

points de l'organe où cette couche est réduite à des vaisseaux et du tissu lamineux. Les capillaires de la substance médullaire sont également très-larges et forment des mailles polygonales.

Les *nerfs* sont très-abondants ; ils pénètrent à travers la substance corticale sans s'y distribuer, jusqu'à la substance médullaire. On trouve dans celle-ci deux ganglions allongés, mesurant 0,5 millimètre de diamètre. Ils sont formés de cellules ganglionnaires anguleuses, irrégulières, de 50 à 60 μ de diamètre, à noyau et à nucléole très-apparents. Il faut chercher ces ganglions près de la veine centrale, à laquelle ils sont presque accolés. Près d'eux on trouve des cellules nerveuses isolées entre les vésicules de la substance médullaire.

Au point de vue du *développement*, nous noterons seulement les particularités suivantes : chez le fœtus, la substance corticale est surtout formée de cellules à granulations fines, sans graisse. D'après von Brunn (*loc. cit.*), au cinquième mois, les cellules se montrent en traînées peu épaisses, larges de une à deux ou trois cellules tout au plus, séparées par des capillaires que semble limiter seulement l'endothélium. La figure donnée par cet auteur se rapproche beaucoup des représentations que l'on fait du foie pendant le premier âge.

Chez l'enfant, on trouve, d'après Grandry, des tubes corticaux de la troisième variété et des vésicules closes périphériques.

Les *fonctions* des capsules surrénales sont complétement ignorées. L'apparition tardive de la graisse, qui n'existe point pendant les premiers mois de la vie intra-utérine, semblerait indiquer que ces organes jouent pendant cette période un rôle plus important que dans la suite. La variété de la structure glandulaire porte d'autre part à penser que le rôle de ces organes doit être complexe. Enfin, nous ne pouvons omettre de signaler le curieux développement de pigment dans l'épiderme qui accompagne souvent l'altération des capsules surrénales (maladie d'Addison).

§ 258. — Glande coccygienne. — Glande intercarotidienne.

La glande coccygienne a été découverte par Luschka en 1859. C'est d'après lui que nous en donnons la description suivante (1) : Elle a la grosseur d'un grain de chènevis ; quelquefois elle est divisée en plusieurs segments rapprochés ; elle est située à la partie antérieure de la circonférence de l'os coccyx en rapport avec le ganglion impair du grand sympathique et avec les branches de l'artère sacrée moyenne, entre

(1) Voy. *Journal de l'Anatomie*, 1868, p. 269.

l'extrémité du sphincter externe et le releveur de l'anus. Le tissu de la glande est d'un rouge pâle; il est élastique, résistant. Il serait formé, d'après Luschka, d'amas épithéliaux (vésicules closes), de forme irrégulière, enveloppés par du tissu lamineux presque dépourvu de fibres élastiques. Les cellules seraient larges, polyédriques par pression réciproque, munies d'un noyau facile à distinguer. Chaque amas cellulaire est pénétré par un capillaire sanguin qui en occupe l'axe, plongeant au milieu des cellules. Les nerfs sont abondants et forment dans la trame un réseau à mailles étroites en rapport avec un certain nombre de cellules ganglionnaires.

La structure de la glande coccygienne est interprétée d'une façon différente par J. Arnold (1), d'après lequel les vésicules closes décrites par Luschka ne seraient que des excroissances des parois de vaisseaux artériels (artère sacrée moyenne), des sortes de glomérules tapissés extérieurement d'une couche épaisse de cellules épithéliales. Cette dernière interprétation paraît confirmée par les recherches de W. Krause et de G. Meyer.

Nous ne ferons que mentionner la glande intercarotidienne située à l'angle de bifurcation de la carotide primitive, et dont la structure, d'après Luschka, serait identique à celle de la glande coccygienne.

XI. — PHYSIOLOGIE DES ÉLÉMENTS NERVEUX.

§ 259.

Nous avons rejeté à la fin de la description histologique du système nerveux l'étude des propriétés d'ordre vital des éléments qui le constituent. La physiologie a pour objet la recherche des conditions diverses de fonctionnement des tissus, éléments ou substances composant le corps des animaux; c'est ce but que M. Cl. Bernard a précisé avec un grand bonheur d'expression en parlant de *déterminisme*. Mais il appartient à l'anatomie générale d'étudier, après les caractères morphologiques, physiques ou chimiques des éléments et des tissus, leurs propriétés biologiques essentielles, sans la connaissance desquelles la notion que nous avons d'eux serait forcément incomplète.

Même dans ces limites, ce que nous avons à dire des éléments nerveux sera très-incertain, parce que nous sommes ici en face de phénomènes très-particuliers, pour lesquels l'étude du monde inorganique ne peut nous donner aucun point de comparaison, et dont l'existence

(1) Voy. *Virchow's Archiv*, XXXII, XXXIII et XXXIV, et *Centralblatt*, 1864, n° 56.

ne nous est révélée dans beaucoup de cas que par notre seule conscience. Enfin, nous sommes dans beaucoup de circonstances impuissants à déterminer la partie exacte du système nerveux qui fonctionne, et même, dans certains cas, à nous rendre compte que telle partie de ce système fonctionne ou non. On devine sur l'animal en expérience qu'un nerf sensitif a été impressionné, aux actions réflexes qu'amène l'excitation de ce nerf, mais nous ne saurions décider à coup sûr qu'il y a eu perception; à l'inverse, les centres nerveux peuvent entrer en action sans qu'aucun signe traduise celle-ci au dehors, et même sans que l'individu ait conscience de cette action au dedans de lui.

On peut dire, avec du Bois-Raymond, que nous sommes condamnés dans cette partie de la physiologie à une ignorance probablement éternelle! En effet, que l'on suppose connues toutes les parties constituantes du système nerveux, la situation respective, les rapports et les influences mutuelles de toutes les cellules nerveuses les unes sur les autres à un instant donné: nous aurons la connaissance de la mécanique nerveuse entière, mais cette connaissance ne nous fournira absolument aucune notion sur la nature intime des phénomènes nerveux : notre ignorance restera sur ce dernier point absolue, « de même, dit du Bois-Raymond, que l'Intelligence imaginée par Laplace (1) pourrait tout voir et prévenir, en restant ignorante de ce qu'est dans son essence la force et la matière. »

§ 260.

Ces réserves faites, nous essayerons de résumer en quelques mots la physiologie normale des masses de substance grise et des cordons de substance blanche dont l'ensemble constitue le système nerveux. Gall le premier, malgré quelques indications données avant lui, principalement par Vieussens, a nettement spécifié la structure fibreuse de la substance blanche et sa nature conductrice, ne voyant en elle que l'agent de transmission par lequel les diverses masses grises de l'encéphale étaient en rapport les unes avec les autres. C'est un des points fondamentaux de sa doctrine qu'il exposa, le 14 mai 1808, devant l'Académie, en arrivant à Paris (2).

(1) Voici le passage de Laplace auquel il est fait allusion : « Une intelligence qui pour un » instant donné connaîtrait toutes les forces dont la nature est animée et la situa- » tion respective des êtres qui la composent, si d'ailleurs elle était assez vaste pour » soumettre ces données à l'analyse, embrasserait dans la même formule les mouvements » des plus grands corps de l'univers et ceux du plus léger atome : rien ne serait incertain » pour elle, et l'avenir comme le passé serait présent à ses yeux. L'esprit humain offre dans » la perfection qu'il a su donner à l'astronomie une faible esquisse de cette intelligence. » *Essai philosophique sur les probabilités*, p. 3, 2e édit. 1814.)

(2) Voy. G. Pouchet, *Leçon d'ouverture* (*Revue scientifique*, 1er mai 1875).

Les fonctions fondamentales de la substance grise ont souvent été regardées comme l'attribut des seules cellules nerveuses, probablement à tort. Il n'est guère douteux que les myélocytes, reliés aux cellules nerveuses comme on l'a vu (§ 194), ne jouent un rôle essentiellement actif dans les actes nerveux centraux. Toutefois, pour plus de commodité dans l'expression, nous continuerons de rapporter à la cellule nerveuse comme à l'unité anatomique les fonctions du tissu complexe de la substance grise.

Ceci entendu, la fonction d'une cellule nerveuse envisagée au point de vue le plus général peut se résumer ainsi :

1° Entrée en activité spécifique sous l'influence de fibres immergentes, ou sous une influence directe venant de l'extérieur;

2° Mise en activité (probablement uniforme) de fibres émergentes.

Un exemple rendra compte de ce qu'il faut entendre par « activité spécifique » des cellules nerveuses. Nous supposerons sur un animal la moelle sectionnée au cou. Au-dessous de la section, on excite une racine sensitive, c'est-à-dire un conducteur aboutissant à une cellule des cornes postérieures. Il n'y aura pas *perception*, la moelle étant sectionnée et par conséquent isolée de l'encéphale, mais il y aura *sensation* attestée par une réaction que nous verrons aussitôt se produire sous la forme de *mouvement*. Or le principe de ce mouvement est dans les cellules de la corne antérieure; il y a donc eu transmission d'activité d'une corne à l'autre, en même temps qu'une modification s'accuse dans la nature de l'activité des éléments impressionnés, puisque de sensitive qu'elle est dans la corne postérieure, elle devient motrice dans la cellule de la corne antérieure.

Nous venons d'envisager une tranche, ou, pour mieux dire, la moitié latérale seulement d'une tranche de l'axe cérébro-spinal. Mais ces influences de cellule à cellule s'étendent beaucoup plus loin. La corne postérieure excitée ne provoque pas seulement l'action motrice de la corne antérieure du même côté; elle provoque également celle du côté opposé. Les cellules de ces divers points sont donc en communication. Ce n'est pas tout. Il semble que chaque point des cornes postérieures communique, sinon directement, au moins de proche en proche, avec toutes les racines motrices de la moelle, comme l'indique la propriété qu'a la strychnine de généraliser l'action réflexe. On peut dire qu'*en principe*, en raison de la constitution intime de la substance grise, l'action réflexe est universelle, c'est-à-dire qu'elle se propage à toute la moelle dès qu'un seul conducteur sensitif a été excité, transmise dans tous les sens à la fois par le réseau de fibrilles de la névroglie; mais *qu'en fait* elle semble dans les conditions ordi-

naires rencontrer quelque obstacle à sa généralisation, obstacle que la strychnine aurait précisément pour effet de faire disparaître.

Si maintenant nous envisageons la moelle non plus sectionnée, mais dans ses rapports naturels avec l'encéphale, le retentissement des impressions reçues par les cornes postérieures pourra s'étendre jusqu'au cerveau en s'accompagnant d'un phénomène nouveau exclusivement cérébral, la *perception*. Et de même que les cellules sensitives des cornes postérieures sont le point de départ d'une double influence sur la moelle et sur l'encéphale ; de même, les cellules des cornes antérieures subiront une double influence, celle de la moelle et celle des centres conscients encéphaliques, qui deviennent, dans ce cas, le siége d'actes caractérisés sous le nom de *volonté*.

On remarquera que les lésions encéphaliques qui peuvent abolir soit la perception des sensations reçues par la moelle, soit la faculté d'exciter la moelle à produire des mouvements volontaires, ne nous renseignent en aucune façon sur le siége précis des cellules qui jouissent de ces deux propriétés. Nous ne pouvons pas savoir, en effet, si la lésion porte sur les cellules qui la possèdent, ou si elle n'atteint que les conducteurs qui font entrer ces cellules en jeu (dans le premier cas), ou qu'elles mettent elles-mêmes en jeu (dans le second cas).

Quant aux localisations de facultés spéciales dans certaines parties de la substance grise cérébrale, malgré tout le génie de Gall, on peut dire que notre savoir a fait peu de progrès de ce côté. Il convient de signaler toutefois les importantes recherches de Broca sur le siége de la faculté du langage articulé.

Certains anatomistes se sont aussi demandé s'il n'y aurait pas une relation entre l'étendue des facultés et le nombre des cellules nerveuses de la substance grise. Mais on comprend que l'observation soit ici absolument impossible ; et d'ailleurs, à côté de la condition de *nombre* se place la question de *qualité* ou d'*activité*, dont il faut toujours tenir compte dans l'évaluation du travail organique produit par un tissu vivant. Il est à noter enfin que les différentes parties de la substance grise des circonvolutions, en admettant qu'elles soient le siége des facultés intellectuelles, formeraient à ce point de vue un tout indivis : en effet, des cas pathologiques ont montré qu'un homme pouvait perdre une partie notable de la substance grise périphérique d'un hémisphère, sans que ses facultés en paraissent — au moins pendant un certain temps — altérées.

§ 261.

Si les différentes parties du système nerveux se commandent sérialement dans beaucoup de circonstances les unes les autres, ces différentes parties peuvent, d'autre part, se combattre, s'annihiler réciproquement ; ou toutes agir simultanément pour un but commun. Ce dernier cas est celui de l'attention, soit qu'elle anéantisse toutes les autres sensations au profit d'une seule, soit au contraire qu'elle tende à exagérer la sensibilité générale, quand par exemple l'individu redoute une douleur qu'il sait devoir se produire sur un point indéterminé de son corps. Un antagonisme manifeste existe au contraire presque à tous les instants entre les centres conscients de l'encéphale et les centres inconscients de la moelle : c'est l'éternel conflit entre ce qu'on appelait autrefois la *vie animale* et la *vie végétative*, expressions qui n'ont plus de sens dans la physiologie moderne (1).

Tantôt nous voyons *la volonté dominer les réflexes*, comme l'individu torturé qui ne laisse rien deviner de ses souffrances ; tantôt au contraire *les réflexes dominent la volonté* chez celui dont le tremblement accuse une émotion qu'il voudrait cacher. *La pensée éteint la perception* chez les martyrs et les fanatiques ; elle influence au contraire la mécanique des actes involontaires, quand sous l'impression d'un souvenir le cœur bat plus vite, ou que la rougeur monte au visage, ou que l'eau vient à la bouche et les larmes aux yeux. A l'inverse, *la mécanique des organes influence la pensée :* certaines attitudes font naître des idées voluptueuses ; le côlon rempli ou vide d'excréments modifie l'humeur de certaines personnes. On pourrait multiplier à l'infini ces exemples d'actions et de réactions des différentes parties des centres nerveux les unes sur les autres. Encore n'avons-nous envisagé que les faits les plus simples et en quelque sorte élémentaires. On en trouve d'autres — à mesure qu'on s'engage dans cette voie — de plus en plus compliqués et de plus en plus fermés à notre compréhension. Nous en citerons deux : l'*habitude*, par laquelle un acte intellectuel, cérébral, devient inconscient et s'assimile en quelque sorte à un réflexe médullaire ; l'*instinct*, qui est une habitude transmise par hérédité. Et pour comble de complication tous ces actes divers sont produits dans le même temps : toutes les masses de substance grise s'influencent, se secondent ou se contrarient simultanément, dans l'encéphale, dans la moelle, et probablement jusque dans les innombrables centres nerveux représentés par les ganglions.

(1) C'est ce qu'on a appelé dans le langage de l'École : « Rapports du physique et du moral », ou bien encore : « Lutte de la chair et de l'esprit ».

§ 262.

Une question qui n'est pas résolue et ne le sera peut-être jamais est celle de savoir si une cellule nerveuse, par le simple effet de modifications physico-chimiques survenant en elle, peut produire un acte nerveux indépendamment de toute excitation actuellement ou antérieurement transmise par les conducteurs qui aboutissent à cette cellule. En d'autres termes, nous ignorons si les cellules nerveuses sont susceptibles d'une certaine spontanéité, ou si au contraire toutes les manifestations nerveuses, quelles qu'elles soient, ne dérivent pas forcément d'impressions reçues du monde extérieur (1). On n'oubliera pas que tous les points de notre être subissent à chaque instant des impressions de toutes sortes. Chaque vibration de l'éther ou des corps pondérables, chaque contact d'un corps étranger, chaque modification chimique, physique, mécanique survenue soit dans nos organes spécialement impressionnables (rétine, organe de Corti, organes du goût, de l'odorat, du toucher, etc.), ou même dans chacun de nos organes intérieurs, influence des terminaisons nerveuses qui transmettent au loin et dans des directions diverses leur ébranlement. Or il est évident, en raison de la loi de la conservation de l'énergie, que rien ne peut être perdu en nous, venant du dehors; il faut donc concevoir cette infinité d'impressions comme s'accumulant sans cesse, conscientes ou non, dans nos centres nerveux, pour être ensuite dépensées dans la mesure exacte où elles ont été reçues, sous des formes diverses : mouvement, combinaisons chimiques, calorique, électricité, lumière (chez certains animaux); et enfin sous d'autres formes propres au système nerveux : pensée, imagination, mémoire, etc.

§ 263. — **Nerfs trophiques.**

Certains physiologistes désignent sous le nom de *nerfs trophiques* des nerfs qui auraient pour fonction spéciale de présider à la nutrition des éléments anatomiques composant les tissus. Les nerfs ont certainement sur la nutrition une influence que démontre, entre autres faits, l'état particulier de la peau dans beaucoup de cas de paralysie; mais il reste à déterminer si cette influence est directe ou indirecte.

On a allégué d'abord que certains éléments peuvent fonctionner indépendamment de toute attache avec le système nerveux, comme les

(1) Conformément à l'ancienne formule, qui serait alors rigoureusement vraie : « *Nihil est in intellectu quod non prius fuerit in sensu.* »

hématies, les leucocytes, les spermatozoïdes : il convient de remarquer à ce propos que les leucocytes et les spermatozoïdes représentent des organismes jusqu'à un certain point indépendants de celui sur lequel ils ont pris naissance, et pouvant vivre un certain temps en dehors de lui. Quant aux hématies, il faut probablement les considérer — au moins chez les animaux supérieurs où elles n'ont pas de noyau — comme des éléments anatomiques arrivés à une sorte de caducité, et chez lesquels le mouvement nutritif (différent de leur pouvoir dissolvant pour les gaz) est très-restreint, ou même a cessé tout à fait. La destruction forcément constante des hématies, la rapidité avec laquelle elles se refont après une hémorrhagie, sont autant de raisons d'admettre que la durée de leur vie à l'état de liberté se renferme dans des limites assez étroites, et n'est peut-être qu'une *survie* succédant à un état antérieur où l'hématie a grandi et vécu dans les conditions communes aux autres éléments, adhérente aux parois vasculaires (voy. § 139), avant de passer à l'état particulier où nous la trouvons quand elle est libre, incapable de se reproduire et ne présentant pas davantage les caractères qui indiquent communément le déclin de la vie des éléments anatomiques (§ 13). L'argument tiré de la vie des hématies dans la question des nerfs trophiques n'est donc pas décisif.

Les partisans de l'action trophique *indirecte* des nerfs rattachent celle-ci à des troubles de la circulation causés par des modifications dans l'innervation des parois des capillaires. On comprendrait en effet que le régime modifié du cours du sang influe à son tour sur les éléments anatomiques, en modifiant les conditions générales de nutrition, de calorification, etc., nécessaires à leur évolution normale.

Toutefois, rien dans l'état actuel des sciences ne contredit à un rôle trophique *direct* des nerfs sur les éléments anatomiques. En ce cas, la formule générale de la fonction des conducteurs nerveux deviendrait la suivante : « Tout conducteur nerveux (ce sera ici la fibrille nerveuse primitive) excité à une de ses extrémités va provoquer à son autre extrémité un ébranlement dans les éléments anatomiques en rapport avec elle, ébranlement qui se manifeste pour chaque cas spécial par des phénomènes d'ordre vital en rapport avec la nature même des éléments. » Dans ce sens on pourra dire qu'il y a des nerfs sensibles, moteurs, sécréteurs, trophiques (1), parce qu'il y a des nerfs se rendant à des organes de sensibilité, de mouvement, de secrétion, etc.

(1) La croyance à la spécificité des nerfs a eu pour point de départ la distinction faite par Ch. Bell et Magendie, des racines en motrices et sensitives. Mais c'était là ce que l'on pourrait appeler une illusion physiologique : les différences d'action que nous croyons apercevoir dans le fonctionnement des racines nerveuses tiennent uniquement à la nature des organes en rapport avec les conducteurs influencés. On a souvent comparé et avec raison

En effet on peut admettre et avec toute vraisemblance que l'acte du conducteur nerveux, partout identique à lui-même, provoque partout une modification de même ordre, un mouvement moléculaire intimement lié au phénomène de nutrition, lequel produit à son tour, selon les éléments, des effets en rapport avec leurs propriétés spéciales, la contractilité, la secrétion, etc. On expliquerait ainsi très-simplement l'apparence des membres paralysés par un trouble de cette action trophique universelle des nerfs, portant ici sur des éléments qui ne sont doués ni de contractilité, ni de sensibilité (§ 14), mais qui ne sont pas moins atteints.

§ 264.

Quelle que soit la corrélation ou la dépendance dans laquelle se trouvent placés le mouvement nutritif et la fonction propre des cellules nerveuses conscientes, nous devons signaler ici une tentative faite pour jeter quelque lumière sur la nature de ce mouvement nutritif. Byasson (1) a cherché à retrouver dans les urines la trace des modifications survenues dans la substance grise encéphalique à la suite d'un travail intellectuel prolongé. Il s'est astreint, en vue de résoudre ce problème, à une expérience sur lui-même, rappelant celles de Santorio Santorio; il s'est soumis pendant un temps assez long à une nourriture uniforme, puis, dans ces conditions, il a recherché comment étaient modifiées les urines, selon qu'on se livrait à un travail musculaire, à un travail intellectuel ou à un repos aussi absolu que possible dans l'obscurité.

système nerveux à un réseau de fils télégraphiques reliant les uns aux autres une foule de bureaux représentés ici par les amas de substance grise (§ 260). La comparaison est exacte sous plus d'un rapport; elle rend aussitôt sensibles certains faits dont l'explication directe serait laborieuse. Les fils du réseau métallique sont, comme les tubes nerveux, des conducteurs indifférents : les effets qu'ils produisent dépendent uniquement de la nature des appareils avec lesquels ils sont en rapport : ici ce sera l'explosion d'une mine et là un phénomène physique, tel que l'aimantation d'un barreau de fer doux; plus loin enfin un phénomène physiologique, tel qu'une contraction musculaire sur un animal. Tous ces effets si divers résultent d'un état d'activité du fil télégraphique partout identique à lui-même, la seule différence étant dans les appareils de réception. Il en est de même pour l'influx nerveux qui, sans être, ainsi qu'on l'a cru parfois, assimilable à l'électricité, se comporte sous certains rapports comme elle. Un nerf excité, en sa qualité de conducteur indifférent, transmet l'excitation à ses deux extrémités. Supposons que ce soit un nerf sensitif allant de la peau à la substance grise des cornes postérieures. A la peau, l'effet ne se manifestera pas en l'absence de tout appareil récepteur; à l'autre extrémité le nerf produira dans la moelle une sensation; c'est pour cela que nous le disons sensitif. Inversement, un nerf moteur transmettra une excitation reçue sur son trajet à la fois à la corne antérieure et au muscle; mais la corne antérieure est insensible, aucune perception ne suivra; tandis qu'à l'autre extrémité l'organe ordinaire de réception provoquera un mouvement musculaire; le nerf est dit moteur. Il y a, en somme, identité fonctionnelle entre les nerfs moteurs et les nerfs sensitifs, comme il y a identité anatomique.

(1) *Essai sur la relation qui existe à l'état physiologique entre l'activité cérébrale et la composition des urines.* Thèse, Paris, 1868.

Il a vu que l'activité musculaire, de même que l'activité cérébrale, donnaient un maximum d'urée; elle tombait au minimum par le repos. Par l'activité musculaire, la quantité d'acide urique devenait plus grande; l'activité cérébrale ne la modifiait point. La présence dans l'urine d'urée, d'acide urique, de chlorure de sodium, caractérisait l'activité musculaire; l'activité cérébrale était accusée par la présence de phosphates et de sulfates alcalins.

Cette expérience n'est pas toutefois exempte de critique. Nous ignorons d'abord quelle est l'étendue, dans les centres nerveux, de la substance grise, où se passent les phénomènes conscients du travail intellectuel; et par suite, si cette étendue est suffisante pour qu'un changement se produise dans les urines, appréciable par nos moyens d'analyse. De plus, il est à peu près certain qu'à tous les instants presque toutes les parties du système nerveux central *travaillent* plus ou moins, sans que nous en ayions conscience et que nous puissions par conséquent faire la part de celles qui sont en activité ou en repos. Ce sont là des considérations qui diminuent la valeur de l'expérience de Byasson, sans rien ôter au mérite de l'avoir tentée; car on ne saurait douter que le fonctionnement des cellules nerveuses conscientes ne soit, comme tout travail organique, accompagné de modifications nutritives dont nous pouvons affirmer l'existence, alors même que la nature en resterait toujours ignorée (1).

(1) Ceci ne veut dire en aucune façon que les réactions chimiques plus ou moins connues de la substance nerveuse suffisent à l'explication des phénomènes nerveux. Ainsi que nous l'avons dit (§ 259), l'acte intellectuel reste pour nous, dans l'état actuel des sciences, absolument distinct de l'acte nutritif qui doit en être la condition nécessaire. Quant au passage célèbre de Cabanis dont on s'est armé parfois pour chercher à faire naître une confusion contraire à tout ce que nous savons en biologie, il n'a jamais eu la signification qu'on lui a prêtée sans l'avoir lu. Cabanis n'en était point à ignorer que toute sécrétion comporte une matière sécrétée pondérable, et à regarder le cerveau comme une glande. Voici au reste ce passage célèbre qui résume admirablement, pour le temps où il a été écrit, les faits que nous avons exposés : « Pour se faire une idée juste des opérations dont résulte la pensée, il faut » considérer le cerveau comme un organe particulier destiné spécialement à la produire, de » même que l'estomac et les intestins à opérer la digestion, le foie à filtrer la bile, les paro- » tides et les glandes maxillaires et sublinguales à préparer les sucs salivaires. Les impres- » sions en arrivant au cerveau le font entrer en activité, comme les aliments en tombant » dans l'estomac l'excitent à la sécrétion plus abondante du suc gastrique et aux mouve- » ments qui favorisent leur propre dissolution. La fonction propre de l'un est de percevoir » chaque impression particulière, d'y attacher des signes, de combiner les différentes » impressions, de les comparer entre elles, d'en tirer des jugements et des déterminations, » comme la fonction de l'autre est d'agir sur les substances nutritives, dont la présence le » stimule, de les dissoudre, d'en assimiler les sucs à notre nature. Dira-t-on que les mou- » vements organiques par lesquels s'exécutent les fonctions du cerveau nous sont inconnus? » Mais l'action par laquelle les nerfs de l'estomac déterminent les opérations différentes qui » constituent la digestion, mais la manière dont ils imprègnent le suc gastrique de la puissance » dissolvante la plus active, ne se dérobent pas moins à nos recherches. Nous voyons les ali- » ments tombés dans ce viscère avec des qualités nouvelles, et nous concluons qu'il leur a » véritablement fait subir cette altération. Nous voyons également les impressions arriver » au cerveau par l'entremise des nerfs; elles sont alors isolées et sans cohérence. Le viscère

§ 265.

Les *tubes nerveux* constituent, avons-nous dit (p. 392, note 1), des conducteurs indifférents dans lesquels chaque cylindre d'axe peut être considéré comme un faisceau de conducteurs élémentaires, parallèles, que cet axe soit d'ailleurs revêtu d'une simple couche de myéline, comme dans les centres; ou que celle-ci soit en plus renforcée par une gaîne de Schwann dans les nerfs périphériques, où le conducteur semble avoir besoin d'une protection plus efficace. Par suite de l'isolement qui en résulte, les nerfs périphériques ont pu être facilement soumis à l'expérimentation directe, en dehors de toutes les complications et de toutes les causes d'erreur qui auraient rendu cette expérimentation illusoire, sinon impossible, sur la substance blanche des centres, partout mêlée de substance grise. C'est grâce à cette simplicité avec laquelle se pose le problème physiologique des fonctions des nerfs périphériques, qu'il a dû de préoccuper de bonne heure les philosophes et les physiologistes, parmi lesquels il a donné lieu à des théories dont l'exposition appartient à l'histoire de la science. Nous citerons seulement celle de Haller, qui admettait un « fluide nerveux » assez analogue au « fluide électrique », et circulant dans les « tubes nerveux creux », décrits par Leeuwenhœck sous le nom de « vasculi ».

Nous disons simplement aujourd'hui que les cylindres d'axe sont le siége d'un ébranlement dont la nature nous échappe. La physiologie l'étudie au point de vue de sa production et de ses modes; l'anatomie doit se borner à enregistrer cette propriété conductrice et à la faire connaître par ses caractères les plus généraux (1).

Un premier fait important, signalé déjà, est que le conducteur nerveux peut entrer par un quelconque de ses points en activité, laquelle se propage de part et d'autre dans toute la longueur du conducteur. Le plus ordinairement et peut-être toujours à l'état physiologique, l'excitation a lieu par une des extrémités.

Les *excitants*, c'est-à-dire les causes extérieures susceptibles de provoquer l'activité nerveuse, peuvent être partagés en normaux et anormaux. Les premiers influencent généralement, sinon toujours, l'élément nerveux par une de ses extrémités. Ils l'influencent dans la

« entre en action; il agit sur elles, et bientôt il les renvoie métamorphosées en idées, que « le langage de la physionomie et du geste ou les signes de la parole et de l'écriture ma- « nifestent au dehors. Nous concluons avec la même certitude que le cerveau digère en « quelque sorte les impressions, qu'il fait organiquement la sécrétion de la pensée. » (*Deuxième Mémoire lu à l'Institut national en l'an V.*)

(1) Consultez les *Traités élémentaires* de Hermann et de Wundt.

plupart des cas, sinon toujours, par l'intermédiaire d'éléments anatomiques spéciaux plus ou moins modifiés, tels que les bâtonnets de la rétine, etc., qui forment un véritable appareil d'impression actionné par l'extérieur et qui actionne à son tour le nerf. Il ne serait pas impossible toutefois que ces appareils terminaux ne servissent qu'à placer les extrémités des conducteurs nerveux elles-mêmes dans des conditions favorables pour recevoir directement l'influence des modificateurs externes.

On n'oubliera pas que la nature spéciale de la perception ne dépend en aucune façon de l'appareil périphérique, mais uniquement du point d'arrivée des conducteurs nerveux dans les centres conscients. C'est ainsi que certains individus voient des couleurs en même temps qu'un son frappe leur oreille, sans doute par suite de quelque trajet anormal de fibres nerveuses de l'oreille se rendant aux centres perceptifs exclusivement affectés d'ordinaire par les tubes du nerf optique (voy. *Centralblatt f. d. med. Wissensch.*).

§ 266.

Les phénomènes physico-chimiques dont s'accompagne tout acte vital sont extrêmement peu intenses dans les nerfs. On a cru toutefois pouvoir indiquer une faible réaction acide provoquée par l'entrée en action du nerf (Funke), sans qu'il y ait toutefois consommation d'oxygène. Les recherches thermométriques n'ont guère donné de résultats plus satisfaisants. M. Helmholtz estime au plus le changement produit, s'il y en a un, à un millième de degré. A la vérité, MM. Valentin, Ohel et Schiff (1869), revenant sur le même sujet, ont élevé ce chiffre d'une façon notable. On se rappellera, à propos de cette intensité si faible des phénomènes physiques ou chimiques dans les nerfs, qu'ils sont très-peu vasculaires, ce qui semble en rapport avec cette lenteur du mouvement nutritif.

Les modifications électriques du nerf, quand il fonctionne, sont un peu plus accusées. En effet, tout cordon nerveux vivant est parcouru par un courant qui se manifeste sur un tronc de nerf quelconque pendant tout le temps qu'il conserve ses propriétés conductrices. Ce courant, appelé « courant nerveux », se recueille au moyen d'électrodes convenables, et on peut par suite le mesurer et en apprécier la direction au moyen d'un galvanomètre suffisamment sensible. Ce courant marche à l'intérieur du nerf du centre à la périphérie. Si le nerf sectionné est mis par sa tranche en contact avec une électrode, et

un peu plus loin par sa surface avec une autre électrode, le courant dans le circuit extérieur se dirigera de la périphérie du nerf à la coupe.

Pour recueillir de tels courants, et en général les courants électriques organiques, il importe que les électrodes n'agissent point elles-mêmes par leur contact avec les tissus; il faut, en d'autres termes, qu'elles soient « impolarisables ». Le dispositif, pour atteindre ce résultat, nécessite certaines précautions. On emploie en général, comme intermédiaire, de l'argile imprégnée de chlorure de sodium à 1/2 pour 100 environ. Cette argile est elle-même reliée par de l'argile imprégnée de sulfate de zinc à un fragment de zinc amalgamé.

Le courant marchant du centre du nerf vivant à la périphérie caractérise l'état de repos. Si le nerf est excité, s'il entre en action, on observe instantanément une diminution de ce courant qui peut même aller jusqu'à son renversement et dont la durée s'est trouvée être, dans les expériences de Bernstein, de cinq à six dix-millièmes de seconde (1). Ce phénomène est désigné sous le nom de *variation négative*. Cette oscillation électrique se propageant dans tout nerf excité, comme l'excitation elle-même, a permis d'établir que cette dernière, débutant en un point quelconque du trajet du nerf, marche effectivement vers ses deux extrémités; ou, en d'autres termes, que le nerf est, ainsi que nous l'avons dit, un conducteur indifférent. De même on a pu mesurer, grâce à la variation négative, l'intensité des excitations portées sur le nerf, et la rapidité avec laquelle celles-ci se transmettent. On a vu ainsi que l'état d'activité, loin de décroître à mesure qu'on s'éloigne du point excité, augmente au contraire d'intensité; les physiologistes ont comparé ce qui se passe alors à une sorte d'avalanche grandissant en même temps qu'elle avance.

Quant à la vitesse de la transmission de l'excitation nerveuse chez l'homme, les observateurs sont arrivés à des résultats divers. On a donné successivement les chiffres suivants : 94 mètres (Kohlrausch), 60 mètres (Helmholtz), 34 mètres (Hirsch), 30 mètres (Schelske), et 26 mètres (von Jaager). D'après Valentin (*loc. cit.*), le courant nerveux ordinaire et la variation négative se manifesteraient dans les nerfs de l'embryon alors que la myéline ne fait que d'apparaître.

Enfin nous devons encore ajouter un mot touchant un état particulier des nerfs électrisés, qui a reçu le nom d'électrotonus : toute partie du trajet d'un nerf par laquelle on fait passer un courant de pile présente une modification spéciale de ses propriétés. Son excitabilité a diminué au voisinage du pôle positif ou *anode* (par lequel le courant

(1) Voy. Valentin, *Propriétés électriques des nerfs pendant la vie embryonnaire* (*Revue scientifique*, 25 nov. 1871).

entre), et l'on dit que cette portion du nerf est en état anélectrotonique. Elle augmente au contraire au voisinage du pôle négatif ou *cathode* (par lequel le courant sort du nerf), et cette portion est dite en état catélectrotonique. Enfin dans l'espace intra-polaire on trouve un point indifférent.

§ 267.

A la mort, les nerfs paraissent perdre leurs fonctions plus tôt que les muscles, ou du moins le nerf ne transmet plus l'excitation de l'étincelle au muscle, alors que le muscle est encore sensible à celle-ci. Si, dans ces circonstances, on injecte du sang oxygéné dans la partie, on voit reparaître la conductibilité nerveuse.

Valentin (*loc. cit.*) a constaté dans le nerf subissant la décomposition putride une série d'oscillations électriques se succédant régulièrement. Les mêmes oscillations alternativement positives et négatives ne se produisent pas dans le tissu vivant ou qui vient d'être détaché de l'animal: elles ne commencent à apparaître que quelques heures après la mort; et la période de temps pendant laquelle on peut les constater varie de vingt-quatre à quarante-huit heures.

CHAPITRE XI

SQUELETTE

---

§ 268.

Les différents tissus et organes que nous allons décrire ici forment ce que l'on pourrait appeler le système de soutien de l'économie, de même que le tissu lamineux et ses variétés constituent un véritable système de connexion. En réalité, aucune différence fondamentale n'existe entre l'un et l'autre, et tous les tissus de soutien appartiennent à la catégorie des tissus conjonctifs (§ 63). Parmi eux, le tissu cartilagineux et le tissu osseux se font remarquer par la consistance particulière de la substance amorphe interposée aux éléments figurés (§ 76).

Nous étudierons successivement :

1° Les cartilages;

2° Les os;

3° La moelle des os;

4° Le développement de ces différentes parties, qui comprendra l'étude de la corde dorsale;

5° Enfin les connexions du squelette, c'est-à-dire les particularités que présentent les articulations, les ligaments, etc.

I. — CARTILAGE.

§ 269. — Tissu cartilagineux.

Le tissu cartilagineux (1) offre une structure en général très-simple, quoique parfois d'une étude assez difficile. Il est formé de cellules encastrées dans une matière amorphe, solide, pouvant conte-

(1) On pourra consulter l'excellente étude de Rollett sur ce tissu, dans le Manuel de Stricker.

nir elle-même des fibres de différente nature. Cette *substance fondamentale* est tantôt hyaline, d'autres fois grenue ou fibroïde, en général cérulescente (§ 8), creusée de cavités à l'intérieur desquelles se trouvent les cellules, ainsi séparées les unes des autres et absolument isolées dans ce milieu résistant.

Cette substance fondamentale a des caractères chimiques spéciaux qui la distinguent nettement des os. Elle est constituée par de la « cartilagéine », laquelle par la coction donne de la *chondrine* (1), tandis que la matière organique des os traitée de même donne de la *gélatine*. Il suit de là que l'os, qui succède dans maintes circonstances au cartilage, est une substance nouvelle, n'ayant avec celle qui l'a précédée rien de commun (2).

Les cavités de la substance fondamentale qui renferment les cellules ont reçu le nom de *chondroplastes;* et celles-ci le nom de *cellules cartilagineuses*. Leur isolement, leur emprisonnement, en quelque sorte, au sein d'une substance solide, les place dans des conditions spéciales dont l'histoire mieux connue offrirait sans doute un grand intérêt.

Rien n'est plus simple à faire, en général, qu'une préparation microscopique de cartilage. Il suffit d'en couper avec un rasoir de très-minces lamelles et de les observer à la lumière transmise dans un véhicule approprié. Ce liquide sera par excellence une solution de purpurine (§ 46). Nous rappellerons seulement que, pour avoir une idée exacte de la forme des chondroplastes, il sera nécessaire de faire des coupes en différents sens et de combiner les apparences offertes par ces coupes dans chaque cas. Il faudra choisir de préférence des sujets jeunes, afin de n'être pas gêné par quelque point d'ossification commençante.

§ 270. — Cellules cartilagineuses.

Elles se montrent avec des caractères assez constants dans les différentes espèces de cartilages, que distingue seulement la constitution de la substance fondamentale. Arrivées à leur période d'état, ces cellules ont une forme variable, mais toujours sensiblement régulière. Les excep-

(1) La chondrine traitée par l'acide acétique se précipite; le précipité est soluble dans un excès d'acide, soluble également dans le ferrocyanure de potassium et le ferrocyanure ferroso-potassique, caractères que ne présente pas la gélatine.

(2) On ignore si les cartilages calcifiés, comme cela se présente au cours de l'ossification, sont constitués par de la cartilagéine ou de l'osséine. La limite toujours très-nette qu'on trouve entre le cartilage calcifié et l'os (voy. § 301) laisse penser que leur constitution chimique reste différente.

tions qui ont été signalées chez les animaux supérieurs ne paraissent point avoir été confirmées (1).

Les chondroplastes sont des cavités absolument closes de toutes parts, et toujours exactement remplies par la cellule.

Le corps de la cellule est homogène, granuleux. Certains anatomistes signalent dans cette masse des mouvements qui déplaceraient les granulations. Nous n'avons pas vérifié le fait. L'objet ordinairement choisi pour ces sortes de recherches sur le cartilage vivant est l'appendice xyphoïde du sternum de la grenouille, qui est d'une minceur suffisante pour qu'il soit inutile d'y pratiquer des coupes.

Le noyau des cellules cartilagineuses est ovoïde, clair; on y trouve parfois des granulations; il a souvent un nucléole. On peut également voir deux noyaux pour une seule cellule. Il est d'ailleurs évident que les cellules du cartilage se multiplient par scission. On assiste, en quelque sorte, sur des coupes convenables, à toutes les phases de cette multiplication, et l'on peut même, grâce à l'immobilisation des éléments dans la substance fondamentale, reconnaître plus facilement qu'ailleurs les cellules qui proviennent de la segmentation d'une même cellule à l'origine. Toutes, en effet, ne s'espacent point à intervalles réguliers à mesure qu'elles se multiplient : elles restent groupées en *familles* distinctes. Nous employons à dessein cette expression qui traduit exactement le phénomène que nous indiquons ici (2).

L'eau tue les cellules cartilagineuses, et alors, comme phénomène cadavérique, elles se détachent en partie des parois du chondroplaste; il se forme entre elles et ces parois des vides qui, s'ils sont nombreux, donnent à la cellule, restée adhérente par certains points, une forme étoilée. Cette apparence, résultat d'une réaction, a souvent été prise pour un aspect normal, et a donné lieu à l'idée que le corps de la cellule envoyait des prolongements dans la substance hyaline fondamentale.

Le sucre, les solutions salines, la soude, la potasse, l'acide acétique agissent comme l'eau sur les cellules cartilagineuses. Comme l'eau, ces réactifs rendent le noyau nébuleux et rétractent la cellule. La

(1) On trouve, au contraire, des cellules cartilagineuses étoilées semblables à des corps fibro-plastiques dans les cartilages de la Chimère. Des cellules pareilles existent également dans la charpente de consistance cartilagineuse qui soutient la tête des céphalopodes, mais nous ignorons si cette substance est du cartilage, comme cela paraît d'ailleurs probable, et si elle fournit de la chondrine par la coction. — On pourrait également rapprocher des cellules cartilagineuses les éléments qu'on trouve dans la charpente de soutien des Méduses (Rhizostomes), cellules qui sont sans prolongements et réunies en groupes ou *familles* comme les cellules du cartilage.

(2) Voyez : Pouchet, *Du développement du squelette des poissons* (*Journal de l'Anatomie*, mai-juin 1875).

purpurine a le grand avantage de fixer, en même temps qu'elle les colore, les cellules cartilagineuses. Elles se montrent toujours dans ce cas comme remplissant exactement la cavité.

Heidenhain a étudié, en 1863, l'action de l'électricité sur les cellules cartilagineuses. Il a vu que, sous l'influence d'une forte étincelle d'induction, les mouvements intérieurs accusés par le déplacement des granulations dans le corps cellulaire prenaient fin. Le corps lui-même se rétracte ensuite et devient plus petit que le chondroplaste ; tandis que le noyau prend l'aspect nébuleux, caractéristique de la mort chez ces éléments. Tous ces phénomènes paraissent être simplement des signes cadavériques provoqués par la mort de la cellule sous l'influence de l'électricité. Pour faire agir l'électricité sur le cartilage ou sur tout autre tissu, il suffit de placer celui-ci sur une bande de verre, de telle façon que le fragment soit en contact avec deux pointes de papier d'étain collées sur le verre et reliées aux deux pôles d'une pile.

Le déclin de la vie des cellules cartilagineuses est plus ou moins rapide, selon qu'elles font partie d'un organe transitoire, comme certains cartilages du squelette primordial (voy. plus loin), ou d'un cartilage permanent, comme ceux des côtes, du larynx, de la trachée, etc. Chez ces derniers, la vieillesse, qui coïncide avec celle du sujet, est marquée dans les cellules cartilagineuses comme dans la plupart des éléments par l'apparition de granulations graisseuses, et souvent d'une grosse goutte de graisse jaune, brillante, incluse dans le corps cellulaire à côté du noyau qu'elle masque plus ou moins, ou située entre la cellule et la paroi de la cavité.

On a signalé l'existence de pigment dans certaines cellules cartilagineuses.

§ 271. — Capsules cartilagineuses.

La substance interposée aux cellules cartilagineuses peut se montrer très-différente d'aspect selon qu'on l'envisage au voisinage immédiat de celles-ci ou un peu plus loin. Cette particularité se retrouve à la fois dans les cartilages permanents et dans ceux qui subissent la transformation osseuse. Le cartilage de la cloison des fosses nasales, chez le veau, fournit à ce point de vue un excellent objet d'observation. Les cellules d'une même famille sont séparées par une substance homogène hyaline ; entre les familles de cellules, au contraire, la substance devient progressivement grenue, presque opaque.

D'autres fois, on observe autour de chaque cellule individuellement des couches concentriques bien limitées, bien distinctes par leurs ca-

ractères optiques, et enveloppées à leur tour, pour toutes les cellules d'une même famille, par d'autres couches non moins bien limitées. Cette disposition est surtout fréquente dans les cartilages costaux, sur les sujets avancés en âge. On a donné à ces enveloppes ou coques le nom de *capsules*. On peut les isoler, et elles présentent souvent par places des sortes de renflements ou de nodosités. Leur épaisseur varie

Fig. 98 (d'après Kölliker). — Cellules cartilagineuses : *a*, famille de trois cellules avec une coque commune (cartilage costal) ; *c*, deux cellules enveloppées de leurs capsules (corne de l'hyoïde). Le noyau, dans ces cellules, est plus ou moins dissimulé par des gouttelettes de graisse.

de 3 à 8μ. Cette disposition se voit très-bien en particulier sur les cellules cartilagineuses des disques intervertébraux.

Ces capsules ont été considérées comme partie intégrante de la cellule cartilagineuse, qu'on rapprocherait alors sans difficulté des cellules végétales. On notera que dans beaucoup de cas ces capsules sont attaquées d'autant plus facilement par les agents chimiques, et spécialement par l'acide sulfurique dilué ou l'acide chlorydrhique concentré, qu'elles sont plus excentriques. Inversement, l'activité nutritive de la substance de ces capsules semble en général d'autant plus vive qu'elles avoisinent plus immédiatement la cellule : dans l'ossification, les plus intérieures sont celles qui s'accroissent, se modifient, sont résorbées le plus rapidement ; tandis que les plus extérieures se distinguent à peine, par leurs caractères, de la substance fondamentale interposée. Les capsules, enveloppant une famille de cellules, peuvent pousser intérieurement des cloisons qui séparent les cellules enveloppées elles-mêmes individuellement d'une coque spéciale.

§ 272. — Vieillesse des cartilages.

Chez le vieillard, la substance fondamentale du cartilage présente de nombreuses altérations. Celle des cartilages costaux devient le siége de stries en bandes ou en houppes. La substance des cartilages articu-

laires, de son côté, se fendille et se creuse de fissures, surtout à l'articulation du genou et de la hanche (1). Il en résulte un aspect qui rappelle l'apparence du velours (altération velvétique des cartilages, Broca). Les chondroplastes, ouverts par suite des progrès de cette altération, tendent à laisser échapper leurs cellules enveloppées de leur coque ; elles sont alors très-granuleuses.

Les cartilages du larynx et de la trachée subissent un autre mode d'altération sénile. Des particules de carbonate de chaux se déposent au milieu de la substance fondamentale, lui donnent un aspect blanchâtre et lui retirent son élasticité. Ce phénomène d'incrustation est très-distinct de l'ossification. Il suffit de traiter les cartilages ainsi modifiés par l'acide chlorhydrique, pour reconnaître la structure du cartilage avec ses chondroplastes et leurs cellules qui ont persisté au milieu de la masse calcifiée (2).

Toutefois il peut également se faire qu'à un âge avancé de la vie certains cartilages permanents présentent des points d'ossification véritables. Quand cela arrive ils sont en général devenus depuis longtemps vasculaires. L'épiglotte ne s'ossifie jamais (Kölliker).

§ 273. — Développement des cartilages.

Nous reviendrons plus loin, à propos du développement du squelette, sur la première apparition du tissu cartilagineux autour de la corde dorsale. Au début, les cartilages, soit de la colonne vertébrale, soit des membres, sont uniquement constitués par des noyaux ovoïdes, enveloppés d'un corps cellulaire à peine distinct, et séparés eux-mêmes par une très-faible quantité de matière amorphe, hyaline, peu consistante, mais qui forme cependant dès l'origine une barrière entre ces cellules et s'oppose à leur union, contrairement à ce qui arrive pour le tissu lamineux (§ 66). Peu à peu le corps cellulaire grandit en même temps que la matière amorphe intercalée augmente de vo-

(1) Tel serait également l'aspect que présenteraient les cartilages hyalins après l'action du permanganate de potasse et du sel marin (Tillmanns), ou encore de l'eau de chaux ou de baryte (C. Baber). La substance fondamentale semble dans ce cas se décomposer en fibrilles longitudinales dans les cartilages costaux et en fibrilles perpendiculaires à la surface dans les cartilages articulaires.

(2) On pourra rapprocher de cet état particulier un mode normal d'incrustation calcaire que présente le cartilage céphalique de la grenouille. Il est caractérisé par le dépôt, au milieu de la substance hyaline, de granules terreux irrégulièrement arrondis, mamelonnés, et formés de couches concentriques. Ces granules prennent, comme la substance osseuse, une coloration verte par l'action de l'acide chromique. Ils n'ont pas d'ailleurs pour centre de développement les cellules cartilagineuses, et la substance fondamentale ne présente autour d'eux aucune modification appréciable.— Dans la goutte, des cristaux d'acide urique se déposent de même au sein de la substance fondamentale des cartilages hyalins.

lume et de consistance ; ce n'est toutefois que plus tard que se produisent les modifications (granulations, fibres, etc.) qui la différencient d'un organe à l'autre.

En dehors de cette apparition des premières cellules cartilagineuses, leur multiplication ultérieure paraît se faire par deux procédés différents qui peuvent se montrer séparément sur deux organes différents du même animal, ou simultanément sur le même organe ; l'un est la multiplication des cellules cartilagineuses déjà existantes dans la matière amorphe ; l'autre, l'adjonction incessante de cellules du tissu lamineux environnant (1).

Dans ce dernier cas, voici ce qu'on observe : certaines cellules très-petites, voisines de la surface du cartilage, sont enveloppées progressivement par la substance hyaline et deviennent ainsi des cellules cartilagineuses. En suivant le développement de l'os tympanique de certains poissons, en pratiquant des coupes normales à la surface d'un cartilage de mammifère en voie de développement, on distingue très-bien ces cellules périphériques, petites, aplaties ; on voit, de proche en proche, toutes les transitions entre elles et les cellules cartilagineuses arrivées à leur période d'état dans les régions plus profondes de l'organe, et commençant à se multiplier par scission, pour former autant de familles.

Il est certain que la substance cartilagineuse se distingue nettement, et par une limite précise, du tissu lamineux ou *périchondre* qui l'enveloppe d'ordinaire ; mais il n'en saurait point résulter que les petites cellules qui deviennent cellules cartilagineuses dans les circonstances que nous indiquons ne dépendent pas, à l'origine, de ce tissu extérieur à la substance fondamentale qui les enveloppe ensuite. A ce point de vue, le tissu lamineux pourrait être considéré comme véritable générateur du tissu cartilagineux. Nous verrons plus loin qu'il ne se comporte pas autrement avec le tissu osseux. Toutefois ce mode de formation du cartilage serait en général tardif ; les premiers cartilages tels que ceux des corps vertébraux dérivent directement et primitivement des cellules embryonnaires du feuillet moyen, comme le tissu lamineux lui-même.

On peut se demander si, dans les familles de cellules cartilagineuses, le volume des éléments ou leur nombre augmentent avec l'âge. Harting a répondu en partie à ces questions, pour les cartilages costaux ; mais il y aurait le plus grand intérêt à reprendre pour d'autres organes cartilagineux les mêmes recherches. Har-

(1) Le premier de ces procédés s'observe sur le cartilage de la mâchoire, le second sur le cartilage de l'os tympanique de certaines espèces de poissons.

ting a vu : 1° que les dimensions absolues des cellules augmentaient pendant et après la naissance ; 2° que chez l'adulte le nombre des cellules était trois à quatre fois plus grand que chez le nouveau-né ; 3° que les familles de cellules cartilagineuses étaient composées d'un plus grand nombre d'éléments chez le nouveau-né que chez le fœtus, et chez l'adulte que chez le nouveau-né. Kölliker a décrit sur un embryon de cinq mois des cellules cartilagineuses de 7 à 17 μ de diamètre, et séparées les unes des autres par des espaces de 4 à 11 μ. Chez le nouveau-né, d'après Harting, les cellules ont de 28 à 32 μ sur 7 μ. A la naissance, le volume total des cellules paraît égal à celui de la substance interposée. Enfin, d'après Harting, les cellules sont huit à dix fois plus volumineuses chez l'adulte que chez le nouveau-né.

Nous avons indiqué, en parlant des cellules et de la substance fondamentale, quelques-uns des phénomènes qui marquent la caducité des cartilages permanents. Les cartilages transitoires présentent une évolution terminale sur laquelle nous aurons à revenir, soit à propos de l'ossification (§ 301 et suiv.), soit à propos de la disparition du cartilage de Meckel (§ 305).

§ 274. — Variétés de cartilages.

On distingue plusieurs variétés de cartilages qui diffèrent surtout par la nature et l'aspect de la substance interposée aux cellules.

Une première catégorie est formée par ceux dans lesquels la substance fondamentale est hyaline ou simplement grenue. On les désigne sous le nom de *cartilages hyalins*. Dans cette catégorie rentrent d'abord tous les cartilages fœtaux, puis, chez l'adulte :

1° Les cartilages articulaires ;

2° Les cartilages de la trachée ;

3° Les cartilages du larynx (sauf les cartilages de Santorini et de Wrisberg) ;

4° Les cartilages du nez ;

5° Le cartilage de la trompe d'Eustache (1).

Une seconde catégorie est désignée sous le nom de *fibro-cartilages*. Elle comprend :

1° Le cartilage de l'oreille ;

2° Le cartilage de l'épiglotte ;

3° Les cartilages de Santorini et de Wrisberg.

(1) Il convient de joindre à cette énumération les cartilages de la sclérotique chez les grenouilles, et les pièces squelettiques qui restent à l'état cartilagineux chez les amphibiens et les poissons, et qui ne sont pas autre chose d'ailleurs que des cartilages fœtaux persistants, comme les cartilages articulaires chez l'homme.

Les disques intervertébraux, les ménisques articulaires, où l'on trouve des cellules cartilagineuses enveloppées d'une capsule, les ligaments de la symphyse et de l'articulation sacro-iliaque, paraissent tous devoir être rangés également au nombre des fibro-cartilages. Quant aux cartilages costaux et à l'appendice xyphoïde, ils forment en réalité une catégorie à part, intermédiaire aux cartilages hyalins et aux fibro-cartilages.

Les paupières ne présentent point de tissu cartilagineux chez l'homme. Le nom de « cartilage tarse » ne doit être pris que comme désignation d'anatomie descriptive.

On a rapproché du tissu cartilagineux le tissu de la corde dorsale, dont il sera parlé plus loin, en le classant comme « cartilage sans substance fondamentale ». On a également rapproché du tissu cartilagineux le renflement dit cartilagineux du tendon d'Achille de la grenouille (voy. § 82).

§ 275. — Cartilage fœtal ou du squelette primordial.

Les divers cartilages du fœtus qui doivent faire place à des os présentent, en dehors des modifications qu'ils subissent pendant l'ossification (voy. § 301), des caractères spéciaux qu'on ne retrouve sur aucun cartilage de l'adulte. Ils constituent une variété sous le nom de cartilage fœtal (Robin). On peut la considérer comme l'état jeune du tissu cartilagineux, appelé tantôt à disparaître et tantôt à persister en prenant des caractères un peu différents.

Fig. 99. — Cartilage fœtal. On aperçoit, dans la plupart des chondroplastes, le noyau de la cellule cartilagineuse qui les remplit (Gr. 250/1).

La substance fondamentale est homogène, hyaline. Les chondroplastes sont étroits et longs, fusiformes ou triangulaires sur la coupe, à angles très-aigus vers les extrémités. Ils mesurent 10 μ à 80 μ, suivant le diamètre observé. Les cellules ayant 20 à 30 μ sur leur petit diamètre peuvent se montrer en état de segmentation.

Le cartilage fœtal, tant que les organes premiers qu'il forme n'ont pas plus de 2 millimètres d'épaisseur, n'est pas vasculaire. Les vaisseaux s'y développent généralement quand approche l'époque de l'ossification.

§ 276. — Cartilages articulaires.

Dans les cartilages articulaires, la substance propre est parfois tellement hyaline et transparente qu'elle échappe pour ainsi dire à l'observation par la lumière transmise, et qu'elle ne se laisse deviner dans le champ du microscope que par ses limites au milieu du véhicule. Elle est très-cérulescente.

Les chondroplastes offrent un aspect très-différent de la surface à la partie profonde du cartilage. A la périphérie, ils sont isolés, lenticulaires, très-déprimés parallèlement à la surface libre de l'organe. Dans la profondeur, ils prennent une forme plus arrondie et se présentent par groupes d'ailleurs peu nombreux. La substance fondamentale est modifiée au contact des cellules, ainsi qu'on peut s'en assurer par l'acide acétique.

La surface du cartilage du côté articulaire est baignée directement par la synovie. L'autre face, qui repose sur l'os, ne reçoit pas de capillaires (voy. § 285). Le cartilage paraît se nourrir principalement par les vaisseaux de la synoviale, qui le recouvre en partie sur ses bords.

Si l'on enlève avec un rasoir une fine lamelle superficielle de cartilage articulaire, et qu'on la soumette à une imprégnation prolongée dans une solution de nitrate d'argent, suivant le procédé que nous avons indiqué (§ 130), on voit le métal se précipiter au contact de la substance fondamentale et respecter, au contraire, les cellules qui se détachent par conséquent en clair au milieu d'un réseau foncé. Nous avons vu de même (§ 77 et 178) que l'argent paraissait se déposer dans la substance amorphe du tissu lamineux.

§ 277. — Cartilages costaux.

La substance fondamentale en est dure, quoiqu'élastique, fortement cérulescente, avec des reflets satinés en certains endroits, dépendants de la structure fibroïde qu'elle présente par places (voy. page 404, note); ailleurs elle est finement granuleuse (Kölliker).

Les cartilages costaux se font remarquer par l'abondance de graisse qu'ils renferment dans leurs cellules. Dans toutes, à l'exception des plus superficielles, chez l'adulte, on trouve des gouttelettes de graisse de 15 μ environ, tantôt sphériques et tantôt irrégulières. Parfois le noyau de la cellule a disparu, et il peut même arriver que l'élément

ait fait place dans l'intérieur du chondroplaste à un amas de granulations grisâtres ou graisseuses.

Vers la superficie de l'organe les chondroplastes sont aplatis, étroits, formant ainsi une couche assez nettement distincte de 130 à 220 μ d'épaisseur. Plus profondément, les cellules sont plus grosses, sans avoir toutefois perdu leur forme aplatie. Elles mesurent en général 67 à 112 μ de diamètre. Elles sont discoïdes ou allongées, et disposées de telle façon que leur grand diamètre rayonne autour de l'axe de la côte. Il peut arriver aussi cependant que les cellules n'affectent aucune orientation déterminée (Kölliker).

Les cartilages costaux sont parcourus par de rares capillaires qui forment dans leur substance des mailles de plusieurs millimètres de diamètre. Ces capillaires sont logés dans des canaux au milieu d'une petite quantité d'un tissu où l'on reconnaît les éléments constituants ordinaires de la moelle des os (voy. § 295).

§ 278. — Cartilages du nez, du larynx, de la trachée.

Ces cartilages se rapprochent par leur structure de ceux des côtes, mais ils ne sont pas vasculaires. Vers le dehors, les chondroplastes sont plus arrondis et plus rapprochés; au centre, ils sont ovoïdes, plus volumineux. Ces cartilages peuvent, par les progrès de l'âge, au lieu de s'incruster simplement de sels calcaires, subir dans une étendue plus ou moins grande une ossification véritable. En ce cas ils deviennent d'abord vasculaires.

Ils peuvent aussi, par l'effet de la vieillesse, de même que les cartilages des côtes, présenter un aspect fibroïde nettement accusé, mais toutefois différent de celui du fibro-cartilage; les stries sont plus régulières, plus parallèles, moins enchevêtrées que dans celui-ci.

§ 279. — Fibro-cartilages.

Rabb-Ruckhard (*Arch. de Virchow*, 1863) paraît avoir indiqué nettement le premier que les fibro-cartilages dérivent toujours d'un cartilage hyalin à l'origine, et que les fibres apparaissent spontanément au milieu de la substance fondamentale sans provenir de cellules. Ces fibres grandissent, grossissent et s'anastomosent aux dépens de cette substance. Les unes ont la réaction des fibres lamineuses, quoique montrant une résistance particulière aux réactifs. Les autres ont tous les caractères de la substance élastique (§ 73); on peut même trouver

avec elles de très-grosses granulations ayant les mêmes propriétés physiques et chimiques (1).

La substance fondamentale des fibro-cartilages parcourue généralement par des fibres minces, fines, onduleuses, flexueuses, enchevêtrées, forme un ensemble très-peu transparent. Le cartilage de l'oreille des animaux domestiques est très-favorable pour constater cet état.

La texture apparaît beaucoup plus complexe quand aux fibres lamineuses minces viennent se mêler des fibres élastiques, tantôt fines elles-mêmes, comme dans l'oreille d'un jeune chien, et tantôt d'un dessin spécial, telles qu'on les observe, par exemple, sur l'épiglotte du bœuf (fig. 100). Elles sont alors très-grosses, cylindriques, rameuses ou même fragmentées en grains larges de 3 à 4 μ. Ces fibres, sur les coupes, semblent verruqueuses et comme hérisseés de protubérances qui se détachent dans la préparation à la manière d'autant de points brillants, à cause de la réfringence de la substance élastique (2).

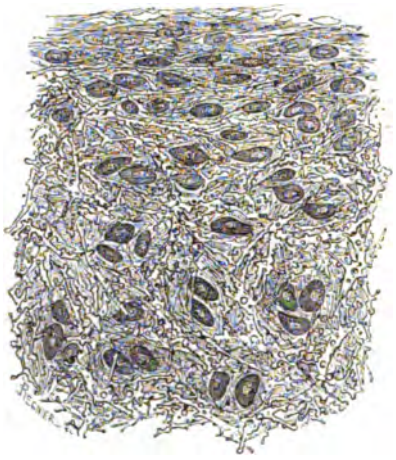

Fig. 100.— Fibro-cartilage de l'épiglotte du bœuf. On voit la substance élastique déposée, sous forme de fibres rameuses, entre les cellules. (Gr. 350/1).

Les chondroplastes sont, comme dans l'espèce précédente, ovoïdes, quelquefois sensiblement sphériques. Ils sont groupés ordinairement en petit nombre; les capsules sont difficilement visibles. En traitant ce tissu par le picro-carminate d'ammoniaque, on a de fort belles préparations, le carmin se précipitant d'un côté sur les cellules cartilagineuses et leur noyau, tandis que l'acide picrique colore fortement en jaune la substance élastique.

(1) Chez les oiseaux, ainsi que l'a montré Renaut (*Arch. de phys.*, 1875, n° 5), on trouve de même des fibres élastiques dans la substance fondamentale des os.

(2) On ne saurait mieux comparer la vue de ces parties qu'à celle des spicules également très-réfringentes, cylindriques, hérissées de protubérances brillantes, qu'on trouve chez certaines espèces d'Alcyonaires. (Voyez Pouchet et Myèvre, *Journal de l'Anatomie*, 1870-1871.)

§ 280. — Périchondre.

Le périchondre des cartilages qui deviennent les os longs des membres se forme de très-bonne heure et présente les caractères du tissu fibreux embryonnaire. Par la direction de ses corps fusiformes, par sa teinte plus foncée dans les préparations colorées au carmin, il tranche sur la substance transparente du cartilage, dont le sépare une ligne de démarcation en général très-nette.

Le périchondre des cartilages permanents non articulaires est formé de tissu fibreux dans lequel des faisceaux de fibres lamineuses s'enchevêtrent avec de nombreuses fibres élastiques. Dans les fibro-cartilages, d'après Frey, les fibres élastiques du périchondre se continuent directement avec celles de la substance fondamentale.

Le périchondre est fort peu vasculaire et diffère notamment en cela du périoste. Sur un embryon de mouton de 35 centimètres de long, le périchondre homogène, fibroïde, mesure autour des vertèbres 40 μ d'épaisseur, sur les cartilages costaux 80 μ.

II. — TISSU OSSEUX.

§ 281. — Substance osseuse.

Le tissu osseux constitue une variété de tissu conjonctif (§ 63) dans lequel des éléments cellulaires très-analogues aux corps fibro-plastiques, anastomosés les uns avec les autres par un grand nombre de prolongements, sont plongés au sein d'une substance fondamentale extrêmement dure et résistante.— Le tissu osseux forme chez l'homme les os du squelette et le cément des dents (1).

La substance fondamentale du tissu osseux présente donc, comme celle du cartilage, des cavités de forme définie, qu'on retrouve partout comparables à elles-mêmes, tellement que de tous les systèmes de l'économie, un des plus homogènes est assurément le système osseux, tant au point de vue de la structure que sous le rapport de la constitution chimique des organes qu'il comprend.

La substance fondamentale des os est formée : 1° par un principe

(1) Les bois des ruminants comme le cerf, les plaques dermiques des animaux cuirassés comme le tatou parmi les mammifères, comme l'esturgeon parmi les poissons, sont également constitués par du tissu osseux. La substance osseuse chez ces derniers peut ne pas demeurer dans la profondeur des tissus et venir au contact du milieu ambiant; ceci est également le cas chez certains animaux (exceptionnellement chez l'homme) pour le cément des dents.

immédiat particulier du groupe des substances albuminoïdes, l'*osséine*; 2° et par des sels (62 pour 100). L'osséine soumise à la coction donne, comme le tissu lamineux, de la gélatine. Les sels se partagent ainsi :

Phosphate basique de chaux ($Ph^2O^8Ca^3$)	84
Phosphate basique de magnésie ($Ph^2O^8Mg^3$)	1
Autres sels de chaux ($CO^3Ca, CaCl^2, CaFl^2$)	7,5
Chlorures (NaCl, etc.)	7,5

Chez le vieillard, la proportion des sels augmente : les os deviennent en même temps plus fragiles.

La constitution chimique des os a été étudiée pour la première fois, en 1771, par Scheele. On ignore encore si les principes salins sont unis à l'osséine en proportion définie ou variable. Il est certain que la dénutrition n'arrive point à décalcifier les os. Chez les animaux auxquels on donne une nourriture entièrement dépourvue de phosphates, on trouve après la mort, qui est la conséquence de ce régime, les os avec leur constitution habituelle. D'autre part, F. Papillon a montré qu'on pouvait impunément substituer l'alumine, la magnésie, la strontiane à la chaux (*Journ. de l'Anat.*, 1870) dans l'alimentation des *animaux* et par suite dans la constitution des os. Sanson a montré, de son côté, que quand on forçait la nourriture minérale des jeunes animaux, ceux-ci devenaient précoces, c'est-à-dire que la soudure des épiphyses aux diaphyses se faisait plus tôt : l'animal était donc plus tôt adulte (1).

§ 282. — Cavités osseuses. Ostéoplastes. Canalicules osseux.

Au microscope, la substance fondamentale des os réduite en lames suffisamment minces est homogène, amorphe, granuleuse, s'offrant souvent comme disposée en zones plus ou moins transparentes (2).

(1) Nous ne pouvons donner ici les longs détails que comporterait une étude de la substance des os et plus généralement des tissus dans lesquels entre une grande proportion de sels calcaires. D'intéressantes expériences faites en Angleterre ont montré récemment que quand des mollusques tels que des limnées avaient épuisé certains sels calcaires de l'eau où on les fait vivre, ils ne grandissaient plus; l'accroissement est arrêté par cela seul : il vient à manquer *une* des parties constituantes salines nécessaires pour former le test, sans que cette partie constituante minérale soit celle-là même qui domine dans la constitution chimique du test. On peut se demander s'il ne faudrait pas attribuer à quelque action semblable la petite taille de tous les animaux domestiques dans certains pays. Il est possible que, comme pour les limnées, l'accroissement soit limité de bonne heure par le défaut de quelque principe salin tout à fait secondaire quant à la quantité pour laquelle il entre dans la constitution des os, mais dont le défaut entraîne cependant la non-fixation de principes plus importants en quantité.

(2) Suivant Ebner (*Ueber den feineren Bau der Knochensubstanz*, in *Sitzb. der K. Akad. d. Wissens.* Wien, 1876), la substance fondamentale osseuse serait composée de fibres glutineuses, non calcifiées, unies par une matière cémentaire renfermant les sels calcaires.

Dans cette substance sont creusées de petites cavités communiquant toutes les unes avec les autres par un réseau extrêmement délié de *canalicules*. Ces cavités, comme celles du cartilage, sont occupées, au moins à l'origine, par autant de cellules, et les canalicules par les prolongements de ces cellules. On donne à ces cavités le nom d'*ostéoplastes*



Fig. 101 (d'après Kölliker). — Coupe mince d'un fragment de substance osseuse desséchée montrant les zones de la substance fondamentale, et les cavités des ostéoplastes comme autant de vides de figure fusiforme. (Gr. 250/1.)

(fig. 101). Elles sont en général lenticulaires. Elles mesurent en moyenne 20 à 30 μ de long, quoiqu'elles puissent atteindre, spécialement dans les os du crâne, jusqu'à 50 μ, et dans le cément des dimensions encore

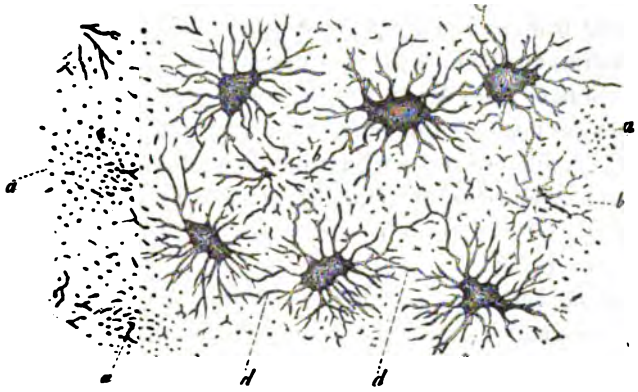

Fig. 102 (d'après Kölliker). — Ostéoplastes vus sur une lamelle extrêmement fine provenant du pariétal : *ab*, canalicules intéressés par la section selon un angle plus ou moins grand ; *d*, anastomoses des canalicules. — Dans les ostéoplastes on distingue les embouchures d'autres canalicules, figurées par des points. (Gr. 450/1.)

bien plus considérables (voy. ci-dessous). Leur largeur ordinaire varie entre 6 μ et 16 μ.

La paroi des ostéoplastes présente une foule de petites excavations, qui se montrent sur les coupes comme des dentelures au fond desquelles viennent s'aboucher des canaux extrêmement fins qui rayonnent en tous sens autour de l'ostéoplaste. Ces *canalicules* sont souvent

flexueux et partout d'un diamètre à peu près égal, généralement inférieur à 1 μ. Ils se ramifient à quelque distance de l'ostéoplaste et s'anastomosent par inosculation avec les canalicules des ostéoplastes environnants (fig. 102). Pour les ostéoplastes voisins de la périphérie ou des cavités de l'os, ces canalicules s'ouvrent à la limite même de la substance osseuse, sous le périoste, dans le canal médullaire dans les canaux de Havers, etc. Les ostéoplastes et leurs canalicules forment donc à travers tout l'os un système lacunaire continu.

Ces cavités ont été découvertes en 1834 par Purkinje et Deutsch (*De penitiori ossium structura*). Ils les avaient observées sur des lamelles d'os sec où ces cavités sont remplies d'air, et les avaient prises pour des granules calcaires déposés au milieu d'une substance organique, en d'autres termes, comme des sortes de concrétions. La véritable nature des ostéoplastes a été pour la première fois indiquée par Serres et Doyère, en 1842 (1). Comme le passage où est rapportée cette découverte est un véritable modèle de méthode et d'induction microscopique, nous le reproduirons ici en entier : « Que l'on place une lamelle de tissu osseux *sec* entre les deux lames de verre, disent ces observateurs, et que l'on y fasse arriver une goutte d'huile, les prétendus corpuscules prennent instantanément l'aspect de taches opaques et noires avec un point brillant à leur centre, entourées d'un inextricable réseau de lignes infiniment déliées; et quiconque aura étudié la réfringence des corps plongés dans les liquides comme moyen d'observation microscopique prononcera immédiatement que, du moins dans le tissu osseux sec, la matière des corpuscules doit être une substance d'un indice de réfraction extrêmement différent de l'huile, ou plutôt il ne craindra pas d'affirmer qu'un gaz seul peut produire l'effet optique qu'il a sous les yeux. »

Il suffit donc, pour observer les ostéoplastes, de plonger une mince lamelle d'os sec dans l'huile. Mais les ostéoplastes des os frais, qui sont peu visibles par eux-mêmes, ont un réactif véritable : c'est la glycérine, dont l'action est particulière. En général, aussitôt que l'on porte une mince lamelle d'os frais au contact de la glycérine, il se produit un gaz dans les ostéoplastes et dans leurs canalicules; en sorte que, sous les yeux mêmes de l'observateur, les uns et les autres passent de l'état transparent et difficile à voir qu'ils offrent pendant la vie, à celui de parties opaques, faciles à suivre dans tous leurs détails, comme sur l'os sec, quand l'air les a remplis à la longue. Il est important, pour

(1) Et non par Lessing en 1846 (*Ueber ein plasmatisches Gefässsystem in allen Geweben*), comme l'indiquent plusieurs traités d'histologie.

provoquer cette précieuse réaction, d'agir sur des os frais, et il ne faut pas oublier non plus que ces gaz, instantanément développés au contact de la glycérine, se retirent avec le temps, et qu'après deux ou trois jours ils ont partout fait place au véhicule qui les avait fait naître.

Le séjour de la lamelle osseuse pendant quelques minutes dans l'eau, avant qu'on remplace celle-ci par la glycérine, ajoute encore à l'intensité du phénomène. La réaction devient presque instantanée. Elle est toujours plus lente et moins décisive sur les os du fœtus.

Cette intéressante réaction par la glycérine peut être très-bien observée, dans les ostéoplastes des os plats de certains poissons où ces cavités sont distantes, isolées les unes des autres et d'une étude d'autant plus facile que les canalicules qui s'en détachent sont peu nombreux. La forme de l'ostéoplaste se calque exactement, dans ce cas, sur une cellule complétement analogue aux corps fibro-plastiques.

Nous avons indiqué plus haut que la substance fondamentale osseuse n'est pas absolument homogène et présente des zones alternativement plus claires et plus sombres. Il semble de plus qu'autour des ostéoplastes la substance fondamentale offre une densité plus grande (1). C'est au moins ce que montre la réaction suivante: en ramollissant convenablement les os dans l'acide chlorhydrique, on peut arriver à isoler en tout ou en partie la paroi de chaque ostéoplaste. On atteint encore le même résultat après avoir fait bouillir un os dans la potasse caustique; l'acide chlorhydrique et l'acide acétique employés ensuite montrent très-bien cette paroi. Pour la voir, Forster ramollit simplement de petits fragments d'os dans l'acide nitrique fumant additionné d'un peu de glycérine (Kölliker).

Un phénomène physiologique de la substance propre des os, qu'il faut noter avec soin, est l'activité nutritive considérable de cette masse compacte qui se renouvelle totalement en un temps fort court (2). Cette activité bien constatée n'a peut-être pas été sans influence sur d'anciennes doctrines qui présentaient les ostéoplastes et les canalicules osseux comme des espaces libres où se faisait une active circulation, dite *plasmatique*. Nous savons aujourd'hui que ces cavités sont remplies par les cellules osseuses et leurs prolongements.

(1) On rapprochera ce fait de ce qui a été indiqué pour le cartilage (§ 271).

(2) Pourquoi la régénération diffère-t-elle selon les régions? Il est difficile de le dire, et aucune hypothèse ne peut même être mise ici en avant; tandis que les fractures des os des membres se consolident avec une rapidité remarquable, on sait que les orifices pratiqués par le trépan aux os du crâne ne se comblent parfois jamais.

§ 283. — Cellules osseuses.

Kölliker a donné à ces éléments le nom de *cellules de Virchow*, qui en a le premier indiqué la présence. Il est parfois assez difficile d'en démontrer directement l'existence dans les ostéoplastes, et nous n'avons en somme, jusqu'à présent, aucun moyen de les isoler. Les ostéoplastes, sous l'influence de certains réactifs, laissent voir la plupart du temps un simple amas granuleux à leur intérieur, sans qu'on y reconnaisse habituellement les formes qui caractérisent le noyau d'une cellule. Mais, d'autre part, l'étude de l'ossification démontre clairement qu'au moins à l'origine chaque ostéoplaste a renfermé une cellule et s'est même moulé sur elle. Il convient d'ajouter qu'à cette époque aussi l'ostéoplaste n'a pas la même forme que plus tard et qu'il n'a pas en particulier cette multitude de prolongements qu'on découvre sur les préparations bien faites de substance osseuse adulte. Le plus grand nombre des canalicules se creusent donc ultérieurement dans la substance osseuse compacte.

§ 284. — Tissu osseux. Systèmes de Havers.

Nous avons décrit jusqu'ici la substance fondamentale des os, indépendamment des organes qu'elle forme. Il nous reste à faire connaître comment elle se présente dans ceux-ci.

Quand le fragment d'os dont on se propose d'examiner la structure est une de ces lamelles minces si fréquentes dans l'économie : quelque trabécule de la substance spongieuse, la lame papyracée de l'ethmoïde ou quelque portion d'os analogue ; en un mot, quand ce fragment ne mesure pas plus de 0,1 M^m d'épaisseur environ, on le trouve uniquement formé de la substance propre que nous venons de décrire, avec ses cavités.

Quand, au contraire, la région du squelette envisagée atteint de plus grandes dimensions, alors on y observe une structure spéciale qu'il nous reste à examiner, et un certain nombre d'éléments accessoires.

La structure dont nous parlons est surtout sensible dans la diaphyse des os longs. Si l'on pratique sur quelque os de ce genre une coupe perpendiculaire à l'axe, que l'on prélève sur cette coupe une lame assez fine pour être observée à la lumière transmise, et qu'on l'examine avec un grossissement de 60 à 80 diamètres, voici ce que l'on voit : d'abord un certain nombre d'orifices régulièrement taillés, ronds ou un peu ovales ; puis, autour d'eux, des zones

mesurant en moyenne de 7 à 9 μ d'épaisseur, disposées parallèlement les unes aux autres et séparées par des lignes de démarcation qui peuvent être d'une grande netteté.

Les orifices ne sont autre chose que les sections des *canaux de Havers* dans lesquels circulent les capillaires. Ils courent pour la plupart suivant le grand axe de l'os et viennent s'ouvrir obliquement à sa surface. Les zones représentent la coupe d'autant de minces lames cylindriques de la substance osseuse qu'on peut arriver, par des moyens convenables, à séparer les unes des autres (§ 291).

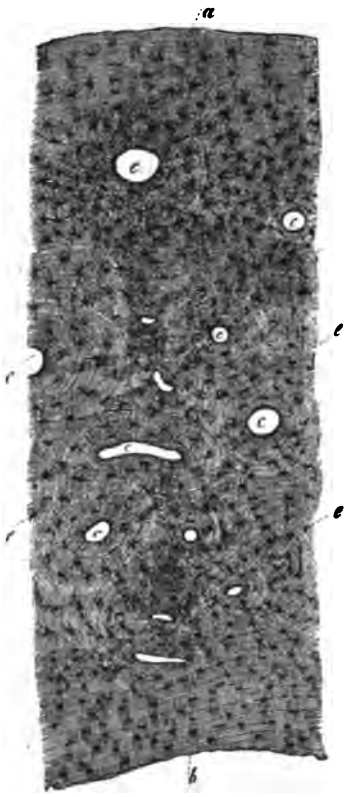

FIG. 103 (d'après Kölliker). — Segment d'une tranche horizontale d'un métacarpien : *ab*, systèmes de lamelles externes et internes concentriques à l'os; *c*, canaux de Havers avec leurs systèmes propres; *ee*, systèmes intermédiaires. (Gr. 90/1.)

Le grand axe des ostéoplastes compris dans ces zones est toujours parallèle à leur surface; le plus souvent la grande section des cavités se confond avec la limite des lamelles; enfin les canalicules d'ostéoplastes appartenant à des lamelles voisines s'anastomosent sur la ligne même de séparation de ces zones, et perpendiculairement à elles dans la plupart des cas. Ces zones sont de deux ordres : les unes concentriques aux canaux de Havers, les autres concentriques à l'os lui-même. — Les premières forment autour de chaque canal de Havers un système indépendant de cylindres emboîtés les uns dans les autres; mais ce système n'est pas, en général, régulier : souvent les couches les plus internes sont seules continues autour du canal de Havers; les extérieures sont ordinairement interrompues par quelque système voisin, ou bien les lamelles affectent, entre plusieurs systèmes de Havers, une disposition indépendante, y formant un système incomplet (1). D'autre part, les surfaces de l'os, tant périostique que médullaire, sont engendrées par deux autres systèmes

(1) Reste sans doute de quelque système complet ayant autrefois existé, puis détruit en partie par les progrès de la résorption medelante (voy. § 302) et remplacé par des systèmes nouveaux.

de lamelles, qui ne sont plus concentriques aux canaux de Havers, mais bien à l'os et, par conséquent, parallèles à sa surface ; elles recouvrent les précédentes et masquent en même temps leurs irrégularités.

L'épaisseur des lamelles peut varier de 5 à 11 μ comme limites extrêmes. On en compte ordinairement de huit à quinze autour de chaque canalicule, mais ce nombre peut aller de quatre ou cinq à vingt ou vingt-deux.

Sur les os courts ou les parties spongieuses des os longs, les lamelles enveloppant les canaux de Havers sont peu nombreuses ; le système des lamelles périphériques est également peu accentué. Dans les trabécules, les lamelles suivent en général un trajet parallèle à leurs surfaces.

Sur des tranches de substance osseuse desséchées, polies et suffisamment minces, la substance paraît homogène et finement granuleuse ; mais si on ajoute un peu d'eau, ou une légère solution de sucre ou d'albumine, les lamelles deviennent très-nettes et même chacune semble formée de deux zones (fig. 101), l'une claire, l'autre plus foncée et granuleuse. La structure lamelleuse est également très-évidente sur les os traités par l'acide chlorhydrique ; on y distingue également les deux couches de chaque lamelle.

§ 285. — Canaux de Havers.

Les canaux de Havers ont des dimensions très-variables. Les plus étroits peuvent ne mesurer que 2 μ. Ils logent toujours un capillaire. Dans les plus petits, celui-ci paraît immédiatement appliqué contre la substance osseuse. Il est double dans certains conduits ; et dans ceux qui sont plus larges, il est environné de moelle. On retrouve le même tissu accompagnant les vaisseaux dans les aréoles du tissu spongieux ; enfin l'histoire du développement des os longs montre que leur cavité centrale n'est, à tout prendre, qu'un canal de Havers plus grand que les autres.

Dans la diaphyse des os longs, les capillaires, comme les canaux de Havers, forment un réseau à mailles allongées. Elles sont polygonales vers les extrémités de l'os. Ces mailles n'ont jamais moins d'un dixième de millimètre de diamètre environ. Elles sont beaucoup plus larges dans la substance éburnée du rocher, où la disposition en lamelles disparaît également.

Dans la clavicule, le pubis, l'ischion, la mâchoire inférieure, les conduits de Havers forment des mailles allongées, comme à la diaphyse

des os longs. Le diamètre de ces mailles varie de 140 à 300 μ. Dans les os courts ou plats, la disposition varie presque pour chacun (1).

Aux abords des cartilages articulaires, les canaux de Havers s'avancent jusqu'à une certaine distance d'eux, mais sans les atteindre (voy. § 276); ils se terminent en cul-de-sac dans la substance propre de l'os lui-même. Dans ce cul-de-sac, le capillaire afférent fait une anse et reprend, pour le retour, une direction parallèle à lui-même. La même disposition se rencontre souvent au niveau des insertions des ligaments, des tendons ou des muscles.

On peut appliquer aux canaux de Havers la loi générale de distribution vasculaire que nous avons formulée à propos des nerfs (§ 243) : quand un organe est plus petit que le demi-diamètre des mailles vasculaires du tissu qui le constitue, il ne renferme point de capillaires. Par suite, quand une lamelle osseuse est plus mince que le demi-diamètre habituel des mailles formées par les canaux de Havers, on n'en voit point à son intérieur.

Les canaux de Havers, ainsi que le montre l'étude de l'ossification, sont dus généralement à la persistance de cavités beaucoup plus larges au début et qui se rétrécissent ensuite par l'adjonction de lamelles intérieures. Au cinquième mois ceux du fémur mesurent 35-54 μ de diamètre (Kölliker).

§ 286. — Fibres de Sharpey.

On peut aisément isoler la substance organique ou les sels calcaires qui constituent ensemble la substance des os. On arrive au premier résultat par la calcination, au second en dissolvant les parties minérales dans un acide faible, l'acide chlorhydrique dilué ou même simplement l'eau de Seltz. Quand on a décalcifié un os et qu'on cherche à séparer les lamelles de sa substance, celles-ci, en se déchirant, laissent voir des prolongements qui semblent traverser à la fois plusieurs lamelles perpendiculairement à leur surface. La substance de ces prolongements paraît plus solide que le reste de la substance organique de l'os, toutefois on ne peut les mettre en évidence que par ce moyen grossier de

(1) Dans les os plats, les canaux de Havers suivent une direction parallèle en général aux surfaces opposées de l'organe. Ils semblent tous partir d'un point et s'irradier dans l'épaisseur de l'os. Fort peu ont une direction perpendiculaire aux faces. On peut signaler, parmi les points d'où ils semblent ainsi s'irradier, les bosses pariétale, frontale, la portion articulaire de l'os iliaque. Dans le sternum cependant, ils marchent parallèlement. Dans les os courts, ils affectent aussi en général une direction dominante : dans les os du tarse et du carpe, c'est la direction parallèle à l'axe du membre ; dans les vertèbres, la direction verticale l'emporte, du moins pour le corps (Kölliker).

dilacération, insuffisant pour établir ces fibres ou filaments en véritable espèce anatomique. On les désigne sous le nom de fibres de Sharpey, du nom de l'anatomiste qui les a signalées le premier (dans *Quain's Anatomy*, 6e édition, 1856). Elles se rencontrent principalement dans les os du crâne (frontal, pariétal), où elles paraissent former, en s'anastomosant, d'élégants réseaux, ainsi qu'à la périphérie des os longs. Dans l'épaisseur de ceux-ci, elles existent surtout dans les systèmes de lamelles incomplets (Ranvier), c'est-à-dire dans les systèmes les plus anciens de l'os.

§ 287. — Vieillesse du tissu osseux.

La vieillesse apporte un certain nombre de modifications dans la composition et la structure du tissu osseux. Celui-ci devient d'une fragilité plus grande. Les surfaces d'insertion des tendons et des ligaments sont plus rugueuses et présentent des sortes de végétations; par contre, les cavités des ostéoplastes et les canaux de Havers augmentent de dimension. Sauvage a étudié ces variétés dans les os du crâne (1). Les lamelles du pariétal de l'adulte, parallèles à la face externe de l'os, disparaissent en grande partie chez le vieillard, en sorte que le tissu diploétique affleure presque la surface de l'organe. Le nombre des canaux de Havers diminue également par suite de la disparition du tissu osseux interposé à plusieurs d'entre eux; il se forme ainsi de véritables lacunes. On verra au reste, quand nous traiterons du développement du tissu osseux, que celui-ci, malgré sa consistance, est incessamment le siége d'un travail de dissolution et de reconstitution qui, modifiant avec l'âge la forme des organes, peut aussi bien changer la distribution et les rapports des cavités à l'intérieur de leur tissu. C'est ainsi que les ostéoplastes du diploé, chez le vieillard, sont plus grêles et moins nombreux que ceux de l'adulte.

§ 288. — Observation du tissu osseux à la lumière polarisée.

Le tissu osseux observé à la lumière polarisée présente des phénomènes en rapport avec la structure lamellaire de sa substance. Si on place une coupe transversale d'un os long entre les deux nichols croisés, chaque canal de Havers apparaît au centre d'une croix brillante.

(1) *Recherches sur l'état sénile du crâne*. Thèse, Paris, 1869.

Les préparations d'os ainsi observées devront être éclaircies complétement à l'aide du baume de Canada. Les os décalcifiés par l'acide chlorhydrique présentent les mêmes croix, mais moins nettement dessinées.

§ 289. — Circulation des os.

Les vaisseaux dits nourriciers sont plus particulièrement destinés à la moelle. Les capillaires des canaux de Havers viennent surtout du périoste.

La moelle n'enveloppe généralement que les capillaires ou les artérioles et les veinules de petit diamètre; aussitôt qu'une veine a pris, avant de sortir de l'os, un certain volume, ses parois s'appliquent contre la substance osseuse elle-même, dont ne la sépare qu'une mince couche de tissu lamineux. Il en est ainsi pour les veines des os du crâne allant s'ouvrir dans les sinus de la dure-mère, et pour les sinus veineux des corps vertébraux (1).

§ 290. — Nerfs des os.

Tous les os, à l'exception peut-être des osselets de l'oreille et des sésamoïdes, sont pénétrés par des éléments nerveux qui se répandent dans leur masse, mais dont la distribution est encore inconnue. Ces nerfs semblent surtout destinés aux parois des vaisseaux.

On trouve des corpuscules de Pacini sur le nerf diaphysaire du tibia, à 4,5 millimètres dans le trou nourricier (2); sur les nerfs articulaires (Rüdinger); sur les nerfs du périoste, etc.

§ 291. — Préparation du tissu osseux.

On étudiera le mieux la texture d'un os sur de minces tranches taillées tour à tour dans différents sens sur le même os. Il sera bon de ne pas employer un trop fort grossissement : soixante-dix à quatre-vingts diamètres suffisent généralement. Les couches stratifiées de la substance osseuse sont également appréciables sur les os décalcifiés et cal-

(1) On a récemment décrit un réseau très-compliqué de vaisseaux lymphatiques dans les os (Voy. Budge, *Die Lymphwurzeln der Knochen*, in *M. Schultze's Arch.* 1876; et Schwalbe, *Ueber die Lymphwege der Knochen*, in *His' u. Braune's Zeitschr.* 1876). Il résulterait de ces descriptions que les capillaires des canaux de Havers seraient entourés constamment par autant de troncs lymphatiques.

(2) On remarquera que la présence de corpuscules de Pacini à cette place, signalée par Kölliker et bien faite pour étonner si on y voit des appareils spéciaux de sensibilité, n'a plus rien que de très-naturel si l'on accepte la signification que nous avons essayé de donner de ces organes (voy. § 252, note).

cinés. On peut toujours calciner une coupe mince, en la chauffant sur une lame de platine.

Nous donnons, d'après le docteur Vallois, la série de manipulations par laquelle il convient de faire passer une coupe d'os (1), pour avoir de très-belles préparations :

1° L'os à préparer est saisi dans un étau et scié en tranches aussi minces que possible ; 2° les tranches sont ensuite amincies à la lime ; 3° quand elles sont arrivées au degré de finesse voulu, on les place entre deux grandes glaces rodées, la glace inférieure fixe, l'autre mobile, et on les use ainsi soit avec de l'émeri, soit avec du sable ordinaire et de l'eau ; il faut surveiller avec soin cette opération qui marche très-vite, afin d'atteindre le degré de finesse voulu et de ne pas le dépasser ; 4° la pièce est ensuite lavée dans de l'eau distillée, puis elle est placée entre deux autres glaces semblables aux précédentes, et on lui donne un premier degré de poli, en se servant d'un mélange de glycérine et d'alcool ; 5° la pièce collée ensuite sur une bande de glace est polie à la main avec du rouge d'Angleterre de très-bonne qualité ; on emploie un morceau de peau de chamois pour faciliter cette opération ; 6° la tranche doit être préparée pour l'observation à sec, c'est-à-dire placée sur une lame de verre et recouverte d'une lamelle ; on ne doit jamais se servir d'aucun véhicule, baume ou autre.

On pourra également pratiquer des coupes minces par les procédés habituels, au rasoir, sur des fragments d'os qui auront séjourné plusieurs mois dans une solution d'acide chromique à 3 pour 1000 ou dans une solution concentrée d'acide picrique, qu'on aura eu soin de renouveler.

On peut provoquer le passage d'une matière colorante, en particulier du bleu d'aniline, dans les ostéoplastes et les canalicules osseux, par le procédé suivant : Une coupe d'os qui a longtemps séjourné dans l'eau est plongée dans une solution alcoolique de bleu d'aniline. On évapore au bain-marie jusqu'à dessiccation complète. La coupe est ensuite lavée, usée de nouveau entre deux pierres ponces et montée dans la glycérine salée (1 à 2 de sel pour 100), afin que l'aniline ne se dissolve point dans le véhicule (Ranvier, *Arch. de physiol.*, 1875).

§ 292. — Périoste.

Le périoste, quand il existe (2), est essentiellement composé de fibres lamineuses en nappes enchevêtrées, avec un grand nombre de fibres

(1) Le même procédé s'applique aux dents.

(2) Il peut être remplacé, en effet, par d'autres membranes telles que la dure-mère ou la muqueuse du voile du palais, ou celle qui tapisse les sinus de la face.

élastiques et de vaisseaux. Il varie d'ailleurs d'aspect; il est opaque, avec un éclat nacré, quand la peau seule le recouvre, et dans les points où il reçoit l'expansion de certains tendons.

L'adhérence du périoste à la substance osseuse sous-jacente est très-faible dans certaines régions et paraît résulter seulement de la pénétration des capillaires dans l'os. On a expliqué au contraire l'adhérence considérable du périoste dans d'autres cas, sur les os courts par exemple, par ce fait que des fibres périostiques pénétraient dans l'os et y devenaient les fibres de Sharpey (§ 286), plus abondantes en effet et plus résistantes dans ces os que partout ailleurs.

On considère souvent dans le périoste deux couches : l'une externe, composée de tissu conjonctif ordinaire, siége principal des vaisseaux et des nerfs ; l'autre profonde, appliquée contre l'os, avec des fibres élastiques très-fines, pouvant former des réseaux très-serrés, étagés les uns au-dessus des autres. Cette couche est désignée parfois sous le nom de couche fibreuse : elle est traversée par les capillaires et les filets nerveux qui vont s'enfoncer dans les canaux de Havers; elle a été aussi désignée sous le nom de couche *ostéogène* (voy. ci-dessous *Ossification*).

Les nerfs et les vaisseaux (1) sont abondants dans le périoste. Les nerfs y pénètrent réunis en faisceaux mesurant de 4,5 à 9 μ de diamètre. Le diamètre des tubes isolés n'est que de 2,6 à 3,5 μ. Leur mode de terminaison est inconnu.

III. — MOELLE DES OS.

§ 293. — Médullocelles.

La moelle des os présente deux sortes d'éléments anatomiques particuliers que l'on désigne sous le nom de médullocelles et de myéloplaxes.

Les médullocelles (Ch. Robin) sont, à proprement parler, l'élément essentiel de la moelle des os, quoique le volume représenté par ces éléments soit dans la plupart des cas dépassé de beaucoup par la masse des cellules adipeuses qui se mêlent à eux. Il y a sous ce rapport de grandes différences individuelles, et d'autres qui dépendent

(1) D'après A. Budge (*Die Lymphwurzeln der Knochen*, in *M. Schultze's Arch.* XIII, 1876), en préparant au nitrate d'argent des fragments de périoste, on trouve (sur le métatarsien du veau) les lymphatiques formant plusieurs étages et très-serrés, entre les vaisseaux sanguins. Ils seraient surtout abondants, comme ceux-ci, dans la couche du périoste qui n'est pas immédiatement en contact avec la substance osseuse.

de l'âge des os envisagés. Les médullocelles peuvent se trouver mêlés dans les préparations faites avec la moelle de certains animaux, à un grand nombre de leucocytes accumulés dans les vaisseaux du tissu médullaire. Ceci explique certaines erreurs commises à propos de ces éléments.

Les médullocelles sont des cellules dont le corps est ordinairement très-réduit autour du noyau, en sorte que ce dernier se présente communément, à l'état frais, comme s'il était libre. Il est sphérique, à bords foncés, surtout quand le sujet est mort depuis quelque temps; il mesure 6 à 8 μ de diamètre; il est finement granuleux, ordinairement sans nucléole. Un caractère important est son insolubilité dans l'acide acétique, l'eau ne le modifie en rien non plus, réactions qui ne permettent pas de confondre les médullocelles avec les leucocytes.

Quand le corps cellulaire est développé, il mesure de 12 à 15 μ de diamètre. Il est pâle, grisâtre, transparent, à contours nets et peu foncés; il renferme des granulations moléculaires plus nombreuses au voisinage du noyau; il pâlit dans l'acide acétique.

Les médullocelles, de même au reste que les myéloplaxes, vus en masse, présentent une coloration rouge due vraisemblablement à ce qu'ils contiennent de l'hémoglobine, comme différents autres tissus également rouges (muscles, rate, etc.). Les médullocelles se distinguent donc, par tous leurs caractères chimiques ou physiques, des leucocytes, avec lesquels on les a parfois confondus. C'est ainsi qu'on leur a attribué des mouvements amiboïdes (Bizzozero, Morat) qu'ils ne paraissent point avoir.

Par l'action de l'eau, le corps des médullocelles se gonfle et offre, comme les leucocytes (§ 59), une paroi propre. Legros a montré d'autre part que les médullocelles se comportaient avec les solutions de carmin tout autrement que les leucocytes.

Les médullocelles se rencontrent de très-bonne heure dans les os du fœtus. Ils apparaissent dès que l'ossification commence. Vers le soixantième ou le soixante-cinquième jour, on trouve de véritables espaces remplis de moelle qui emprunte sa couleur rouge à la coloration même de ses éléments, et non au sang.

Le rôle physiologique des médullocelles est inconnu. Ils paraissent représenter un état de différenciation particulier des cellules fibroplastiques embryonnaires (voy. § 304).

§ 294. — Myéloplaxes.

M. Ch. Robin décrit, sous le nom des myéloplaxes (1), des éléments spéciaux qu'on trouve isolés dans la moelle. Comme les médullocelles, les myéloplaxes ont aussi une couleur rouge intense très-appréciable quand elles sont, dans certains cas pathologiques, accumulées en grand nombre. A l'état normal, elles jouent dans la constitution de la moelle un rôle accessoire. On les trouve surtout pendant le jeune âge au contact de la substance osseuse, ainsi que nous l'indiquerons (§ 303). On doit les rechercher, chez l'enfant, de préférence dans le tissu spongieux qui avoisine les cartilages. On comprime le tissu de manière à en faire sortir la moelle demi-liquide, et l'observation est dès lors très-aisée. On les voit également bien sur les sections d'os en formation, préalablement décalcifiés.

La forme des myéloplaxes ne paraît avoir aucun caractère de fixité : elles peuvent être arrondies, ovalaires, triangulaires, ou bien allongées, recourbées sur elles-mêmes. Le plus souvent, elles sont limitées par un contour polygonal très-irrégulier, interrompu çà et là par des échancrures ou des incisures. Toutefois elles sont ordinairement aplaties, comme on peut s'en assurer quand elles subissent un mouvement de rotation ou d'inclinaison dans le liquide qui sert de véhicule. Leurs dimensions sont presque aussi variables que leur forme, et toujours considérables : leur plus grand diamètre oscille en général entre 30 et 60 μ, mais il peut atteindre 100 μ et même davantage. Leur épaisseur n'équivaut ordinairement qu'à la moitié ou au quart de leur largeur; elle peut descendre jusqu'à 7 μ.

Fig. 104 (d'après Lebert). — Myéloplaxes (Gr. 200/1.)

La substance de l'élément est homogène, uniformément parsemée de granulations grisâtres très-fines, solubles dans l'acide acétique, et mélangées quelquefois de granulations jaunâtres plus grosses. Dans l'épaisseur de la substance fondamentale sont plongés, à diverses profondeurs, de nombreux noyaux ovoïdes, transparents, mesurant de 7 à 10 μ de long, sur 5 à 10 μ de large, et renfermant habituellement

(1) Syn. *Plaques à noyaux multiples, cellules mères fibro-plastiques*, Lebert; *ostoclastes*, Kölliker (voy. § 303). Les myéloplaxes ont aussi reçu le nom impropre de *cellules géantes*, qui ne peut servir à les caractériser, d'autres cellules offrant dans certaines conditions pathologiques des dimensions aussi considérables.

un ou même deux nucléoles sphériques à centre brillant, mais point ou presque point de granulations. Quelquefois ces noyaux sont disséminés uniformément dans toute l'étendue de l'élément; d'autres fois, ils sont ramassés les uns contre les autres. Leur nombre est habituellement en rapport avec les dimensions de la myéloplaxe, mais il n'en est pas toujours ainsi. On en compte en général de 5 à 15 dans les plaques de moyenne grandeur, mais ce nombre peut varier, comme extrêmes limites, depuis 1 ou 2 jusqu'à 30 ou 40.

L'eau est sans action sur les myéloplaxes; l'acide acétique les pâlit beaucoup, en dissolvant presque toutes les granulations; les noyaux deviennent alors plus évidents. L'acide chlorhydrique rend d'abord l'élément grenu et plus foncé, les noyaux moins distincts, puis il attaque peu à peu toute la masse.

Quelquefois on observe à l'intérieur de la myéloplaxe des stries, tantôt longitudinales, tantôt périphériques, et affectant dans ce dernier cas une disposition à peu près concentrique. On peut y voir aussi soit des granulations graisseuses, soit des grains d'hémoglobine.

Des recherches récentes, en particulier celles de Bradowski (*Archives de Virchow*, t. LXIII, 1875), Leboucq (Thèse, Gand, 1876) et Malassez (Société de biologie, 1877), sembleraient porter à penser que les myéloplaxes ne sont autre chose que des cellules angioplastiques §§ 153 et 154) restées à l'état d'isolement et en quelque sorte avortées ou plutôt déviées de leur destinée primitive, soit par suite d'une séparation qui se serait faite de bonne heure entre elles et le reste du système sanguin; soit parce que ces cellules dérivées directement des éléments du tissu conjonctif de la moelle en formation seraient restées isolées dans la matière amorphe, sans se creuser de cavités en rapport avec le reste du système capillaire. Ceci expliquerait la forme sphérique que peuvent présenter les myéloplaxes (1).

(1) Si l'on fixe par l'acide osmique les éléments de la moelle d'un lapin qui n'a pas encore atteint son entier développement, voici ce que l'on observe : le tissu renferme des médullocelles comme élément principal, des myéloplaxes et des corps fibro-plastiques en voie de dégénérescence graisseuse; il est très-vasculaire. Les capillaires forment des mailles serrées ayant de deux à trois fois le diamètre des vaisseaux, tout au plus. Les plus grosses myéloplaxes sont sphériques, mesurant environ 40 à 50 μ avec les noyaux au centre; on trouve avec elles d'autres éléments plus petits dont elles pourraient dériver (fig. 105 ci-contre). Les grosses myéloplaxes sont régulièrement répandues dans tout le tissu, espacées de cinq ou six fois leur diamètre. Les cellules fibro-plastiques sont également distribuées avec une grande régularité, qu'on apprécie surtout quand l'acide osmique a coloré les gouttelettes graisseuses qu'elles renferment. Elles sont séparées les unes des autres par une distance de 100 μ environ. Tous ces éléments sont plongés dans une substance amorphe transparente.



Fig. 105.

§ 295. — **Tissu médullaire.**

Le tissu médullaire, qui constitue la moelle des os, remplit avec les vaisseaux toutes les cavités de ceux-ci. On trouve également de la moelle dans les conduits vasculaires des cartilages costaux. Elle se présente avec des aspects assez différents, selon les points de l'économie où on l'envisage. Elle renferme comme éléments particuliers : 1° des médullocelles ; 2° des myéloplaxes ; puis on y découvre en plus, chez l'adulte, comme éléments constitutifs ; 3° des corps fibro-plastiques qui ont une grande tendance à se transformer en cellules adipeuses (§ 68) ; 4° des fibres lamineuses rares, très-déliées ; 5° et enfin une matière amorphe plus ou moins abondante.

Selon que tel ou tel de ces éléments domine, la moelle revêt tel ou tel aspect différent, qui constituent autant de variétés. Celles-ci dépendent de l'âge, des os que l'on envisage, et parfois des régions du même os. Ces variétés sont désignées sous les noms de :

1° Moelle rouge ou fœtale ;
2° Moelle grasse ;
3° Moelle gélatiniforme.

1° *Moelle rouge* ou *fœtale*. — Cette variété existe seule chez le fœtus, mais persiste dans certains os, entre autres dans le sternum et dans le sacrum. La matière amorphe est très-abondante. Le tissu doit sa couleur beaucoup plus aux médullocelles qu'il renferme qu'à sa vascularité, plus grande cependant que dans les autres variétés (1).

2° *Moelle grasse* (*moelle graisseuse* ou *adipeuse* de Gosselin et Regnauld). — Elle doit son aspect et sa couleur jaune à la présence de cellules adipeuses. Celles-ci refoulent progressivement les médullocelles et deviennent l'élément fondamental du tissu. Le liquide huileux des cellules adipeuses contient toujours une abondante proportion de margarine, en sorte que cette moelle durcit par le refroidissement ; mais reste toujours friable à cause du peu de cohésion de ses éléments que ne retient aucune trame fibreuse solide (§ 78).

3° *Moelle gélatiniforme*. — Cette troisième variété de moelle se rencontre surtout chez les rongeurs, elle est remarquable par l'abondance de sa matière amorphe. Elle offre une coloration tantôt grisâtre, tantôt légèrement jaunâtre. Dans ce dernier cas, la teinte jaune est due à la présence de quelques vésicules adipeuses. La matière amorphe est très-abondante. Cette particularité y rend facile l'étude des fibres

(1) Cette variété de moelle est parfois désignée sous le nom de *moelle sanguine*.

lamineuses. Si l'on pratique des coupes sur un os décalcifié, ou bien si l'on examine directement un fragment de cette moelle écrasé entre deux lames de verre, on voit les médullocelles et les myéloplaxes emprisonnés dans une trame délicate formée de fibres lamineuses isolées ou groupées en faisceaux, qui adhèrent à la substance osseuse par leurs extrémités et s'entre-croisent dans toutes les directions.

Cette trame existe dans toute l'étendue de la moelle des os longs et des grands espaces médullaires du tissu spongieux, mais elle ne forme au contact des parois de la cavité de l'os aucun périoste interne, ainsi qu'on l'avait admis autrefois. Elle manque dans les petites cavités du tissu spongieux des extrémités des os longs, dans celles des vertèbres, du sternum, etc.

§ 296. — Vaisseaux et nerfs de la moelle des os.

Les capillaires affectent dans la moelle des os une disposition particulière (1). On y trouve de larges capillaires veineux irrégulièrement cylindriques et bosselés. Leur diamètre est en moyenne de 100 μ et les mailles qu'ils forment ont deux ou trois fois ces dimensions. A la périphérie de la moelle, ce réseau veineux se termine par des anses qui arrivent presque au contact de la substance osseuse (2). Les capillaires artériels ont les dimensions normales et s'abouchent directement dans ces larges capillaires veineux (Bizzozero, *Sul midollo delle ossa*, Naples, 1869). Ils affectent de plus, par rapport à ces derniers, une disposition spéciale : tantôt l'artère occupe le centre d'une maille veineuse étroite; ailleurs elle est enveloppée aux trois quarts par un large sinus veineux qui l'entoure à la façon d'une gaîne lymphatique. La paroi de tous ces capillaires artériels ou veineux semble partout uniquement constituée par l'épithélium vasculaire (§ 145). Les cellules de celui-ci, toutefois, auraient des bords sinueux qui leur donneraient un peu le caractère d'un épithélium lymphatique (§ 176). Ces dispositions sont faciles à constater sur la moelle d'un lapin, soit en poussant une injection de nitrate d'argent par les artères, ou encore, d'après Bizzozero, en piquant simplement, à l'aide d'une seringue de Pravaz, un fragment de moelle séparé d'un os long.

Tout ce réseau vasculaire paraît contenir à l'état normal un grand nombre de leucocytes (3). C'est la présence de ceux-ci qui a fait attri-

(1) On l'a rapprochée de celle des capillaires de la rate.

(2) Morat, *Contribution à l'étude de la moelle des os*. Paris, 1873.

(3) Recklinghausen, Neumann, etc., ont montré qu'en injectant des poussières colorantes dans le système lymphatique d'une grenouille, il y avait accumulation de leucocytes chargés de grains colorés dans la moelle des os aussi bien que dans le foie, la rate, etc.

buer à la moelle des os un rôle physiologique dans la multiplication des hématies, rôle resté d'ailleurs absolument hypothétique.

Les nerfs sont surtout abondants dans les couches superficielles de la moelle. Ils proviennent pour la plupart du filet diaphysaire (Gros), et renferment une forte proportion de tubes à myéline mêlés à quelques fibres de Remak. La plus grande partie est sans doute destinée aux vaisseaux ; il est possible toutefois qu'il y ait dans la moelle des nerfs de sensibilité, comme l'ont admis Bichat et Cruveilhier.

§ 297. — Développement du tissu médullaire.

En décrivant l'ossification, nous aurons à signaler l'apparition première de la moelle, d'abord uniquement constituée de médullocelles. Ce n'est que plus tard qu'on y trouve des myéloplaxes et des cellules fibro-plastiques. Celles-ci se montrent en même temps qu'apparaissent les capillaires.

IV. — DÉVELOPPEMENT DU SQUELETTE.

§ 298. — Corde dorsale (1).

Les phénomènes génésiques qui aboutissent à la constitution définitive du squelette commencent par l'apparition au sein du feuillet moyen d'un organe temporaire, mais dont on retrouve toutefois assez tard les traces. Cet organe est la *corde dorsale* ou *notocorde*. Elle a la forme d'un filament cylindrique occupant la ligne médiane du corps de l'embryon au-dessous de l'axe cérébro-spinal (voy. § 56 et fig. 11). Légèrement amincie à son extrémité postérieure, la corde a une épaisseur qui reste à peu de chose près de 50 μ dans toute sa longueur.

Au début, la notocorde est constituée par un filament plein ou plutôt par une colonne de cellules finement granuleuses et très-adhérentes les unes aux autres par juxtaposition immédiate (2). L'eau gonfle les cellules de la notocorde et les rend sphériques, en même temps que leurs granulations se dissolvent.

De très-bonne heure on voit se produire autour de ce cordon cellulaire une gaîne mince, transparente, plus fortement réfringente que la

(1) Voyez Ch. Robin, *Mémoire sur l'évolution de la notocorde*, 1867.

(2) Chez les vertébrés inférieurs, le tissu de la notocorde a une constitution sans analogue dans les tissus du corps humain, qu'on pourrait désigner par un nom spécial tel que celui de *tissu funiculaire*. On le retrouve avec ses caractères dans les parties solides, de consistance cartilagineuse, qui forment la charpente buccale des mollusques gastéropodes. On a vu (§ 274) que le tissu de la notocorde avait été envisagé par certains anatomistes comme un *cartilage sans substance fondamentale*.

substance amorphe des cartilages qui vont se développer au contact de cette gaîne; celle-ci est insoluble dans l'ammoniaque (1).

Pendant qu'autour de la notocorde les cellules blastodermiques du feuillet moyen subissent la transformation qui les amène à l'état de cellules cartilagineuses par l'interposition d'une matière hyaline solide, la notocorde, chez les vertébrés supérieurs, augmente de longueur, mais son diamètre reste sensiblement le même. Elle s'étend en avant jusqu'à travers les corps cartilagineux qui constitueront l'apophyse odontoïde, l'apophyse basilaire et le corps du sphénoïde. Son enveloppe est continue avec la substance cartilagineuse naissante des corps vertébraux, quoique s'en distinguant par une consistance et une réfringence plus grandes, comme certaines capsules cartilagineuses; puis, quand les vertèbres vont s'ossifier par autant de points centraux, la corde se renfle au niveau de chaque disque intervertébral, et donne naissance, de cette manière, à la cavité qui occupera jusqu'à un âge avancé le centre du disque (voy. § 310).

Au niveau des corps vertébraux, au contraire, la corde semble d'abord se réduire de diamètre, comme si les cellules, ayant cessé de s'accroître en nombre, avaient dû chevaucher les unes sur les autres dans le sens longitudinal, par suite de l'allongement de l'organe (2). Ce débris de la corde disparaît en même temps que le cartilage par le progrès de l'ossification du corps vertébral.

§ 299. — Cartilages primordiaux.

Les cellules du feuillet moyen situées autour de la corde deviennent les cellules des premiers cartilages : elles se développent et se multiplient, comme nous l'avons indiqué (§ 273), sans donner de prolongements, au milieu de la matière fondamentale hyaline. Les cartilages des membres apparaissent de même par des cellules dérivées du tissu embryonnaire ambiant, d'abord pressées les unes contre les autres, mais qui demeurent non anastomosées, et qui s'écartent par le dépôt entre elles d'une substance distincte par sa densité et ses caractères physico-chimiques, de celle qui sépare les éléments appelés à former le tissu lamineux.

(1) D'après M. Robin, la colonne celluleuse serait séparée de cette gaîne par un liquide tenant le cordon cellulaire en suspension.

(2) Nous avons indiqué (§ 212) une évolution à peu près analogue des cellules tapissant le canal central de la moelle.

§ 300. — Formation des surfaces articulaires.

En réalité, les cartilages primordiaux ne disparaissent point ; ils continuent de s'accroître jusqu'à l'âge adulte, en faisant seulement place, dans une partie d'eux-mêmes, au tissu osseux. Les cartilages primordiaux deviennent *directement* les surfaces cartilagineuses des articulations, et leur rôle dans l'économie semble même être de former celles-ci. Les cavités articulaires apparaissent de bonne heure. Elles prennent naissance par une fêlure ou une fracture naturelle qui se produit *dans la substance fondamentale*, sans intéresser et ouvrir aucun chondroplaste (1). Sur des coupes fines perpendiculaires au plan de la fêlure, on peut voir en effet que celle-ci ne passe par aucun chondroplaste et qu'elle est toujours séparée des plus voisins par une très-mince couche de substance hyaline fondamentale. La production prochaine de la fracture de la substance fondamentale est annoncée par un accroissement de nombre et une disposition spéciale des cellules cartilagineuses à ce niveau. Elles sont d'autant plus déprimées qu'elles sont plus voisines de la ligne de brisure, qui, toutefois, ainsi que nous l'avons dit, ne passe jamais par elles.



Fig. 106 (d'après une préparation de M. Louge). — Portion de cartilage fœtal au-dessus d'une fissure articulaire nouvellement formée entre deux phalanges d'un embryon humain de quatre mois. (Gr. 350/1.)

Ce mode de formation des cavités articulaires s'observe très-bien aux phalanges unguéales des doigts sur l'embryon humain de quatre mois (fig. 106). Il se présente aussi d'une manière très-nette au genou où l'on voit la rotule se séparer de la même manière de l'extrémité du fémur cartilagineux, sur l'embryon de mouton de 35 à 40 millimètres de long.

§ 301. — Ossification.

L'ossification, c'est-à-dire la manière dont naissent et se développent les os, présente de grandes variétés, selon les animaux vertébrés chez lesquels on la considère. Chez les mammifères et l'homme, elle n'offre en réalité qu'un mode unique (2), variable seulement en raison de la

(1) Ce processus évolutif n'est pas spécial à la substance cartilagineuse ; il se présente également dans la substance ostéoïde des poissons (Voy. Pouchet, *Du développement du squelette des poissons* in *Journ. de l'Anatomie*, janv.-fév. 1875).

(2) Chez les poissons, on trouve deux modes d'ossification très-nets. L'un, qui s'observe dans les rayons de la raie, est une véritable *calcification* directe de la substance cartilagineuse dont les chondroplastes deviennent par suite des sortes d'ostéoplastes. Le second est

nature du tissu où se développe l'os, et que celui-ci remplace. La confusion faite entre le mode de disparition des tissus préexistants et la formation même de l'os a jeté sur l'étude de l'ossification certaines obscurités qui disparaissent dès que l'on distingue nettement les deux choses.

Le squelette osseux, chez l'homme et les vertébrés supérieurs, se substitue en partie au squelette primordial cartilagineux, mais il est loin d'en être la reproduction exacte. Certains cartilages ne font point place à des os et persistent jusqu'à la mort; par contre, beaucoup d'os ne sont précédés d'aucun cartilage. L'ossification n'envahit pas non plus tous les cartilages en même temps. Ceux dans lesquels on trouve les premiers points d'ossification sont les vertèbres. Parmi les plus tardifs, on peut citer le cuboïde, qui ne présente pas même toujours un point d'ossification à la naissance.

En général, quand les cartilages commencent à s'ossifier, ils sont déjà devenus vasculaires. La substance hyaline s'est creusée, à des places ordinairement déterminées, d'excavations dans lesquelles s'engage une anse vasculaire au milieu d'une proportion toujours notable de tissu lamineux embryonnaire. Cette particularité est importante, parce qu'elle permet d'établir une relation entre l'apparition du tissu osseux au centre de ces cartilages et l'existence, à cette place, d'une certaine quantité de tissu lamineux analogue à celui qui les enveloppe à l'extérieur.

Dans beaucoup de cartilages du squelette primordial, on ne voit apparaître qu'un seul point d'ossification ; dans d'autres, tels que les os longs, il s'en montre plusieurs, trois, par exemple ; un vers chaque extrémité (points épiphysaires) et un dans la partie moyenne (point diaphysaire). Pendant qu'ils envahissent progressivement le cartilage, celui-ci continue de grandir de son côté ; et bientôt le tissu cartilagineux ne forme plus que deux zones extrêmes, destinées à devenir les cartilages articulaires, et deux autres zones interposées à la diaphyse et aux épiphyses, qui ont reçu le nom de *cartilages épiphysaires*. Ceux-ci continuent d'exister et de grandir encore assez longtemps, constamment envahis sur leurs deux faces, à mesure qu'ils se développent, par le tissu osseux de l'épiphyse et surtout par celui de la diaphyse, d'où l'allongement de l'os. Cet envahissement du cartilage épiphysaire reste d'ailleurs juste égal à son accroissement tant que

de beaucoup le plus fréquent : il consiste en une production de substance osseuse ou ostéoïde (Kölliker) à la surface du cartilage, sans résorption ni envahissement de ce dernier qui persiste et continue de s'accroître de son côté en même temps que l'os. Ce mode d'ossification qu'on pourrait appeler périchondral se retrouve, atténué, chez les batraciens et chez les oiseaux. Il a été indiqué par Dugès en 1834.

l'animal doit grandir. C'est seulement quand l'organe est arrivé au terme de son développement que les épiphyses se soudent à la diaphyse. Dans le même temps, l'os s'est accru également en épaisseur par l'adjonction de nouvelles couches qui se sont développées sous le périoste.

§ 302.

La genèse du tissu osseux peut s'observer à tout âge, comme le montre la guérison des fractures et l'ossification sénile (qu'on ne confondra pas avec la calcification) de certains organes. Le premier qui ait étudié l'ossification est Duhamel, ingénieur naval Français et anatomiste tout à la fois. Il publia en 1739 un mémoire intitulé : *Sur une racine qui a la propriété de teindre en rouge les os des animaux vivants*. C'était la garance. Observant qu'elle rougissait les os des animaux qu'on nourrissait avec elle (§ 18), il comprit qu'on pouvait tirer parti de cette propriété pour étudier l'accroissement du squelette, et publia sur ce sujet un nouveau mémoire en 1742. Les mêmes expériences ont été, depuis, répétées bien des fois. Voici, d'une manière générale, comment on procède : on donne de la garance à un jeune pigeon pendant un certain temps ; on lui coupe alors une aile : l'os est coloré en rouge. On cesse l'usage de la garance pendant un certain temps, et on constate que les os de l'autre aile sont blancs extérieurement ; mais en les fracturant on retrouve à l'intérieur, autour du canal médullaire, une couche colorée en rouge. Duhamel formula comme conclusion de ses expériences, que les os s'accroissent, comme les arbres, par *apposition* de couches successives, les plus externes étant les plus récentes.

Une conséquence forcée de cette théorie, c'est que les couches internes disparaissent à mesure que les couches externes se forment, puisque l'os est creux et non plein comme le tronc de l'arbre. Cette considération dut frapper Duhamel, mais il n'en dit rien. Le mérite d'avoir expliqué comment se formait la cavité médullaire revient à Hunter. Celui-ci publia en 1780 un mémoire où il établit que l'os, comme l'avait vu Duhamel, s'accroît par apposition extérieure de couches nouvelles, mais il admet qu'en même temps les couches internes se résorbent, et il donne à ce phénomène, qui a pour conséquence la forme définitive de l'os, le nom de *résorption modelante*.

Vers le milieu du siècle actuel, les expériences de Duhamel avec la garance furent de nouveau reprises à Dijon, en 1845, par Flourens ; à Toulouse, en 1864, par Joly. Citons encore les expériences de Philippeaux et Vulpian à Paris, et celles de Strelzoff et de Kölliker en

Allemagne. On peut formuler ainsi, d'une manière générale, les résultats obtenus par ces observateurs : quand on nourrit de jeunes pigeons avec de la garance, on s'aperçoit déjà au bout de dix-sept heures que les os ont pris une teinte rouge. Strelzoff a démontré que la matière colorante, dans ce cas, est combinée à la matière organique de l'os, car si on le décalcifie lentement au moyen d'un acide très-faible, l'osséine garde toute la couleur. Si on vient à supprimer l'alimentation par la garance, l'os s'accroissant extérieurement, les nouvelles couches sont incolores; redonne-t-on de la garance, l'os peut offrir une zone incolore entre deux zones colorées, l'une ancienne, l'autre récente. Mais, en somme, la distribution de la coloration n'est pas toujours régulière, et le résultat des expériences sans nombre entreprises par cette méthode ne peut pas nous instruire beaucoup sur le mode intime de croissance du tissu osseux.

A ce sujet, les anatomistes modernes paraissent divisés en deux camps. Les uns soutiennent, avec Duhamel et Hunter, que l'accroissement des os se fait uniquement par l'apposition de parties nouvelles, tandis que les anciennes se résorbent. Les autres, en reconnaissant que l'apposition et la résorption jouent le rôle principal, admettent qu'en même temps la substance osseuse s'accroît directement; par une véritable multiplication de ses ostéoplastes et de ses lamelles osseuses, ou au moins par une augmentation dans l'écartement des premiers et l'épaisseur des secondes : c'est ce qu'ils appellent l'*accroissement interstitiel*. La première opinion est défendue par Stieda, Schweigger-Seidel, Waldeyer, Lieberkühn; la seconde a pour principaux champions Hermann Mayer (1867) et Julius Wolff (1869). En France, Ollier (1) est partisan de la première théorie et il a fait de nombreuses expériences pour démontrer que celle d'Hermann Mayer et de Wolff n'était pas soutenable dans la plupart des cas. Pour simplifier le problème, Ollier ne considère dans l'os qu'une seule dimension, la longueur. Il prend un jeune lapin, met à nu le tibia et y enfonce de petits clous en argent; puis, ceux-ci ayant été coupés au niveau de la surface de l'os, il mesure avec précision la distance de l'un à l'autre. La plaie de l'animal se cicatrise; quand il a grandi, on le tue et on mesure de nouveau la distance qui sépare les clous; on la trouve sensiblement la même. Il n'y a donc pas eu accroissement interstitiel en long (2).

Hermann Mayer et Julius Wolff, de leur côté, ont invoqué l'exemple des plaques osseuses scléroticales de certains oiseaux, sur lesquelles

(1) *Recherches sur le mode d'accroissement des os*, dans *Arch. de physiologie*, 1873.

(2) Si un des clous était enfoncé dans la diaphyse et l'autre dans l'épiphyse, il va sans dire qu'on aurait un écart justement proportionnel à l'allongement de l'os (voy. § 301).

on voit, par les progrès de l'âge, les ostéoplastes, sans devenir plus nombreux, s'écarter les uns des autres, en sorte qu'on est bien contraint d'admettre un réel accroissement interstitiel. On rapprochera ces observations des études de Sauvage sur les modifications séniles des os du crâne (§ 287). Il est probable, ainsi que nous l'avons dit, que les deux modes coexistent, mais que le premier est de beaucoup le plus actif.

§ 303. — Ostéoblastes. Ostoclastes.

La substance osseuse de nouvelle formation peut se montrer, soit au centre même d'un cartilage déjà modifié, soit à la phériphérie de celui-ci sous le tissu lamineux qui l'enveloppe. On a donné au premier mode le nom d'*ossification enchondrale ;* au second, celui d'*ossification directe, périostique, périchondrale.* En réalité, ainsi que nous l'avons dit, il n'y a qu'un seul mode d'ossification, les différences étant uniquement dans la manière dont se comportent les tissus au sein ou au contact desquels l'ossification suit son cours.

Envisageons d'abord le cas le plus simple, c'est-à-dire celui d'un os se développant par ossification *directe*, soit dès le début de son apparition, soit après avoir complétement envahi un cartilage. La substance osseuse en accroissement forme toujours une charpente de lames solides, minces, reliées les unes aux autres par des travées perpendiculaires ou obliques que séparent des espaces remplis de tissu lamineux plus ou moins modifié, où circulent des capillaires. Ces espaces sont généralement larges et de forme aplatie. Ils se présentent sur les coupes transversales des diaphyses des os longs, comme des vides rectangulaires avec leur grand diamètre parallèle à la circonférence de l'os (fig. 107). On peut facilement se rendre compte que ces travées sont d'abord extrêmement minces et augmentent ensuite d'épaisseur.

Gegenbaur, en 1863, examinant ces travées, vit qu'elles étaient sur leurs deux faces couvertes de cellules formant sur elles une couche à peu près continue dont l'apparence rappelait assez bien celle d'un épithélium. Ces cellules ne sont évidemment que des cellules du tissu lamineux modifiées, ayant revêtu des caractères nouveaux ; la relation des deux éléments n'a pas encore été, toutefois, suffisamment étudiée. Elles mesurent environ 15 à 20 μ, avec un noyau arrondi dans leur centre. Elles-mêmes ont une configuration à peu près sphérique : elles ne sont point intimement pressées les unes contre les autres. Gegenbaur décrivit ces cellules dans le *Journal d'histoire naturelle d'Iéna* pour 1863, et leur donna le nom d'*ostéoblastes* qu'on peut leur con-

server (1), de même que nous conservons aux cavités caractéristiques de la substance osseuse le nom d'*ostéoplastes* qu'elles portent depuis plus longtemps encore en France. En examinant de près des pièces préparées sur des os ayant macéré dans l'acide chromique faible, après coloration au carmin, on peut voir, par places, des fibres qui semblent s'engager entre les ostéoblastes et s'implanter directement sur la surface osseuse. Ce sont probablement des fibres de Sharpey (§ 286), qu'on retrouvera plus tard ayant la même direction. Elles s'incurvent plus ou moins par leur extrémité libre et se perdent dans le tissu lamineux ambiant.

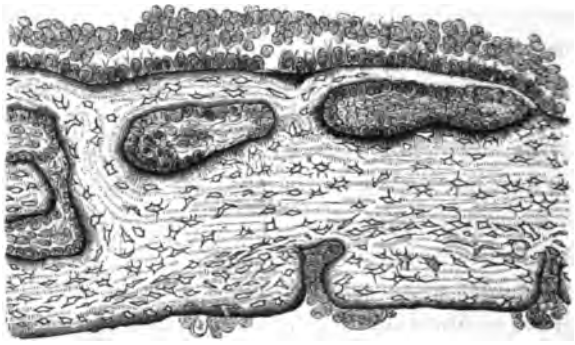

Fig. 107. — Portion de la diaphyse d'un os long en développement pour montrer la formation des lamelles osseuses entre des couches opposées d'ostéoblastes. On voit entre ces derniers éléments, disposés en série, des fibres de Sharpey (§ 286) perpendiculaires à la direction des couches osseuses en formation. (Gr. 350/1.)

Les cellules apparaissent avant la substance osseuse qu'elles semblent en quelque sorte former à leur contact, d'où leur est venu leur nom. On les voit se disposer tout d'abord en séries doubles ; puis, en même temps qu'elles se multiplient, se dépose entre les deux rangs de chaque série une lamelle de substance osseuse, d'abord très-mince, qui augmente rapidement d'épaisseur en écartant les cellules entre lesquelles elle a pris naissance. Les ostéoblastes reculent donc, incessamment refoulés par l'accroissement de l'os, et se multiplient probablement par scissiparie, à mesure que la surface de l'os en formation augmente. Mais en même temps il arrive qu'à espaces à peu près réguliers — en raison de conditions dont nous ne pouvons nous rendre compte — certains de ces ostéoblastes s'attardent, pour ainsi dire, dans un enfoncement de la substance osseuse qui se moule sur eux; de sorte qu'ils finissent par en être entièrement enveloppés. La cavité qui s'est ainsi refermée sur eux est irrégulière,

(1) C'est par erreur que Stieda écrit *ostéoplastes*.

presque aussi large que longue, avec des prolongements assez rares qui finissent rapidement en pointe dans la substance osseuse environnante. Toutes les cavités paraissent au début indépendantes les unes des autres et ne pas communiquer entre elles, comme elles feront plus tard quand elles auront lentement subi les modifications qui les amènent à l'état d'ostéoplastes (§ 282), et la cellule elle-même à l'état de cellule osseuse (*ibid.*).

On peut noter une différence remarquable entre la périphérie de la substance osseuse en formation, sur une épaisseur de 6 à 7 μ, et le reste de cette substance. Une composition chimique différente est tout d'abord accusée par le fait que la couche périphérique se colore fortement par le carmin, tandis que la matière colorante n'est pas fixée par le reste de la lame osseuse. Cette couche superficielle présente de plus un aspect strié particulier, qu'on a essayé de reproduire dans la figure ci-dessus (fig. 107) : la direction des stries est normale à la surface.

Revenons à la coupe de l'os en formation, dont nous avons commencé l'examen. Si elle embrasse toute l'épaisseur de la couche osseuse, on verra que la cavité médullaire résulte dès cette époque d'une véritable érosion des parties anciennement formées. Cette érosion procède *régulièrement*, entamant à la fois, dans la plupart des cas, plusieurs couches ou lamelles osseuses dont la formation n'a pas été certainement simultanée ; elle entame de même les ostéoplastes à mesure qu'ils se rencontrent. Partout l'os disparaît totalement sans laisser aucun résidu ; la surface d'érosion est parfaitement nette. Sur cette surface on découvre, appliquées contre la substance osseuse en voie de disparition, de grosses cellules très-avides de carmin. Elles sont plongées au milieu du tissu médullaire riche en matière amorphe autour d'elles. Ces cellules ne sont autres que des myéloplaxes de Ch. Robin dérivant *peut-être* des médullocelles (1). On leur a fait jouer dans ces derniers temps un rôle considérable que ne semble point confirmer une observation attentive. Nous devons remarquer en effet tout d'abord que dans la majorité des cas, sinon dans tous, ces grandes cellules sont loin de tapisser la surface totale de résorption. On ne les trouve que de distance en distance. On ne saurait donc admettre qu'elles ont un rôle *immédiat* dans la disparition du tissu osseux, mais seulement que leur apparition et leur développement coïncident avec celle-là.

(1) Nous avons partout admis cette descendance à défaut de faits précis sur les rapports qui peuvent unir les myéloplaxes aux cellules angioplastiques, dont on doit supposer l'existence dans ces os en développement (comparez § 294).

L'hypothèse d'une action directe de ces grandes cellules dans la résorption modelante des os paraît avoir été formulée par Loven dès 1863, dans un travail qui passa complétement inaperçu en Allemagne; il était inconnu de Kölliker quand celui-ci, en 1872, attribua à ces cellules un nom particulier et le même rôle immédiat, direct dans la destruction des lamelles osseuses déjà formées. Il les a appelées *ostoclastes*. Il a admis qu'elles agissaient sur l'os, contre lequel elles sont appliquées, non-seulement par effet de contact, mais qu'elles avaient des prolongements protoplasmatiques qui opéraient une sorte de térébration de la substance osseuse et la faisaient ainsi disparaître par une véritable action mécanique. On est allé dans cette voie jusqu'à admettre que dans la résorption lente des séquestres osseux ou des fragments de dentine morte (comme des morceaux d'ivoire) introduits sous la peau des animaux, cette résorption était opérée par des ostoclastes qui prenaient naissance à l'extérieur du corps étranger, et le *travaillaient;* alors qu'il suffit pour expliquer cette disparition, de se rappeler que les sels calcaires des os et de l'ivoire sont solubles dans l'acide carbonique, et que la présence seule de celui-ci dans les liquides de l'économie rend un compte très-suffisant de la résorption plus ou moins rapide de ces parties dures.

§ 304. — Ossification enchondrale.

Nous venons de suivre les progrès de l'ossification et de la résorption modelante dans les os qui ne présentent aucun contact avec le tissu cartilagineux, ou dans lesquels celui-ci a déjà été totalement envahi. Nous allons présentement étudier la marche de l'ossification au sein du tissu cartilagineux, ou plutôt, car le procédé de formation de l'os reste le même, nous allons suivre la modification et la disparition du cartilage devant la substance osseuse envahissante. Cette étude se complique, dans le cas présent, de cette particularité, qu'on ne doit pas perdre de vue : que le cartilage, dans ses parties non encore modifiées, tend à s'accroître lui-même en long et en large, à mesure qu'il se modifie et disparaît d'autre part.

Il faut distinguer trois choses dans l'ossification d'un cartilage : 1° la calcification du cartilage; 2° la croissance des parties non calcifiées du cartilage; 3° la formation de la substance osseuse après érosion du cartilage préalablement calcifié.

Le travail d'ossification proprement dit de tout cartilage a toujours son point de départ, soit dans le tissu lamineux périphérique, soit

dans les parois des cavités vasculaires qui le parcourent. C'est Stroschneider qui a fixé l'attention sur ce point (1). Dans les épiphyses, dans les corps des vertèbres, dans les sésamoïdes, dans les os courts du carpe et du tarse, le premier tissu osseux formé se montre souvent au centre de l'organe cartilagineux, mais c'est alors toujours sur les parois d'une des excavations dont il est creusé à cette époque et qui logent des vaisseaux.

Pour faire mieux comprendre le mécanisme compliqué de l'ossification enchondrale, nous décrirons d'une manière générale et un peu schématique l'ossification d'un cartilage primordial destiné à devenir un os long, en distinguant les trois processus indiqués plus haut.

1° *Calcification.* — Le cartilage, d'abord homogène dans toute son étendue, présente en premier lieu une modification centrale : *il se calcifie.* La calcification entraîne à la fois des changements dans la dimension des chondroplastes, dans l'évolution des cellules et dans la nature de la substance fondamentale.

Les chondroplastes s'arrondissent, augmentent de diamètre, parfois se dédoublent, mais leurs cellules *ne subissent, en tout cas, qu'une prolifération très-limitée* (2). Mais la cellule prend un aspect particulier : elle revient sur elle-même avec une figure rayonnée caractéristique; elle est comme hérissée de pointes qui plongent au sein d'une substance hyaline, ayant un indice de réfraction très-voisin de l'eau et qui remplit le chondroplaste autour d'elle. Nous désignerons cette évolution de la cellule cartilagineuse par le nom de *flétrissement.* Tout semble indiquer, en effet, qu'il représente un état caduc de l'élément appelé dès lors à disparaître, aussitôt que la substance hyaline où il est plongé se trouvera, par suite d'une érosion de la paroi du chondroplaste, au contact des éléments de l'os en formation, comme nous l'indiquons plus loin.

La substance fondamentale subit en même temps une double modification corrélative : 1° à la périphérie des chondroplastes dans une épaisseur de 10 μ environ; 2° entre eux, au delà de cette distance.

A la périphérie des chondroplastes, sur une épaisseur de 10 μ environ, la substance fondamentale, sans cesser d'être hyaline, devient plus réfringente; elle est dure, compacte, paraît analogue, par ses réactions, à la substance osseuse, mais toutefois fixe moins énergiquement

(1) On rapprochera cette notion, des recherches de M. Ch. Robin, d'après lesquelles le point d'origine de l'ossification dans la diaphyse des os longs répond toujours à la place où l'os présentera plus tard son trou nourricier et son vaisseau principal.

(2) Nous parlons ici de l'ossification du cartilage déjà formé et non de la zone dans laquelle l'ossification et l'accroissement du cartilage marchent parallèlement.

que cette dernière les matières colorantes telles que le carmin et l'hématoxyline. Elle se colore aussi moins fortement en vert par l'acide chromique. Cette transformation se produit régulièrement sur l'épaisseur que nous indiquons; mais elle ne s'étend pas au delà. Il en résulte une zone toujours nettement limitée partout où la distance séparant deux chondroplastes voisins est supérieure au double de son épaisseur. Si la distance est moindre, les zones voisines se confondent sans démarcation.

Au contraire, en dehors de cette zone si bien limitée partout, la substance fondamentale subit une autre transformation; elle devient granuleuse, à granulations bien accusées, espacées, et qui jouissent de la propriété de se teindre nettement en violet par l'hématoxyline. Sur les coupes, cette substance dessine toujours des polygones à côtés rentrants, entre les zones de substance calcifiée enveloppant les chondroplastes environnants. Ces parties granuleuses, tant à cause de leur peu d'étendue qu'à cause de leur indépendance des cavités cartilagineuses, n'ont qu'une importance très-secondaire dans l'étude de l'ossification, mais elles sont parfois d'excellents points de repère pour l'interprétation des figures compliquées que donnent les coupes de cartilages en voie de transformation.

2° *Accroissement du cartilage.* — La portion du cartilage (ordinairement centrale) qui s'est calcifiée comme nous venons de l'indiquer, se trouve dès lors immobilisée : elle ne subit plus d'accroissement sensible. Il n'en est pas de même des parties du cartilage qui sont en dehors de cette région tout d'abord calcifiée : elles s'accroissent rapidement, les cellules cartilagineuses se multiplient dans leurs capsules; celles-ci grandissent, prennent une forme ovoïde plus ou moins allongée selon les os, et se divisent elles-mêmes par la formation de cloisons séparant les cellules alignées en séries régulières.

La *calcification*, faisant de son côté des progrès, envahit la paroi de ces capsules comme elle a envahi, au début, la paroi des chondroplastes centraux, avec cette seule différence que ces derniers n'avaient pas été le siége d'une prolifération aussi active. Quant aux cellules alignées en séries dans les capsules, elles subissent progressivement la dégénérescence que nous avons indiquée plus haut, et dont tous les degrés s'observent parfois sur une même famille, la cellule la plus voisine du côté où se fait la calcification étant toujours celle dont le flétrissement est le plus avancé.

3° *Formation de la substance osseuse.* — On doit se figurer celle-ci comme indépendante des modifications que nous venons d'indiquer

dans le cartilage et ses éléments. L'os définitif résulte, en somme, d'un double envahissement de substance osseuse directement formée, qui se fait : 1° aux dépens du tissu lamineux ambiant (ossification sous-périostique); et 2° aux dépens *du cartilage calcifié* (ossification enchondrale).

L'ossification sous-périostique n'offre rien absolument qui la distingue de l'ossification directe, sauf peut-être que la première lamelle osseuse se développe au contact immédiat du cartilage (1), au-dessous d'une couche unique d'ostéoblastes (§ 303), qu'on peut voir, dans certains cas, appliquée à la surface de la substance cartilagineuse elle-même, dans une région où celle-ci n'est pas encore calcifiée. Puis une seconde lamelle osseuse s'ajoute en dehors à la première, puis une troisième; et comme le cartilage, au voisinage des épiphyses, n'a pas cessé de s'allonger, en même temps qu'il s'élargit, les lames osseuses surajoutées, à mesure qu'elles sont plus extérieures, deviennent plus longues: de là l'apparence dite « en sablier » que présentent les coupes des os longs en formation. Les deux cônes opposés par les sommets que laissent au milieu d'elles les couches osseuses concentriques, répondent au cartilage calcifié, soit dès le début, soit après avoir subi la prolifération de ses éléments cellulaires.

Plus tard, on voit l'os entouré par une lame fibreuse, à fibres très-déliées, et qui prend très-vite une épaisseur relativement considérable, c'est le périoste (§ 292); l'ossification continue au-dessous de celui-ci. On a admis, pour l'expliquer, une *couche ostéogène*, un *blastème sous-périostal* (Ollier), etc. Mais il ne semble pas, en somme, que l'on soit encore fixé sur la question de savoir si les cellules conjonctives voisines se transforment directement en cellules osseuses; ou si le tissu de l'os reste enveloppé plus ou moins complétement d'une couche d'ostéoblastes, dont la présence ne paraît pas d'ailleurs avoir été, jusqu'à ce jour, nettement démontrée.

Les premiers développements de ces couches osseuses périphériques au sein d'un tissu mou et plastique sont compatibles avec une régularité qu'on ne retrouve plus dans la formation de l'os au sein du cartilage calcifié. La meilleure idée qu'on puisse se faire de celle-ci est celle du bourgeonnement d'un tissu au milieu d'un autre disparaissant devant lui, fait qui se retrouve fréquemment en embryogénie (2). Le tissu bourgeonnant est du tissu médullaire rouge. Il est formé

(1) Nous avons dit (voy. p. 431, note 2) que ce mode d'ossification est très-général dans les vertébrés inférieurs, batraciens et poissons (voy. Pouchet, *Du développement du squelette des poissons osseux*, in *Journal de l'Anat.*, 1875-1876).

(2) Et surtout en pathologie.

de cellules (médullocelles ou ostéoblastes) tassées les unes contre les autres, à noyau sphérique. Ce noyau mesure 6 à 7 μ de diamètre, et la cellule le double environ. Ces éléments sont polyédriques par pression réciproque; la couche cellulaire qu'ils forment use à son contact la substance cartilagineuse calcifiée, et s'ouvre ainsi de proche en proche, par érosion, passage d'une capsule cartilagineuse à l'autre. Dès que l'une d'elles est ouverte, le tissu envahisseur, rencontrant le contenu moins dense au milieu duquel est la cellule cartilagineuse flétrie, fait rapidement disparaître l'un et l'autre et remplit à leur place la capsule.

Ce tissu envahisseur garde partout à la périphérie, dans la zone d'envahissement proprement dite, son aspect et la densité primitive de ses éléments; mais, en arrière de cette zone, il s'éclaircit, il devient moins dense, avec plus de matière amorphe et avec des vaisseaux capillaires; il se rapproche, par son aspect, du tissu lamineux proprement dit. Ce tissu moins dense (comparable à celui qui enveloppe l'os extérieurement) produit, à son contact, sur la paroi des cavités qu'il occupe, une couche de substance osseuse dans laquelle des cellules — véritables ostéoblastes — se trouvent bientôt englobées de distance en distance, pour devenir des cellules osseuses. Le processus est donc absolument le même qu'à l'extérieur de l'os, avec cette différence qu'il a ici pour siége des espaces anfractueux résultant de l'éventration successive des capsules cartilagineuses par le tissu envahisseur. Quant à la couche de substance osseuse déposée ainsi contre les parois des capsules *préalablement* ouvertes, elle reste bien distincte du cartilage calcifié, contre lequel elle est simplement appliquée : elle s'en distingue par ses caractères chimiques, et, sur les coupes minces, elle peut être isolée de la manière la plus nette.

L'aspect général de ce revêtement osseux différera donc suivant la forme des capsules contre la paroi desquelles il s'est déposé : dans les chondroplastes calcifiés dès le début au centre du cartilage et qui sont restés petits, sphériques, un seul ostéoblaste demeurera, en y occupant une position centrale (ce qui l'a souvent fait prendre pour la cellule cartilagineuse modifiée). L'épaisseur de la couche osseuse augmentera d'ailleurs à mesure qu'on s'éloigne de la ligne d'envahissement. Enfin, on verra peu à peu disparaître, par les effets de la résorption modelante, ces premières couches osseuses, aussi bien que les parois de substance cartilagineuse calcifiée contre lesquelles elles sont appliquées (comp. fig. 108).

Il peut arriver qu'une capsule calcifiée enveloppant une ou plusieurs cellules cartilagineuses ne soit point ouverte, et par conséquent ne soit

pas envahie par le tissu médullaire. Dès lors, les cellules flétries et la substance où elles sont plongées, ne s'étant pas trouvées au contact des médullocelles bourgeonnants, n'ont pas été résorbées : la capsule entière et son contenu persistent au milieu du tissu osseux formé, jusqu'à ce que le tout subisse en même temps la résorption modelante (1).

Fig. 108. — Cette figure, empruntée à Müller, n'est qu'en partie exacte et doit être regardée comme demi-schématique. La substance calcifiée n'y est point partagée en zone hyaline et en région granuleuse. — On voit en haut les cellules cartilagineuses se multipliant dans les capsules. — *aaa*, excavations résultant de l'envahissement des capsules cartilagineuses et des progrès de la résorption modelante *bbd*, les mêmes, avec leur contenu, c'est-à-dire avec du tissu médullaire et des vaisseaux : *cc*, cartilage calcifié persistant et revêtu de substance osseuse avec ostéoplastes ; *hh*, excavations vues de face, et tapissées également de substance osseuse avec ostéoplastes ; *g*, cavité contenant un vaisseau, et tapissée de substance osseuse déjà en partie résorbée, pour faire place à des couches de substance osseuse de nouvelle formation.

Il peut arriver de même que des portions assez étendues de cartilage calcifié ne soient que tardivement et en quelque sorte secondairement envahies par l'ossification. Ceci est le cas, en particulier pour la

(1) On s'expliquera ainsi que ces capsules persistantes se trouvent très-abondantes chez les édentés, dont les os restent entièrement spongieux. Nous avons pu vérifier ce fait sur un embryon de Fourmilier Tamandua.

région centrale de certains cartilages primordiaux, où les capsules ont gardé la forme à peu près sphérique. Alors cette région reste à l'état de cartilage calcifié, tandis que les parties voisines sont depuis longtemps envahies par le tissu médullaire, et qu'il s'y est formé de l'os. Dans ce cas, ces fragments de cartilage calcifié, dépassés et comme laissés en arrière par la zone d'envahissement, ne disparaissent que plus tard, *in toto*, par les progrès de la résorption modelante (1).

FIG. 109 (d'après une pièce de M. Louge). — Fragment considérable de cartilage calcifié persistant dans le fémur d'un embryon humain de 45 millimètres de long. Dans une excavation, entre les deux lamelles qui constituent à cette époque l'os sous-périostique, on voit deux myéloplaxes, dont l'un présente trois noyaux ovoïdes.

De tout ce qui précède, il résulte qu'on peut tracer le tableau suivant de la différenciation successive des diverses espèces d'éléments du tissu osseux :

Cellules embryonnaires du feuillet moyen (voy. §§ 54, 56, 87, 164, 216).

- Cellules cartilagineuses.
- Cellules fibro-plastiques.
  - Ostéoblastes (*a*) ou médullocelles (*b*).
    - Cellules osseuses.
    - Myéloplaxes (*c*).
- Cellules de la corde dorsale.

(*a*) Dans l'ossification directe.
(*b*) Dans l'ossification enchondrale.
(*c*) C'est sous toutes réserves (voy. § 294) que nous indiquons ici les myéloplaxes comme dérivant des ostéoblastes, tandis qu'il faudrait les indiquer comme dérivant des cellules embryonnaires du feuillet moyen si on les regarde comme congénères des cellules vasoformatives.

(1) On observerait donc dans l'économie trois modes de disparition des cellules cartilagineuses : 1° par dissolution en même temps que la substance fondamentale (voy. ci-dessous, Cartilage de Meckel, § 305) ; 2° par flétrissement devant le tissu médullaire envahissant ; 3° par résorption modelante des parties de cartilage calcifié ayant échappé à l'envahissement médullaire.

§ 305. — De l'ossification en particulier.

La manière dont l'ossification périostique et l'ossification enchondrale se combinent peut varier suivant les organes (1). Nous signalerons ici, comme exemples, le maxillaire inférieur et la phalange unguéale.

1° *Maxillaire inférieur. Cartilage de Meckel.* — Parmi les os du squelette qui sont d'abord à l'état cartilagineux, figure le marteau de l'oreille. De très-bonne heure, pendant la vie fœtale, il atteint et il dépasse même, à l'état cartilagineux, le volume qu'il aura plus tard à l'état osseux. En effet, le *manche* s'étend alors dans toute la longueur de la mâchoire inférieure jusqu'à la symphyse du menton, où il présente un épaississement accolé à l'épaississement correspondant du manche du marteau de l'autre côté : il en résulte un arc cartilagineux qui sert, au début, de soutien à la mâchoire. Ce manche ainsi prolongé est le *cartilage de Meckel.* Or, du trente-cinquième au quarantième jour environ de la vie intra-utérine, sur des sujets longs de 18 à 20 millimètres, on voit apparaître en dehors du cartilage de Meckel, à une certaine distance de celui-ci, une lame osseuse développée par ossification directe au sein du tissu lamineux : c'est le premier rudiment de la branche de la mâchoire. Cette lame est légèrement concave en dedans et envoie de ce côté des prolongements qui, se ramifiant et se compliquant de plus en plus, finissent par envelopper la partie extra-tympanique du cartilage de Meckel, qui en même temps se sépare de celle d'où dérivera le marteau osseux. Cette région extra-tympanique du cartilage subit dès lors une sorte de mortification, elle devient jaunâtre, brune, et finalement est résorbée sur place par dissolution dans les liquides organiques où elle baigne (voy. § 303 et page 444, note).

2° *Phalange unguéale* (2). — L'ossification de la phalange unguéale offre certaines particularités qui s'expliqueront aisément après ce que nous avons dit plus haut. A l'époque où les phalanges ne se distinguent encore les unes des autres que par des lignes de chondroplastes aplatis, en prolifération, au milieu desquels va se faire la fissure articulaire (§ 300) ; à l'époque, en d'autres termes, où l'embryon

(1) Elle varie de même suivant les espèces animales.
(2) Voy. Louge, *Société de biologie*, 1875.

ne dépasse pas 4 centimètres 1/2 environ, le dernier article du doigt présente dans son centre un cône cartilagineux, à extrémité arrondie. Ce cône commence à se calcifier *par le bout* (fig. 110). Plus tard apparaît à la surface de cette partie calcifiée une couche de substance osseuse se formant par ossification directe dans le tissu lamineux (fig. 111). Les ostéoblastes sont petits, ovoïdes, un peu irréguliers. Cet os s'étend d'une part en lame pour porter l'ongle, d'autre part il enveloppe comme d'une calotte l'extrémité calcifiée de la phalange qui cesse en même temps de s'accroître, ainsi que cela est la règle (§ 304). Les chondroplastes mesurent 20 à 25 μ; quelques-uns contiennent deux cellules disposées comme deux sphères qui se couperaient mutuellement. La substance fondamentale calcifiée est très-réfringente et se teint par le carmin, mais moins fortement que le tissu osseux formé à sa surface. Elle se distingue encore plus nettement de la substance

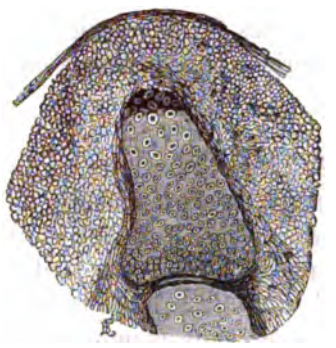

FIG. 110 (d'après une préparation de M. Louge). — Cartilage de la phalange unguéale d'un doigt sur un embryon humain de 4 centimètres et demi. La calcification débute à l'extrémité du cartilage, plongé dans le tissu lamineux embryonnaire. Celui-ci est recouvert par l'épiderme, en partie soulevé et considérablement aminci à l'extrémité du doigt.

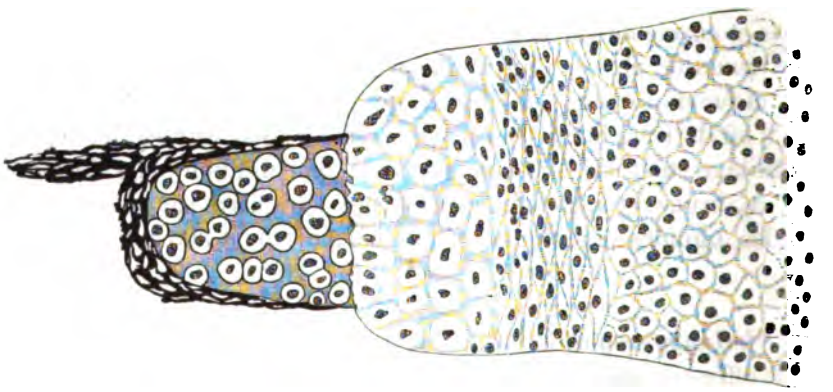

FIG. 111 (d'après une préparation de M. Louge). — Coupe de l'extrémité d'une phalange unguéale d'un embryon humain plus âgé, dans le sens antéro-postérieur. On distingue l'os directement formé, s'étendant en lame et enveloppant le cartilage calcifié, bien distinct du cartilage hyalin du reste de la phalange, qui a continué de s'accroître. Les nuances des trois substances (cartilage hyalin, cartilage calcifié, os) répondent à leur affinité réciproque pour le carmin (§ 304).

hyaline du reste de la phalange cartilagineuse qui a continué de croître, et où se montrera ultérieurement un centre d'ossification. Il est probable que la portion primitivement calcifiée ne disparaît que

tard devant la résorption modelante, exactement comme ces fragments de cartilage calcifié momentanément respectés par le tissu médullaire au centre des os longs (§ 304).

§ 306. — Étude de l'ossification.

Pour étudier l'ossification, le meilleur procédé est de pratiquer des coupes intéressant à la fois le cartilage et l'os nouvellement formé, soit normalement à la surface d'ossification, soit obliquement. On mettra à profit, pour cela, les pièces ayant macéré dans l'acide picrique ou l'acide chromique faible, afin qu'elles soient décalcifiées. Enfin, on pourra utiliser la macération prolongée dans une solution de bichromate de potasse ou d'ammoniaque, combinée ensuite à la décalcification par l'acide chromique. On devra toujours chercher à bien distinguer la substance osseuse elle-même de la substance cartilagineuse modifiée.

Pour l'étude de l'ossification spécialement, il est toujours indispensable de pratiquer des coupes très-minces, parce que la limite entre les divers tissus transparents dont il s'agit d'étudier les rapports (cartilage hyalin, cartilage calcifié, substance osseuse) échappe forcément, si elle se présente avec une obliquité sensible.

La glycérine peut aussi rendre service : il faut seulement avoir soin de lui laisser le temps d'imbiber la substance osseuse. On devra, après avoir fait une coupe mince intéressant à la fois l'os, le cartilage et le tissu intermédiaire, la plonger dans le réactif entre deux verres, se borner à constater si elle est dans des conditions favorables à l'étude, et en remettre l'observation attentive au lendemain ou même à deux jours, pour découvrir les ostéoplastes remplis de gaz.

Les couches d'ostéoblastes environnant la substance osseuse se verront surtout bien aux os de la face.

V. — CONNEXIONS DU SQUELETTE.

§ 307.

Les os sont réunis les uns aux autres par des ligaments, des disques, etc. Ces organes appartiennent tous, soit au système des tissus tendineux et fibreux (§ 81 et suiv.), soit au système des tissus cartilagineux. Nous les passerons rapidement en revue.

§ 308. — Synarthroses.

La réunion des os unis par synarthrose, comme ceux du crâne, se fait par un tissu analogue à celui des ligaments. Ce sont des fibres lamineuses en petits faisceaux courts et parallèles allant d'un os à l'autre.

§ 309. — Synchondroses.

On peut prendre pour type des synchondroses l'union de la première côte avec le sternum. Les deux os sont réunis par du fibro-cartilage que le périoste enveloppe.

La symphyse pubienne est formée en grande partie de cartilage hyalin, toutefois la substance fondamentale, vers le centre de l'articulation, devient fibroïde. Les cellules mesurent de 22 à 53 μ. Au voisinage des os, la paroi des capsules est souvent incrustée de sels calcaires. Celles-là peuvent alors atteindre un volume considérable, mesurant jusqu'à 112 μ de diamètre (Kölliker), et renfermant de dix à vingt cellules.

La même incrustation calcaire s'observe dans l'articulation sacro-iliaque.

§ 310. — Disques intervertébraux.

Les disques intervertébraux paraissent constituer une variété de fibro-cartilage. Toutefois, au contact de la substance osseuse des vertèbres, ils sont uniquement formés de tissu cartilagineux hyalin; mais ils présentent plus loin des couches concentriques de faisceaux fibreux entre lesquels on rencontre de nombreuses cellules cartilagineuses isolées, toujours enveloppées d'une coque solide, résistante. Elles sont de volume très-variable; les plus petites mesurent à peine 3 à 6 μ de diamètre; quant aux plus grosses, elles peuvent atteindre jusqu'à 30 μ.

Au début, le tissu des disques ne se distingue pas de celui qui donne naissance aux vertèbres primordiales (§§ 273 et 298). Tandis que, au niveau de ces dernières, les cellules s'écartent à peu près régulièrement pour devenir des cellules cartilagineuses, on voit les mêmes éléments, au niveau qu'occuperont les disques, se disposer en couches concentriques, entre lesquelles apparaissent autant de nappes de fibres lamineuses d'abord peu abondantes, mais dont la masse finira par

l'emporter de beaucoup sur celle des cellules, qu'on retrouve plus tard dispersées comme nous venons de l'indiquer.

On a vu (§ 298) que lors de l'ossification des corps vertébraux, la corde dorsale disparaissait à leur niveau et qu'elle continuait, au contraire, de s'accroître au niveau des disques intervertébraux, où elle se renfle pour donner lieu finalement à la cavité centrale de ceux-ci. Dans cette cavité, on retrouve le tissu modifié de la notocorde mêlé à une substance demi-liquide, gélatiniforme, qui ne disparaît que vers l'âge de soixante ans, l'espace central du disque étant progressivement envahi par le tissu fibreux périphérique.

Nous rapporterons, d'après M. Ch. Robin (1), les modifications que subissent avec l'âge ces éléments de la notocorde. Dès le troisième mois de la vie intra-utérine et même plus tôt, la colonne cellulaire, au niveau des renflements, se divise en fragments de 100 μ environ, de configuration variée. Les cellules de ces fragments se creusent petit à petit de cavités que remplissent des gouttelettes d'un liquide rosé ou jaunâtre. Les cellules elles-mêmes deviennent ovoïdes, grossissent considérablement. Leurs contours sont difficiles à distinguer et ne sont bien apparents que lorsqu'on a ajouté de l'eau. Celle-ci, après une demi-heure, dissout les gouttelettes, et les cellules reprennent en partie leur aspect primitif. Des gouttelettes semblables existent dans la matière hyaline visqueuse interposée aux amas de cellules.

Au troisième mois, les cellules de la corde ne forment pas seulement des amas flottant dans la substance gélatineuse, mais elles constituent aussi une couche grisâtre adhérente à la paroi de la cavité. Cette couche émet des prolongements, plus ou moins réguliers et élégants, qui flottent dans la substance gélatineuse; les cellules y sont contiguës, polyédriques par pression réciproque.

Çà et là, dans la couche de cellules tapissant la cavité, on voit de grands globules transparents, larges de 30 à 80 μ, sphériques ou ovoïdes, mous, diffluents et disparaissant dans le liquide visqueux de la préparation sans pouvoir être isolés, lorsqu'on dilacère les cellules qui les circonscrivent. On trouve la même apparence dans les amas de cellules flottants.

Du cinquième au huitième mois, on découvre des cellules isolées dans la substance gélatineuse centrale. Elles sont arrondies, avec ou sans vacuoles sarcodiques. D'autres sont polyédriques, à angles peu accusés, laissant exsuder rapidement des gouttes sarcodiques claires, incolores, qui bientôt s'étranglent à leur point d'adhérence avec la

(1) Voy. *Mémoire sur l'évolution de la notocorde, des cavités des disques intervertébraux et de leur contenu gélatineux*, dans les *Mémoires de l'Académie des sciences*, 6 mai 1867.

cellule, deviennent libres et entraînent parfois le noyau. La glycérine fait suinter aussi cette substance diffluente sous forme de gouttelettes rosées.

A partir de sept à huit ans, le noyau et le corps des cellules deviennent entièrement méconnaissables, par suite du grand nombre de gouttes sarcodiques qui les distendent. Celles-ci sont plus denses, plus jaunâtres, à contours plus foncés qu'elles ne l'étaient. Beaucoup flottent dans le liquide de la cavité avec les formes les plus diverses, qu'elles conservent grâce à leur état demi-solide. Elles sont parfois réunies en groupes ou en traînées.

A partir de l'âge de vingt ans, des prolongements fibro-cartilagineux émanés de la paroi, se multiplient et s'entre-croisent à travers la cavité. Dans le peu de substance gélatineuse qui reste, on retrouve encore quelques cellules de la corde dorsale plissées, grisâtres, généralement irrégulières. Elles sont granuleuses et ne renferment plus de gouttes sarcodiques, mais on trouve un grand nombre de celles-ci, très-petites généralement, dans la substance gélatineuse ambiante.

§ 311. — Syndesmoses.

Dans les syndesmoses, les surfaces articulaires sont unies entre elles par des ligaments fibreux et par des ligaments élastiques.

Nous n'avons pas à rappeler ici les caractères des ligaments fibreux (voy. §§ 81, 86). Les ligaments élastiques rentrent, de leur côté, dans le système du tissu jaune élastique (voy. § 79). Ceux qui unissent les arcs vertébraux peuvent être considérés comme des types de ce tissu, formé essentiellement : 1° de fibres élastiques (élément fondamental) ; 2° de fibres lamineuses, de cellules fibro-plastiques et de capillaires (éléments accessoires).

Les fibres élastiques sont en faisceaux denses. Elles sont serrées les unes contre les autres, toutes disposées dans le sens longitudinal, toutes ramifiées et anastomosées. Mêlés à ces faisceaux, on en voit d'autres qui sont formés de fibres lamineuses et dont la disposition est moins régulièrement parallèle. C'est au milieu de ces derniers que serpentent les capillaires, qui ne font qu'environner les faisceaux élastiques, sans pénétrer entre leurs éléments. Chez l'enfant, on remarque une proportion beaucoup plus considérable de fibres lamineuses, et même ce sont elles qui dominent et qui forment, en réalité, l'élément principal. Avec les progrès de l'âge, les fibres élastiques deviennent peu à peu prépondérantes.

On étudiera la structure des ligaments élastiques sur des coupes colorées par le picro-carminate, afin d'obtenir la réaction spéciale de l'acide picrique sur les éléments élastiques (§ 73). La simple présence des fibres élastiques sera recherchée à l'aide d'une solution de potasse à 1 pour 100, qu'on pourra faire chauffer et qui détruira le tissu conjonctif en respectant les éléments élastiques, toujours reconnaissables à leurs caractères physiques.

Fig. 112. — Fragment de ligament jaune : *a*, fibres élastiques; *b*, fibres lamineuses interposées. (Gr. 300/1.)

Le *ligament cervical* postérieur des vertébrés se prête mieux que tout autre à l'étude du tissu élastique. Les fibres jaunes y mesurent de 3 à 4 μ de diamètre, avec une forme sensiblement cylindrique. Elles sont toutes isolées les unes des autres par des cloisons de tissu conjonctif dont l'épaisseur est à peu près égale au diamètre des plus grosses fibres.

§ 312. — Diarthroses. Capsules articulaires. Synoviales.

Les capsules articulaires représentent une variété de tissu fibreux où une forte proportion de matière amorphe est mêlée aux éléments figurés. Les fibres élastiques y sont peu abondantes; il en est de même des capillaires. Ce tissu est tapissé intérieurement par une membrane lamineuse spéciale, la synoviale, qui existe quelquefois presque seule pour former la capsule.

Le tissu lamineux de cette synoviale (1) est ordinairement peu riche en vaisseaux (2) et en nerfs (3). Les fibres lamineuses sont en faisceaux

(1) Voy. Ch. Robin et Cadiat, *Journal de l'Anatomie*, 1876, n° 6.

(2) H. Tillmanns (*Untersuchungen über die Lymphgefässe der Gelenke*, in *Centralblatt*, 1875, n° 51), signale toutefois des réseaux lymphatiques abondants dans les synoviales articulaires, immédiatement au-dessous de l'épithélium.

(3) Ceux-ci se termineraient, suivant Krause, dans les synoviales des articulations des doigts chez l'homme, par des corpuscules aplatis de 15 à 23 μ de long sur 9 à 15 μ de large. Chacun de ces corpuscules recevrait en moyenne de une à six fibres à myéline et serait pourvu d'une enveloppe striée en long avec des noyaux.

mêlés de corps fibro-plastiques et de quelques fibres élastiques. Il n'est pas rare d'y trouver aussi des cellules adipeuses. Ce tissu devient de plus en plus dense de l'intérieur de la cavité à l'extérieur, où il se confond avec le tissu fibreux de la capsule. Intérieurement, il est tapissé d'un épithélium à cellules pavimenteuses mesurant de 11 à 17 μ de diamètre. Elles contiennent toutes un noyau arrondi de 4 à 7 μ. Suivant Herrmann Tillmanns (*Arch. f. mikrosk. Anat.*, 1874), ces cellules pourraient être facilement isolées après une macération de plusieurs jours dans une solution de bichromate de potasse à 3 p. 100. D'après le même auteur, il n'y aurait plusieurs couches de cellules qu'en quelques endroits seulement.

Ces cellules sont intéressantes comme dérivant directement du mésoblaste, de même que les cellules plates des séreuses : elles sont donc génésiquement les homologues (§ 116) des cellules osseuses, des cellules cartilagineuses et des cellules fibro-plastiques qui les environnent.

Les synoviales présentent parfois des prolongements flottants dans l'articulation, tantôt formés principalement de cellules adipeuses (*plicæ adiposæ*, glandes de Havers) et tantôt d'une trame vasculaire. Dans ce cas, ces *franges synoviales* sont beaucoup plus riches en vaisseaux que le reste de la membrane; elles sont presque exclusivement formées d'un réseau capillaire rappelant l'apparence des plexus choroïdes. L'épithélium qui les recouvre, est notablement plus épais que celui des parois de la capsule. En quelques points même il devient presque polyédrique (1).

Les synoviales s'arrêtent au pourtour des cartilages articulaires. Elles n'empiètent que peu sur leurs bords. A ce niveau, les capillaires forment des mailles nombreuses et élégantes. Le cartilage est lui-même dépourvu de tout revêtement épithélial (§ 276).

§ 313. — Ligaments interarticulaires.

Les organes de cette sorte, tels que les ménisques de la mâchoire et du genou, sont essentiellement formés de tissu fibreux; seulement, la matière amorphe interposée aux faisceaux de fibres est très-abondante, la vascularité, par suite, très-faible. On voit, sur les points où les disques sont en continuité de tissu avec le reste de l'économie, les capillaires pénétrer à 1 millimètre de profondeur environ, puis, là, se re-

(1) Voy. Ch. Robin, dans Michon, *Des tumeurs synoviales*, Paris, 1851.

courber et revenir parallèlement à eux-mêmes. En réalité, la masse de l'organe n'est pas vasculaire.

Les ligaments interarticulaires ne sont pourvus d'un épithélium synovial (§ 312) qu'aux endroits qui ne sont pas soumis à des pressions : ainsi la surface du ligament rond.

Dans le ligament interosseux qui unit le péroné au tibia, Kölliker a signalé la présence de filets nerveux. Un nerf se distribuerait également dans les fibres du ligament de la symphyse; mais il ne faut pas oublier que ces organes reçoivent aussi des vaisseaux et qu'il se pourrait que ces nerfs fussent surtout destinés à leurs parois. La terminaison de ces nerfs n'est pas encore connue d'une façon suffisamment rigoureuse.

§ 314. — Bourrelets cartilagineux.

Les bourrelets glénoïdien et cotyloïdien sont en général dépourvus d'épithélium synovial à leur face libre. Ils sont constitués surtout par du tissu fibreux; cependant, ils présentent toujours un certain nombre de cellules cartilagineuses arrondies ou allongées, pourvues d'une capsule d'épaisseur moyenne, comme dans les disques intervertébraux, et dont le corps contient quelques granulations graisseuses. Ces cellules peuvent être disposées en séries. Le tissu des bourrelets n'est pas vasculaire.

CHAPITRE XII

SYSTÈME DES MUSCLES DE LA VIE DE RELATION

---

§ 315.

Nous avons étudié (chapitre VI) le tissu musculaire dans son élément contractile, qui en est la partie essentielle; nous allons envisager ici le système musculaire dans son ensemble, en y joignant l'étude du système tendineux, par lequel les muscles s'attachent, dans la plupart des cas, aux parties solides du squelette.

§ 316. — Tissu musculaire.

On peut envisager le faisceau strié comme un élément anatomique complexe, et celui-ci comme l'élément fondamental du tissu musculaire. Les fibres des muscles sont généralement indépendantes dans toute leur longueur, contrairement à ce que présente le tissu du cœur (§ 158). Toutefois, on peut trouver une fibre musculaire (nous entendons par cette dénomination un faisceau strié) qui se divise à l'une de ses extrémités ou se soude avec une autre plus ou moins obliquement. Le myolemme se divise alors ou se soude comme la fibre, de telle sorte qu'il enveloppe toujours complétement la substance contractile. Les faisceaux striés de la langue de la grenouille sont souvent multifides à leur extrémité périphérique. On a signalé des exemples d'anastomoses entre faisceaux striés dans les muscles droits de l'œil du mouton; nous donnons ci-contre la figure d'une fusion complète, sous un angle peu aigu, de deux fibres musculaires des parois abdominales d'un axolotl. On remarquera entre les deux fibres soudées,

un pont étroit de substance contractile enveloppée, comme le reste, par une expansion du myolemme.

Fig. 113. — Faisceaux striés anastomosés de l'axolotl ; noyaux du myolemme. (Gr. 150/1.)

Les faisceaux striés, formés de fibrilles primitives (§ 96), se réunissent pour constituer le tissu musculaire, en *faisceaux secondaires*, que séparent des cloisons de tissu lamineux auxquelles on est convenu de donner le nom de *périmysium interne*. Les faisceaux striés ou fibres constituant le faisceau secondaire sont prismatiques par pression réciproque. Elles ne sont séparées que par des capillaires et par quelques cellules conjonctives anastomosées (1).

Les faisceaux secondaires sont le plus souvent parallèles, ou du moins convergents sous un angle très-aigu ; toutefois, dans la langue, ils se coupent à angle droit, suivant différents plans ; ils peuvent être spiroïdes (2) ou affecter un trajet circulaire, comme aux sphincters. Ils sont réunis à leur tour en groupes plus ou moins volumineux, *faisceaux de troisième ordre*, séparés par des cloisons épaisses de tissu lamineux ; ces cloisons logent les troncs vasculaires et les troncs nerveux de l'organe, et de plus une notable proportion de cellules adipeuses, au moins dans certains muscles, dans le grand fessier, par exemple.

Enfin, la masse charnue entière est enveloppée d'une couche de tissu lamineux, à laquelle toutes les cloisons dont nous venons de parler se rattachent de près ou de loin ; en sorte qu'elles peuvent être considérées comme les prolongements et les dépendances de cette gaîne périphérique désignée sous le nom de *périmysium externe*.

(1) C'est au moins ce que semble prouver la multiplication de ces éléments chez les animaux soumis à l'engraissement artificiel. Si l'on pratique sur un muscle d'un tel animal, convenablement durci par l'acide chromique, une coupe mince perpendiculaire à la direction des fibres, on peut au moyen du pinceau mettre à nu un véritable réseau de tissu lamineux enveloppant *chaque* fibre dans toute sa longueur.

(2) Voy. Pouchet, *Mémoires sur le Grand Fourmilier*, Muscles de la langue, etc.

§ 317. — Couleur des muscles.

La coloration rouge que prennent les muscles de l'homme après la naissance n'est pas due au sang : elle persiste alors que les capillaires sont absolument vides; elle est propre à la substance contractile. On admet toutefois qu'elle est due à la combinaison avec celle-ci d'une très-faible proportion d'hémoglobine, bien que Kühne avoue n'avoir pu l'extraire (1). Cette coloration varie considérablement, selon l'état de santé ou de maladie, selon les espèces animales, selon les muscles chez la même espèce, selon l'âge qui a une influence bien connue. Les muscles sont incolores pendant une grande partie de la vie embryonnaire et deviennent progressivement rouges. On sait la différence existant entre la chair du veau et celle du bœuf. Chez certains poissons jeunes les muscles ont la transparence du verre (2). Sans être aussi complétement hyalines, les masses musculaires latérales des poissons sont en général incolores (3). On peut trouver chez ces animaux, toutefois, des muscles aussi rouges que ceux du bœuf; les muscles respiratoires de l'esturgeon sont dans ce cas. Chez la grenouille, les muscles sont d'un rose à peine marqué. Ils ont la même apparence chez le lapin, surtout élevé en domesticité; seuls les muscles des mâchoires et le demi-tendineux font exception, comme l'a depuis longtemps indiqué Krause (*Anat. des Kaninchens*, 1868). Le cobaye offre également des muscles blancs, tandis que les rongeurs sauvages n'en ont pas. E. Meyer a montré dernièrement (4) que ces muscles blancs existaient spécialement dans les espèces domestiquées depuis longtemps. Les gallinacés forment de même, parmi les oiseaux, une exception à peu près unique, bien que la perdrix présente aussi certains muscles remarquablement pâles.

Ranvier a appelé d'une manière toute spéciale l'attention sur le demi-tendineux du lapin, où il a décrit, outre la coloration rouge déjà signalée, une structure un peu particulière (5). Les faisceaux striés sont plus étroits, leur striation transversale peu accusée, leur striation en

(1) Les probabilités sont au moins pour que cette couleur rouge des muscles et celle du sang se rattachent à l'existence des mêmes principes immédiats. On remarquera que les animaux tendent aux couleurs de l'extrémité la moins réfrangible du spectre et les végétaux, par le vert, à celles de l'autre extrémité.

(2) A travers le corps d'un Gymnètre, long de 15 centimètres, chez lequel la masse musculaire est épaisse de 2 à 3 millimètres, on peut lire sans difficulté les plus fins caractères d'imprimerie. On retrouve à peu près la même chose chez les très-jeunes anguilles.

(3) La coloration verte des muscles de certains poissons (Belone, Scorpène, etc.) n'est pas spéciale à ces organes, elle est due à la présence d'un principe colorant qui imprègne indifféremment un certain nombre de tissus et d'humeurs de l'animal.

(4) *Ueber rothe und blasse quergestreifte Muskeln*, Gœttingen, 1875.

(5) Voy. *Archives de physiologie*, 1874, page 5.

long, au contraire, très-apparente; le myolemme est plus riche en noyaux que celui des muscles incolores de l'animal. Le muscle électrisé ne donne point de secousse, mais une contraction tonique analogue à celle des sphincters (1). Toutes ces différences ne dépassent pas celles qu'on peut observer d'un muscle à l'autre, et celles que nous avons indiquées, par exemple, dans le muscle vibrant du homard (§ 94). Mais on ne saurait, dans l'état actuel de la science, établir aucune relation entre le mode fonctionnel des muscles et leur structure histologique. Quant à la couleur rouge plus ou moins accentuée de certains muscles chez le même animal, elle semble être uniquement en rapport (voy. Soc. de Biologie, 5 juillet 1873) avec la somme de travail accompli par le muscle, nullement avec son mode de contraction (2).

§ 318. — Capillaires des muscles.

Les capillaires des muscles forment des mailles rectangulaires mesurant, comme petit diamètre, le diamètre transversal des faisceaux striés,

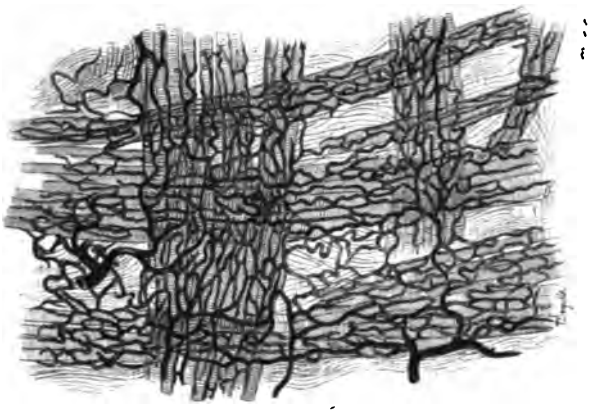

Fig. 114. — Faisceaux musculaires de la langue de l'homme avec leur trame capillaire. (Gr. 150/1.)

et comme diamètre longitudinal, trois à quatre fois cette dimension. Quand le muscle est dans l'extension, les côtés de ces mailles

(1) Il y aurait intérêt à rechercher si le mode de contraction spécial qu'offre le demi-tendineux du lapin, sous l'influence de l'électricité, n'est pas en rapport avec l'*habitude fonctionnelle* de l'organe, dont la contraction pendant la vie est peut-être continue, en raison du mode de station propre à l'espèce. Ceci expliquerait également les dilatations que présentent les branches transversales du réseau capillaire de ce muscle, signalées par Ranvier (*Archives de physiologie*, 1874, page 446).

(2) Nous pourrions citer, entre autres exemples, l'hippocampe, chez lequel les muscles de la nageoire dorsale sont rouges et donnent une secousse musculaire, tandis que les muscles vertébraux sont incolores et n'ont que des contractions toniques comme celles du demi-tendineux du lapin.

sont à peu près rectilignes; ils deviennent onduleux quand le muscle se raccourcit par la contraction. Ceci se voit en particulier très-bien sur les muscles de la langue (fig. 114). Les capillaires des muscles comptent avec ceux de la substance grise des centres nerveux, parmi les plus fins; leur diamètre est inférieur à celui des hématies, qui ne les traversent que lentement et en se déformant (§ 147).

§ 319. — Plaques terminales.

Chaque faisceau strié reçoit au moins un tube nerveux à myéline qui lui est destiné en propre. Ce mode de terminaison a été découvert, en 1840, par Doyère sur les Tardigrades (1). Il a été retrouvé plus tard dans les vertébrés.

Chez l'homme et chez les vertébrés à sang chaud, si l'on suit un tube nerveux périphérique dans l'intérieur d'un muscle, on le voit, peu de temps avant d'arriver au voisinage immédiat des faisceaux striés qu'il va animer, se diviser en plusieurs branches, puis en tubes isolés sur lesquels le périnèvre s'amincit et finit par disparaître en se confondant avec la gaîne de Schwann. Chaque tube va tomber perpendiculairement ou obliquement sur un faisceau strié et s'unit à lui. La gaîne de Schwann se continue avec le myolemme. Le manchon de myéline cesse subitement au niveau où se fait cette continuité. Quant au cylindre d'axe, il s'unit au-dessous du myolemme à un disque offrant à peu près en largeur le diamètre du faisceau strié. Ce disque, sur la nature duquel nous allons revenir, est en contact avec la substance contractile. Il a reçu le nom de « plaque terminale », quoique certains

(1) On peut résumer ainsi l'histoire de la découverte des plaques terminales (voy. Ch. Robin, article *Musculaire* du *Dict. encyclop. des sc. méd.*) : 1840. Doyère décrit la terminaison des tubes nerveux dans les muscles striés des Tardigrades. « Au moment d'arriver sur le muscle, dit-il, le nerf s'épanouit et prend l'aspect d'une matière gluante et visqueuse qui serait coulée sur le muscle. » (*Ann. des sc. nat.*) — 1843. M. de Quatrefages confirme les données de Doyère et les étend à quelques annélides microscopiques, ainsi qu'aux mollusques et aux vertébrés inférieurs (*Ann. des sc. nat.*). — 1847. Rudolph Wagner (*Neue Untersuchungen über den Bau und die Endigung der Nerven*, Leipzig) confirme ces données en ce qui touche les vertébrés. — 1860. Kühne observe chez les insectes l'enveloppe du nerf se continuant avec le sarcolemme. — 1862. Margo (*Ueber die Endigung der Nerven in der quergestreiften Muskelsubstanz*, Pesth) croit que le cylindre d'axe seul se continue jusqu'aux fibrilles primitives et se ramifie à leur contact. — Même année 1862. Kühne décrit la terminaison des nerfs dans les muscles de la grenouille. — Même année 1862. Rouget découvre la plaque terminale chez les mammifères, les oiseaux et les reptiles (*Compt. rend.* et *Note sur la terminaison des nerfs moteurs*, in *Journ. de la Physiol.*). Il la localise au-dessous du sarcolemme et la considère comme une expansion du cylindre d'axe. — 1863. Krause prétend que la plaque motrice ne se trouve pas au-dessous du sarcolemme, mais au-dessus (*Zeitschr. f. rat. Medicin*). — Même année 1863. Waldeyer confirme les observations de Rouget dans les trois classes supérieures des vertébrés et décrit de plus la plaque motrice chez les poissons.

anatomistes réservent cette désignation à une partie seulement de l'organe que nous décrivons ici.

La plaque terminale, chez l'homme et les vertébrés à sang chaud, est ronde ou légèrement ovoïde. Le nerf vient ordinairement s'insérer sur son centre de figure. Elle est peu épaisse, et, quand on l'observe de profil, elle ne soulève parfois que très-peu le myolemme. Elle semble plutôt logée au dedans du myolemme aux dépens de la substance contractile avec laquelle elle est en contact

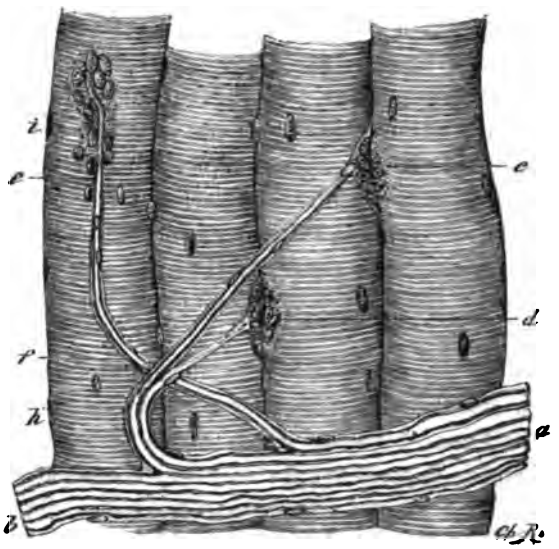

Fig. 115 (d'après M. Ch. Robin). — Terminaisons nerveuses prises sur le muscle droit supérieur de l'œil d'un chien : *ab*, faisceau nerveux droit dont se séparent des tubes isolés *f*; *cd*, plaques terminales vues de côté ; *e*, plaque terminale vue de face ; *i*, *h*, noyaux du sarcolemme. (Gr. 400/1.)

immédiat. Observée normalement à sa surface, elle offre un fond finement granuleux où se dessinent des noyaux pâles et une figure également pâle, irrégulière, avec des mailles et des prolongements qui semblent continuer directement le cylindre d'axe, et se contournent ou s'anastomosent d'une façon élégante. Ces prolongements de l'axe ont partout un diamètre à peu près égal, 3 à 4 μ, et présentent des extrémités arrondies. L'observation de la plaque par le profil montre que ces filaments sont tout à fait superficiels, au contact du myolemme; ils ne renferment pas de noyaux. Ils semblent reposer sur la substance finemement granuleuse qui forme la plus grande partie de la plaque et dans laquelle, au contraire, sont inclus les noyaux. Ces derniers sont clairs, transparents, légèrement ovoïdes et présentent parfois un nucléole. Leur dimension est à peu près de 6 sur 8 μ.

§ 320. — Terminaison réelle des nerfs dans les faisceaux striés.

Si l'on se reporte à ce que nous avons dit de la structure des faisceaux striés (§ 94), formés de fibrilles musculaires primitives séparées par une *substance intermédiaire*, on remarquera que nous n'avons aucun moyen, dans l'état actuel de la science, de distinguer cette *substance intermédiaire* granuleuse et présentant de place en place des noyaux, de la substance également granuleuse et présentant également des noyaux, qui forme la plaque terminale. Si, d'autre part, on ne voit pas les ramifications du cylindre d'axe s'étendre au delà de la plaque (où elles *paraissent* se terminer par des extrémités arrondies), ce que nous avons dit de la constitution complexe de ces axes permet de supposer qu'ils se divisent à ce niveau pour se répandre dans tout le faisceau strié, entre les fibrilles musculaires. Gerlach paraît avoir admis le premier, en 1873 (1), que toute la substance contractile était en effet parcourue par un réseau de ce genre, et il professa même que chaque segment ou élément musculaire (§ 96) était en rapport avec un conducteur nerveux primitif.

Enfin, on peut se demander si la substance granuleuse de la plaque terminale et la substance interfibrillaire, continues l'une à l'autre, ne dériveraient pas l'une et l'autre de la cellule musculaire primitive (§ 99) aux dépens de laquelle la substance striée contractile n'apparaît que postérieurement et par une sorte d'épigenèse. On aurait ainsi l'explication toute naturelle de la ressemblance sur laquelle nous avons appelé l'attention (§ 99), entre les éléments embryonnaires d'où dérivent d'une part le tissu musculaire et d'autre part le tissu nerveux.

§ 321. — Étude des plaques terminales.

On se servira, pour l'étude des terminaisons nerveuses dans les muscles striés, de fragments de muscles qui auront macéré dans l'acide acétique ou mieux l'acide chlorhydrique étendu. On devra saisir avec

(1) Voy. *Sitzungsber. d. phys. med. Societät zu Erlangen*, 1873; *Das Verhältniss d. Nerven zu den willkürlichen Muskeln der Wirbelthiere*, Leipzig, 1874; *Ueber das Verhältniss der nervösen u. contractilen Substanz des quergestreiften Muskels*, in *Arch. f. mikr. Anat.*, 1876. Toutefois, E. Fischer limitait à la même époque (*Ueber die Endigung der Nerven im quergestreiften Muskel der Wirbelthiere*, in *Arch. f. mikr. Anat.*, 1876) l'extension du conducteur nerveux à la plaque terminale dans les trois classes supérieures des vertébrés, en admettant pour les batraciens la disposition indiquée par Gerlach. Chez la grenouille, en effet, il n'existe point de plaque terminale proprement dite. Elle est remplacée par une figure rameuse dont les branches plongent directement dans la substance contractile, où elles se subdivisent de nouveau pour constituer un réseau interfibrillaire.

attention le moment favorable à l'examen; ce moment est en effet passager. Tous les muscles ne conviennent pas non plus au même degré pour cette étude. Il faudra les choisir courts, comme les muscles intercostaux et les muscles du globe oculaire. On devra suivre les plus petits faisceaux nerveux, puis les tubes individuellement, en ayant soin de dilacérer le moins possible le tissu. Certains muscles plats de la grenouille, tels que le mylo-hyoïdien, seront simplement étendus sur la bande de verre, sans avoir besoin d'être dilacérés. On observera sans l'addition d'aucun colorant; les plaques ne se voient bien que sur les muscles devenus très-transparents et où la striation transversale est très-accusée.

Le chlorure d'or, jouissant de la propriété de colorer l'axe des tubes nerveux en violet, sera utilisé pour la recherche des dernières ramifications de celui-ci dans l'épaisseur du faisceau strié. Gerlach conseille de monter ensuite les préparations chlorurées dans de la glycérine légèrement acidifiée à l'acide chlorhydrique; Aug. Ewald (*Pflüger's Arch.* Bd XII) laisse macérer de petits fragments de muscle dans la solution suivante : chlor. d'or et de potassium 1, acide chlorh. 1, eau 10000. Enfin, l'acide osmique indiquera l'endroit précis où cesse la myéline, qu'il teint en noir intense. Ce dernier réactif offre l'avantage de pouvoir être employé même après l'action de l'acide chlorhydrique ou de l'acide acétique dilués.

§ 322. — Développement du tissu musculaire.

Nous avons traité ailleurs (§ 99) de l'apparition et des premiers développements des faisceaux striés. Ils augmentent de diamètre avec l'âge. Leur volume chez l'adulte est environ cinq fois plus grand qu'à la naissance ; cet accroissement paraît tenir à une augmentation en nombre des fibrilles primitives et non à un épaississement de celles-ci. En effet elles ont, d'après M. Robin, dès leur apparition, le volume qu'elles possèdent sur les faisceaux adultes. Y a-t-il en même temps augmentation du nombre des faisceaux striés? Budge dit l'avoir constaté sur le muscle gastro-cnémien de la grenouille. Pour cela, il isolait les fibres à l'aide de la potasse et les comptait une à une. Toutefois, l'opinion qui attribue l'augmentation de diamètre du muscle à l'accroissement individuel des faisceaux striés, sans augmentation du nombre de ces derniers, semble la plus probable.

En ce qui concerne le développement relatif des différents muscles de l'homme, et en particulier du diaphragme comparé aux muscles des membres, Cazalis (*Arch. de physiol.*, 1870) a montré que l'apparition

des fibres musculaires dans celui-là n'était pas postérieure à leur apparition dans les muscles des membres, bien que ces derniers commencent à fonctionner pendant la gestation et celui-là seulement à la naissance, selon toute probabilité.

§ 323. — Propriétés chimiques, physiques et vitales du tissu musculaire.

Les éléments constitutifs du muscle, occupant généralement une situation parallèle dans le tissu musculaire (la langue fait exception comme nous l'avons indiqué), permettent d'étudier facilement les propriétés des faisceaux striés sur le muscle lui-même, qui représente la somme directe des propriétés ou des actions individuelles de ses parties constituantes.

Le muscle peut être considéré à l'état de repos, de rigidité et de contraction.

État de repos. — La réaction du muscle à l'état de repos est neutre ou légèrement alcaline, mais par suite sans doute de la présence du sérum alcalin du sang.

Le tissu musculaire, à l'état de repos, est élastique, c'est-à-dire qu'il tend à revenir sur lui-même quand il a été allongé; il est extensible à la manière des substances organiques, c'est-à-dire que, par l'addition successive d'un même poids, il s'allonge de moins en moins jusqu'à une limite où l'allongement égale zéro.

Le tissu musculaire est toujours à un certain état de tension, comme on peut s'en assurer en pratiquant une section sur un muscle au repos: les fragments s'écarteront. Il résulte de cette particularité que, dès le début de sa contraction, le muscle produit sur les points où il s'insère un travail effectif, sans rien dépenser d'abord sur lui-même (1).

Le muscle à l'état de repos, non séparé du corps, non isolé, non lésé, ne présente point de courant électrique; celui-ci n'apparaît que quand le muscle au repos a été placé dans les circonstances anormales que nous venons d'indiquer. Ce courant est analogue à celui des nerfs (§ 266); il est seulement beaucoup plus fort, et il sera recueilli sans difficulté par les mêmes procédés. Il marche dans le conducteur extérieur de la périphérie du muscle à sa section, et, par conséquent, il marche à l'intérieur du muscle, du centre à la périphérie. Pour recueillir ce courant, on peut tuer par l'immersion dans l'eau

(1) Cette condition ne doit plus se trouver réalisée chez les crustacés avant la mue, époque où l'on voit les muscles devenus trop longs pour les articles du test qui va tomber.

bouillante, une moitié d'un muscle et mettre une des électrodes en contact avec un point quelconque de cette moitié altérée de l'organe : elle se comportera *par tous ses points* comme la coupe du muscle vivant.

Contraction. — La contraction musculaire diffère de la contraction des substances sarcodiques par ceci qu'elle affecte toujours une direction spéciale en rapport avec la forme de l'élément; elle est en quelque sorte polarisée. Le muscle, allongé à l'état de repos, se raccourcit par la contraction, en même temps que son diamètre transversal augmente ; il ne subit pas de changement de volume appréciable, ou peut-être une très-faible diminution. On avait généralement admis que la substance contractile des muscles est apte à se contracter sous d'autres influences que celles du système nerveux ; on professait que les actions chimiques, thermiques, électriques, etc., pouvaient jouer également, par rapport à elle, le rôle d'excitants. On avait cru le démontrer en portant ces excitations sur des extrémités musculaires (celle du gastrocnémien de la grenouille entre autres) où l'on savait par l'observation que n'existait aucune plaque terminale. Mais si l'on admet, avec Gerlach, que le faisceau strié tout entier soit parcouru par des conducteurs nerveux émanés de la plaque (§ 320), le problème devient insoluble; car on ne peut plus décider si l'agent que l'on applique à ce faisceau strié provoque *directement* la contraction de la fibrille musculaire, ou la provoque *indirectement* en agissant sur les conducteurs nerveux répandus dans toute la substance intermédiaire.

Secousse musculaire. — Le muscle excité se raccourcit, puis tend à reprendre son état primitif. Cette évolution a reçu le nom de secousse musculaire. Celle-ci est donc mesurée par le temps qui sépare l'entrée du muscle en action de l'instant où il rentre dans son repos initial. Le muscle, pendant tout ce temps, reste actif: il ne se détend pas aussi vite que tomberait le poids qu'il a soulevé par sa contraction.

La secousse musculaire présente tous les degrés de brièveté et de longueur, selon les animaux (1), selon les muscles (2), selon les circonstances (3): il suffit d'une modification dans la rapidité du cours du

(1) Chez l'oiseau, elle est cinquante à soixante fois plus rapide que chez la tortue. Chez les poissons, les secousses sont très-brèves, moins cependant que chez l'oiseau. Chez les crustacés, elles durent quelquefois vingt à trente secondes ; d'autres fois, elles sont aussi brèves que chez la grenouille (Æby, Marey).

(2) L'hyo-glossé de la grenouille donne des secousses quatre à cinq fois plus longues que celles du gastrocnémien du même animal.

(3) Chez la marmotte endormie, les secousses sont aussi longues que celles des muscles de la tortue en été.

sang ou de l'introduction dans celui-ci d'une substance toxique, pour que la secousse musculaire prenne une longueur inusitée.

Weber a montré dès 1846 que si, avant qu'une secousse musculaire ait pris fin, une excitation nouvelle vient en provoquer une autre, et ainsi de suite, de manière à produire en quelque sorte des secousses *entrantes*, le muscle passe à l'état de contraction permanente ou de tétanos. Marey décrit celui-ci comme produit par une *fusion de secousses*. Plus la fréquence des secousses provoquées est grande, plus leur fusion est complète. Par suite, la fusion se fera d'autant plus tôt avec un nombre croissant d'excitations que les secousses sont de plus longue durée. On obtient un tétanos presque complet sur une tortue en produisant trois excitations électriques par seconde, tandis que soixante-dix dans un temps égal sur les muscles d'un oiseau n'amènent pas le même résultat. Sur le masséter de l'homme, il faudrait trente-deux secousses pour arriver à la tétanisation (Helmholtz). On a, dans ce cas, la preuve que le muscle travaille sur lui-même par la manifestation du *bruit musculaire:* on peut entendre celui-ci dans le silence de la nuit en serrant fortement les mâchoires, après s'être bouché les oreilles avec de la cire.

Le muscle en état de contraction est plus extensible qu'à l'état de repos, c'est-à-dire que, par l'addition de poids successifs, il est susceptible de s'allonger davantage.

Le muscle qui se contracte devient un peu moins transparent; il s'échauffe; il prend une réaction acide nettement caractérisée, qui paraît due à la production d'acide lactique. On attribue la légère opacité du muscle contracté à la production subite d'une certaine quantité d'un produit dérivé de la substance musculaire, la *myosine*, qui se coagulerait (1).

Si l'on fait contracter un muscle mis en rapport par sa coupe et sa surface avec un galvanomètre sensible, on voit, aussitôt que la contraction se manifeste, l'aiguille revenir vers le zéro: il se produit, comme pour les nerfs, une *variation négative*. Celle-ci ne va jamais jusqu'au renversement du courant.

Fatigue.— Le muscle, pouvant se contracter encore un certain temps après qu'il a été séparé du corps et qu'il ne reçoit plus de sang, est donc capable de puiser en lui-même, dans une certaine mesure, les énergies qu'il met en liberté sous forme de chaleur et de travail. En

(1) Si l'on presse fortement un muscle exsangue, on recueille un liquide (plasma musculaire) qui se prend en gelée sans se troubler tout d'abord, puis se trouble et donne naissance à un caillot (myosine) nageant dans un liquide (sérum musculaire).

d'autres termes, le muscle, pour se contracter, se consomme lui-même. Il ne conserve ou ne retrouve sa force qu'à la condition que le sang aura enlevé les produits du travail moléculaire intime qui s'est produit en lui, et que le sang lui aura fourni des matériaux de reconstitution. L'apport de ces matériaux nouveaux; l'enlèvement des résidus marchent de pair. Si ces derniers ne disparaissent point avec assez de rapidité et séjournent dans le muscle, celui-ci entre en *état de fatigue*. On peut expérimentalement causer la fatigue en portant dans le muscle les substances que nous savons produites par le travail musculaire, tandis que, au contraire, un muscle fatigué est aussitôt reposé si on lui enlève les produits résultant du travail effectué (1). Dans l'état normal, la rapidité de la reconstitution musculaire a lieu en proportion de la rapidité de la circulation. La ligature de l'artère qui alimente le muscle maintient l'épuisement produit par un exercice violent.

Ondes.— Un muscle bien dispos se contracte sensiblement dans toute sa longueur en même temps. Il n'en est plus de même si le muscle est fatigué : il présente alors une contraction partielle limitée à la place excitée, qui se propage de proche en proche sous forme d'*onde*. Naturellement, le même phénomène se retrouve sur un faisceau strié isolé. Un moyen pratique de l'observer est de prendre des muscles de crustacé ou d'insecte qu'on plonge dans l'eau salée à 1/2 pour 100 ou dans l'iodsérum. Ils offrent avant de mourir des contractions qu'on voit se produire d'abord sur un point d'un faisceau strié, puis se propager sur toute sa longueur. Elles sont marquées par un épaississement local de la fibre, au niveau duquel il semble, ainsi que l'avait noté Brücke, que les stries aient augmenté de nombre (2). Quand une onde de contraction débute à une extrémité de la fibre, elle se propage vers l'autre; si elle débute dans le milieu, on peut la voir se diviser et se propager à la fois vers les deux extrémités (3).

(1) Heidenhain a montré qu'il suffit d'injecter dans un muscle une solution de chlorure de sodium à 1/2 pour 100 avec des traces d'acide lactique pour que le muscle offre à l'instant tous les signes de la fatigue; si l'on fait succéder à cette injection une injection de sang alcalin, la fatigue disparaît (J. Ranke). Le bouillon, qui répare les forces quand il passe dans l'estomac, injecté dans un muscle le fatigue en raison de l'acide lactique qu'il contient (Kühne). Enfin, on sait que c'est à la différence de constitution du muscle en repos et du muscle fatigué qu'est dû le goût particulier de la chair des animaux chassés à courre : dans le cas de fatigue violente, d'après Helmholtz, la proportion des matériaux du muscle solubles les uns dans l'eau, les autres dans l'alcool est renversée.

(2) Sans doute par suite d'une disposition irrégulière des divers plans de fibrilles constituant le faisceau strié (Voy. sur la contraction, § 96 et 97).

(3) Aeby a coupé le nerf se rendant à une moitié d'un muscle et galvanisé le nerf se rendant à l'autre moitié : celle-ci dans ce cas entre subitement en contraction, et la contraction se propage au reste du muscle en manière d'onde.

Travail. La somme de travail produit par un muscle diffère considérablement selon les organes et selon les individus, en dehors de tout état de fatigue. Elle diffère aussi selon que le muscle est ou non *exercé*. Cela signifie sans doute que par l'entraînement ou l'exercice les faisceaux striés arrivent surtout à fonctionner dans un synchronisme plus parfait, de sorte que rien ne soit perdu des énergies qu'ils peuvent mettre en liberté.

Bien que les muscles produisent à la fois de la chaleur et du travail mécanique, la somme de ces deux produits ne paraît pas être constante. Au point de vue du travail, un muscle de grenouille pesant un demi-gramme et mesurant en volume un demi-centimètre cube environ lève 500 grammes à un demi-centimètre de hauteur (Kühne).

§ 324. — Rigidité cadavérique. Mort des muscles.

Un muscle soustrait à l'apport du sang artériel entre dans un état spécial qui a reçu le nom de *rigidité*: il se produit par la mort sur le cadavre entier et prend alors le nom de rigidité cadavérique. Les physiologistes tendent à assimiler ce qui se passe alors dans le muscle, aux phénomènes de la contraction : ils ont par suite regardé cette dernière comme une sorte de rigidité subite et aussitôt détruite. Le muscle en état de rigidité reste élastique : si on le sectionne, les deux bouts s'écartent, il devient opaque, par la production de myosine (§ 323); il devient acide, probablement par la production d'acide lactique; enfin il fournit de la chaleur (1).

La température, l'état de fatigue ou de dénutrition, une foule de circonstances influent sur la rapidité avec laquelle apparaît la rigidité cadavérique, aussi bien que sur la durée de celle-ci (2).

La décomposition cadavérique ne commence que quand cesse la rigidité. Paschutin (*Virchow's Arch.*, 1874) a noté la rapidité avec

(1) De là vient que le corps se refroidit moins vite par la mort, qu'un cadavre élevé artificiellement à la température normale de la vie et qu'on laisse ensuite revenir à la température ambiante dans les mêmes conditions.

(2) Kühne (*Das Protoplasma*) note les particularités suivantes : les muscles des animaux à sang chaud deviennent d'autant plus vite rigides qu'on les maintient à la température originelle; tandis qu'à partir de 0 degré ils deviennent très-lentement rigides, et plus lentement encore si l'animal avant la mort a été rapidement refroidi au-dessous de 20 degrés. — Les muscles des poissons entrent plus vite en rigidité que ceux de la grenouille. Chez les insectes dont la température est cependant élevée, la rigidité se montre encore plus tardivement. La température a toujours une influence manifeste : à + 1 degré un muscle de grenouille ne devient pas sensiblement rigide, tandis que de petits muscles, facilement échauffables, portés à + 40 degrés, deviennent instantanément rigides. — Selon M. Cl. Bernard, chez le lapin mort de faim, la rigidité cadavérique coïncide avec les derniers mouvements de l'animal, sans qu'il y ait acidité du muscle.

laquelle la chair musculaire s'altère dans certains milieux gazeux. Il a vu qu'elle pouvait se conserver jusqu'à dix mois à des températures variables, et immergée dans l'eau, dans l'azote, l'hydrogène, l'oxyde de carbone, l'acide carbonique, le gaz d'éclairage. En ouvrant après ce temps les tubes scellés où la substance musculaire a été ainsi conservée, on ne note que peu ou point d'odeur, très-différente en tout cas de l'odeur de putréfaction. Le liquide est acide, sans traces d'organismes vivants. Au contraire, la putréfaction survient toujours dans l'oxygène et dans l'air pur aussi bien que dans l'air ordinaire. La chair musculaire rouge commence à pâlir, puis devient brune; le liquide devient de plus en plus trouble, il est brun, odorant, alcalin, plein de bactéries et de micrococcus. Si après avoir laissé séjourner la substance musculaire pendant plusieurs mois dans un gaz qui empêche la putréfaction, on la met ensuite dans un milieu favorable à celle-ci, la putréfaction suit son cours ordinaire (1).

§ 325. — Système tendineux.

Nous avons longuement décrit (§ 81 et suiv.) le tissu tendineux qui compose la masse principale des organes rentrant dans le système anatomique de ce nom. Le tissu tendineux est ainsi qu'on l'a vu, essentiellement formé de fibres lamineuses rectilignes produisant un éclat nacré spécial, en rapport avec la striation extrêmement fine qui résulte de leur rapprochement et de leur parallélisme.

Les organes tendineux peuvent être rangés, suivant la forme qu'ils affectent, en deux classes: les *tendons proprement dits* et les *tendons membraneux*. La composition histologique, dans les deux cas, est sen-

(1) Nous devons signaler ici une altération cadavérique qui se présente parfois chez l'homme après certaines affections typhoïques, mais qu'on peut également trouver sur des animaux sauvages tués dans l'état de santé. Cette altération consiste en un sectionnement du contenu du myolemme à l'intérieur de celui-ci. La substance contractile se divise en fragments de dimension souvent très-régulière, à extrémités nettement tranchées, et régulièrement espacés les uns des autres, comme autant de segments d'un même cylindre. Entre ces fragments on trouve épanchée une substance hyaline, transparente, résultant probablement d'une dialyse de la masse contractile. Nous avons retrouvé cet état sur les muscles d'un axolotl, atteint d'ascite; mais nous l'avons constaté également sur les muscles de la queue d'un Crotale conservé dans l'alcool, après avoir été tué d'un coup de fusil. Cette segmentation de la substance contractile résulte, selon toute vraisemblance, d'un simple effort mécanique s'exerçant sur le muscle, quand il est déjà probablement en état de rigidité cadavérique. Ces circonstances se rencontreront quand le muscle venant de cesser de vivre, sera sollicité à s'allonger par un muscle antagoniste d'où la vie n'a pas encore disparu. Quoi qu'il en soit, nous avons ici un très-curieux exemple d'un sectionnement *régulier* se produisant dans une masse homogène. C'est à cette particularité que nous avons fait allusion plus haut (page 353, note 1) en nous demandant si on ne pourrait pas expliquer de même le sectionnement régulier du manchon de myéline des tubes nerveux dans l'acide osmique, par une cause purement mécanique.

siblement la même. Tous ces organes présentent les mêmes faisceaux de fibres disposés parallèlement dans les uns, et se croisant dans les autres sous différents angles plus ou moins aigus.

Les tendons proprement dits se présentent ordinairement sous la forme de cordons plus ou moins arrondis, dont les fibres, toutefois, s'étalent de diverses manières pour recevoir l'insertion du muscle.

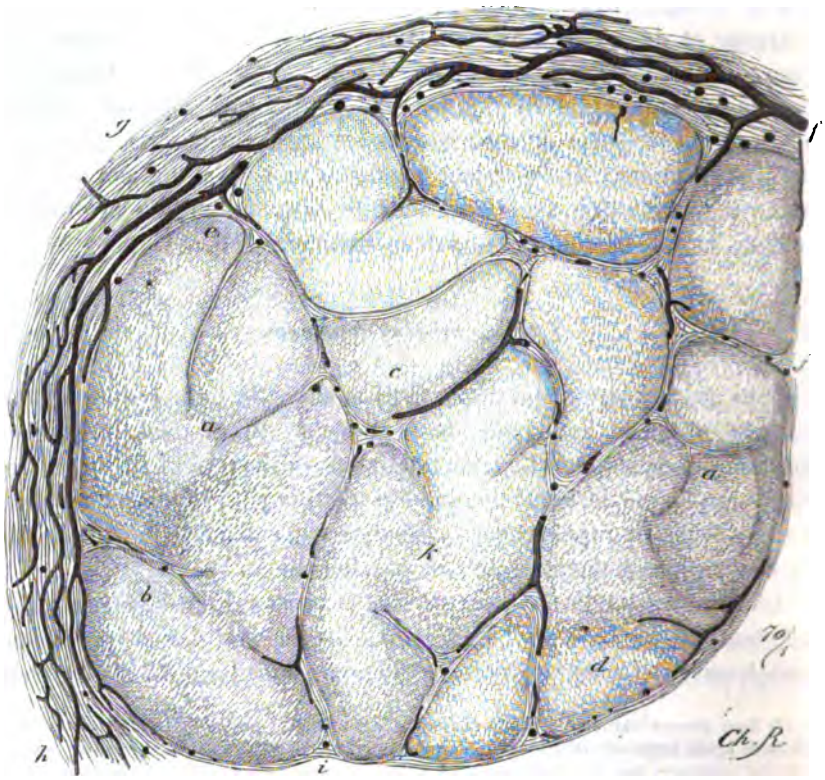

FIG. 116 (d'après M. Ch. Robin). — Coupe d'un tendon extenseur de la main de l'homme injecté; *abcdek*, faisceaux tertiaires; *hgf*, enveloppe de tissu lamineux; *ij*, cloisons.

Quelles que soient, d'ailleurs, les formes et les dimensions d'un tendon, sa structure se montre partout la même. On devra l'étudier sur des coupes transversales colorées au carmin ou à l'hématoxyline, éclaircies ensuite à l'aide de l'acide acétique. Ces coupes montrent, à un faible grossissement, le tendon partout environné d'une couche de tissu lamineux offrant les caractères ordinaires de ce tissu. Cette couche envoie à l'intérieur du tendon des cloisons qui le partagent

en gros faisceaux (tertiaires) mesurant de 1/2 à 1/3 de millimètre (Ch. Robin). Ces faisceaux sont eux-mêmes, à leur tour, incomplétement subdivisés en faisceaux plus petits (secondaires) par de minces cloisons partant des premières : leur diamètre est de 70 à 120 μ. Enfin, avec un grossissement convenable, on décompose ces faisceaux secondaires en faisceaux primitifs de fibres, épais de 20 à 50 μ (Ch. Robin), entre lesquels se trouvent disposées les cellules tendineuses (§ 85) et leurs expansions, avec une certaine proportion de matière amorphe dense. Ces faisceaux s'anastomosent les uns avec les autres, et les cloisons incomplètes qui les séparent ne mesurent pas plus de 1 μ environ; elles se présentent sur les coupes non colorées comme des lignes claires. Le carmin s'y fixe avec plus d'énergie que sur les fibres en faisceaux; enfin, l'acide acétique ajouté après l'action du carmin ne gonfle pas la substance de ces cloisons (1).

Dans certains tendons membraneux, comme le centre phrénique qu'on peut prendre ici pour type, et dans les aponévroses comme celles de l'avant-bras, les gros faisceaux (tertiaires) séparés par du tissu lamineux ne sont plus parallèles ni simplement obliques : ils sont entrecroisés tout en gardant la disposition rectiligne de leurs fibres: il en résulte que ces sortes de tendons ne sont pas plus extensibles dans un sens que dans l'autre. Nous avons décrit ailleurs (§ 184) le centre phrénique du lapin.

§ 326. — Vaisseaux et nerfs des tendons.

Le tissu tendineux est extrêmement peu vasculaire. Les capillaires ne pénètrent jamais dans les faisceaux que nous avons désignés comme secondaires (§ 325). Ils forment, dans l'enveloppe lamineuse extérieure du tendon, un réseau à larges mailles d'où se détachent quelques branches qui s'enfoncent dans les cloisons (fig. 116). Les tendons très-déliés, comme ceux de la queue du rat, par exemple, sont complétement dépourvus de vaisseaux.

On n'a pas encore signalé, la présence de *vaisseaux lymphatiques* dans l'épaisseur des tendons.

Quant aux nerfs, il est facile de les suivre dans les gros tendons, tels

(1) Nous avons décrit les espaces qui séparent les faisceaux tendineux primitifs comme occupés par une matière amorphe où plongent les cellules tendineuses (§ 85). Renaut, dans un travail récent, admet que cette matière amorphe n'est que le corps de la cellule tendineuse se prolongeant en forme de minces expansions entre les faisceaux. Ce serait une autre interprétation des apparences que nous avons représentées figure 31 dans une partie de ce *Précis* imprimée avant la publication du travail auquel nous faisons allusion (*Application des propriétés électives de l'eosine soluble dans l'eau à l'étude du tissu conjonctif* in *Arch. de physiologie*, 1877).

que le tendon d'Achille. Ils pénètrent dans les cloisons et donnent de petits faisceaux formés de quelques tubes nerveux minces qui accompagnent les conduits sanguins (1).

§ 327. — Union des muscles aux tendons.

Toute partie résistante peut servir à l'insertion des muscles. Parfois, à la langue et à la face, ils s'attachent au tissu dense du chorion ou du derme. Les faisceaux striés peuvent s'insérer de même directement sur le périoste et le périchondre. Le plus ordinairement, ils s'insèrent sur les tendons.

Cette union se fait de deux façons : tantôt les deux ordres de fibres musculaires et lamineuses se succèdent dans une direction sensiblement la même, tantôt, au contraire elles se rencontrent sous un angle plus ou moins aigu. Mais les rapports entre les éléments des deux tissus restent identiques.

Il y a simple contiguïté des faisceaux striés et des fibres lamineuses du tendon. Ceci se voit bien surtout quand l'insertion est légèrement oblique. Chaque faisceau strié se termine par une extrémité arrondie autour de laquelle on arrive aisément à démontrer la présence du sarcolemme. On choisira de préférence, pour cette démonstration, les fléchisseurs et les extenseurs de la patte de la grenouille sur lesquels, en raison de leur petitesse, on obtient facilement par la dissociation, des faisceaux striés bien isolés avec leurs insertions tendineuses. Si l'on fait agir sur un de ces faisceaux uni à la portion de tendon qui le continue, une solution d'acide acétique, les fibres lamineuses du tendon se gonflent avant les fibrilles musculaires et s'en distinguent très-bien. Celles-ci se gonflent à leur tour sans qu'on voie aucune issue de la substance contractile par l'extrémité du faisceau

(1) Récemment, Carl Sachs (*Die Nerven der Sehnen*, *Reichert' u. du Bois's Arch.*, 1875) et Alexander Rollett (*Ueber einen Nervenplexus und Nervenendigung in einer Sehne*, *Sitzb. der K. K. Akad. d. Wiss.*, Bd. LXXIII, Abth. III, 1876) ont décrit un mode particulier de terminaison des rameaux nerveux qui se rendent au tendon du muscle sterno-radial chez la grenouille. Ces nerfs aboutissent à des sortes de plaques terminales (*Nervenschollen*) accolées à la surface du tendon. Au voisinage de ces plaques, d'après Rollett, les tubes nerveux à myéline se divisent comme au voisinage des muscles. Chaque division, enveloppée de myéline au début, se continue directement par de longs filaments effilés, ou bien se subdivise de nouveau pour former plusieurs de ces filaments. Entre eux, on trouve une matière hyaline parfois légèrement grenue, contenant des noyaux sphériques ou ovoïdes, nucléolés, surtout abondants au voisinage du second point de division des tubes, plus rares vers leur terminaison. L'ensemble forme une plaque plus ou moins rameuse : on en trouve ainsi plusieurs, de deux à six, qui occupent généralement le milieu du tendon. On les met facilement en évidence par le chlorure d'or légèrement acidifié, ou encore par l'acide osmique. Ce mode de terminaison spécial bien que se retrouvant à la fois sur la femelle et le mâle, paraît en rapport avec le mode d'accouplement de ces animaux.

strié, comme cela se produit quand il y a rupture du sarcolemme. C'est en se fondant sur cette réaction que M. Robin avait déjà affirmé, en 1855, l'indépendance complète des fibrilles musculaires et tendineuses.

Plus tard Weissmann, en 1861, parvint, avec la potasse, à isoler complétement le sarcolemme et à montrer qu'il enveloppait le faisceau musculaire dans toute son étendue. — Ranvier conseille, pour cette étude, l'immersion d'une grenouille vivante dans l'eau élevée à la température de 55 degrés.

§ 328. — Union des tendons aux os.

L'union des tendons aux os se fait directement, par simple contact (§ 3) des extrémités des fibres lamineuses et de la substance osseuse. Le périoste s'arrête généralement au pourtour du tendon. Quelquefois, comme cela se produit lorsque le tendon vient se fixer sur une saillie osseuse, les faisceaux les plus surperficiels du tendon s'entremêlent avec les faisceaux du périoste.

§ 329. — Gaines tendineuses.

La paroi des gaînes tendineuses, où glissent certains tendons, est formée de tissu lamineux lâche, avec un réseau de fibres élastiques très-fines qu'on peut mettre en évidence par l'acide acétique ou la potasse. La gaîne est tapissée dans toute son étendue par une couche unique de larges cellules épithéliales, mesurant 40 à 60 μ. Les bords de ces cellules sont rarement rectilignes. Le plus ordinairement ils sont légère-

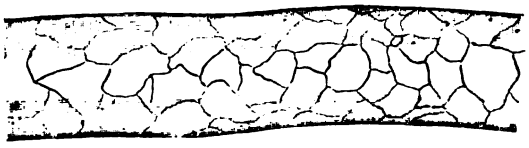

Fig. 117. — Tendon de la queue d'un rat imprégné au nitrate d'argent. Revêtement épithélial. (Gr. 80/1.)

ment sinueux, ainsi que le montre la figure ci-contre. Ces cellules sont extrêmement déprimées et mesurent à peine 1 μ d'épaisseur. On aura recours aux imprégnations d'argent pour les voir. Les tendons qui conviennent le mieux sont ceux de la queue des rongeurs, du rat en particulier : il est facile, par une simple dissociation, d'obtenir des tendons isolés sur une très-grande longueur que l'on soumet ensuite à l'imprégnation. Si la solution employée est faible, on n'aper-

çoit que les limites épithéliales très-fines formant un dessin régulier et continu à la surface de l'organe. Mais si l'imprégnation a été prolongée, on voit, en outre, au-dessous du revêtement épithélial, un dessin irrégulier de figures étoilées et anastomosées, qui se détachent en clair sur un fond noirâtre, et dans chacune desquelles on fait apparaître un noyau par l'hématoxyline.

Ces figures rameuses et d'aspect kératoïde (§ 178), sur lesquelles a insisté Löwe (*Centralblatt f. med. Wiss.*, 1874), répondent aux cellules *anastomosées* du tissu conjonctif sous-jacent (1).

Rauber (2) a indiqué récemment, dans les synoviales des tendons des fléchisseurs des doigts, l'existence de corpuscules terminaux analogues aux corpuscules de Pacini (§ 251); leur forme serait ovale et ils mesureraient de 0,1 à 0,8 millimètres.

(1) D'après C. Thine (*Edinburgh Medic. Journal*, sept. 1874), on ferait également apparaître ces figures à l'aide du chlorure d'or, et l'on retrouverait cette couche à la surface de tous les faisceaux tendineux. J. Renaut (*Compt. rend. de l'Acad. des sciences*, 11 décembre 1876, et *Arch. de physiologie*, 1877, n° 1) a préconisé, pour l'étude de ces éléments, l'emploi de l'éosine. D'après le même, le réseau de figures étoilées sous-jacent à l'épithélium ne serait pas formé par des cellules du tissu conjonctif appartenant à la synoviale, mais par les expansions latérales des cellules tendineuses voisines de la surface, qui viendraient s'étaler et s'anastomoser au-dessous de l'épithélium.

(2) *Ueber Nervenendigung in Sehnenscheiden* (*Sitz. d. nat. Ges. zu Leipzig*, III, 1876.).

CHAPITRE XIII

TÉGUMENT ET ANNEXES

---

§ 330.

Le corps de l'homme est recouvert entièrement par la peau qui se continue en se modifiant légèrement jusqu'à la face interne des ailes du nez et dans le conduit auditif externe. Le tégument, à ces deux places, offre en effet le caractère qu'il présente très-généralement de porter des poils, tandis que les muqueuses, même *dermoïdes* (§ 124), n'en présentent jamais, sauf à la caroncule lacrymale.

La peau offre de grandes variétés de structure, d'épaisseur; elle présente des appendices différents (poils, ongles, etc.), ou des glandes diverses, suivant les régions. D'une manière générale, on peut la considérer comme essentiellement formée de deux parties très-distinctes : le *derme*, qui en est la charpente lamineuse solide, et l'*épiderme*. Nous étudierons ensuite les divers organes plus ou moins complexes qui se rattachent à son histoire : les glandes de la sueur, sébacées, mammaires, auxquelles il faudrait encore joindre les glandes de Meibomius décrites plus loin avec l'appareil de la vision; enfin, les ongles et les poils constituant ensemble le système pileux.

I. — PEAU.

§ 331. — Derme.

La description générale du derme appartient au domaine de l'anatomie descriptive. Son épaisseur varie suivant les régions et reste à peu près proportionnelle à celle de l'épiderme. Elle peut varier de 300 μ à 2 ou 3 millimètres. Le derme est surtout mince aux paupières,

dans le conduit auditif, à la verge. Il est surtout épais au dos, à la plante des pieds et à la paume des mains; son épaisseur varie, d'ailleurs, suivant qu'il est plus ou moins distendu par le développement du tissu adipeux sous-cutané.

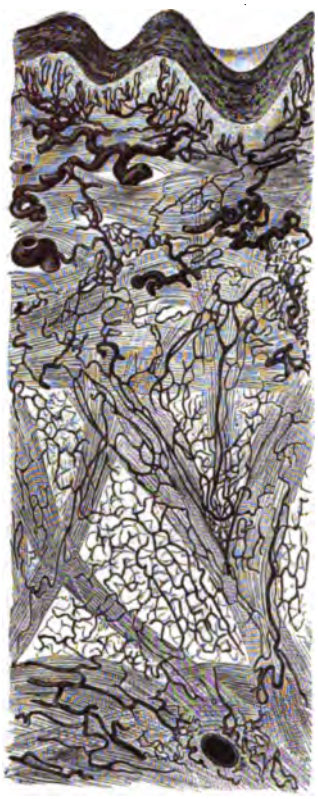

FIG. 118. — Coupe à travers la peau et le tissu lamineux sous-jacent de la plante du pied. *a*, épiderme recouvrant des papilles vasculaires ; *b*, derme avec ses réseaux sanguins superficiel et profond ; *b'*. couche papillaire ; *c*. tissu lamineux sous-cutané. (Gr. 50/1.)

Le tissu du derme, surtout dans ses couches superficielles, est très-cérulescent : telle est l'origine d'un grand nombre d'apparences dont nous avons parlé ailleurs (§ 8). On peut induire de cette propriété que la peau se laisse traverser difficilement par les rayons les plus réfrangibles du spectre (1).

Le derme est formé de tissu lamineux dense. Il n'est nettement limité qu'en dehors; par sa profondeur, il se continue graduellement avec le tissu lamineux sous-cutané. Les faisceaux lamineux, lâchement enchevêtrés à sa face profonde, sont de plus en plus droits et serrés vers l'extérieur, en même temps que la matière amorphe interposée à ces faisceaux devient de plus en plus dense et abondante (fig. 118); finalement cette matière amorphe forme presque exclusivement la couche la plus externe ou *couche papillaire* sous-jacente à l'épiderme (2). Les faisceaux lamineux du derme ne se laissent dissocier ni par les liquides infiltrés ni par les gaz, comme les faisceaux lamineux du tissu sous-jacent.

(1) Voyez Huet, *Recherches sur l'argyrie*, in *Journal de l'anat.*, 1873. — En projetant un spectre sur du papier sensible, l'argent est réduit dans toute l'étendue comprise entre E et H ; il est réduit au delà de H dans une étendue égale à la moitié environ de celle qui sépare E de H. Sous un morceau de peau fraîche interposé, la réduction de l'argent commence un peu plus loin, vers F, et cesse subitement avant G : à partir de ce point le papier reste aussi blanc qu'au niveau de A, ne montrant aucune trace de réduction. La peau s'oppose donc dans une certaine mesure au passage des radiations extrêmes du spectre visible et à celles de l'ultra violet.

(2) Dans l'opération du tannage, la substance des fibres se combine à l'acide tannique pour former un composé résistant, tandis que la matière amorphe interposée se putréfie et disparaît.

Les fibres élastiques sont de la variété dite dartoïque (§ 73). Richement anastomosées dans l'épaisseur même du derme, elles deviennent plus minces et moins ramifiées à mesure qu'on se rapproche de la couche papillaire.

La couche papillaire est essentiellement formée par la matière amorphe du tissu du derme, dans laquelle les éléments figurés deviennent de plus en plus rares vers la surface. Ces éléments sont des fibres lamineuses se reliant à la couche sous-jacente, de minces fibres élastiques, des corps fibro-platisques et, par places, des leucocytes errants (1).

§ 332. — Papilles.

La surface libre du derme présente une quantité considérable d'éminences appelées papilles entièrement recouvertes par l'épiderme qui ne décèle en général, sauf aux mains et aux pieds, leur présence par aucune inégalité de sa surface. — Au point de vue de leur conformation, on peut les diviser en « papilles simples » et en « papilles composées ».

Les *papilles simples* sont régulièrement coniques ou arrondies, renflées ou non à leur sommet. Elles ont des dimensions très-variables. Les plus petites mesurent de 35 à 55 μ de hauteur; elles se trouvent au visage, en particulier aux paupières, aux joues, au menton. Elles peuvent manquer complétement et être remplacées par un réseau de petites crêtes très-basses à la surface du derme. Les papilles les plus longues sont celles de la paume de la main, de la plante du pied, du mamelon, qui mesurent de 75 à 112 μ; enfin celles de la matrice de l'ongle qui atteignent jusqu'à 200 μ de long.

La largeur des papilles simples, prise à leur base, égale le plus souvent leur hauteur, ou se trouve être un peu moindre : les papilles ont alors un aspect verruqueux. Cela se voit au scrotum,

(1) Immédiatement au-dessous de l'épiderme, la matière amorphe formerait, d'après Alfred Biesadecki (dans *Stricker*), une sorte de couche bien limitée, très-distincte sur les préparations traitées par le chlorure d'or. Sur les pièces colorées au carmin, cette couche apparaîtrait comme un mince liséré transparent, plus pâle que l'épiderme d'une part et le tissu sous-jacent d'autre part. On remarquera que presque au-dessous de tous les épithéliums on a décrit une couche anhiste semblable, en cherchant à établir une sorte de relation entre l'existence de cette couche et l'épithélium sus-jacent. Nous verrons à propos de la cornée, que cette relation n'existe point en réalité et que ces prétendues « membranes » fort peu distinctes, sauf dans certains cas (voy. § 125), autrement que par la diminution ou la disparition des éléments figurés, ne doivent point constituer des espèces anatomiques distinctes, mais qu'elles se confondent et se continuent plus ou moins avec la matière amorphe des tissus sous-jacents.

au prépuce, à la racine du pénis. Dans les papilles les plus longues, la largeur égale environ le tiers ou la moitié de la hauteur.

Les *papilles composées* offrent une base plus ou moins large, portant plusieurs saillies dont chacune est semblable à une papille simple. On les rencontre à la paume des mains, à la plante des pieds, à la face antérieure des doigts, etc., etc.

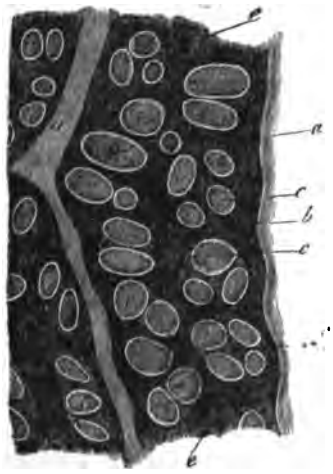

Fig. 119 (d'après Kölliker). — Section horizontale intéressant les papilles de deux crêtes dermiques. *aa*, sillon séparant les crêtes; *bd*, intervalle des papilles occupé par l'épithélium; *cc*, section des papilles; *e*, orifice de glande sudoripare. (Gr. 60/1.)

La distribution des papilles ne paraît être soumise à aucune règle sur la plus grande partie de la surface du corps. Cependant partout où se montrent ces lignes contournées si manifestes à la paume de la main et à la plante du pied, les papilles offrent une disposition exactement correspondante : chacune de ces éminences linéaires en renferme deux rangées parallèles (fig. 119).

Quand les papilles n'affectent pas de disposition spéciale, elles sont tantôt très-rapprochées, comme sur le pénis et sur le mamelon, tantôt, au contraire, très-écartées, comme sur les membres, au scrotum, au cou.

Au point de vue de leur constitution propre, elles peuvent être divisées en deux groupes, selon qu'elles contiennent des vaisseaux ou des éléments nerveux : 1° les papilles nerveuses ; 2° les papilles vasculaires.

§ 333. — Papilles nerveuses.

Les papilles nerveuses ne sont pas, en général, vasculaires ; le contraire, toutefois, peut se présenter. Ces papilles renferment ordinairement des corpuscules de Meissner (§ 252). A la main, ceux-ci s'observent particulièrement dans les papilles composées ; ils y sont isolés ou au nombre de deux. Plus rarement on les trouve, à la main, dans les papilles simples, ce qui devient la règle pour d'autres régions. Le corpuscule est ordinairement très-rapproché du sommet de la papille ; il occupe la moitié ou le tiers de la longueur de celle-ci. Quelquefois il semble la remplir entièrement.

A la face palmaire de la main, Meissner a compté, sur 22 milli-

mètres carrés de la troisième phalange du doigt indicateur, 400 papilles dont 108 avec corpuscules du tact. Il y aurait donc une papille nerveuse pour 4 papilles vasculaires. Sur une même étendue de la seconde phalange, il y avait 40 corpuscules ; sur la première phalange 15 ; sur la peau de l'éminence hypothénar 8 ; à la face plantaire de la phalange unguéale du gros orteil 34 ; à la partie moyenne de la plante du pied 7 ou 8. Sur la face antérieure de l'avant-bras, Meissner n'a trouvé qu'un corpuscule pour environ 15,4 millimètres carrés. Ils seraient également très-rares au dos de la main et du pied et au mamelon (Kölliker).

§ 334. — Papilles vasculaires.

Les papilles vasculaires (voy. fig. 118) sont de beaucoup les plus nombreuses. Elles se rencontrent seules dans les lieux où les papilles nerveuses n'existent pas. Elles renferment généralement une, deux, trois anses vasculaires, ou même davantage dans les grandes papilles de la plante du pied, de la matrice des ongles, etc. Ces vaisseaux émergent d'un réseau capillaire superficiel du derme (voy. § 336) et y retournent. Leur disposition dans la substance de la papille est caractéristique : ils en occupent exclusivement la partie centrale, tous plus ou moins parallèles les uns aux autres.

§ 335. — Muscles de la peau.

Le derme est intimement uni, dans certaines régions, à des muscles striés qui en occupent la face profonde ; d'autre part, aux lèvres et au menton, on voit des faisceaux striés dépendant de muscles sous-jacents venir prendre directement leur point d'attache sur les faisceaux denses du derme, particularité qui se retrouve également à la langue. Enfin le derme est doublé par une couche musculaire continue au repli oculo-palpébral, aux paupières (1). Elle est formée de faisceaux striés souvent isolés et écartés les uns des autres.

La peau contient, en outre, un grand nombre de muscles lisses représentés par de petits faisceaux de fibres-cellules. Ces éléments sont reconnaissables à la forme de leurs noyaux sur les préparations traitées par l'acide acétique. Virchow a prétendu que ces fibres-cellules augmentaient de nombre à l'abdomen des femmes grosses. C'est à la

(1) Une couche musculaire semblable se retrouve sous la muqueuse vaginale.

présence de ces fibres-cellules et à leur état de contraction ou de relâchement plus ou moins marqué que sont dus certains changements profonds qui s'observent dans la physionomie, tels que le *facies hippocratique*, l'effilement du nez dans plusieurs maladies et à l'approche de la mort (1). De là sans doute aussi l'altération des traits du visage par le froid; tandis qu'une atmosphère chaude et humide, au contraire, en favorisant le relâchement de ces muscles, ramène l'équilibre et l'harmonie dans les traits (voy. § 105).

§ 336. — Vaisseaux sanguins et lymphatiques.

D'après Biesadecki (*loc. cit.*), les vaisseaux sanguins forment dans le derme un double réseau (fig. 118). Le plus profond est à mailles serrées, d'où se détachent des branches ascendantes qui vont au-dessous des papilles former un second réseau superficiel à mailles plus larges. Elles mesurent environ le diamètre de la base des papilles. C'est de ce réseau que partent les fins capillaires qui montent dans celles-ci.

A chacun de ces deux réseaux sanguins correspond un réseau lymphatique situé au-dessous (Teichmann, Young). Le réseau profond est formé de larges lymphatiques communiquant par des anastomoses assez rares avec le réseau superficiel. Celui-ci présente des vaisseaux plus fins, n'atteignant guère que 100 à 150 μ de diamètre suivant Krause, et seulement 18 à 54 μ suivant Teichmann. Le calibre de ces lymphatiques est, d'ailleurs, très-inégal. Ils présentent de nombreuses bosselures et même des culs-de-sac que l'on pourrait suivre parfois, d'après Teichmann, jusque dans l'épaisseur des papilles.

§ 337. — Nerfs.

Il est évident que la sensibilité de la peau n'est pas en rapport avec le nombre des corpuscules de Meissner qu'on rencontre dans les papilles (voy. p. 376, note). On notera en particulier que la matrice de l'ongle est extrêmement sensible et ne possède cependant pas de corpuscules de Meissner.

Les nerfs profonds envoient leurs filets vers la couche papillaire au voisinage de laquelle ils se résolvent brusquement en un réseau à mailles étroites formées de fibres la plupart sans myéline. Celles-ci

(1) L'altération de la physionomie chez certaines femmes grosses doit avoir la même origine. On rapprochera ce fait de la particularité indiquée par Virchow.

se présentent sur les préparations traitées par le chlorure d'or comme des filaments grêles offrant par place des noyaux. Les fibres à myéline pénètrent seules dans les corpuscules du tact; toutes les autres se distribuent à la face supérieure du derme, aussi bien dans les papilles qu'ailleurs, et atteignant un degré de ténuité extrême, pénètrent, d'après Langerhans, dans l'épiderme. Mais, bien que l'existence parfaitement démontrée de fibres nerveuses au milieu des cellules épithéliales de la cornée rende la chose probable en ce qui touche l'épiderme, il ne nous semble pas, cependant, que les faits allégués par Langerhans reposent sur des observations suffisantes (voy. § 340).

§ 338. — Tissu conjonctif sous-cutané.

Ce tissu, qui est en continuité avec celui du derme (§ 331), s'en distingue par ses faisceaux de fibres onduleux, lâchement unis entre eux, et par le peu de consistance de la matière amorphe interposée qui peut se charger de sérosité dans le cas d'œdème. Ces faisceaux glissent, en conséquence, facilement les uns sur les autres. Entre eux, on observe, dans certaines régions, des amas de cellules adipeuses comme enfermées parfois dans des sortes de loges fibreuses. Ces amas (§ 78) sont surtout abondants à la plante des pieds, à la paume des mains, au niveau des fesses, au pourtour de la mamelle, etc. Ils forment, dans ces régions, une véritable couche continue (pannicule adipeux).

§ 339. — Épiderme.

L'épiderme appartient à la catégorie des épithéliums stratifiés (§ 109); il comble l'intervalle des papilles du derme et il dépasse leur sommet pour engendrer ainsi la surface à peu près lisse et unie qui limite le corps (§ 332). Toutefois, l'épiderme reproduit en partie les crêtes dermiques élevées de la paume de la main et de la plante du pied. Il s'enfonce jusqu'à une certaine distance dans les replis ou les orifices d'où sortent les ongles et les poils, ainsi que dans les conduits excréteurs des glandes qui s'ouvrent à la surface de la peau.

On peut distinguer, dans l'épiderme, deux couches toujours nettement limitées et qui diffèrent l'une de l'autre par leurs caractères morphologiques, aussi bien que par leurs caractères chimiques. Elles offrent, dans leur épaisseur proportionnelle, de grandes

variétés d'un point à l'autre de l'économie. La plus profonde porte le nom de « couche de Malpighi ou couche muqueuse; » la plus externe s'appelle « cuticule ou couche cornée ».

La *couche de Malpighi* est constituée par plusieurs rangées de cellules épithéliales. La première, celle qui est immédiatement étalée sur le derme, est formée de cellules régulières, prismatiques, juxtaposées. On la désigne parfois sous le nom de *couche basilaire*.

La longueur des cellules qui la composent est de 7 μ à 13 μ; leur largeur de 5 μ à 6 μ. Sur toute la surface du corps chez le nègre, sur les points colorés de la peau chez le blanc, à l'aréole du mamelon, au scrotum, etc., les cellules de cette couche sont remplies de granulations pigmentaires.

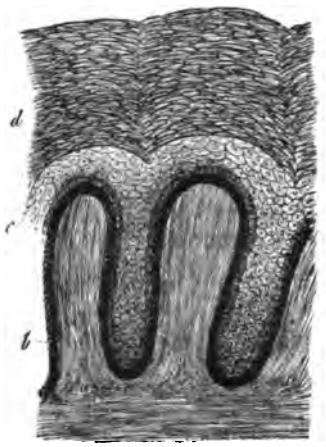

Fig. 120 (d'après Kölliker). — Section schématique de la peau de la cuisse, chez le nègre; *aa*, papilles; *b*, couche basilaire; *bc*, couche de Malpighi; *d*, couche cornée; (Gr. 250/1).

Au-dessus d'elles, la couche dite de Malpighi comprend encore plusieurs étages de cellules plus volumineuses, à peu près polyédriques, présentant souvent l'aspect crénelé (§ 110) et pouvant renfermer aussi une certaine quantité de granulations colorées. Celles-ci peuvent être grisâtres ou brunes, ou même tout à fait semblables aux granulations pigmentaires de la rangée profonde, comme cela se voit chez certains sujets à peau très-colorée et chez le nègre (1).

L'action solaire et encore plus l'action des nuits sereines (2) paraissent avoir une influence considérable sur la production et l'abondance des granulations pigmentaires dans cette couche de l'épiderme. Telle est l'origine du hâle.

La *couche cornée* (fig. 120) forme la zone externe solide de l'épiderme. Sa face profonde se moule sur les irrégularités de la couche de Malpighi, qui ne sont elles-mêmes que la traduction affaiblie des irrégularités de la surface du derme. Elle passe au-dessus du sommet des papilles et s'enfonce plus ou moins dans les vallons qui les séparent. Cette disposition est surtout marquée dans les régions pour-

(1) Dans les muqueuses à épithélium pavimenteux stratifié dérivant du feuillet externe du blastoderme, telles que les muqueuses de la langue, du prépuce, etc., on rencontre une disposition des couches profondes épithéliales très-analogue à celle des cellules de la couche de Malpighi.

(2) Voyez Pouchet, *Des colorations de l'épiderme*, thèse, Paris, 1860.

vues de papilles très-développées, comme à la paume de la main et à la plante du pied : la couche cornée pénètre entre les crêtes dermiques jusqu'au milieu de la hauteur des papilles. Quand elles sont petites, au contraire, la couche cornée ne descend presque pas dans leurs intervalles entièrement comblés par la couche de Malpighi.

La couche cornée est formée de cellules épithéliales lamelleuses superposées et très-adhérentes. Elles sont minces, généralement leur noyau a disparu. Leurs dimensions varient entre 18 μ et 36 μ : elles ne cessent de s'aplatir et de s'élargir à mesure qu'elles se rapprochent de la surface (§ 109).

Sur les lamelles superficielles desquamées naturellement, ces cellules sont plissées. Au scrotum, à la verge, au mamelon du nègre, on trouve du pigment jusque dans les plus superficielles.

§ 340. — Corps fibro-plastiques de l'épiderme.

Nous ne devons point omettre de signaler dans la couche muqueuse de l'épiderme des doigts l'existence de corps fibro-plastiques pris par Langerhans pour des cellules nerveuses terminales du réseau nerveux qu'il a décrit dans l'épiderme (§ 337). Ces corps fibro-plastiques chez le nègre se découvrent très-facilement parce qu'ils sont remplis de pigment. Ils constituent alors de véritables *chromoblastes* (§ 66). On les observe également bien dans la peau de différents mammifères. La présence de ces éléments dans l'épiderme n'a d'ailleurs rien qui doive étonner : elle a été depuis longtemps signalée dans l'épiderme des batraciens (voy. fig. 14) où ces chromoblastes sont doués de mouvements très-étendus et très-facilement appréciables (1). On ignore si les mêmes mouvements existent chez l'homme.

§ 341. — Étude de la peau.

Quand l'épiderme n'est pas épais, l'action de l'acide acétique ou de la potasse facilite, sur la peau fraîche, la séparation de grands lambeaux d'épiderme, et permet ainsi d'étudier directement la face profonde de celui-ci aussi bien que les papilles de la surface du derme. Sur les sections horizontales, on pourra déterminer l'écartement, le nombre et le diamètre des papilles.

On isole facilement les faisceaux de fibres-cellules, mêlés aux élé-

(1) L'existence de ces mouvements par lesquels les cellules poussent leurs prolongements entre les cellules épithéliales environnantes n'est pas un des moindres arguments que l'on puisse invoquer contre l'existence d'un ciment intercellulaire (§ 3).

ments du derme, au scrotum; plus difficilement au pénis et dans l'aréole du mamelon où il faut déjà une certaine habitude pour les trouver à l'œil nu. Si l'on s'est servi d'acide acétique, le faisceau de fibres-cellules est seulement accusé au microscope par les noyaux des éléments qui le composent.

Les coupes totales seront pratiquées sur des pièces ayant séjourné dans la liqueur de Müller ou l'acide chromique et durcies à l'aide de la gomme et de l'alcool. Un procédé qui donne de bons résultats consiste à laisser macérer un lambeau de peau pendant quelques jours dans de l'acide chlorhydrique au centième et à le soumettre ensuite au durcissement par la gomme et l'alcool. Outre qu'il éclaircit le tissu, l'acide chlorhydrique offre l'avantage que les coupes pourront encore subir l'action de l'acide osmique, ce qui permettra de suivre des tubes nerveux à myéline dans les couches superficielles du derme et dans les corpuscules de Meissner.

§ 342. — Développement de la peau.

Sur un embryon de mouton de 18 millimètres de long, le tissu lamineux sous-épithélial a encore dans toute son étendue les caractères du tissu lamineux embryonnaire (§ 64).

Sur l'embryon de mouton de 6 centimètres, on commence à remarquer un début de condensation du tissu lamineux sous-épithélial. A cette époque, l'épiderme comprend (chez le mouton) deux couches formées chacune presque exclusivement d'un seul rang de cellules : la première, répondant à la couche muqueuse, est composée d'un rang unique de cellules polyédriques; la seconde, répondant à la couche cornée, offre des cellules plates lamelleuses qui paraissent, dès cette époque, en desquamation.

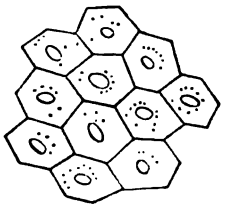

Fig. 121 (d'après Kölliker). — Cellules de la couche cornée de l'épiderme chez l'enfant de deux mois. (Gr. 350/1.)

Chez l'homme, c'est vers la cinquième semaine environ que l'épiderme, formé primitivement d'une seule couche, présente deux rangées de cellules. Celles de la couche profonde se rapprochent par leur forme des cellules qui tapissent immédiatement la surface du derme chez l'adulte, c'est-à-dire qu'elles sont plus ou moins prismatiques. Les cellules de la couche superficielle sont larges, d'aspect pavimenteux, avec un noyau de 10 à 12 μ de diamètre.

II. — GLANDES.

§ 343. — Glandes sudoripares.

Les glandes sudoripares appartiennent à un type glandulaire spécial. Elles offrent d'ailleurs des différences assez notables, tant au point de vue anatomique qu'au point de vue de la nature de leur sécrétion, selon le lieu où on les considère. C'est ainsi que les glandes du creux de l'aisselle ont pu être décrites à part par M. Ch. Robin (*Soc. de biologie*, 1849).

Les glandes sudoripares constituent des follicules glomérulés (§ 119). Elles sont formées d'un tube étroit, allongé, dont une partie représente le canal excréteur de la glande (fig. 122), pendant que l'autre, contournée, pelotonnée sur elle-même, est la partie sécrétante et prend le nom de glomérule.

Fig. 122 (d'après Todd et Bowman). — Glomérule d'une glande sudoripare. *a*, glomérule; *b*, origine du canal excréteur. (Gr. 35/1.)

Celui-ci est arrondi ou ovalaire, de couleur légèrement jaunâtre, mesurant de 200 μ à 1 millimètre de diamètre, selon les parties du corps où on l'observe. On peut dire en général que la glande est d'autant plus petite que le derme est plus mince à son niveau.

Les glomérules sont peu volumineux aux paupières, à la peau du pénis, au scrotum, au nez, à la face convexe du pavillon de l'oreille; ils sont grands sur l'aréole du mamelon et au périnée. Partout ils sont logés dans la partie la plus profonde du derme, au voisinage du pannicule adipeux.

Le tube enroulé offre un diamètre uniforme dans toutes ses parties, et se termine en cul-de-sac à peine renflé; parfois, il se bifurque vers son extrémité et présente alors deux terminaisons ou plus. Sa largeur est en moyenne de 50 à 60 μ. Entre ses circonvolutions serpentent de fins capillaires.

L'épithélium est constitué par une ou plusieurs couches de cellules polyédriques. Ces cellules renferment habituellement des granulations brunâtres ainsi que des gouttelettes graisseuses.

La paroi propre est doublée en dehors d'une couche de tissu lamineux. Elle est très-transparente, tenace, finement granuleuse. Elle se laisse assez facilement isoler chez les jeunes individus. Chez l'adulte, elle mesure 2 μ d'épaisseur environ. Elle jaunit et durcit au contact de l'acide azotique étendu.

Sur les grosses glandes, on trouve, immédiatement en dehors de la paroi propre, des fibres-cellules à direction longitudinale. Leur longueur, d'après Kölliker, serait de 34 à 90 μ (1). Ces éléments toutefois paraissent manquer complétement sur les glandes du cuir chevelu (E. Hörschelmann, 1875).

Le canal excréteur se détache du peloton glandulaire du côté qui regarde la surface de la peau ; il se dirige vers le derme soit en ligne droite, soit en décrivant quelques flexuosités, soit obliquement; puis il pénètre dans l'épiderme en passant entre les papilles pour s'ouvrir à la surface de la peau par un petit orifice arrondi, quelquefois infundibuliforme, le *pore de la sueur*. Parfois le trajet du conduit excréteur à travers l'épiderme décrit une spire extrêmement régulière et à tours souvent très-rapprochés. La paroi propre s'arrête au niveau de la surface du derme, et à partir de ce point ce sont les cellules de l'épiderme, légèrement modifiées dans leur configuration, qui forment la paroi du conduit.

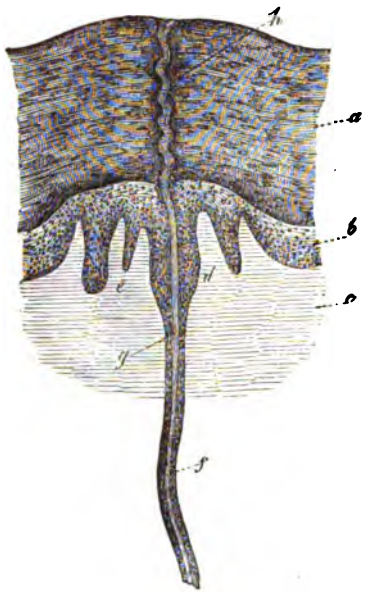

Fig. 123 (d'après Kölliker). — Schéma montrant le trajet du canal excréteur d'une glande sudoripare. *b*, couche profonde de l'épiderme se continuant avec *gf*, l'épithélium du conduit excréteur, entre les papilles *ed* du derme *c*; *h*, spirales du canal excréteur dans *a*, la couche superficielle de l'épiderme. (Gr. 50/1.)

On trouve, dans le conduit auditif externe et à l'aisselle, des glandes offrant la même constitution anatomique que les glandes sudoripares ordinaires, mais qui paraissent en différer par la qualité *habituelle* de leur sécrétion. On ne doit pas perdre de vue toutefois que la sécrétion des glandes sudoripares peut se modifier considérablement selon les circonstances (2).

(1) La présence de ces fibres-cellules pourrait expliquer les sueurs dites visqueuses qui accompagnent ordinairement la pâleur (contraction des fibres-cellules des parois vasculaires) et l'altération des traits (contraction des fibres-cellules de la peau), qui précèdent souvent les évanouissements. La sécrétion ne serait autre, dans ce cas, que le contenu normal du tube glandulaire rejeté mécaniquement au dehors, tandis que la sécrétion de la sueur aqueuse se produirait, au contraire, avec la rougeur de la face, quand les capillaires se dilatent par le relâchement de leurs fibres-cellules, c'est-à-dire dans des conditions identiques à celles qui amènent la sécrétion abondante de la salive sous-maxillaire.

(2) C'est ainsi qu'elles peuvent sécréter l'urée en abondance assez grande pour former à la surface de la peau une véritable efflorescence.

Glandes du conduit auditif. — Dans la partie cartilagineuse du conduit auditif les glandes sudoripares forment une sorte de couche parenchymateuse continue au-dessous de la peau. Le glomérule a environ 1 millimètre de diamètre. Il est souvent pyriforme au lieu d'être sphérique, comme c'est le cas le plus ordinaire. — Le tube présente souvent çà et là des diverticules latéraux.

Le conduit excréteur est court, rectiligne : il a environ 100 μ de diamètre (1).

Glandes de l'aisselle. — M. Ch. Robin a distingué sous ce nom (2) un certain nombre de gros follicules glomérulés que l'on trouve dans l'aisselle, qui sont d'ailleurs très-semblables aux autres glandes sudoripares par leurs caractères morphologiques, mais qui s'en éloignent tout à fait au point de vue physiologique. En effet, tandis que celles-là sécrètent des liquides acides, les glandes de l'aisselle produisent un liquide alcalin (3).

Le glomérule est plus volumineux que dans les autres glandes : il mesure en général 1 à 2 millimètres de diamètre. Il est appliqué contre la face profonde du derme de la région sous-axillaire à la manière d'un bouton ou d'un clou à tête.

C'est à la sécrétion de ces glandes qu'il faut attribuer l'odeur particulière aux aisselles et aussi l'odeur pénétrante et caractéristique qu'exhalent certaines races humaines et spécialement les nègres.

Glandes du bord libre des paupières. — Sur le bord libre des paupières, on rencontre également une variété de glandes sudoripares sur laquelle a récemment insisté Hubert Sattler (4). Ces glandes sont remarquables en ce qu'elles ne présentent pas de glomérule à leur extrémité, mais sont simplement contournées en forme d'S. Leur nombre paraît assez considérable; il en existe une en moyenne entre deux cils. Leur longueur est de 450 μ environ. L'épithélium de la partie sécrétante est nettement prismatique, mesurant de 12 à 18 μ de hauteur; il se modifie dans le conduit excréteur, devient stratifié et se rapproche par tous ses caractères, des cellules du corps muqueux de Malpighi. Ces glandes viennent s'ouvrir, d'après Sattler, à la partie

(1) Le cérumen est un mélange de sueur et du produit des glandes pileuses du conduit auditif. On peut dans certains cas, au moins pathologiques, observer à l'aisselle la production d'une matière ayant une grande analogie avec le cérumen (voy. la note précédente).

(2) Voy. *Annales des sciences naturelles*, 1845, p. 380.

(3) Il en serait de même des glandes des régions inguino-scrotale et inguino-vulvaire.

(4) *Beitrag zur Kenntniss der modificirten Schweissdrüsen des Liedrandes*, in *Arch. f. mikr. Anat.*, XIII.

inférieure des follicules pileux. Par leur forme elles représentent une sorte d'arrêt de développement des glandes sudoripares normales (§ 344).

Préparation. — Pour étudier les glandes sudoripares, on se procurera des coupes très-minces faites sur la peau fraîche, puis sur des fragments durcis par les procédés habituels. Quand des lambeaux de peau ont macéré dans l'eau et qu'on enlève l'épiderme, celui-ci entraîne souvent avec lui une partie du revêtement épithélial du canal excréteur de la glande. Le même phénomène se produit, quand on traite par l'acide acétique un fragment de peau pris dans des régions du corps où elle est mince.

§ 344. — Développement des glandes sudoripares.

Le développement de toutes les glandes de la peau offre dans ses débuts une grande uniformité et ressemble d'autre part absolument aux premiers développements des follicules pileux. Celui des glandes sudoripares commence chez l'homme vers la fin du quatrième mois (fig. 124). On voit la couche profonde de l'épithélium étendu sur la surface encore unie du tissu qui formera le derme, enfoncer dans celui-ci une sorte de bourgeon épithélial. Ce bourgeon est uniquement formé de cellules de la couche de Malpighi qui vont se différencier peu à peu pour devenir soit l'épithélium de la partie sécrétante, soit l'épithélium du conduit excréteur de la glande (1).

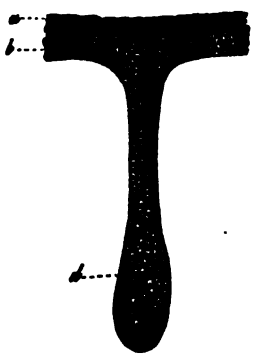

Fig. 124 (d'après Kölliker). — Glande sudoripare d'un fœtus humain de cinq mois. *a*, couche cornée de l'épiderme ; *b*, couche muqueuse ; *d*, bourgeon épithélial allant constituer la glande. (Gr. 50/1.)

Au septième mois, la glande sudoripare se présente sous l'aspect d'un canal qui s'allonge et bientôt se recourbe sur lui-même. Le glomérule est constitué au moment de la naissance.

(1) On peut observer, en même temps, que les corps fibro-plastiques environnant le bourgeon épithélial sont devenus le siége d'une activité nutritive plus considérable, ainsi que semble l'attester ce fait que ces corps fibro-plastiques, au voisinage des bourgeons épithéliaux, se teignent plus fortement par le carmin que ceux qui sont plus éloignés.

§ 345. — Glandes sébacées.

Les glandes sébacées sont le plus souvent annexées aux poils et prennent dans ce cas le nom de *glandes pileuses :* elles s'ouvrent alors dans le follicule même. Leur dimension est, en général, inverse de la grosseur du poil qu'elles accompagnent : petites pour les cheveux, elles arrivent pour les poils follets, et en particulier pour ceux de la caroncule lacrymale, à un volume considérable, au point qu'elles s'ouvrent alors directement à la surface de la peau et que le poil paraît l'organe

Fig. 125 (d'après Kölliker). — Glande pilense s'ouvrant directement à la surface de la peau. (Gr. 50/1.)

Fig. 126. — Glande sébacée multilobée volumineuse, prise sur la peau du nez d'un nouveau-né. (Gr. 50/1.)

accessoire de la glande. D'autre part, on les trouve isolées aux petites lèvres, à l'aréole du mamelon, au pourtour de l'anus.

Les glandes sébacées offrent une grande variété de configuration et de volume. Elles peuvent offrir de 2 à 30 culs-de-sac. Ceux-ci mesurent généralement de 35 à 60 μ. Ils sont pour la plupart situés au-dessous de la peau, mais quelquefois dans l'épaisseur même du derme. Nous reproduisons ci-contre la figure d'une glande sébacée du nez du nouveau-né (fig. 126).

La paroi propre des glandes sébacées est homogène, épaisse, à peine granuleuse chez l'adulte. Le canal excréteur est plus étroit que les culs-de-sac, quand la glande s'ouvre dans un follicule; il est plus large que les culs-de-sac, quand elle s'ouvre à la surface de la peau.

Les culs-de-sac sont remplis à la fois par les cellules épithéliales de la glande et par le produit de leur sécrétion. Ce produit, n'étant pas soluble dans la substance des cellules qui l'élaborent, ne peut s'écouler au dehors à travers leur substance, comme cela est le cas pour le plus grand nombre des sécrétions. En conséquence, il se précipite dans le corps cellulaire lui-même où il est formé. C'est là d'ailleurs une loi générale qui s'applique à tout ordre de cellules formant des corps insolubles dans leur propre substance.

L'examen microscopique du contenu des glandes sébacées montre dans chaque cellule, autour du noyau, des gouttelettes huileuses,

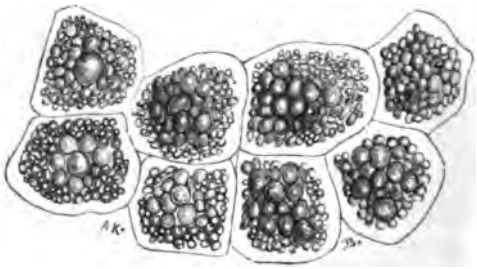

FIG. 127 (d'après Ch. Robin). — Cellules épithéliales d'une glande sébacée remplies de gouttelettes graisseuses.

jaunes, sphériques, à contour foncé, très-fines d'abord, puis de plus en plus grosses. Bientôt les gouttes deviennent contiguës et remplissent le corps cellulaire. A mesure que le nombre et le volume de ces gouttes augmentent, la paroi de la cellule devient plus mince; finalement, elle se rompt et le contenu est mis en liberté (*sécrétion par déhiscence* de quelques auteurs) dans la cavité du cul-de-sac ou du canal excréteur, entraînant avec lui la paroi vide et flétrie de la cellule (1). Les cellules épithéliales se multiplient au contact de la paroi glandulaire et s'en écartent en même temps qu'elles se remplissent de gouttes graisseuses. Il y a même des cellules qui tombent et sont entraînées avant de s'être rompues. La rupture a lieu ordinairement alors que les gouttelettes sont encore distinctes les unes des autres; d'autres fois, les gouttelettes les plus grosses se sont fusionnées, tandis

(1) Le produit sécrété n'entraîne pas toujours au dehors ces parois minces et incolores, peuvent s'accumuler dans la glande et la distendre (comédons).

que les plus petites restent isolées; d'autres fois enfin, il n'existe plus qu'une grosse goutte unique qui, enveloppée de la paroi amincie, donne à l'élément l'aspect d'une cellule adipeuse (§ 68). Comme dans les corps fibro-plastiques, la production des gouttelettes d'huile peut entraîner le refoulement du noyau dans l'épaisseur de la paroi, et bientôt son atrophie qui a lieu longtemps avant la rupture, et même avant que la cellule soit notablement distendue. On ne le retrouve donc pas sur les membranes vides et flétries, non plus que sur les cellules les plus superficielles du revêtement du cul-de-sac.

Développement. — Le mode de développement des glandes sébacées est analogue dans ses débuts à celui des glandes sudoripares. Elles apparaissent sous forme de prolongements épidermiques s'enfonçant dans l'épaisseur du derme. Quant aux glandes pileuses proprement dites, elles se développent aux dépens de la gaîne externe du follicule contenant le poil.

Le muscle *arrector pili* (§ 362), d'après Hesse (1), aurait surtout pour fonction de comprimer les glandes sébacées; il s'attache, d'une part, par sa partie profonde à trois ou quatre follicules pileux et se divise de même supérieurement en plusieurs filaments. Cet auteur décrit autour des glandes pileuses de l'aisselle une couche épaisse de fibres-cellules embrassant immédiatement les culs-de-sac et limitée extérieurement par une zone homogène qui la sépare du tissu lamineux ambiant.

Préparation. — Pour étudier les glandes sébacées, on disséquera les plus grosses par la face profonde de la peau; ou bien on pratiquera sur celle-ci des sections verticales d'une certaine épaisseur. Les glandes du scrotum, du pénis ou des petites lèvres s'isolent sans difficulté. On emploiera avec avantage l'acide acétique pour donner de la transparence aux tissus environnants; on peut y faire macérer la peau; après quelque temps, en arrachant les poils, on enlèvera du même coup tout l'épithélium qui remplit les glandes. Si l'épiderme est peu épais, on arrive très-rapidement au même résultat, en faisant tomber goutte à goutte de l'acide acétique sur un lambeau de peau, ou bien en employant la soude : mais celle-ci a l'inconvénient d'altérer davantage les cellules épithéliales. Quant aux cellules remplies du produit de sécrétion, elles s'isolent avec la plus grande facilité lorsqu'on déchire une glande sébacée un peu volumineuse.

(1) *Zur Kenntniss der Hautdrüsen und ihrer Muskeln*, in *Zeitsch. f. A. u. Entwickel.* II.

§ 346. — Lait. Globules du lait.

Le liquide sécrété par les mamelles montre, quand on le soumet à l'examen microscopique, une grande abondance de granulations graisseuses tenues en suspension dans un sérum particulier, auquel elles donnent l'apparence d'une émulsion. Ces granulations graisseuses sont accompagnées en outre de gouttelettes plus grosses qui ont reçu le nom de *globules du lait*. Ces derniers sont formés surtout de matières grasses. Kehrer (*Arch. f. Gynäcologie*) et De Sinéty (*Arch. de physiol.*, 1874) ont montré que, ainsi que l'avaient indiqué MM. Donné et Robin, ces globules ne sont point enveloppés d'une membrane isolable. En effet, ils se fusionnent dans le champ du microscope quand on les comprime sur la bande de verre. De plus, si à du lait parfaitement frais on ajoute une solution aqueuse de rouge d'aniline, on voit la matière colorante se fixer sur quelques rares corpuscules du colostrum (voy. § 347) et quelques leucocytes, mais les globules proprement dits restent incolores, ce qui n'aurait pas lieu s'ils étaient enveloppés d'une membrane albuminoïde. D'ailleurs, en battant la crème pour faire du beurre dans un flacon bien propre, on n'obtient point de débris d'enveloppe soit dans le petit-lait, soit dans le beurre lui-même rendu transparent par fusion.

Quand le lait n'est plus à la température du corps, on voit dans les globules la margarine se séparer des autres principes gras et cristalliser en houppes absolument comme dans les gouttelettes des vésicules adipeuses (§ 68) : c'est le refroidissement qui provoque la précipitation de la margarine soluble à une température plus élevée que les autres principes gras auxquels elle est unie.

On rencontre encore dans le lait différents éléments anatomiques figurés, des leucocytes et des *corpuscules du colostrum*. On peut même, paraît-il, y trouver dans certains cas des hématies en suspension.

La sécrétion lactée qui se produit généralement chez les enfants, du quatrième au dixième jour après la naissance, se rapproche par tous ses caractères de celle du lait ordinaire (de Sinéty, *Archives de physiologie*, 1874). Elle est de même précédée par l'émission d'une certaine quantité de colostrum. Le sexe ne paraît avoir aucune influence sur la nature, ni sur la durée de cette activité momentanée de la mamelle.

§ 347. — Corpuscules du colostrum.

Les *corpuscules du colostrum* sont des cellules de la glande mammaire chargées de graisse. Pour les observer, le colostrum est laissé pendant vingt-quatre heures avec huit ou dix fois son volume d'éther. On recueille le dépôt au fond du verre avec une pipette et on colore par le picrocarminate. On obtient ainsi des préparations qui montrent les cellules munies de leur noyau.

§ 348. — Mamelle.

La mamelle dépend essentiellement de la peau et doit être décrite avec elle. Elle ne constitue pas toutefois une glande unique : elle est formée, comme l'apprend l'anatomie descriptive, de 12 à 16 glandes juxtaposées, munies chacune de leur conduit excréteur. Son développement et son fonctionnement intermittent à la fois chez l'homme et chez la femme (§ 346) en font un des organes dont l'étude complète offrirait le plus d'intérêt pour l'anatomie générale.

Dans l'état de repos fonctionnel, la glande présente à la coupe un tissu blanc, presque nacré. Celui-ci est surtout formé de nappes lamineuses serrées, avec peu de fibres élastiques. Sur les coupes minces la partie glandulaire de l'organe est tout à fait comparable à une glande embryonnaire, offrant seulement des dimensions considérables. Les conduits excréteurs se ramifient et les ramifications écartées les unes des autres vont se terminer à des groupes de culs-de-sac reconnaissables pour des *acini*, mais dont les culs-de-sac sont étroits, espacés les uns des autres, absolument comme dans les *acini* embryonnaires; ils sont plongés dans un tissu lamineux moins dense que celui qui enveloppe l'ensemble.

Le tissu ambiant essentiellement formé de fibres lamineuses est peu vasculaire; il est à trame serrée, peu extensible ; il offre une certaine proportion de cellules adipeuses, et on peut y reconnaître également un grand nombre de noyaux étroits, allongés, attestant la présence de fibres-cellules.

Pendant la lactation, l'aspect de la glande est entièrement modifié. Les acini sont visibles à l'œil nu, sous la forme de grains jaunes, un peu rougeâtres, plongés dans la trame plus blanche du tissu ambiant. Chaque acinus est formé de 30 à 50 culs-de-sac peu variqueux, souvent élargis ou bilobés à leur extrémité terminale. Leur diamètre est

de 80 à 100 μ. Leur longueur atteint le double. Quelquefois ils sont distendus par le lait et arrondis. Leur paroi est épaisse de 5 à 7 μ, hyaline, résistante, adhérente à la trame ambiante. On peut facilement l'isoler. L'acide acétique la rend transparente et lui donne une forme irrégulière. Ces culs-de-sac s'abouchent ensemble dans un canal excréteur plus étroit qu'eux-mêmes. Les capillaires forment un réseau autour de chaque acinus, d'où partent des branches qui pénètrent entre les culs-de-sac.

§ 349. — Contenu des culs-de-sac mammaires.

Le contenu des culs-de-sac de la glande mammaire est différent selon que l'organe fonctionne ou ne fonctionne pas. Sur les femmes où la mamelle n'a point encore été en lactation, les culs-de-sac sont complétement remplis par un épithélium polyédrique formé de petites cellules à noyau ovoïde occupant presque tout l'élément. Cependant au moment de la menstruation on pourrait observer, d'après Langer (dans Stricker), à la périphérie de la glande, quelques culs-de-sac présentant au milieu de leur épithélium une cavité centrale pleine de liquide. Mais ce n'est qu'à l'époque de la lactation que ce phénomène acquiert tout son développement. Les culs-de-sac se dilatent, poussent de nombreux bourgeons, en même temps qu'on voit apparaître, dans la cavité, des globules du lait d'autant plus volumineux qu'on se rapproche davantage du centre. Ces globules restent séparés par une substance dont la nature fluide ou demi-solide est difficile à apprécier en raison de sa faible quantité : elle se trouble sous l'influence des réactifs coagulants. Ces globules d'abord rares et isolés augmentent rapidement de nombre et finissent par refouler complétement l'épithélium contre la paroi propre. Les cellules sont alors très-réduites en épaisseur. Après la grossesse, les culs-de-sac reviennent peu à peu sur eux-mêmes et présentent de nouveau le même aspect qu'avant la grossesse.

§ 350. — Canaux galactophores.

La paroi des canaux galactophores est formée d'une trame de fibres élastiques avec fibres lamineuses et vaisseaux capillaires. Dans la portion large, on ne trouve pas de fibres-cellules. L'épithélium est pavimenteux, disposé sur une seule couche, à noyaux volumineux.

On peut voir, jusqu'au voisinage du mamelon, des acini isolés, greffés sur les parois de ces conduits.

Dans l'état de repos de l'organe, les canaux galactophores sont réduits des 9/10mes environ de leur volume ; ils sont à l'état de filaments jusqu'au voisinage du mamelon.

§ 351. — Mamelon.

Le mamelon présente une trame abondante de gros faisceaux de fibres-cellules plongés au milieu du tissu lamineux qui sépare les conduits galactophores. On se rend aisément compte du nombre et de la direction de ces faisceaux sur les coupes traitées par la purpurine, qui a l'avantage de colorer les fibres-cellules et non le tissu lamineux. La direction de ces faisceaux de fibres, quoique variable, peut en général se rapporter à deux principales; l'une circulaire autour de l'axe du mamelon, l'autre parallèle à celui-là. Certains faisceaux embrassent plus ou moins l'ensemble des canaux galactophores, d'autres s'engagent entre eux et les enveloppent dans une sorte de réseau.

Il n'y a rien qui rappelle dans le mamelon la structure du tissu érectile (voy. chap. XIX) : l'érection de l'organe est comparable au phénomène de la chair de poule (§ 105). Les sensations voluptueuses paraissent avoir pour effet de provoquer la contraction de *toutes* les fibres-cellules, et la forme que présente alors le mamelon, soit qu'il fasse saillie ou qu'au contraire il se déprime, dépend sans doute uniquement de la puissance réciproque des deux systèmes opposés longitudinal et circulaire (1).

§ 352. — Développement de la mamelle.

De belles préparations communiquées par M. de Sinéty nous ont montré ce qui suit : c'est seulement vers le second mois que la mamelle apparaît, ou du moins que l'on commence à distinguer la place où elle se montrera. Celle-ci se reconnaît à un notable épaississement non pas de l'épithélium, mais du tissu lamineux sous-épithélial, dans lequel s'avanceront les conduits de la glande.

Bientôt l'épithélium se multipliant à ce niveau s'enfonce dans le tissu lamineux sous-jacent, comme un large cylindre dont l'extrémité profonde, à peu près plane, reste parallèle à la surface de la peau. A sa périphérie les cellules en contact avec le tissu lamineux ambiant ont le même aspect que les cellules de la couche profonde

(1) De Sinéty, *Des causes anatomiques de la rétraction du mamelon*, in *Arch. de Gynéc.*, 1876.

épidermique. Au contraire, les cellules formant la masse du cylindre, et qui répondent aux cellules de la couche superficielle de l'épiderme, changent de nature : elles deviennent volumineuses, transparentes, ne se teignent plus par le carmin.

Quand ce cylindre épithélial plongeant dans le derme s'est constitué, on voit naître de son extrémité un certain nombre de prolongements épithéliaux, étroits, analogues par la forme et le volume à ceux qui naissent ailleurs directement de l'épiderme et deviennent les glandes sudoripares (§ 344). Ces expansions répondent à chacune des glandes distinctes dont l'ensemble formera la mamelle.

Après la naissance, du quatrième au dixième jour, la glande mammaire subit tout à coup une évolution rapide en rapport avec la sécrétion lactée qui se produit généralement à cette époque (§ 346). Elle présente alors des conduits ramifiés aboutissant à des culs-de-sac terminaux tapissés d'une couche de cellules polyédriques. La disposition générale de la glande se rapproche beaucoup de celle qu'on trouve chez l'adulte, avec cette seule différence que les divisions des conduits glandulaires sont moins nombreuses.

Jusqu'à la puberté, la multiplication de ces conduits et de leurs culs-de-sac est très-lente, même chez la femme. Ce n'est qu'à la puberté que l'organe, chez celle-ci, prend ses caractères définitifs. Toutefois les lobules sont encore peu volumineux, écartés ; les conduits galactophores sont peu développés, les culs-de-sac petits, plutôt cylindriques que sphériques. Les acini sont remplis de cellules et les conduits galactophores tapissés d'une couche cellulaire unique. Les plus gros conduits galactophores ont seuls une tunique de fibres lamineuses.

Pendant la grossesse, les culs-de-sac deviennent plus larges (voy. § 349). Entre les acini, les vésicules adipeuses se multiplient.

Aussitôt que l'allaitement est suspendu pendant quelque temps, la régression de l'organe commence. Les réseaux sanguins s'atrophient en même temps que les culs-de-sac. Chez une nourrice morte après une maladie de trois semaines, Langer a déjà trouvé les lobules revenus sur eux-mêmes, séparés par des cloisons épaisses mais dépourvues de cellules adipeuses. Les culs-de-sac étaient devenus petits, ne contenaient plus de gouttelettes graisseuses, et l'épithélium se montrait par amas irréguliers contre les parois. Les conduits galactophores, que l'on pouvait injecter, étaient remplis d'une masse brune avec des gouttes de graisse.

Lors de la ménopause, la glande s'atrophie complétement. On ne retrouve plus la trame fibreuse. On voit seulement le réseau des con-

duits avec quelques ramifications. Ils ont une mince paroi tapissée intérieurement d'un seul rang de cellules. Le tissu environnant se montre surtout riche en fibres élastiques, reste sans doute du tissu fibreux qui pendant la période fonctionnelle sert de charpente à l'organe.

III. — ONGLES.

§ 353. — Substance unguéale.

Les ongles sont formés d'une matière en apparence homogène. Toutefois, sur les coupes longitudinales perpendiculaires aux faces de l'ongle, on découvre des lignes fines, serrées, droites ou courbes, inclinées de la face externe de l'ongle vers le bout du doigt et vers la face profonde, toutes à peu près parallèles. Ces lignes accusent l'existence de lamelles superposées dont la direction détermine le sens habituel de la cassure du tissu.

Quand on fait bouillir dans des alcalis caustiques ou dans l'acide sulfurique un fragment d'ongle, il se ramollit et se réduit en ses éléments

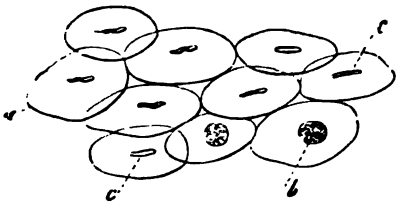

FIG. 128 (d'après Kölliker). — *a*, cellules épithéliales d'un ongle après coction dans la soude; *b*, noyaux vus de face ; *c*, les mêmes, vus de profil. (Gr. 350//1.)

constituants qui ne sont autres que des cellules épithéliales. Elles se présentent sous l'aspect de très-fines lamelles munies d'un noyau plus obscur, rappelant l'apparence des cellules les plus superficielles de l'épiderme cutané ou de celles qui constituent l'épiderme des poils (voy. § 361). Ces lamelles mesurent en général de 27 à 36 μ de large. Pour les bien observer, il est urgent de procéder d'instant en instant, pendant l'ébullition, à l'examen de la substance ainsi traitée, parce que ces éléments ne s'isolent bien avec leurs caractères distinctifs qu'à un moment donné de la coction, qu'il faut savoir saisir et ne pas dépasser.

On peut encore opérer la dissociation de la substance unguéale par une macération de vingt-quatre heures dans l'ammoniaque, ou encore (moyen préconisé par Biesiadecki, dans Stricker) en les laissant de trois à cinq heures dans une solution de 27 pour 100 de potasse. Le noyau est alors nettement visible.

La substance de l'ongle représente en somme une différenciation particulière des cellules de la couche cornée de l'épiderme.

§ 354. — Matrice unguéale.

La matrice de l'ongle répond à un repli du derme. Dans le fond de ce repli, le derme est couvert de larges papilles dirigées en avant. Les vaisseaux forment au-dessous un riche réseau sanguin.

Ces papilles, comme on peut s'en assurer sur les coupes longitudinales de l'ongle, sont recouvertes d'une couche de cellules épithéliales munies d'un noyau bien visible qui en se multipliant et en se transformant produisent la substance unguéale, absolument comme la couche de Malpighi devient la couche cornée de l'épiderme. Cette zone *muqueuse* diminue d'épaisseur d'arrière en avant, tandis que l'épaisseur de la substance unguéale augmente inversement. La limite qui les sépare détermine le sens des stries obliques que nous avons décrites (§ 353). Elle accuse la surface d'accroissement de l'ongle qui ne fait que glisser en avant sur la peau modifiée, comme nous allons l'indiquer pour former le lit de l'ongle.

§ 355. — Derme sous-unguéal.

Au-dessous de l'ongle, le derme, dans cette portion appelée *lit de l'ongle*, présente non plus des papilles, mais une série (50 à 60) de crêtes élevées, extrêmement minces, parallèles à l'axe du doigt et qui viennent toutes se terminer au bout du doigt par une extrémité libre. La crête tout entière représente en somme une papille. Ces crêtes mesurent 100 à 200 μ de haut et elles ont juste la largeur nécessaire pour loger une série d'anses vasculaires dont la branche ascendante côtoie la branche descendante. Le derme surmonté par ces minces crêtes est très-riche en nerfs, mais on n'y trouve point de corpuscules du tact (voy. § 337). Les anses capillaires émanent d'un réseau sous-[illegible]nt extrêmement dense.

[illegible] sillons qui séparent les crêtes sont comblés par un tissu épithé-

lial offrant, comme sur le reste de la surface de la peau, deux couches au-dessus desquelles s'étale la substance de l'ongle. Les cellules de la couche profonde, immédiatement appuyées contre le derme, sont allongées, prismatiques avec leur grand axe normal à la surface de celui-là. Les cellules de la couche superficielle pénètrent entre les papilles. Dans la figure ci-contre, faite d'après une préparation de Frey, la couche des cellules profondes est figurée par une zone claire entourant la lame dermique extrêmement mince qui déborde à peine l'anse capillaire montant dans son intérieur.

Fig. 129. — Coupe transversale de l'ongle et du lit de l'ongle. — A, substance unguéale; B, crêtes du derme coupées transversalement, dans lesquelles s'avancent des anses vasculaires; C, réseau sanguin sous-unguéal. (Gr. 50/1.)

La substance de l'ongle, non plus qu'aucun tissu épithélial, n'est cérulescente (§ 8). Quand le sang arrive dans les capillaires des crêtes dermiques jusqu'à la face profonde des tissus épithéliaux de l'ongle, celui-ci paraît rose comme le reste de la peau. La coloration bleuâtre qu'il présente sur le cadavre doit s'expliquer par une accumulation de sang désoxygéné dans le réseau vasculaire profond, *au-dessous* du derme cérulescent.

Le derme forme au-dessus de l'ongle un repli qui le recouvre dans une certaine étendue et se continue d'ailleurs avec le derme de la matrice. Sous ce repli, on ne trouve aucune papille tournée vers l'ongle (Biesiadecki).

§ 356. — Développement.

Au troisième mois, on voit se dessiner à l'extrémité des doigts un repli dans lequel s'enfonce une lame épidermique formée de quelques rangs de cellules d'ailleurs entièrement semblables à celles de la couche profonde de l'épiderme : sur des préparations communiquées par M. Louge, nous voyons distinctement la couche superficielle cornée passer par-dessus la base de l'invagination et se continuer directement jusqu'à l'extrémité du doigt.

Au quatrième mois, on trouve au milieu de la lame épithéliale deux ou trois rangées de cellules à contours nettement accusés, qui sont le

rudiment de l'ongle. Au-dessous d'elle, le chorion ne présente encore aucune modification.

Au cinquième mois, l'ongle demeure recouvert par la couche cornée

FIG. 130. — Coupe longitudinale de la matrice de l'ongle d'un embryon humain de trois mois. A, cartilage de la dernière phalange; B, tissu lamineux embryonnaire; C, invagination épithéliale. (Gr. 150/1.)

de l'épiderme. Ce n'est qu'au sixième mois que cette couche subit un retrait en arrière et que l'ongle qui avait poussé au-dessous d'elle jusque-là, se dégage.

IV. — POILS.

§ 357. — Tissu phanérophore.

Avant de décrire l'appareil pileux, il convient de signaler un tissu particulier qui se retrouvera également dans la description des dents et que M. Ch. Robin a désigné sous le nom de tissu phanérophore (1).

Celui-ci constitue évidemment une variété de tissu conjonctif offrant des caractères constants qui en font une bonne espèce histologique à joindre à celles dont nous avons indiqué plus haut (§ 63) la nomenclature. Chez un embryon de veau de 35 cent. le tissu phanérophore se compose principalement de corps fibro-plastiques et de matière

(1) De Blainville appelait *phanères* tous les organes comme les poils, les dents, etc., qui semblent prendre leur origine dans la profondeur de la peau et viennent faire saillie au dehors. Pour les poils, l'origine sous-cutanée n'est qu'apparente. Chez les poissons il est extrêmement fréquent, presque habituel, de voir les organes profonds, les os en particulier, faire éruption à travers le derme et l'épithélium qui le recouvre. Chez l'homme, les dents sont aussi, dans une certaine mesure, des organes profonds qui viennent saillir à travers le derme des gencives.

amorphe. Celle-ci est relativement abondante. Les cellules sont séparées par une distance égale à 2 ou 3 fois environ le grand diamètre de leur noyau. Cette substance amorphe est très-granuleuse, ce qui la distingue de celle du tissu lamineux normal. Les cellules ont également un aspect particulier. Elles sont de forme très-irrégulière, présentant de larges prolongements, ou des gibbosités d'où l'on peut voir partir un nombre considérable de prolongements très-fins et très-courts, formant sur certaines parties de la cellule comme un chevelu. Le corps cellulaire est finement granuleux. Le noyau est volumineux, granuleux; il est de plus irrégulier, souvent incurvé, lobé, etc. Il présente deux ou trois granulations foncées. Nous n'avons pas vu de nucléole.

Les fibres lamineuses paraissent rares dans le tissu phanérophore, peut-être n'existent-elles que quand il présente des vaisseaux, ce qui a lieu quand il forme un organe suffisamment volumineux. Les bulbes dentaires ne sont vasculaires que quand ils ont déjà 1 millimètre de diamètre. Les vaisseaux se disposent dans ce cas en anses larges dont la convexité regarde l'extérieur. Des tubes nerveux peuvent pénétrer également dans le tissu phanérophore et présenter des dispositions variables.

§ 358.

Les cheveux, les cils, les poils des diverses régions du corps et même les poils follets présentent à étudier :

1° La substance fondamentale ou corticale ;

2° La moelle;

3° L'épiderme ;

Le follicule comprenant la racine du poil et le cul-de-sac qui l'enveloppe présente également à l'étude diverses parties qu'on peut énumérer ainsi :

4° La paroi folliculaire, tapissée extérieurement par une couche spéciale de tissu lamineux et intérieurement par la *membrane vitrée ;*

5° La papille qui s'élève du fond de la paroi folliculaire et sur laquelle le poil est implanté ;

6° La gaîne de la racine, divisée en externe et interne.

Le poil et le follicule forment un tout indivis. Dans la calvitie, le follicule disparaît aussi bien que le poil lui-même.

Enfin il convient d'ajouter comme dernière partie constituante du petit appareil représenté par un poil :

7° Les glandes pileuses (voy. § 345).

§ 359. — Substance fondamentale.

La substance fondamentale des poils, qui porte aussi le nom de *substance corticale* par opposition à la moelle qu'elle enveloppe, diffère notablement par sa structure et ses propriétés de celle des ongles. Elle est dure, homogène, transparente, plus ou moins teintée par addition d'une matière colorante unie à elle ; elle montre des stries longitudinales interrompues çà et là et des alignements de granulations plus ou moins foncées ; elle se déchire facilement dans le sens de sa longueur ; elle est très-élastique, en sorte qu'un cheveu de femme peut subir une traction de plusieurs centimètres et revenir à sa longueur primitive. — Elle est très-hygroscopique, et s'allonge sous l'influence de l'humidité. C'est à cette propriété de la substance fondamentale

Fig. 131 (d'après Kölliker). — Substance fondamentale d'un poil traité par l'acide sulfurique. (Gr. 250/1.)

des cheveux, qu'ils ont dû d'être employés par de Saussure à la confection des hygromètres. — Traitée par la soude bouillante ou l'acide sulfurique, cette substance devient friable ; comprimée, elle se laisse alors diviser dans le sens de sa longueur, comme ferait une matière molle et fibroïde. Elle paraît essentiellement formée, comme les ongles, de cellules épithéliales, mais encore plus différenciées, au point de n'être plus dissociables par les réactifs : ces cellules sont réduites à l'état de filaments allongés et très-adhérents les uns aux autres. Toute trace de noyau a disparu.

Les pigments qui existent dans la substance des poils soit à l'état de dissolution, soit sous forme de granulations, sont généralement attaquables par l'eau oxygénée (§ 46). Ce réactif est employé sur le vivant pour faire passer les cheveux bruns à une teinte blonde claire. Dans l'industrie on blanchit complétement par le même réactif les cheveux importés de Chine en Europe. L'effet des granulations noirâtres, brunes ou rousses, se combinant à la couleur de la substance fondamentale, et à la couleur de la moelle quand elle existe, donne au cheveu l'aspect sous lequel il se présente à la vue simple. Ces diverses sources de coloration peuvent manquer congénitalement ; il en résulte le vice de

conformation appelé *albinisme* qui s'étend aussi dans la plupart des cas à des régions plus ou moins étendues du réseau de Malpighi.

Le changement de coloration que l'âge ou les révolutions morales amènent dans les cheveux commence souvent par leur extrémité libre. Ce fait indique que les cheveux restent, tant qu'ils sont adhérents à la peau, le siége d'un mouvement nutritif plus ou moins actif: cela ressort d'autre part de la longueur définie à laquelle s'arrête leur croissance.

La forme des poils, quand ils sont droits, est généralement cylindrique; quand elle est irrégulièrement prismatique, les poils sont frisés.

Pour se procurer des coupes de cheveux perpendiculaires à leur axe, il faudra les faire sur des poils maintenus immobiles dans le sureau. On pourra encore, sur une mèche de cheveux, pratiquer avec des ciseaux des coupes successives, très-rapprochées: parmi tous les fragments ainsi taillés, on découvrira sous le microscope quelques tranches régulières minces, propres à l'observation.

§ 360. — Moelle. Cellules médullaires des poils.

Quand on étudie un poil avec un grossissement suffisant, on voit en général le centre (1) occupé par une substance plus foncée: c'est la moelle. Elle n'existe pas toujours. Dans d'autres cas, le cylindre qu'elle forme peut présenter des renflements, des étranglements ou même être par places interrompu. En général son diamètre est à celui du cheveu comme 1 est à 3 ou 5. La cavité qui la loge, sur les poils abandonnés à leur entière croissance, se termine en pointe vers l'extrémité du poil.

La moelle des poils est généralement formée de cellules qu'on peut appeler *cellules médullaires* (fig. 132); elles sont polyédriques à angles arrondis, et régulièrement disposées les unes au-dessus des autres. Elles mesurent en général de 16 à 22 μ de diamètre. Quelques-unes montrent, quand elles n'ont pas été traitées trop énergiquement par la soude, une tache claire, sans doute un noyau.

Fig. 132 (d'après Kölliker). — Cellules médullaires prises sur un cheveu traité par la soude. (Gr. 350/1.)

Dans la masse du corps de l'élément, on peut trouver soit des granulations pigmentaires, soit d'autres granulations brillantes, à contour foncé. Ce seraient des granulations

(1) Sur certains poils à courbure sensiblement régulière (moustache, cils, etc.), la moelle n'occupe pas le centre du poil; elle est légèrement reportée du côté de la convexité du poil.

graisseuses d'après certains anatomistes ; ce sont de petites bulles d'air, selon M. Kölliker. Il paraît au moins prouvé que ce sont bien réellement des bulles semblables qui donnent à certains cheveux blancs leur magnifique reflet argenté. — De plus, il est hors de doute que les poils contiennent, sous une forme ou sous une autre, un volume considérable de gaz, comme le montrent les bulles qui s'en détachent quand le corps est plongé dans un bain tiède.

Pour étudier les cellules médullaires, on choisira des cheveux blancs. On les fera bouillir dans la soude caustique, jusqu'à ce qu'ils se gonflent et se crispent. Alors, si l'observation directe à travers la substance fondamentale ne suffit pas, on déchirera délicatement avec des aiguilles un poil traité de la sorte, et l'on isolera sans trop de peine des séries tout entières d'éléments médullaires.

§ 361. — Épiderme.

La surface du poil observée au microscope laisse voir un réseau très-fin, en même temps que ses bords montrent des dentelures extrêmement petites. Cette double apparence est due à l'épiderme du poil. Elle ne se rencontre toutefois que sur les cheveux ou les poils qui n'ont pas été soumis à des soins de toilette prolongés. Chez ceux-ci l'épiderme finit par tomber et la substance corticale reste à nu. Les mailles de ce réseau sont polygonales, limitées par des lignes minces, pâles, délicates ; elles enveloppent le cheveu, et sont parfois très-visibles. On distingue en même temps, sur les bords du cheveu, des dents très-fines, espacées de 5 à 14 μ, c'est-à-dire d'une quantité précisément égale au diamètre des mailles mesurées dans la direction de l'axe du cheveu (fig. 133). Ces dents sont comparables à celles que produirait une imbrication de plaques minces vues de profil, c'est-à-dire qu'un des côtés de la dent est beaucoup plus étendu que l'autre : l'un forme avec les bords du cheveu un angle très-aigu, et l'autre un angle presque droit. C'est en un mot l'aspect qu'offre la coupe idéale d'une toiture en ardoise.

Quand on traite un cheveu par un alcali et qu'on le gratte légèrement, l'épiderme se sépare de la substance corticale en plaques plus ou moins grandes, ou se divise même en ses éléments constituants, très-semblables à des cellules épithéliales lamelleuses. Ce sont de petites lames plates, larges de 36 à 45 μ, longues de 54 à 63 μ. Elles sont généralement transparentes et à bords clairs, quadrilatères ou rectangulaires,

montrant quelquefois une sorte de tache claire rayonnée, sans doute le vestige d'un noyau (fig. 133).

Ces éléments sont disposés sur le poil de telle sorte que le bord qui est tourné vers la racine est recouvert par le bord opposé



Fig. 133 (d'après Kölliker). — *A*, surface d'un cheveu où l'épiderme se laisse voir ; *B*, cellules lamelleuses formant cet épiderme. (Gr. 160/1.)

de la cellule suivante. En un mot, ils sont imbriqués, et c'est cette disposition combinée avec leur contour irrégulier qui donne à la surface du cheveu l'apparence réticulée et à ses bords l'aspect dentelé qu'ils ont.

Quand on arrache un cheveu et qu'il vient sans ce qu'on appelle vulgairement la racine, les cellules imbriquées qui forment l'épiderme de la partie intra-folliculaire et qui sont moins coriaces que les autres, se relèvent sur leurs bords par le frottement qu'on leur fait subir contre les parois de la gaîne d'où se dégage le cheveu. Il en résulte que tout autour du poil, dans une étendue correspondante, ces lamelles ainsi relevées figurent — au lieu du réseau à lignes très-minces que nous avons décrit — un réseau à mailles aussi grandes, mais à lignes de démarcation épaisses, larges de 1 à 3 μ, avec deux bords foncés et une partie moyenne brillante. Ces lignes, interrompues, continues ou anastomosées, ne sont autre chose que les bords libres des cellules, relevés, roulés sur eux-mêmes, et formant ainsi un ensemble que l'on a comparé, non sans quelque raison, à un treillis de fil de fer plus ou moins régulier.

Il n'est pas rare d'ailleurs de trouver, quand on étudie ce fait, des cellules épidermiques du poil entièrement détachées et qui ont leurs bords roulés de la même manière. Ils aident à comprendre la cause de cet aspect, qui n'est qu'un accident de préparation, car sur les poils arrachés sans que leur épiderme ait subi de frottement, on ne retrouve pas le treillis en question. Il disparaît aussi au contact de l'eau prolongé une heure ou deux, parce que les cellules momentanément repliées s'étalent de nouveau.

§ 362. — **Paroi folliculaire. Membrane vitrée.**

La paroi folliculaire est constituée par une substance d'aspect fibroïde à déchirure transversale, formant une poche en dé à coudre au-dessous du derme, et continue, dans sa partie essentielle, avec ce dernier. Cette paroi mesure 30 μ d'épaisseur en moyenne. Sa substance est pleine de minces noyaux allongés et offrant une direction transversale. Ce tissu se gonfle dans l'eau bouillante sans perdre sa transparence. D'après Kölliker, il renferme des capillaires émanant du tissu lamineux qui l'enveloppe en dehors. Il a en tous cas une épaisseur variable et peut être considéré comme faisant partie du derme lui-même (fig. 134).

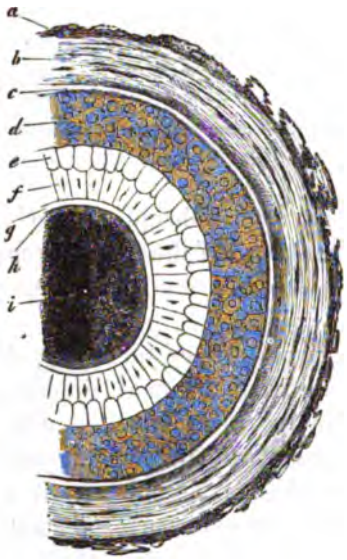

FIG. 134 (d'après Kölliker). — Coupe d'un follicule pileux. *a*, tissu lamineux enveloppant le follicule; *b*, paroi folliculaire doublée en dedans de la membrane vitrée *c*; *d*, gaîne externe de la racine; *ef*, gaîne radiculaire interne : *e*, couche de Henle, *f*, couche d'Huxley ; *g*, épiderme de la gaîne; *h*, épiderme du poil *i*. (Gr. 350/1.)

En dedans, la paroi folliculaire est doublée par une couche hyaline, la *membrane vitrée*, qui est complétement anhiste et qui forme une espèce histologique spéciale. Cette couche demeure toujours adhérente à la peau quand on arrache le cheveu. Elle va en s'atténuant vers la profondeur du follicule et se perd finalement sur le collet de la papille dont le tissu est au contraire continu avec celui de la paroi folliculaire. La membrane vitrée mesure 2 à 4 μ d'épaisseur. Elle résiste à la plupart des réactifs et se laisse facilement isoler dans les préparations.

La *chair de poule* paraît due à la contraction du muscle *arrector pili* (voy. § 345). Il n'est pas impossible toutefois que les cheveux et les poils présentent des systèmes musculaires propres plus ou moins complexes selon les individus, ou selon les régions du corps. Le phénomène des cheveux « qui *se dressent* » très-manifeste chez certaines personnes sous la seule influence d'une tension d'esprit quelconque, paraît différer du soulèvement total du bulbe qui caractérise la *chair de poule*.

§ 363. — Papille.

La papille occupe le fond du follicule. Elle est formée de tissu phanérophore (§ 357). Elle mesure environ 200 μ de long et 100 μ de large sur les plus gros poils. Elle est surmontée par le cheveu qui semble naître d'elle par une multiplication des éléments qui recouvrent immédiatement son tissu, absolument comme les cellules épithéliales se multiplient à la surface du derme.

§ 364. — Gaines de la racine.

Le poil occupe le centre de la cavité folliculaire ; il est séparé de la membrane vitrée par plusieurs couches épithéliales qui remplissent l'espace entre lui et celle-ci : ces couches sont la continuation de l'épiderme, de même que la paroi folliculaire elle-même avec la membrane vitrée continuent le derme : elles forment les gaînes de la racine, distinguées en gaînes radiculaires externe et interne.

Gaîne externe. — Elle continue la couche de Malpighi contre la membrane vitrée. Ses cellules offrent le même aspect ; elles sont remplies de granulations pigmentaires chez le nègre. Cette gaîne paraît se continuer d'autre part avec les cellules tapissant la surface même de la papille et qui donnent la substance fondamentale du cheveu. La gaîne externe est généralement plus épaisse que la gaîne interne et comprend toujours plusieurs rangs de cellules.

Gaîne interne. — Elle s'applique contre la gaîne externe et s'en distingue sur les coupes par sa transparence. Elle continue la couche cornée de l'épiderme, absolument comme la gaîne externe continue la couche de Malpighi. Dans le fond du follicule, elle est réduite à une seule rangée de cellules qui finissent par s'effacer complétement.

Vers le milieu de la hauteur du follicule elle compte encore 2 ou 3 couches de cellules polygonales, allongées, transparentes, à grand axe parallèle à celui du poil. La plus excentrique de ces couches, parfois désignée sous le nom de couche de Henle (1), au contact par conséquent de la gaîne externe, est formée de cellules allongées, sans noyau, longues de 40 à 50 μ, larges de 10 μ. Ces cellules, quand on les traite par l'acide acétique, la potasse ou la soude, se dissocient en partie,

(1) Gaîne interne de la racine, de Henle.

tout en restant adhérentes par d'autres points de leur périphérie. On a comparé l'apparence qu'elles donnent ainsi sous l'influence des réactifs à une membrane fenêtrée.

En dedans de cette couche on trouve une rangée simple ou double de cellules transparentes comme les précédentes, mais n'offrant pas l'aspect fenêtré sous l'influence des réactifs. Elles sont aussi un peu différentes par leur forme générale. Elles renferment vers la partie inférieure de la gaîne, des noyaux distincts. Il n'est besoin d'aucune préparation pour reconnaître ces cellules en place ou après dilacération; on les isole facilement par la potasse et la soude qui ne les gonflent point. Elles forment ce qu'on a appelé la membrane d'Huxley, et ne se montrent avec ces caractères particuliers qu'au milieu de la hauteur du follicule. Vers le fond et vers l'orifice de celui-ci la membrane d'Huxley s'atténue pour se confondre avec la couche de Henle.

§ 365. — Épiderme de la gaîne.

La gaîne interne est tapissée intérieurement par une troisième couche épithéliale, l'*épiderme de la gaîne* qui se trouve en contact immédiat avec l'épiderme du poil dont il paraît la continuation. Ses cellules offrent d'ailleurs une disposition analogue : elles sont seulement imbriquées à l'inverse, se recouvrant de telle sorte qu'elles se dépassent les unes les autres par leur bord inférieur, lequel reste conséquemment libre du côté de l'axe du follicule. L'épiderme de la gaîne adhère toutefois à l'épiderme du poil dont il ne se détache pas toujours quand on arrache le cheveu; celui-ci entraîne, dans ce cas, avec lui une partie des couches épithéliales de la gaîne.

L'épiderme de la gaîne peut être soumis à un renouvellement rapide et suivre le cheveu dans sa croissance; il forme alors autour de lui un manchon coriace.

§ 366. — Glandes.

Les glandes annexées aux poils (voy. *Glandes sébacées*) s'ouvrent en général dans le follicule à la limite inférieure du derme.

§ 367. — Poils tactiles.

Certains poils reçoivent des terminaisons nerveuses spéciales, on les a par suite rangés dans la catégorie des poils tactiles (1). Tels sont,

(1) Il n'est nullement prouvé d'ailleurs que les dispositions nerveuses que nous indiquons ici soient en rapport avec ce que nous désignons en général sous le nom de sensibilité tactile.

chez l'homme, les cils, les petits poils qui tapissent les pommettes et les ailes du nez. Aux lèvres et au menton, les poils tactiles sont rares, disséminés au milieu de poils paraissant dépourvus de filets nerveux.

Jobert (1), qui a particulièrement étudié ce sujet, évalue de 40 à 50 le nombre des tubes nerveux qui se rendent à chaque cil. Voici quel est, d'après lui, leur mode de distribution. Ces tubes nerveux réunis en un ou plusieurs faisceaux convergent vers la partie du follicule située au-dessous des glandes sébacées. Là quelques tubes pénètrent immédiatement dans le follicule ; mais le plus grand nombre rampent à sa face externe et y forment un collier d'où ils s'élèvent ensuite verticalement, à distance à peu près égale les uns des autres. Ils s'enfoncent alors dans le follicule, perdent leur myéline et viennent ramper sur la face externe de la membrane vitrée. Ils sont alors réduits à l'état de fibrilles nerveuses extrêmement ténues qui semblent se terminer par un léger renflement hyalin.

§ 368. — Développement des poils. Mue.

A partir de la seconde moitié du deuxième mois, on trouve à la face profonde de l'épiderme des saillies épithéliales exactement semblables à celles d'où naissent les glandes sudoripares et sébacées (§ 344 et 345).

Du troisième au quatrième mois on distingue au milieu de ce bourgeon épithélial un cône d'une substance plus solide : c'est le poil. Il est entièrement formé au début de cellules polygonales, aplaties, fortement adhérentes les unes aux autres : il a en un mot la constitution que la substance du cheveu conservera toujours au voisinage de la papille. A mesure qu'il se développe et qu'il s'allonge, les cellules qui l'environnent, revêtent les divers caractères des parties constituantes de la racine. La couche de cellules nettement prismatiques qui limite le bourgeon devient la gaîne externe de la racine (2).

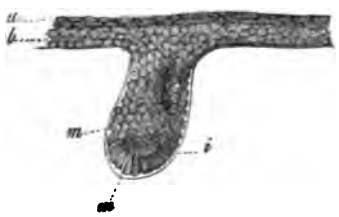

Fig. 135 (d'après Kölliker). — Bourgeon épithélial allant constituer un poil, chez un embryon humain de seize semaines. *a*, couche cornée de l'épiderme ; *b*, corps muqueux de Malpighi ; *m*, bourgeon épithélial déjà entouré de la membrane vitrée *i*. (Gr. 350/1.)

L'éruption des poils se fait à partir du cinquième mois. Ils continuent de croître jusqu'au moment où ils sont remplacés par les poils

(1) *Soc. de biologie*, et *Compt. rend. de l'Académie*, 1875.
(2) Voy. J. Feiertag, *Ueber die Bildung der Haare*. Inaug. dissert., Dorpat, 1875.

persistants. La chute des *poils follets* a lieu ordinairement dans les premiers mois qui suivent la naissance ; cependant on peut déjà en rencontrer dans le liquide amniotique. Les poils persistants naissent, ainsi que l'a montré Kölliker sur les sourcils de l'enfant d'un an, par une sorte de bourgeonnement de la gaîne externe de la racine des anciens follicules qui en même temps s'atrophient. Le phénomène serait donc le même que pour les dents permanentes (voy. § 385).

Les glandes pileuses apparaissent avant que le poil n'ait fait éruption. Elles se montrent du quatrième au cinquième mois sous forme de bourgeons latéraux émanant de la gaîne externe de la racine.

D'après Hasse (*Zeitschr. f. Anat. u. Entwicklung.*, II), on peut observer sur le cuir chevelu de l'adulte le développement de nouveaux follicules pileux naissant avec leurs glandes directement de la couche de Malpighi, absolument comme chez l'embryon et sans aucun rapport génésique avec les follicules préexistants.

Il résulte de tout ce qui précède que les éléments constituants des ongles et des poils, aussi bien que les épithéliums divers qui tapissent les culs-de-sac des glandes de la sueur, des glandes sébacées et de la mamelle, ainsi que leurs conduits excréteurs, dérivent, avec bien d'autres éléments encore, des cellules du feuillet externe du blastoderme. On peut donc tracer le tableau suivant de la descendance de celles-ci, tableau qui répète en partie celui que nous avons donné déjà (§ 13) et qui ne saurait d'ailleurs être lui-même complet : nous faisons abstraction des cellules du feuillet superficiel unies aux cellules du feuillet moyen pour constituer l'axe cérébro-spinal (voy. § 216).

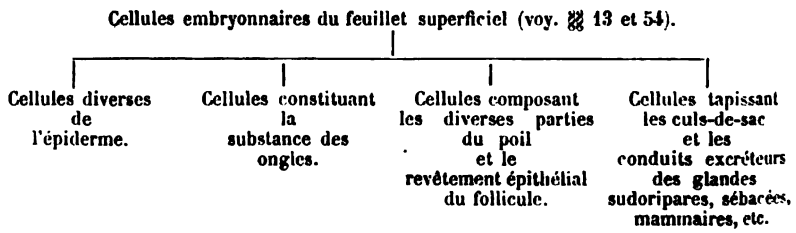

CHAPITRE XIV

APPAREIL DIGESTIF

§ 369.

Nous suivrons dans l'étude de l'appareil digestif un ordre empirique, passant en revue les différentes parties du canal intestinal les unes après les autres (1), avec les organes se rapportant à chaque région. Nous ferons précéder cette description de celle des dents, et nous la ferons suivre de celle du foie et de la rate. Les organes spéciaux de la sensibilité gustative seront décrits avec la muqueuse linguale.

I. — DENTS.

§ 370.

Les dents forment un système anatomique à part, à la fois distinct du système osseux et des différents systèmes épithéliaux, mais tenant cependant de ceux-ci et de celui-là. Les dents constituent à ce point de vue des organes sans analogue dans l'économie humaine. Ils sont chez l'homme et chez les vertébrés supérieurs localisés sur la muqueuse dermoïde de la bouche ; mais on trouve chez beaucoup d'animaux inférieurs et principalement chez les poissons des organes appartenant au même système anatomique et répandus sur toute la surface du corps.

(1) Nous suivrons principalement dans la description de la muqueuse du tube digestif la monographie de Klein dans Stricker.

Chaque dent arrivée à son complet développement présente à considérer cinq tissus ou substances diverses :

1° La pulpe ;
2° L'ivoire ;
3° L'émail ;
4° La cuticule ;
5° Le cément.

De ces parties, les unes peuvent être considérées comme des produits (§ 31), comme des dépendances du tissu épithélial périphérique ; les autres se rattachent au contraire directement par leur origine au mésoblaste (§ 54). Nous envisagerons d'abord les unes et les autres à l'état adulte, et nous traiterons ensuite de leur mode d'apparition et de leur développement, qui ne saurait être étudié isolément pour chacune et qui nous offrira en outre un organe transitoire, l'organe adamantin.

Nous renvoyons à la suite de la description des enduits de la langue l'étude des dépôts gingivo-dentaires et du tartre (§ 407 et 408).

§ 371. — Pulpe.

La *pulpe dentaire* est essentiellement formée de tissu phanérophore (§ 357) ; toutefois, les cellules que nous avons signalées dans ce tissu, n'occupent pas la zone la plus superficielle de la pulpe, qui reste constituée par de la matière amorphe finement granuleuse : ces cellules sont surtout abondantes vers les extrémités profondes de la racine. La pulpe dentaire est vasculaire. Les capillaires forment des mailles arrondies ayant trois à quatre fois le diamètre des vaisseaux. Des filets nerveux enveloppés de périnèvre pénètrent également dans la pulpe par les orifices des extrémités de la racine. Les tubes nerveux, après s'être divisés et après avoir perdu leur enveloppe de myéline, se terminent au voisinage de la périphérie du tissu.

On a décrit dans la pulpe de petits amas de substance calcaire de forme ordinairement sphéroïdale, à surface mamelonnée, et d'un diamètre qui peut atteindre 30 à 100 μ. Ces grains sont très-brillants, très-réfrangibles et de plus solubles en grande partie dans l'acide chlorhydrique. Cette réaction indique que, selon toute apparence, ils sont formés de phosphate et de carbonate de chaux. Leur nombre serait surtout très-considérable à l'époque de la naissance.

Enfin, on peut encore trouver dans la pulpe, conjointement à ces amas de sels calcaires, des grains d'hémoglobine amorphe.

§ 372. — Ivoire.

L'ivoire des dents est constitué par une substance spéciale, sans analogue dans l'économie et que Richard Owen (1) a nommée *dentine*. Elle donne de la gélatine par la coction, et a d'autres analogies avec la substance des os.

La dentine est caractérisée par sa dureté qui est plus grande que celle de l'os, par son homogénéité et surtout par la présence d'un nombre infini de canalicules qui la traversent et qu'on nomme « canalicules dentaires ». Ceux-ci par leur origine aussi bien que par tous les caractères de la substance où ils sont plongés, doivent être rapprochés des canalicules osseux aboutissant aux ostéoplastes (§ 282). Ils sont toutefois plus larges, mesurant 2 μ environ. Ils ont un orifice ouvert en forme de cône sur la paroi de la cavité dentaire, qu'il est d'usage de considérer comme leur origine ; de là ils s'étendent à travers toute l'épaisseur de l'ivoire jusqu'à l'émail et au cément. Partout leur direction est à peu près normale aux deux surfaces interne et externe de l'ivoire. Leur trajet est légèrement onduleux, ce qui contribue à donner aux coupes de dentine un aspect moiré. Chaque canalicule dentaire décrit en général deux ou trois grandes courbes et un nombre considérable de courbes plus petites, plus ou moins prononcées. Ils sont, de plus, tantôt ramifiés, tantôt bifurqués ; ces bifurcations sont très-nombreuses à peu de distance de la cavité dentaire, où chaque tube se divise le plus souvent en deux autres, dont la lumière est à peu de chose près aussi large que celle du tube d'origine. Les canalicules qui succèdent à cette première bifurcation marchent parallèlement et se ramifient de nouveau en approchant de la surface externe de l'ivoire.

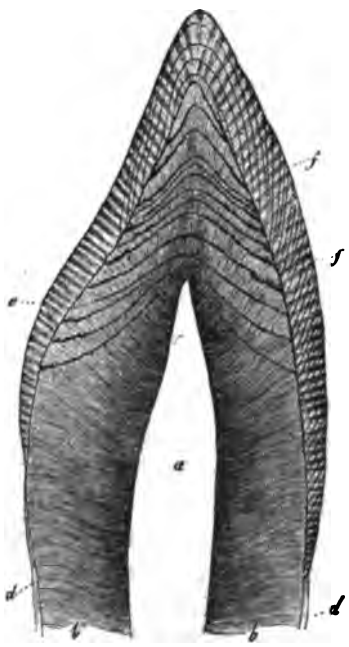

Fig. 136 (d'après Kölliker). — Coupe mince d'une incisive, montrant la disposition générale des canalicules dentaires dans l'ivoire *b* ; *a*, cavité de la pulpe ; *ef*, émail ; *dd*, cément. (Gr. 7/1.)

(1) *Odontology.*

Les extrémités des canalicules, de ce côté, sont plus ou moins fines, et quelquefois présentent une ténuité extraordinaire. D'autres fois elles conservent un diamètre uniforme et s'anastomosent en anses (1). Elles donnent sur leur parcours, latéralement, des ramifications extraordinairement déliées et la plupart dirigées obliquement de dedans en dehors à partir de leur insertion au canalicule (fig. 137).

Les canalicules dentaires présentent parfois vers leur extrémité périphérique de petites lacunes qui peuvent être très-nombreuses, irrégu-

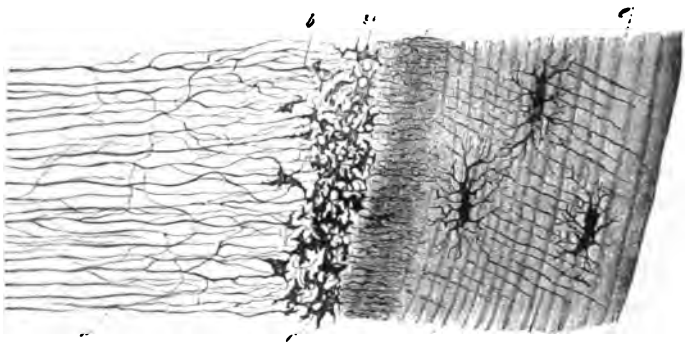

FIG. 137 (d'après Kölliker). — Fragment de la racine d'une dent, pris vers la superficie. D'un côté *a*, sont les canalicules dentaires, qui viennent s'aboucher dans un réseau lacunaire extrêmement développé *b*, vers la face externe de l'ivoire. Au delà est le cément *c*, formé de couches superposées, au milieu desquelles on distingue trois ostéoplastes. (Gr. 350/1.)

lièrement triangulaires ou étoilées, paraissant s'aboucher par leurs angles dans autant de canalicules dentaires. Ces vacuoles forment parfois un véritable réseau lacunaire.

Les canalicules de la dentine ne sont pas espacés en général de plus de 5 à 10 μ. Ils paraissent toutefois susceptibles de s'atrophier. On peut les trouver dans certaines parties de dentine compacte à une distance considérable les uns des autres.

Chaque canalicule, dans son tronc principal, ses branches secondaires et ses anastomoses présente une sorte de paroi propre qu'on peut comparer à celle qui a été décrite autour des ostéoplastes (§ 282). Pour l'observer, on prépare une mince tranche d'ivoire qu'on traite par un mélange à parties égales d'eau et d'acide chlorhydrique du commerce. On chauffe légèrement jusqu'à cessation de dégagement de gaz. Alors on ajoute quelques gouttes d'eau et l'on continue de chauffer jusqu'à commencement d'ébullition. La préparation est rendue ainsi presque entièrement soluble, et les canalicules dégagés deviennent tor-

(1) Voy. A. Kölliker, *Éléments d'histologie humaine*, § 135.

tueux et s'enroulent sur eux-mêmes. Ils sont désormais isolables sous forme de filaments creux, brillants, formés d'une substance homogène, transparente, sans granulations ni stries.

En pratiquant une coupe dans la dentine, on trouve très-souvent enclavés dans cette substance des globes solides assez régulièrement arrondis et qui sont eux-mêmes formés de dentine avec ses tubes caractéristiques. Ces globes de dentine mesurent en général de 10 à 30 μ de diamètre, mais ils sont souvent plus petits. Ils peuvent aussi être réunis à plusieurs en masse mamelonnée. Ils sont toujours plus ou

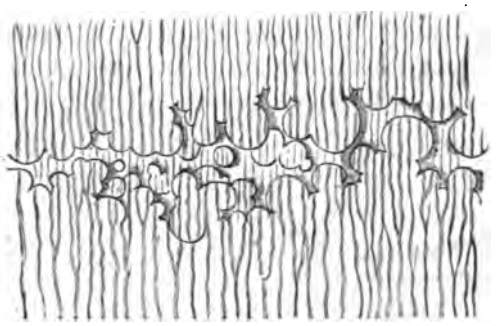

Fig. 138 (d'après Kölliker). — Fragment d'ivoire montrant des espaces interglobulaires. (Gr. 350/1.)

moins en continuité de substance avec l'ivoire au milieu duquel ils sont plongés ; mais il peut arriver que plusieurs de ces globes au voisinage l'un de l'autre, soient incomplétement enclavés et qu'il reste entre eux de véritables lacunes à parois rentrantes arrondies, que l'on appelle « espaces interglobulaires » (Czermak).

Ces lacunes sont parfois très-nombreuses dans certaines dents, et constituent alors un véritable vice de conformation. Quelquefois elles forment vers la périphérie de la dentine une sorte de couche continue (fig. 138), qui a reçu le nom de « zone des globes de dentine ». On se gardera, en tout cas, de confondre les espaces interglobulaires avec les cavités anastomotiques de l'extrémité des canalicules dentaires. Dans les espaces interglobulaires ne s'ouvrent que les troncs principaux ou secondaires des canalicules, par des orifices aussi nets que ceux qu'ils présentent dans la cavité centrale de la dent.

La glycérine agit sur le contenu des espaces interglobulaires comme sur celui des ostéoplastes (§ 282), c'est-à-dire qu'elle provoque la production d'un gaz dans l'intérieur de ces cavités.

§ 373. — Prismes de l'émail.

L'émail est encore plus dur que la dentine et ne donne point de gélatine par la coction. Sa cassure est fibroïde. C'est un tissu de la classe des produits, composé d'éléments particuliers que l'on appelle « prismes de l'émail ».

Ces prismes ont cinq ou six pans, ils sont un peu irréguliers, allongés ; ils mesurent de 3 μ à 5 μ de large et n'ont pas d'autre dimension dans le sens de la longueur que l'épaisseur même de l'émail à l'endroit où on les prend. Cependant ils peuvent être plus longs, étant parfois obliques. Chez l'adulte, ces éléments sont assez faciles à observer, tant sur des coupes parallèles à leur grand axe que sur des coupes transversales, mais ils sont toujours difficiles à isoler. Dans le jeune âge,

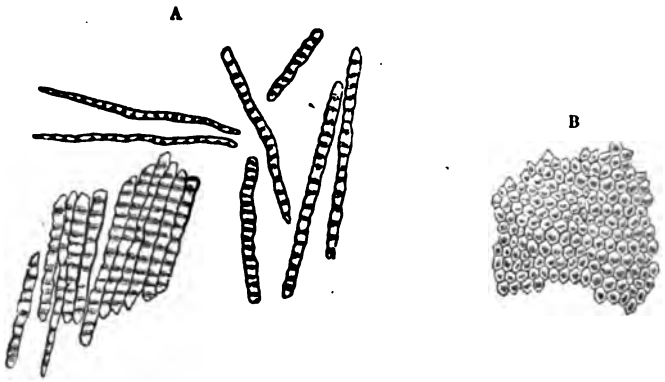

Fig. 139 (d'après Kölliker). — A, prismes de l'émail, traités par l'acide chlorhydrique faible et en partie isolés ; B. les mêmes vus par leur extrémité, normalement à la surface de la dent. (Gr. 350/1.)

on les sépare plus aisément, et l'on y remarque en outre, surtout après qu'on a ajouté à la préparation un peu d'acide chlorhydrique étendu, des stries transversales distantes de 3 μ à 5 μ. L'action de l'acide prolongée fait pâlir les prismes et efface leurs stries. Il ne reste plus alors qu'une espèce de charpente très-délicate qui disparaît aussi après un certain temps.

Les prismes de l'émail sont immédiatement juxtaposés dans une direction à peu près normale à la surface qu'ils recouvrent, en sorte que le revêtement adamantin, observé par sa surface ou sur une coupe perpendiculaire à l'axe des prismes, offre l'apparence d'une élégante mosaïque faite de pièces à peu près régulièrement hexagonales. La direction des prismes subit toutefois sur la face triturante de la dent des écarts considérables : ils sont plus ou moins inclinés.

L'émail peut être fortement coloré sur le vivant par des pratiques particulières à certains peuples. C'est ainsi que l'habitude de chiquer le bétel en Cochinchine donne à l'émail une teinte noire foncée, tout en lui laissant son brillant. L'émail n'en est point altéré, il est simplement teint en noir par une réaction spéciale.

§ 374. — Cuticule.

L'émail est recouvert, au moins sur les dents jeunes, d'une membrane délicate découverte en 1839 par Nasmyth qui la désigna sous le nom de *cuticule de l'émail*. Celle-ci est transparente et un peu granuleuse. Son épaisseur moyenne est de 1 μ; elle est très-résistante et inattaquable par tous les acides, y compris l'acide chlorhydrique.

Pour préparer la cuticule de l'émail, on fait une mince coupe de la couronne d'une dent au moment de son éruption; on use peu à peu cette coupe en prenant soin de ne pas détruire le bord libre de l'émail; on place la préparation entre deux lames de verre et on ajoute à l'eau qui sert de véhicule, une goutte d'acide chlorhydrique. On voit alors se dégager des bulles de gaz sur le bord de l'émail, qui repoussent peu à peu une fine membrane dans laquelle elles sont comme enfermées: c'est la cuticule. Elle disparaîtrait vite par les progrès de l'âge.

§ 375. — Cément.

Le cément est constitué par du tissu osseux, et conséquemment on y trouve des ostéoplastes, excepté toutefois quand il est trop mince, comme sur les dents temporaires dans toute son étendue, et sur les dents définitives depuis le bord de l'émail, qu'il recouvre, jusqu'à la moitié ou aux deux tiers de la longueur de la racine (comparez § 284).

Le cément offre des couches concentriques qui rappellent les zones de la substance osseuse (§ 284). Elles sont épaisses de 20 à 40 μ dans les coupes transversales pratiquées sur les racines; les limites de ces zones se montrent sous l'aspect de lignes plus ou moins foncées (fig. 140), et la substance qui les compose, au moins pour les plus extérieures, est souvent finement striée.

Quand le cément, par les progrès de l'âge, arrive à dépasser un ou deux millimètres d'épaisseur, il s'y développe, comme dans les os qui offrent les mêmes conditions, des canaux de Havers. On peut observer aussi dans le cément, à partir d'un certain âge, au milieu des ostéoplastes, d'autres cavités beaucoup plus grandes dont nous donnons la

figure d'après une préparation sèche communiquée par M. Vallois, et qui semblent être des ostéoplastes qui auraient grandi jusqu'à des dimensions tout à fait extraordinaires.

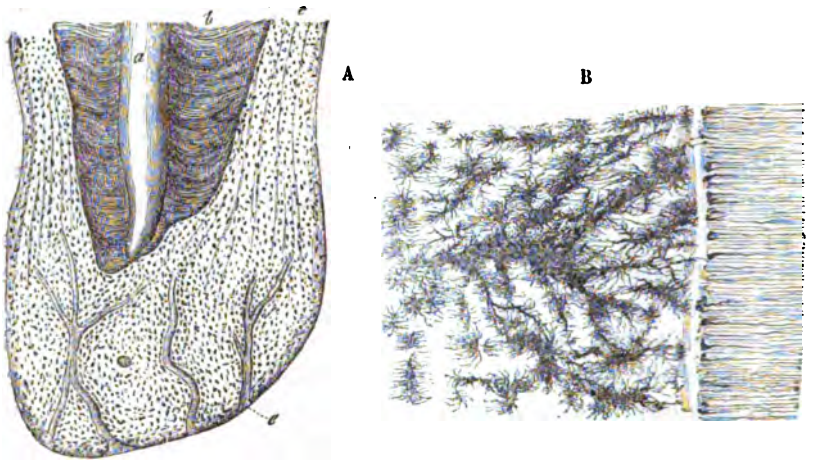

FIG. 140. — A, coupe de l'extrémité de la racine d'une vieille dent (d'après Kölliker). *a*, cavité de la pulpe; *b*, dentine, avec ses canalicules dentaires; *c*, cément avec *e*, canaux de Havers. (Gr. 40/1.) — B, portion de cément avoisinant la dentine et laissant voir un ostéoplaste géant. (Gr. 350/1.)

On observe parfois sur la racine des dents, de petites excavations ouvertes à la surface et qui plongent dans la dentine. Le diamètre de ces excavations varie de 40 à 300 μ. Leur forme générale est à peu près sphérique ou ovoïde, leur paroi irrégulière et comme formée de segments sphériques, de sorte que le moule en serait mamelonné. Le cément se continue par l'orifice dans l'intérieur de ces cavités, mais il ne les remplit pas ordinairement tout entières : il ne fait que les tapisser d'une couche qui se relie aux zones les plus profondes du cément de la racine. Le reste de l'excavation est occupé par une expansion du périoste alvéolo-dentaire.

II. — DÉVELOPPEMENT DES DENTS (1).

§ 376.

Après que les arcs maxillaires se sont constitués et que le cartilage de Meckel (§ 305) s'est formé dans toute la longueur de la mâchoire inférieure, on remarque à la surface de la région qui répondra aux

(1) Voy. Robin et Magitot, *Mémoire sur la genèse et le développement des follicules dentaires* (*Journ. de la physiologie*, 1860-1861). — Kollmann, *Entwicklung der Milch. und Ersatzzähne beim Menschen* (*Zeitsch. für w. Zool.*, 1870). — Legros et Magitot, *Contribution à l'étude du développement des dents* (*Journ. de l'anatomie*, n° 5, 1873).

gencives, une lame saillante formée par l'épithélium qui, d'autre part, s'enfonce sous forme de lame également, dans le tissu embryonnaire de la gencive. Ces deux lames toutefois ne se correspondent pas exactement et ne sont pas non plus constituées par des éléments ayant le même caractère.

La partie saillante au dehors est de beaucoup la plus volumineuse. Elle forme sur les gencives une sorte de bourrelet lisse, visible à l'œil nu, appelé *rempart maxillaire* (*Kieferwall*, Kölliker) ou *mur gingival*. Ce bourrelet résulte de l'assemblage de grosses cellules

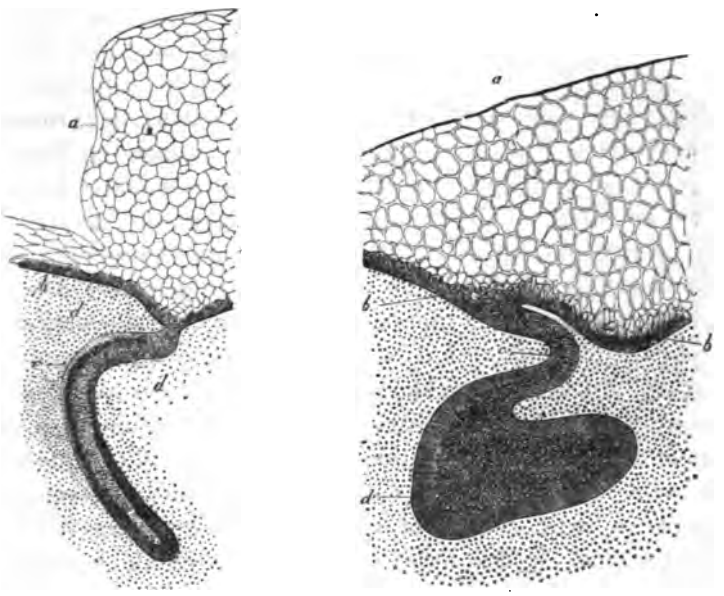

FIG. 141 (d'après Kölliker). — Mur gingival, lame épithéliale profonde et formation de l'organe adamantin sur l'embryon de veau. (Gr. 100/1.) La première figure montre une coupe de la lame épithéliale profonde; la seconde, une des régions renflées de cette lame pour former l'organe adamantin. *a*, mur gingival; *b*, couche épithéliale profonde s'invaginant pour former la lame; *c*, collet de la lame devenant le collet de l'organe adamantin; *d*, tissu lamineux embryonnaire où plonge la lame.

épithéliales polyédriques paraissant offrir les caractères chimiques habituels des cellules de la couche cornée de l'épiderme. Elles ne se colorent pas par le carmin et restent jaunes après traitement par l'acide chromique et les chromates (1).

A peu près au-dessous du mur gingival, qui se relie génésiquement à la couche superficielle de l'épithélium buccal, la lame opposée, tout

(1) Cette production cornée a son homologue histologique direct dans les callosités gingivales de l'ornithorhynque et peut-être dans les produits cornés de la muqueuse buccale des cétacés.

à fait semblable aux invaginations épithéliales qui donnent naissance aux poils (§ 368), dépend de la couche muqueuse du même épithélium. Elle est formée au centre de petites cellules polygonales; celles, au contraire, qui sont en contact avec le tissu lamineux ambiant ont la forme prismatique commune à tous les éléments de la couche de Malpighi avec laquelle se continuent ces cellules.

La lame épithéliale qui était d'abord partout d'épaisseur uniforme, présente bientôt dans sa longueur une série de renflements dont chacun prend le nom de bourgeon primitif et devient un organe adamantin.

§ 377. — Organe de l'émail.

Le *bourgeon primitif* formé comme nous venons de l'indiquer, reste uni à la lame épithéliale, par une portion amincie en forme de col qui s'allonge peu à peu, en même temps que la masse terminale augmente de volume. Celle-ci constituera l'*organe de l'émail*, composé à l'origine, d'éléments épithéliaux, bien qu'ils prennent par la suite une analogie d'aspect plus ou moins marquée avec des corps fibro-plastiques étoilés et anastomosés. Cette transformation n'a pas lieu dans le cordon, tandis qu'elle s'accuse rapidement dans le corps de l'organe. Chez l'homme, le cordon des dents de lait reste court, il est à peine sinueux, tandis que celui des dents permanentes aura une disposition spiroïde des plus marquées. Le cordon, vers son insertion à l'organe adamantin, présente communément — mais seulement du côté qui répondra à la face libre de l'organe — des sortes de varicosités ou de bourgeonnements épithéliaux composés de petites cellules polyédriques analogues à celles qui constituent l'organe lui-même. Ces bourgeons logent d'abord des vaisseaux dans les dépressions qui les séparent, puis ils deviennent l'origine de prolongements épithéliaux qu'on retrouvera dans le tissu gingival et qui avaient été pris pour des glandes spéciales.

Nous n'avons pas à décrire ici les particularités morphologiques du développement des dents. Nous nous bornerons à signaler celles qui marquent la genèse, le développement et la disparition des différentes parties du follicule. L'organe de l'émail renflé, hémisphérique, se trouve bientôt arrêté par le développement en sens contraire, d'un nouvel organe, le *bulbe dentaire*. Celui-ci apparaît d'abord comme une masse un peu opaque qui prend rapidement la forme conique, refoulant par son extrémité le centre de la demi-sphère représentée

par l'organe adamantin. Les surfaces des deux organes demeurent en contact l'une avec l'autre. La portion du bulbe qui n'est pas de la sorte coiffée par l'organe adamantin, reste de son côté en continuité avec le tissu gingival.

Dès cette époque, l'organe de l'émail s'est profondément modifié. Au centre, les cellules épithéliales qui le composaient ont pris la forme de corps étoilés. Chacune présente un noyau entouré d'une masse transparente ou finement granuleuse, ramifiée et anastomosée par des prolongements plus ou moins fins avec les cellules voisines. Toutes sont plongées dans une substance amorphe, translucide, coagulable par les acides et ayant la consistance et l'aspect du blanc d'œuf. Cette matière amorphe renferme de fines granulations qui sont surtout abondantes vers la face bulbaire de l'organe de l'émail. On y trouve de plus quelques leucocytes cheminant entre les prolongements des cellules étoilées. — Le nombre de ces dernières paraît augmenter à mesure que l'organe se développe, mais probablement aux dépens des éléments moins différenciés qui occupent la périphérie de l'organe.

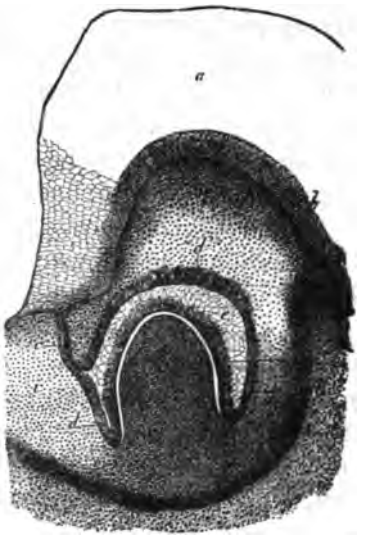

Fig. 142. — Dent de veau en évolution, montrant l'organe adamantin excavé à sa face profonde pour loger le bulbe. *a*, mur gingival; *c*, cordon *d e f*, épithélium superficiel, central et profond de l'organe adamantin; *h i*, tissu embryonnaire de la gencive et du bulbe en continuité. (Gr. 23/1.)

Après la mort les cellules de l'organe adamantin deviennent rapidement le siége d'une altération cadavérique amenant la production de gouttelettes dites sarcodiques (voy. § 15) dans le corps cellulaire, autour du noyau. L'élément prend par suite une forme vésiculeuse. On peut, dans quelques circonstances, suivre directement sous le microscope toutes les phases du phénomène, tandis qu'à la périphérie des vésicules ainsi formées, les prolongements cellulaires restent anastomosés les uns avec les autres.

Malgré la forme de ces éléments, qui les rapproche de ceux du tissu conjonctif, ils n'ont avec ces derniers qu'une communauté d'aspect dû à la production, entre les cellules épithéliales primitives, d'une substance amorphe qui s'est progressivement accrue en quantité; mais comme les cellules sont restées dès le début adhérentes par des

points plus ou moins étendus de leur surface, le liquide épanché les a progressivement écartées. Ce processus n'est pas d'ailleurs spécial aux cellules de l'organe adamantin ; nous l'avons déjà signalé en parlant du développement des cellules fibro-plastiques du poulet (§ 66) quand la matière amorphe apparaît entre elles (1). Nous le retrouverons dans l'histoire du développement des follicules de Graaf (2).

Cette métamorphose des éléments d'abord nettement polyédriques de l'organe de l'émail, commence par le centre et s'étend peu à peu vers la périphérie en présentant toutes les transitions jusqu'à la forme nettement cylindrique des cellules qui limitent l'organe adamantin du côté du bulbe. Celles-ci sont elles-mêmes anastomosées avec des cellules peu volumineuses, à prolongements courts, qui servent de passage (*stratum intermedium* de Kollmann) aux cellules centrales. Cette couche intermédiaire est très-accusée sur l'embryon de bœuf de 25 centimètres.

Les cellules périphériques présentent de très-bonne heure une disposition différente, selon qu'elles doivent tapisser la face concave de l'organe reposant sur le bulbe, ou la partie bombée en contact avec le tissu de la gencive. Cette différence s'accuse dès les premiers développements du germe des dents de la seconde dentition chez le bœuf. La couche épithéliale qui doit rester en rapport avec le bulbe et au contact de laquelle se formera l'émail, est constituée dès l'origine par des cellules toutes égales et très-régulièrement disposées en palissade. Les cellules qui répondront plus tard à la face libre de l'organe adamantin, au contraire, sont irrégulièrement distribuées et forment par places des éminences plus ou moins prononcées dont nous avons indiqué plus haut l'apparition précoce sur le cordon. Cette disposition ne fait que s'accentuer quand l'organe a atteint tout son développement ; sa surface, du côté de la cavité buccale, est irrégulière, mamelonnée, couverte de prolongements formés de cellules épithéliales et plus ou moins couchés les unes sur les autres. Dans les dépressions qui séparent ces éminences, rampent les capillaires du tissu lamineux ambiant (3) : au-dessous d'eux la couche épithéliale

(1) Comparez l'action des réactifs sur les cellules de la gaîne interne de la racine des poils (§ 364).

(2) On pourrait joindre à ces exemples du développement normal d'un liquide intercellulaire entre les éléments épithéliaux de l'organe adamantin et des follicules de Graaf, celui qu'on a parfois l'occasion d'observer sur certains embryons de poulet où le tissu du feuillet externe devient de la même manière caverneux et représente une trame lacunaire remplie d'un liquide encore indéterminé. — Cette interprétation du tissu de l'organe adamantin paraît avoir été donnée pour la première fois par Legros (*loc. cit.*).

(3) Un point de vue peut-être plus exact serait de considérer, au contraire, ces dépressions vasculaires comme de véritables papilles analogues à celles du derme, pénétrant plus ou moins avant dans un épithélium comblant leurs intervalles.

perd même toute disposition pavimenteuse et prend presque l'apparence d'une trame fibreuse, due, sans doute, au grand nombre de prolongements cellulaires enchevêtrés. La disposition épithéliale n'est sensible que dans ces prolongements que nous venons de décrire et qui se montrent, en particulier, chez le bœuf, à la fois limités par un contour très-net et uniquement formés de cellules polyédriques par pression réciproque.

Les cellules périphériques de la région déprimée par le bulbe, au contraire, s'allongent; leur extrémité tournée vers le centre de l'organe adamantin s'effile en un ou plusieurs prolongements qui s'unissent aux prolongements des cellules étoilées du *stratum intermedium*. Ces cellules (1) complétement développées, représentent des prismes de dimensions égales à 5 ou 6 pans, et toujours droits; leur longueur est de 20 à 50 μ, leur largeur de 3 à 5 μ. Elles sont parsemées de fines granulations pâles, grisâtres, d'égal volume. Le noyau d'abord placé au centre de l'élément, se montre par la suite plus rapproché de l'extrémité munie de prolongements. Sa longueur est de 14 à 18 μ, sa largeur est celle de la cellule. L'eau gonfle ces éléments et les rend cylindriques; les acides étendus pâlissent le contour de la cellule, en donnant plus de netteté au noyau.

Le tissu de l'organe de l'émail n'est pas vasculaire. L'organe tout entier refoulé par les progrès du développement de la dent, finit par s'atrophier et disparaître complétement.

§ 378. — Bulbe.

Le bulbe débute par une légère opacité du tissu embryonnaire en contact avec la surface plane ou un peu concave de l'organe de l'émail opposée à son pédicule. Cette opacité est due à la production en ce point des particularités qui caractérisent le tissu phanérophore (§ 357), formé d'éléments et d'une matière amorphe finement granuleux. A la périphérie on observe bientôt une zone claire de 10 μ environ d'épaisseur et qui devient de plus en plus hyaline. Nous conserverons à cette zone le nom de *membrane préformative*, sous lequel on l'a décrite; on verra plus loin (§ 381) qu'elle représente le premier rudiment de la dentine.

Le bulbe annonce bientôt par des éminences plus ou moins nom-

(1) Les cellules prismatiques de l'organe adamantin ont été découvertes par Purkinje et Raschkow (1835). Elles ont ensuite été étudiées par Schwann (1838) et plus tard par Todd et Bowman (*Physiological Anatomy*, London, 1847).

breuses de sa surface en contact avec l'organe adamantin, la forme qu'aura la dent future.

Les vaisseaux commencent à apparaître dans le bulbe, au moment où celui-ci mesure $0^{mm},5$ à $0^{mm},8$; ils ne pénètrent jamais dans la membrane préformative. Les capillaires forment un réseau à mailles arrondies, mesurant trois à quatre fois le diamètre des vaisseaux limitants.

§ 379. — Paroi folliculaire.

Du soixante-dixième au soixante-quinzième jour, on voit sur les coupes longitudinales d'un bulbe dentaire convenablement faites, deux prolongements se détacher de chaque côté de la base du bulbe. Ce sont les premiers vestiges de la paroi folliculaire, qui offre, au début, la forme d'une cupule ouverte par le fond. Elle st constituée par du tissu lamineux plus dense que le tissu environnant. Cette cupule croissant toujours, enveloppe finalement comme dans un sac le bulbe et l'organe de l'émail qui se trouve dès lors isolé de son cordon épithélial. Cette paroi prend peu à peu l'aspect d'une membrane lamineuse à fibres feutrées. Certains histologistes y reconnaissent l'existence de deux feuillets.

La vascularisation de la paroi folliculaire reste complément indépendante de celle du bulbe qui n'est en rapport que par le point d'attache de celui-ci, avec le reste du système sanguin.

§ 380. — Modifications de la lame épithéliale et du cordon.

La lame épithéliale et le cordon séparés de l'organe adamantin par la fermeture de la paroi folliculaire, deviennent dès lors le siége d'une prolifération de leurs éléments. Ils envoient des bourgeons irréguliers, formés de grandes cellules polygonales semblables à celles de la lame, s'ils dépendent de la lame (1); ou de petites cellules, s'ils dépendent du cordon. Ces expansions sont surtout abondantes sur le cordon au voisinage de la paroi folliculaire. A un moment donné, tout ce travail de prolifération paraît s'arrêter, pour la lame, avant l'apparition de la dentine; et pour les débris du cordon, un peu plus tard. Puis ces amas cellulaires, ayant perdu toute connexion, épars dans le tissu lamineux de la gencive (fig. 144) se résorbent, mais seulement vers l'époque de l'éruption.

Pendant que ces modifications s'effectuent aux dépens des débris du

(1) On peut trouver au milieu de ces cellules, des globes épidermiques formés par le développement d'un certain nombre de cellules autour d'une d'elles ou de quelque concrétion. comme centre. Ces productions existent également dans le thymus (voy. § 186).

cordon épithélial et de la lame, le tissu embryonnaire de la gencive prend les caractères du tissu lamineux; un riche réseau vasculaire envoie ses anses dans la paroi folliculaire où elles se ramifient à la surface de l'organe de l'émail, comme nous l'avons indiqué (§ 377).

§ 381. — Cellules de la dentine.

De bonne heure les cellules du tissu du bulbe placées au voisinage immédiat de la membrane préformative (§ 378) se rangent les unes contre les autres : elles deviennent ainsi prismatiques par pression réciproque. Leur noyau se retire généralement vers l'extrémité de la cellule qui regarde le centre du follicule. A l'autre extrémité, le corps de la cellule présente une modification particulière : il cesse à un niveau déterminé et nettement tranché d'être granuleux, il devient absolument transparent; en même temps, il s'effile de manière à former un ou plusieurs prolongements qui plongent dans la substance de la membrane préformative. Nous conservons aux éléments qui offrent ce caractère spécifique le nom de *cellules de la dentine*, que leur a donné M. Ch. Robin. On les a aussi appelés « odontoblastes ».

Fig. 143. — Cellules de la dentine d'un jeune chat, quelques jours après la naissance. Le corps cellulaire granuleux est surmonté d'un prolongement hyalin qui s'enfonce dans la dentine (fibre dentaire). (Gr. 350/1.)

La substance de la membrane préformative, ainsi pénétrée normalement par ces prolongements cellulaires, se modifie autour d'eux, se transforme en dentine. Les canalicules qu'offre celle-ci répondent aux prolongements des odontoblastes, absolument comme les canalicules osseux répondent aux prolongements des ostéoblastes (§ 303); seulement dans le cas des ostéoblastes ces prolongements sont variables de direction; ils sont en quelque sorte polarisés dans les cellules de la dentine, ils s'avancent normalement à la surface du bulbe. Mais en somme, tous les caractères rapprochent ces deux sortes d'éléments.

La longueur des cellules de la dentine, abstraction faite de leur prolongement hyalin, varie de 20 μ à 40 μ, leur largeur de 7 μ à 10 μ; leur contour est pâle. Le noyau est foncé, volumineux relativement au corps de la cellule; il est ovoïde ou sphérique. Il mesure, en général,

6 μ à 10 μ de diamètre, de sorte qu'il occupe toute la largeur du corps de l'élément, ou même la dépasse.

Les odontoblastes ainsi placés en dedans de la couche de dentine qui naît autour de leurs prolongements hyalins appelés aussi *fibres dentaires* (Ch. Tomes), se trouvent par suite incessamment refoulés plus loin de la surface de la dent, leurs prolongements s'allongeant à mesure que l'ivoire augmente d'épaisseur. Telle est l'origine des canalicules qui le traversent en entier.

Il est possible que, comme dans la substance osseuse, l'excavation tubulaire répondant au prolongement de chaque cellule constitue d'abord un canal simple et pousse ensuite des arborisations plus fines, absolument comme les canalicules osseux se multiplient et se ramifient par les progrès de l'âge autour des ostéoplastes.

On peut très-bien observer les prolongements des odontoblastes en rapport avec les canalicules de la dentine sur des coupes de bulbes dentaires de jeunes chats, quelques jours après la naissance. Si l'on essaie de dissocier les cellules de la dentine à cette époque, après macération convenable dans la liqueur de Müller, on met facilement à nu l'extrémité engagée dans l'ivoire. La limite entre les deux substances du corps cellulaire et de son prolongement, outre qu'elle est ordinairement bien tranchée par les caractères physiques de l'une et de l'autre, présente le plus souvent un léger élargissement. A celui-ci répond la base d'un petit cône hyalin, dont le sommet très-effilé pénètre dans le canalicule (fig. 143).

Les cellules de la dentine nous offrent, comme on le voit, un exemple très-net de la constitution complexe de certains éléments anatomiques (§ 19). Leur corps, en effet, est composé de deux substances. D'après Kuppfer, la substance hyaline du prolongement existerait dans tout l'élément, mélangée à une autre substance fibrillaire ayant des réactions propres et qui pourrait, vers la base du prolongement, donner à cette région du corps cellulaire une apparence striée. Elle pourrait aussi, selon les cas, être plus ou moins abondante proportionnellement à la substance hyaline.

§ 382. — Chapeaux de dentine.

C'est seulement vers le quatre-vingtième ou le quatre-vingt-cinquième jour qu'apparaissent enfin entre le bulbe, véritable germe de la dentine, et l'organe adamantin, véritable germe de l'émail, les éléments définitifs qui doivent constituer la dent. Nous avons indiqué comment l'ivoire apparaissait autour des prolongements des odon-

toblastes, se substituait à la membrane préformative et s'accroissait ensuite. Cette apparition de la dentine se fait en premier lieu au sommet du bulbe qui se trouve ainsi coiffé d'un petit cône solide auquel on a donné le nom de *chapeau de dentine* (1). Il est à remarquer qu'il se produit d'abord autant de chapeaux de dentine qu'il y a de saillies du bulbe pénétrant dans autant de dépressions correspondantes de l'organe adamantin; puis ces chapeaux croissant toujours par apposition de dentine au-dessous d'eux, ils finissent par n'en former plus qu'un seul. Les dents ne sont pas comme les os incessamment remaniés par la résorption modelante (§ 302 et suiv.), qui paraît ne jouer ici qu'un rôle tout à fait secondaire et même hypothétique.

La dentine en formation est toujours très-nettement délimitée, plus nettement même que la substance osseuse. Elle ne présente pas la zone striée et les différences de réaction que nous avons signalées chez celle-ci (§ 303).

§ 383. — Émail.

Quand le chapeau de dentine mesure un millimètre de hauteur totale environ, l'émail apparaît et s'étend du sommet du chapeau de dentine vers ses bords, en s'amincissant progressivement; il cesse avant de les avoir atteints. Si l'on traite dès cette époque la dent par l'acide chlorhydrique dilué, on voit se soulever à la surface de l'émail déjà formé, une mince pellicule transparente, qui n'est autre que la cuticule (§ 374). C'est, en tout cas, *au-dessous* de cette pellicule, qu'elle soit ou non un artifice de préparation, que se forment les prismes de l'émail. Chacun répond par son extrémité périphérique à l'extrémité correspondante d'une cellule de l'organe adamantin et reste avec cette cellule en correspondance absolue : c'est elle qui règle la disposition et le diamètre qu'il aura.

Les prismes de l'émail semblent n'être, en somme, qu'une production cuticulaire d'un ordre spécial (2), formée ou plutôt *déposée* par les cellules de l'organe adamantin. La cuticule représenterait dans ce cas simplement la couche la plus récente de ce dépôt, non encore infiltrée de sels calcaires et s'enlevant d'une seule pièce comme le plateau de certaines cellules cylindriques (§ 112).

Le mode de formation des prismes explique très-bien qu'ils com-

(1) Le premier chapeau de dentine apparaît au sommet du bulbe de l'incisive médiane, le 80e jour pour le maxillaire inférieur, du 81e au 86e jour pour le maxillaire supérieur. Puis viennent par ordre d'apparition ; les chapeaux de la première molaire, de la deuxième incisive, à une semaine d'intervalle ; puis enfin celui de la canine, du 120e au 125e jour.

(2) Analogue à certaines coquilles de mollusques à structure prismatique.

mencent par être très-courts et qu'ils s'allongent par leur extrémité périphérique. A cette époque, quand ils sont ainsi récemment formés, on peut plus facilement les séparer les uns des autres. Ils paraissent alors nettement prismatiques.

§ 384. — Cément.

L'apparition du cément n'a lieu qu'à l'époque où la couronne est entièrement développée et où les racines prolongent la base de celle-ci. Ce moment correspond au début du phénomène de l'éruption. A cette époque, la paroi folliculaire, interposée à la dent et au maxillaire est devenue le périoste alvéolo-dentaire. — C'est entre ce dernier et l'ivoire que se produit le cément. Il apparaît par ossification directe sur la racine à mesure qu'elle s'allonge; et, au contraire, il s'accroît en épaisseur de bas en haut, c'est-à-dire, pour parler plus exactement, des extrémités des racines vers le collet.

On peut, d'après tout ce qui précède, tracer le tableau suivant de la dérivation des éléments constitutifs des dents :

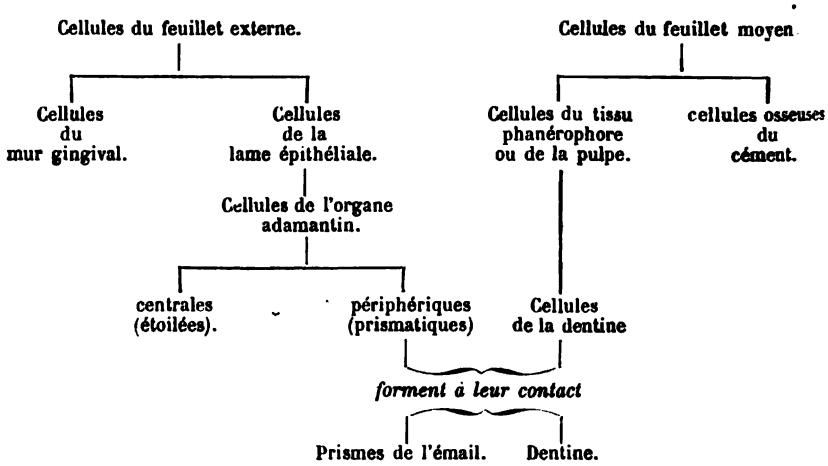

§ 385. — Follicules des dents permanentes.

Si l'on étudie avec un grossissement de 100 à 200 diamètres des coupes pratiquées sur des mâchoires d'embryon humain mesurant 20 centimètres du vertex aux talons, on constate qu'il existe constamment au niveau du point de jonction du cordon épithélial (§ 377) avec l'organe de l'émail, un bourgeon en forme de massue extrêmement allongée. Ce

bourgeon s'enfonce à côté de l'organe adamantin (ordinairement en dedans) dans la profondeur de la mâchoire, en décrivant une ligne spirale. Il est constitué des mêmes éléments que le cordon épithélial dont il émane; ce sont les mêmes cellules polyédriques au centre, recouvertes d'une couche unique de cellules prismatiques. Ce bourgeon deviendra l'organe adamantin de la dent permanente (1). Le cordon qui l'unissait à celui de la dent temporaire se rompt de bonne heure, et à partir de ce moment, on voit se succéder tous les phénomènes qui

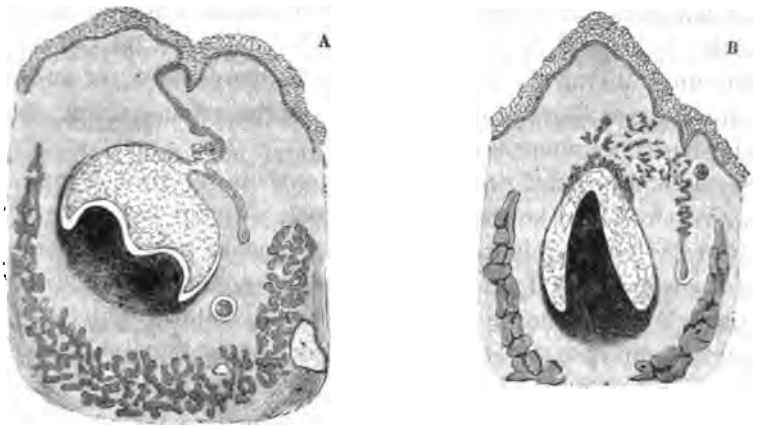

Fig. 144 (d'après Legros et Magitot). — A, coupe d'une molaire temporaire sur un embryon humain de 20 centimètres; on voit le follicule de la dent permanente se détacher du collet de l'organe adamantin de la dent en formation. Celui-ci est encore relié par le cordon à l'épithélium buccal où le mur gingival s'est un peu effacé. Le cordon commence à présenter d'autre part des bourgeonnements épithéliaux. (Gr. 60/1.) — B, coupe d'une incisive d'un embryon humain de 38 centimètres. Comme dans la figure voisine un espace clair réticulé représente l'organe de l'émail, le bulbe est figuré par une masse foncée. Le follicule de la dent permanente, dont le cordon est disposé en spirale est complétement isolé; le cordon de la dent de lait est désagrégé et ses débris cellulaires sont dispersés dans le tissu embryonnaire de la gencive.

ont marqué le développement de la dent temporaire, avec cette différence qu'ils mettent, chez l'homme, plusieurs années à s'accomplir.

Quant aux dents qui s'ajoutent en arrière de la série des dents de lait, la première grosse molaire permanente naît directement de la lame épithéliale. On la trouve déjà bien développée pendant la vie fœtale. — La seconde grosse molaire naît de la première comme les autres dents permanentes naissent des dents caduques; seulement le

(1) D'après Ch. Tomes (*On the Development of Teeth*, in *Quart. Journ. of Microsc. Science*, janvier 1876), ce mode de renouvellement des dents s'appliquerait aux mammifères, aux reptiles, aux batraciens et aux poissons cartilagineux. Chez les poissons osseux, au contraire, les germes des dents de remplacement dériveraient, comme les germes des dents primitives, directement de l'épithélium superficiel.

bourgeon qui la produira, se porte ici en arrière, au lieu de se porter en dedans : la dent de sagesse naît à son tour de la seconde molaire, comme celle-ci est née de la première.

§ 386.

Il nous reste à indiquer les âges où se passent les différents phénomènes connexes que nous venons de passer en revue séparément.

Sur un embryon de 3 centimètres (septième semaine), le bourrelet épithélial existe sur les mâchoires. Il n'y a aucune trace de lame épithéliale.

Sur un embryon de 5 centimètres 1/2 (deux mois), la substance osseuse du maxillaire est apparue. Le bulbe est nettement distinct au-dessous du renflement épithélial.

Sur un embryon de 7 centimètres 1/2 (onzième semaine), la paroi folliculaire enveloppe la base du bulbe, mais n'est pas encore fermée au sommet de l'organe adamantin. Il n'existe aucune trace du cordon des dents permanentes. La *membrane préformative* est bien distincte; l'organe de l'émail montre dans son centre des cellules étoilées.

Sur un embryon de 11 centimètres (douzième semaine), les follicules ne sont pas clos; il n'y a pas trace de dentine.

Sur un embryon de 15 centimètres (treizième semaine), l'état est encore le même.

Sur un embryon de 20 centimètres (commencement du quatrième mois), le cordon épithélial n'est pas encore rompu, le follicule n'est pas clos. Les incisives et les canines sont pourvues d'un chapeau de dentine, tandis que les molaires n'en auront qu'une semaine plus tard environ. L'organe de l'émail est en plein développement et le *stratum intermedium* (§ 377) très-accusé. Apparition du bourgeon secondaire.

Sur un embryon de 23 centimètres 1/2 (dix-huitième ou dix-neuvième semaine) les cordons des follicules permanents s'isolent. Les cordons primitifs sont dissociés.

III. — GLANDES SALIVAIRES.

§ 387.

Les glandes salivaires sont disséminées en grand nombre sur les parois de la bouche. Nous ne parlerons ici que des organes plus particulièrement désignés sous ce nom : la parotide, les glandes sous-maxillaires et sublinguales. Toutefois, il convient d'ajouter que la mu-

structure se retrouve dans les glandes de la région postérieure des lèvres, de la face interne des joues, du voile du palais, de la base de la langue, ainsi que dans celles qui tapissent une partie de la voûte du pharynx.

Les observateurs ont cherché dans la constitution des glandes salivaires des différences en rapport avec les différentes espèces de salive qu'elles versent. Heidenhain (1), et plus récemment Lavdowsky (2), se fondant sur la prédominance de telle ou telle variété de cellules épithéliales dans les culs-de-sac, ont divisé les glandes salivaires en deux groupes : 1° les glandes salivaires muqueuses ; 2° les glandes salivaires séreuses. Lavdowsky en donne la classification suivante :

1° Glandes muqueuses : orbitaire et sous-orbitaire (chien, chat), sublinguale (chien, chat, lapin, homme).

2° Glandes séreuses : orbitaire et sous-maxillaire (lapin), parotide (chien, chat, lapin, homme).

Bien qu'on trouve, en effet, quelques différences de structure parmi les diverses glandes salivaires, néanmoins ces différences ne nous paraissent pas tellement accusées qu'on ne puisse les faire rentrer dans une description commune.

Les acini des glandes salivaires sont volumineux, mesurant de 1 à 2 millimètres de diamètre. Ils sont légèrement polyédriques par pression réciproque, séparés par des couches de tissu lamineux extrêmement minces. Cette trame toutefois est plus lâche dans la parotide que dans les autres glandes salivaires : par suite, le tissu de celle-là est moins ferme.

On trouve dans le tissu lamineux interposé aux culs-de-sac, à côté des cellules fibro-plastiques ordinaires, une variété de ces éléments sur laquelle Waldeyer a appelé l'attention et qu'il a désignée sous le nom de « *plasmazellen, cellules protoplasmiques* (3) ». On les rencontre aussi à d'autres places. Ils se distinguent des cellules fibro-plastiques ordinaires par la propriété qu'ils ont de fixer énergiquement le violet de dahlia (*Dahliaanilin*), tandis que celles-ci restent incolores au contact du réactif. Mais il n'en résulte pas, comme nous l'avons indiqué (§ 19), que ces cellules, quoique présentant des réactions dis-

(1) *Ueber die acinösen Drüsen der Schleimhaut, insbesonder der Nasenschleimhaut.* Inaug. diss. Breslau, 1870.

(2) *Zur feinen Anatomie der Speicheldrüsen, insbes. d. Orbitaldrüse,* in *Max. Schulze's Arch.*, Bd XIII, 2 Heft.

(3) Voyez le travail de P. Ehrlich sur ces éléments dans *Arch. f. mikr. Anat.*, Bd XIII, 2 Heft.

tinctes jusqu'à un certain point, doivent être considérées comme formant une espèce anatomique spéciale.

Le tissu conjonctif des glandes salivaires est riche en fibres-cellules.

§ 388. — Culs-de-sac. Épithélium glandulaire.

Les culs-de-sac sont allongés, étroits, mesurant 50 à 60 μ de diamètre, parfois un peu variqueux. Chez l'enfant ils sont plus courts que chez l'adulte, et un peu plus larges.

La paroi propre est homogène, transparente, résistante, en sorte que les culs-de-sac se laissent facilement isoler. Elle mesure de 4 à 5 μ d'épaisseur. Pflüger indique comme moyen de la préparer la macération dans l'eau distillée. L'eau pénètre par endosmose au-dessous de la membrane et la soulève plus ou moins. Cette paroi ne présente jamais de noyaux dans son épaisseur.

L'épithélium des culs-de-sac glandulaires est d'une étude difficile; il est encore mal connu. Il ne laisse au centre du cul-de-sac qu'un canal étroit, large tout au plus de 3 μ. On peut décrire cet épithélium comme formé de deux couches distinctes, dont la plus profonde, peu épaisse, discontinue et appliquée contre la paroi, prête à des interprétations diverses.

Cet épithélium varie d'ailleurs selon la nature de la glande. Dans les glandes muqueuses, il se compose d'un rang de grosses cellules polyédriques, transparentes, ayant un petit noyau logé tout à fait au fond de l'élément Ce noyau est même souvent à la base d'une sorte de prolongement qu'offre de ce côté la cellule et qui semble s'engager sous les cellules voisines. Ce que nous dirons plus loin explique suffisamment cette apparence. Les mêmes cellules dans les glandes salivaires séreuses sont plus petites, plus granuleuses, se colorent plus facilement par le carmin et l'hématoxyline. Elles possèdent un noyau sphérique, bien visible, occupant le centre de l'élément.

Indépendamment de ces deux variétés de cellules que l'on trouve parfois confondues dans la même glande, Schlüter et Gianuzzi (*Ber. d. K. Saechs. Gesellsch. d. Wissensch. zu Leipzig*, 27 nov. 1865) ont signalé pour la première fois au-dessous d'elles d'autres éléments appliqués contre la paroi propre des culs-de-sac, et se présentant souvent sur la coupe de ceux-ci, en amas ayant la forme de demi-lunes (*Lunulazellen*) : nous les désignerons sous le nom communément employé de « lunules ».

Ces *lunules* résultent de la juxtaposition de cellules, 2 à 6 environ, différentes des cellules superficielles et destinées évidemment à la reproduction de celles-ci. Ce sont, en réalité, des cellules jeunes et peut-être encore indivises. Le *gâteau* qu'elles forment (se présentant sur les coupes comme une lunule) montre en dedans du cul-de-sac des excavations répondant aux extrémités des cellules superficielles. Ces gâteaux s'anastomosent entre eux par des prolongements (1).

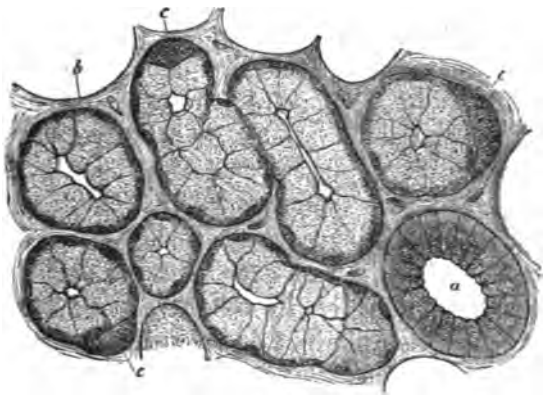

Fig. 145 (d'après Kölliker). — Coupe de la glande sous-maxillaire du chien à l'état de repos. *a*, conduit excréteur; *b*, culs-de-sac glandulaires tapissés de cellules polyédriques; *c*, lunules. (Gr. 570/1.)

Contrairement aux autres cellules du cul-de-sac, la substance des lunules fixe très-bien le carmin, l'hématoxyline et même le chlorure d'or. On obtient en particulier de belles préparations avec ce dernier réactif, en déposant, sur les pièces déjà chlorurées, une goutte de sulfate d'ammoniaque (Lavdowsky). Les noyaux se colorent dans ce cas en jaune brun et les limites cellulaires deviennent apparentes. C'est en se fondant sur ces différentes réactions que Asp (*Schwalbe's Jahresber*, II, p. 195) donne à ces éléments le nom de « cellules séreuses », par opposition à celui de « cellules muqueuses » qu'il réserve aux cellules superficielles. Si l'on se reporte aux particularités que nous avons indiquées en traitant de l'histoire des séreuses (§ 131), on verra que les cellules séreuses de Asp, chargées de la reproduction de l'épithélium, répondent au contraire aux cellules que nous avons désignées sous le nom de *muqueuses* dans différentes membranes, où ces éléments en prolifération ont d'autres caractères que les éléments arrivés à leur période d'état (§ 131).

(1) C'est probablement à cette disposition qu'il faut rapporter le *réseau intra-alvéolaire* décrit par F. Boll dans la sous-maxillaire du chien (*Beitrœge zur mikrosk. Anatomie der Drüsen*. Inaug. diss. Berlin, 1869).

§ 389. — Physiologie des cellules des culs-de-sac salivaires.

Heidenhain a étudié les modifications qui surviennent dans les glandes salivaires par l'excitation prolongée de l'organe. Il a montré ce fait intéressant que les cellules des culs-de-sac subissent une diminution notable de volume après une salivation active. On savait de plus que sur les animaux tués pendant la mastication ou peu après, les cellules de la parotide sont chargées de nombreuses granulations qui obscurcissent le corps cellulaire et en rendent les contours peu appréciables. Lavdowsky (*loc. cit.*), par des excitations portées sur la corde du tympan et de durée variable, est parvenu à suivre pas à pas les différentes modifications qui se produisaient dans la glande sous-maxillaire. Voici les résultats importants pour la physiologie cellulaire auxquels il est arrivé. Il distingue trois périodes ou stades.

Première stade. — Après deux à deux heures et demie d'excitation par un faible courant d'induction, les cellules superficielles (par rapport au conduit central) ont diminué de volume. Leurs noyaux se sont arrondis et occupent maintenant le centre de l'élément. Les lunules ont augmenté d'épaisseur.

Deuxième stade. — Après quatre heures, les lunules ont encore augmenté de volume et présentent des sortes d'excroissances. Leurs noyaux sont devenus plus abondants. Les cellules centrales sont encore plus réduites que précédemment; leur corps est devenu granuleux et a acquis la propriété de fixer le carmin; les limites entre ces éléments sont de moins en moins appréciables.

Troisième stade. — Après sept heures d'un faible courant d'induction, les cellules centrales ont complétement disparu. Les culs-de-sac sont tapissés d'une seule sorte de cellules granuleuses se colorant par le carmin.

En d'autres termes, par suite de l'excitation, on ne retrouve plus les cellules ordinaires de la glande, et les lunules paraissent être le point de départ d'une formation épithéliale nouvelle débutant par la multiplication de leurs noyaux suivie de la segmentation de la substance granuleuse interposée à ceux-ci.

§ 390. — Conduits excréteurs.

Les conduits excréteurs des glandes salivaires ont des parois très-épaisses et constituées principalement par une couche de tissu lamineux; on y trouve aussi, surtout dans le canal de Wharton, quel-

ques fibres-cellules disposées, en général, parallèlement à l'axe du canal. Ces parois sont peu vasculaires. Elles sont tapissées d'un épithélium cylindrique dont la moitié externe des cellules, en rapport avec la paroi, semble striée (§ 112), comme le montre la figure 145.

§ 391. — Vaisseaux et nerfs.

Chaque acinus possède un système sanguin indépendant fourni par une artériole et une veinule, dont les divisions forment entre les culs-de-sac un réseau capillaire à mailles très-irrégulières. Le diamètre des vaisseaux est en moyenne de 8 μ. Chaque cul-de-sac glandulaire se trouve enveloppé de deux ou trois mailles vasculaires qui communiquent largement avec celles des culs-de-sac voisins.

Les conduits excréteurs sont également pourvus, jusqu'à leur abouchement à la surface de la muqueuse, d'un réseau capillaire à mailles arrondies. Celui-ci est accompagné en dehors de deux veinules qui s'anastomosent de place en place et finissent par se perdre dans le réseau veineux de la muqueuse (Toldt).

Les glandes salivaires reçoivent de nombreux filets nerveux. Ceux-ci se divisent en fibres de Remak destinées aux vaisseaux, et en tubes à myéline désignés sous le nom de *nerfs glandulaires*. Ces nerfs présentent sur leur trajet de nombreux ganglions, et on les suit jusque sur les plus petits lobules de la glande. On ignore leur mode de terminaison (1).

IV. — CAVITÉ BUCCALE.

§ 392. — Lèvres.

Les lèvres appartiennent à la catégorie des muqueuses dermoïdes (§ 124) ; elles ne possèdent ni glandes, ni bulbes pileux (2). Elles présentent, selon le point où on les examine, une structure qui s'éloigne de plus en plus de celle de la peau, pour se rapprocher de celle de la muqueuse buccale proprement dite.

Le chorion porte des rangées rapprochées de papilles. Les unes sont vasculaires ; dans les autres on trouve des corpuscules de Krause

(1) Pflüger (*Ueber die Endigungen der Absonderungsnerven in den Speicheldrüsen und in dem Pancreas*, in *Arch. f. mikr. Anat.*, 1869) a essayé de montrer la connexion des tubes nerveux et des cellules glandulaires soit directement, soit par l'intermédiaire de cellules nerveuses multipolaires. Seulement ses recherches qui remontent déjà à quelques années ne paraissent pas avoir encore reçu une confirmation décisive.

(2) Dans certaines hypergenèses pileuses où la face tout entière est couverte de longs poils, les lèvres en sont exemptes.

et de Meissner (§§ 250-252) avec toutes les transitions entre eux, occupant tantôt le sommet, tantôt le milieu ou la base des papilles (Kölliker). Celles-ci peuvent atteindre $0^{mm},5$ de long. Elles diminuent en arrière à mesure que la couche épithéliale devient moins épaisse. Chez le nouveau-né elles peuvent faire saillie à la surface de la muqueuse en dedans de la bouche.

L'épaisseur de l'épithélium augmente d'abord d'avant en arrière, puis diminue rapidement. Il présente les caractères suivants : les cellules superficielles sont aplaties avec un noyau aplati lui-même, ordinairement un peu allongé, quelquefois rond (voy. fig. 47). Dans la couche moyenne, les cellules sont plus larges que hautes, elles deviennent de plus en plus polyédriques dans la profondeur.

Les glandes commencent à se montrer en arrière des lèvres à partir du point où l'épithélium a pris l'épaisseur qu'il conservera dans la cavité buccale. Ces glandes offrent la même constitution que les salivaires (§ 387 et suiv.). Le conduit excréteur est formé d'une membrane anhiste dans laquelle s'enfonce l'épithélium stratifié de la muqueuse en passant à l'état d'épithélium prismatique.

§ 393. — Muqueuse des joues.

La muqueuse de la paroi interne des joues est entièrement analogue à celle de la région postérieure des lèvres, que nous venons de décrire. La forme des papilles est variable. Elles sont généralement élargies à la base. Les glandes sont rares, mais elles sont plus volumineuses que dans les autres régions.

§ 394. — Gencives.

Le tissu des gencives doit sa consistance à une grande abondance de fibres lamineuses dont la disposition rappelle le tissu fibreux; les faisceaux qu'elles forment sont en continuation avec ceux du périoste. L'épithélium est pavimenteux; les cellules superficielles sont déprimées, les profondes sont cylindriques reposant d'une part sur le tissu lamineux, et se terminant d'autre part en pointe au milieu des cellules de la couche moyenne. Il y a des papilles, complétement recouvertes par cet épithélium, coniques ou arrondies, simples ou composées. Le chorion de la muqueuse est peu riche en nerfs. Il est résistant comme le tissu sous-jacent par suite de l'abondance des fibres lamineuses.

§ 395. — Voûte palatine.

La structure de la muqueuse de la voûte palatine diffère sensiblement de celle des gencives ; l'épithélium pavimenteux, moins épais en avant que celui des gencives, l'est plus au contraire vers le fond de la bouche. Les papilles sont aussi plus rares, au moins en avant; cependant elles augmentent de nombre et de longueur en arrière. En arrière le tissu sous-muqueux prend le caractère de tissu lamineux lâche ; on y trouve sur le côté, quelques cellules adipeuses.

Il existe vers la partie médiane de la voûte palatine des glandes salivaires d'autant plus nombreuses qu'on s'avance plus en arrière.

§ 396. — Voile du palais et luette.

La muqueuse du voile du palais offre les caractères généraux de la muqueuse buccale.

Chez le nouveau-né, la luette est tapissée par un épithélium pavimenteux. A la face postérieure, cet épithélium se continue avec l'épithélium vibratile des fosses nasales. Chez l'adulte, l'épithélium de la luette est également pavimenteux, partagé en deux couches, la profonde formée de cellules plus petites que la superficielle. L'épaisseur du chorion va en croissant de la voûte à l'extrémité de la luette. Les glandes palatines atteignent également leur plus grand volume sur la luette et on en trouve jusqu'à l'extrémité de celle-ci. Leur conduit excréteur est ordinairement tapissé par un épithélium cylindrique tantôt à un seul rang de cellules, tantôt à deux ou trois rangs. On peut voir cet épithélium s'avancer jusque près de l'orifice des conduits.

Le chorion de la muqueuse du voile et de la luette est riche en fibres élastiques. Il présente chez l'adulte des papilles qui se montrent surtout nombreuses et développées sur la luette. Celles-ci toutefois n'existent pas chez le nouveau-né à la partie postérieure. On voit seulement les vaisseaux venir faire des anses au voisinage de la limite de l'épithélium.

La muqueuse du voile très-riche en vaisseaux sanguins l'est également en lymphatiques : ils y présentent des dilatations ou lacs.

§ 397. — Piliers du voile.

La muqueuse des piliers offre exactement la même constitution que celle du reste de la cavité buccale. Les fibres élastiques y sont un peu plus abondantes. Les glandes diminuent à mesure que l'on s'avance en arrière. Elles sont chez l'adulte aussi nombreuses à ce niveau que sur

la luette, et forment une couche au milieu de laquelle on trouve des cellules adipeuses et des faisceaux de fibres musculaires.

Au niveau des amygdales l'épithélium est stratifié. Les papilles sont pour la plupart effacées. Sous l'épithélium on trouve un réseau vasculaire extrêmement serré.

§ 398. — Amygdales.

Les amygdales sont des glandes closes qui offrent par le groupement de leurs follicules un caractère particulier. Ils sont agglomérés plus ou moins régulièrement autour d'excavations ouvertes à la surface de la muqueuse. — On trouve des follicules semblables à ceux des amygdales, mais isolés, sur la base de la langue (§ 405) et dans la portion du pharynx munie de papilles (§ 411).

Fig. 146 (d'après Kölliker). — Coupe d'une amygdale de porc. *a*, épithélium de la cavité buccale se prolongeant dans les excavations *d e*; *b*, papilles de la muqueuse; *g*, follicules clos séparés par une trame lamineuse *h*; *c*, enveloppe de tissu conjonctif. (Gr. 10/1.)

Ces follicules sont plongés dans une trame lamineuse riche en corps fibro-plastiques, et dont la substance amorphe est molle et friable (1). Ils mesurent $0^{mm},2$ à $0^{mm},5$ de diamètre. Ils sont assez difficiles à voir, étant de même couleur que le tissu ambiant. Ils ont une paroi propre, épaisse, grenue, homogène, friable. L'acide chromique, le bichromate de potasse la durcissent mais la rendent plus friable encore.

L'épithélium contenu dans le follicule est formé de noyaux sphériques plongés dans un liquide visqueux; ils mesurent 7 μ, sont peu granuleux à l'état frais, mais le deviennent rapidement après la mort. Ordinairement ces noyaux n'ont pas de nucléole; ils peuvent en présenter un ou deux quand l'organe s'hypertrophie.

Les capillaires sont nombreux dans la trame lamineuse et se répandent autour des vésicules, mais sans offrir de disposition spéciale. Ils pénètrent dans le tissu de celles-ci.

V. — LANGUE ET ORGANES GUSTATIFS.

§ 399. — Fibres musculaires.

La langue est un organe essentiellement musculaire. Les faisceaux de fibres striés s'y croisent en plusieurs directions à la fois, accompa-

(1) Voy.. sur cette variété de tissu lamineux abondante tout autour du pharynx, § 410, note.

gnés de capillaires qui affectent pour chaque faisceau la disposition à mailles rectangulaires en rapport avec la direction des fibres (§ 318).

Ces fibres musculaires offrent en général un petit diamètre. Beaucoup viennent s'insérer normalement sur le chorion de la muqueuse. Elles affectent trois directions diverses. Les unes sont longitudinales, d'autres transversales; les troisièmes sont perpendiculaires aux deux premières. A la partie supérieure de la langue toutefois, ces trois ordres de fibres s'enchevêtrent tellement qu'elles ne présentent plus aucune direction dominante. On a vu (§ 316) que chez certains animaux elles sont multifides.

La masse musculaire de la langue est divisée en deux moitiés par une cloison médiane improprement appelée *cartilage lingual*. Cette cloison est uniquement constituée par du tissu fibreux à faisceaux de fibres lamineuses entrelacés.

Sous la muqueuse, vers la pointe de la langue et vers le cartilage lingual, le tissu conjonctif qui sépare les faisceaux musculaires renferme quelques vésicules adipeuses.

§ 400. — Muqueuse linguale.

Le chorion de la muqueuse linguale adhère intimement aux muscles sous-jacents, dans toute la portion située en avant du V lingual.

L'épithélium présente beaucoup d'analogie avec celui du reste de la bouche. Les cellules superficielles sont très-minces, mesurant de 45 à 50 μ de diamètre sur 2 ou 3 μ d'épaisseur; elles se montrent en général plissées dans les préparations; leur noyau est petit, ovoïde, occupant le centre de l'élément. Autour du noyau on trouve quelques granulations fortement réfringentes (fig. 47).

Dans les couches plus profondes, la largeur des cellules diminue en même temps que leur épaisseur augmente; elles prennent une forme polyédrique de plus en plus régulière: leur surface se charge de nombreuses dentelures et présente l'aspect crénelé (voy. § 110). Enfin, la dernière couche qui repose immédiatement sur le derme, se compose de cellules cylindriques à grand axe normal à la surface de celui-ci (couche *basilaire*, voy. § 339). Cet épithélium se modifie d'ailleurs, comme nous allons l'indiquer, sur les papilles qui recouvrent la face supérieure de l'organe, et au niveau des *corpuscules du goût* (§ 404).

§ 401. — Papilles de la langue.

La face inférieure de la langue est lisse: elle présente comme le reste de la muqueuse buccale des papilles (§ 124), mais celles-ci ne

dépassent pas le niveau de la couche épithéliale. Il en est autrement à la face supérieure où les papilles sont en saillie plus ou moins considérable et affectent des formes variées qui les ont fait désigner sous différents noms :

1° Papilles filiformes ;
2° Papilles fongiformes ;
3° Papilles caliciformes (papillæ circumvallatæ) ;
4° Papilles foliées (papillæ foliatæ).

1° *Papilles filiformes.* — Ces papilles, de beaucoup les plus nombreuses, recouvrent le dos et les bords de la langue. Elles sont formées par une saillie conique du chorion surmontée elle-même d'un certain nombre de *papilles secondaires* (de 5 à 20 environ Kölliker). La couche épithéliale dessine le même profil en l'accentuant considérablement. A chaque papille secondaire correspond un cône épithélial étroit, allongé, presque filiforme, se terminant en pointe. Quelques-uns de ces cônes atteignent jusqu'à 1mm,5 de longueur. L'épithélium qui les forme est stratifié de telle façon que les cellules les plus externes affectent la disposition des ardoises recouvrant un clocher pointu. Une seule cellule plus ou moins contournée sur elle-même termine souvent le cône. Ces prolongements épithéliaux tombent ordinairement d'un seul coup par desquamation. Quand celle-ci est un peu retardée, la langue devient blanche, on dit qu'elle est *chargée.*

FIG. 147 (d'après Todd et Bowman). — Deux papilles filiformes de l'homme dont l'une a été dépouillée de son revêtement épithélial. *p*, derme ; *ee*, revêtement épithélial ; *f*, prolongements filiformes. (Gr. 35/1.)

Chez le nouveau-né les papilles filiformes sont simples, ce n'est que plus tard qu'elles offrent des prolongements multiples.

2° *Papilles fongiformes.* — Elles sont surtout nombreuses vers la pointe et sur les bords de la langue. Elles ont la forme d'un champignon

arrondi porté sur un court pédicule. Leur surface est garnie de petites éminences (papilles secondaires de Kölliker) dont les intervalles sont entièrement comblés par l'épithélium, en sorte que la papille est lisse ; l'épithélium est lui-même peu épais, d'où la coloration rosée de ces papilles. Leur trame renferme moins de fibres élastiques que les papilles filiformes, et ces fibres ne s'avancent pas dans les éminences de la surface où l'on trouve seulement quelques fibres lamineuses (Kölliker).

3° *Papilles caliciformes.* — Elles peuvent être considérées comme des papilles fongiformes dont le pied est entouré d'un bourrelet figurant une espèce de rempart tantôt plus haut, tantôt moins haut que la papille ; de là le nom de *papillæ circumvallatæ*. Le sommet seul de la masse centrale et du mur circulaire présente des éminences ou papilles secondaires semblables à celles des papilles fongiformes.

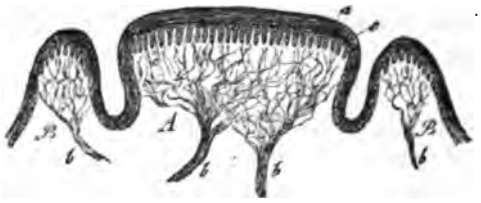

Fig. 148 (d'après Kölliker). — Coupe d'une papille califorme de l'homme. *A*, partie centrale entourée de son bourrelet circulaire *B*. — *bb*, filets nerveux se distribuant aux papilles secondaires *c*; *a*, épithélium. (Gr. 10/1.)

L'épithélium de ces papilles est analogue à celui de la muqueuse buccale en général. La couche basilaire (§ 400) est surtout nettement caractérisée (1) sur les faces opposées du fossé circulaire, où se trouvent les organes gustatifs (§ 404).

4° *Papilles foliées* (2). — Elles sont réduites chez l'homme à une série de plis qui existent de chaque côté de la base de la langue, disposés perpendiculairement à son grand axe. La hauteur de ces plis ainsi que la profondeur des sillons qui les séparent diminuent en avant. Bien que cette plicature soit loin d'être aussi régulière que la papille foliée de certains animaux, tels que les rongeurs en particulier, elle présente des organes du goût (§ 404) analogues à ceux qu'on trouve sur les papilles caliciformes, et mérite d'être classée à côté de celles-ci.

(1) Les cellules de cette couche, d'après Schwalbe, munies d'un noyau ovoïde, enverraient de fins prolongements dans le chorion de la muqueuse.

(2) Voy. Weber dans l'*Anatomie* de Hildebrand, et J.-C. Mayer, *Untersuchungen aus dem Gebiete der Anatomie*, etc. Bonn, 1842. — Krause, *Handbuch der menschlichen Anatomie*, 1876.

§ 402. — Vaisseaux des papilles.

Les papilles fongiformes et caliciformes reçoivent de deux à trois artérioles qui se ramifient dans leur épaisseur et envoient une anse capillaire dans chaque éminence secondaire de leur surface. La disposition est la même dans les grosses papilles filiformes surmontées de plusieurs prolongements. Celles qui sont simples ne possèdent qu'une seule anse vasculaire. D'après Sappey, la muqueuse linguale est extrêmement riche en vaisseaux lymphatiques. Ceux-ci formeraient dans chaque papille un réseau délicat, superficiel.

§ 403. — Nerfs des papilles.

Les filets nerveux qui pénètrent dans la muqueuse linguale ne renferment que de rares tubes à myéline. Ceux-ci se résolvent rapidement dans la couche la plus superficielle du chorion, en fibres sans myéline qui forment un réseau superficiel où les *nodules* (comp. § 253) sont peu abondants. De ce réseau s'élèvent des fibres nerveuses qui s'enfoncent dans les papilles (voy. Elin, in *Max Schultze's Arch.*, 1871). Ces fibres sont de deux ordres : les unes se terminent soit par des extrémités libres, soit par des corpuscules de Krause (§ 250) ; elles peuvent être considérées comme servant à la sensibilité générale. Quant aux fibres de la seconde espèce, elles aboutissent à des organes épithéliaux d'un genre particulier désignés sous les noms de « corpuscules du goût », « bourgeons gustatifs », etc. (1), et dont la structure intime n'a été bien connue que dans ces dernières années.

Les corpuscules de Krause se rencontrent surtout dans la partie supérieure des papilles fongiformes, au-dessous des papilles secondaires; et dans les papilles caliciformes où, suivant W. Krause, ces renflements nerveux occuperaient le sommet des papilles secondaires.

§ 404. — Corpuscules du goût.

Les corpuscules du goût ont été décrits sous différents noms par les anatomistes : *Schmeckbecher* (Schwalbe) ; *Geschmacksknospe* (Lovén) ; *Epithelknospe* (Krause). On les trouve principalement sur les deux

(1) A la même catégorie d'organes paraissent appartenir les organes cyatiformes décrits sur différents points de la surface du corps des poissons, où cette localisation en apparence anormale de la sensibilité gustative est peut-être en rapport avec la nature du milieu dans lequel vivent ces animaux. Les poissons présentent d'ailleurs sur la peau également des organes très-voisins des dents.

parois du fossé des papilles caliciformes et sur les parois opposées des plis de la papille foliée ; mais on peut en rencontrer également dans d'autres régions telles que la face postérieure de l'épiglotte. A. Hoffmann (*Arch. f. path. Anat. und Physiol.*, t. LXII, p. 516) a signalé leur présence sur un grand nombre de grosses papilles du voile du palais, principalement à la partie supérieure de la luette. Enfin, dans ces derniers temps, on les aurait retrouvés jusque sur la muqueuse du pharynx et de l'œsophage.

La disposition de ces organes épithéliaux est d'ailleurs sensiblement uniforme.

Si l'on pratique une coupe passant par le centre d'une papille caliciforme, on distingue sur les deux faces opposées du fossé circulaire une série d'organes enclavés dans l'épithélium au nombre de cinq à six de chaque côté pour une seule coupe. Ces organes ont la forme générale d'une olive. Leur base un peu élargie et circulaire repose immédiatement sur le chorion, tandis que leur sommet correspond à un orifice circulaire taillé comme à l'emporte-pièce dans la couche épithéliale superficielle. Chez l'homme cet orifice mesure de 3 à 5 μ de diamètre ; il est généralement compris dans l'angle de plusieurs cellules épithéliales, mais on l'a aussi décrit comme pouvant n'intéresser qu'une seule cellule. La hauteur de ces organes est en moyenne de $0^{mm},80$; leur plus grande largeur est de moitié moindre. Il résulte de ces mesures que l'épithélium buccal dans la région où se trouvent les corpuscules gustatifs est moins épais que sur le reste de la muqueuse.

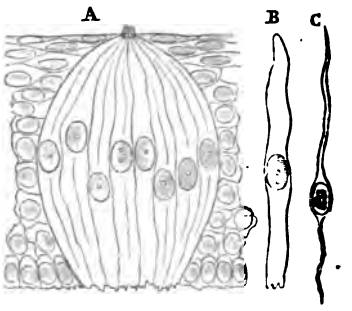

FIG. 149. — A, figure demi schématique montrant la conformation extérieure d'un corpuscule du goût de la papille foliée du lapin. Les cellules épithéliales convergentes limitent vers le sommet un orifice circulaire, creusé dans la couche épithéliale commune et par lequel on voit faire saillie les extrémités terminales de cellules nerveuses centrales. — B, cellule épithéliale périphérique isolée (Deckzellen. — C, cellule nerveuse centrale.

Ces organes paraissent constitués par deux ordres de cellules. Les unes, périphériques (Deckzellen), semblent avoir pour rôle de protéger d'autres éléments plus délicats qui occupent l'axe du corpuscule et dont l'extrémité amincie fait saillie par l'orifice circulaire (1). Les cellules périphériques sont allongées, fusiformes, recourbées en côte de melon, offrant à leur partie centrale un noyau ovoïde. Leur base sou-

(1) Voy. Hans von Wyss, in *Max Schultze's Arch.*, Bd VI, 3 Heft.

vent irrégulière est en contact avec le chorion. Vers le sommet elles s'amincissent et convergent au pourtour de l'orifice externe. Ces cellules de recouvrement disposées sur plusieurs couches circonscrivent un espace central restreint, occupé par la seconde variété d'éléments.

Ceux-ci, en forme de bâtonnets (Staebchenzellen), se distinguent facilement des cellules périphériques par leur réfringence. Ils sont un peu renflés dans leur partie moyenne qui porte un noyau ovoïde. Leur extrémité profonde, plus large que l'extrémité terminale, n'est pas régulièrement cylindrique : elle présente des flexuosités, de légers renflements et en dernier lieu une pointe plus fine que les cellules de recouvrement. Ainsi constitués, ces éléments offrent beaucoup d'analogie avec les cellules olfactives dont l'extrémité terminale, ainsi que nous le verrons (§ 454), dépasse également la surface des cellules nerveuses des bourgeons gustatifs de l'épithélium. Les prolongements centraux paraissent être en rapport de continuité ou de contiguïté avec des fibrilles nerveuses primitives.

§ 405. — Glandes de la base de la langue.

La langue dépourvue de glandes en avant du V lingual en présente au contraire de nombreuses en arrière de cette ligne. On y trouve à la fois des glandes salivaires muqueuses et des follicules clos.

Glandes salivaires muqueuses. — Celles-ci très-nombreuses forment une couche presque continue au-dessous du chorion qu'elles soulèvent légèrement.

D'après Schwalbe, le conduit excréteur de ces glandes s'ouvrirait généralement dans le sillon qui entoure les papilles caliciformes.

Follicules clos. — Ils ont la même constitution que ceux qui forment les amygdales (§ 398); ils s'étendent au-dessous de la muqueuse, depuis le V lingual jusqu'à l'épiglotte. Ils sont disposés autour de dépressions de la muqueuse où celle-ci garde son épithélium recouvrant de courtes papilles. Chaque système de follicules autour d'une de ces dépressions est entouré d'une enveloppe de tissu conjonctif très-serré qui se continue sur les côtés avec les couches profondes du chorion.

Les petites glandes salivaires voisines débouchent par leurs conduits excréteurs auprès de l'orifice de ces dépressions ou même dans leur fond.

§ 406. — Salive. Enduits de la langue.

L'épithélium, en rénovation toujours rapide à la surface de la langue, constitue pour la plus grande part l'enduit blanchâtre qui la revêt même en état de santé, dans certaines circonstances, comme après un sommeil prolongé.

Cet enduit essentiellement formé de cellules ayant achevé ou près d'achever le cours de leur existence, destinées à tomber prochainement ou même déjà détachées, est susceptible d'emprunter aux corps avec lesquels il se trouve en contact des colorations diverses, comme on l'observe après l'ingestion d'aliments et de boissons ayant un pouvoir colorant énergique.

Mais la cavité buccale est en plus, normalement, le siége d'un certain nombre de productions parasitaires qui se déloppent et se renouvellent à sa surface. On trouve constamment dans la salive une foule de corps parmi lesquels on peut énumérer les suivants :

1° Cellules épithéliales desquamées ;
2° Leucocytes ;
3° Débris d'aliments ;
4° Vibrions, bactéries, micrococcus, torules, etc. ;
5° Filaments de Leptothrix buccalis.

1° *Cellules épithéliales desquamées.* — Nous les avons décrites et figurées § 109.

2° *Leucocytes.* — On trouve dans la salive des leucocytes de toute dimension (§ 59). Les plus gros surpassent de beaucoup le volume de ceux du sang. Le mode et le lieu de production de ces leucocytes sont incertains.

3° *Débris d'aliments.* — Les débris d'aliments varient comme les aliments eux-mêmes et ne sauraient être décrits. On devra se tenir en garde contre les erreurs auxquelles pourraient donner lieu les débris de tissus végétaux.

4° On trouve mêlés à la salive divers organismes tels que des *micrococcus*, *bactéries*, *bactéridies*, *vibrions*, *torules*, etc. (voy. à ce sujet la thèse de Guichard : *Sur les enduits de la langue*. Paris, 1864).

Les *micrococcus* (Hallier) ou *microzymas* (Béchamp) sont des êtres vivants se montrant au microscope comme des granulations de dimensions très-réduites, atteignant à peine 1/2 à 2 μ de diamètre. Elles sont

douées d'un mouvement brownien très-accentué. Leur réfringence les ferait souvent confondre avec des gouttelettes graisseuses; mais, tandis que l'ammoniaque dissout au bout de peu de temps ces gouttelettes, elle est sans action sur les micrococcus. Il en est de même de l'éther, du chloroforme et des autres dissolvants des substances grasses. Les sels d'aniline colorent fortement les micrococcus, la teinture d'iode les jaunit et les rend très-apparents.

Les *bactéries* sont de petits corps longs de 5 à 6 μ environ et larges de 1 μ au plus. Ils sont en forme de bâtonnet et paraissent terminés par des extrémités obtuses ou carrément coupées. Tantôt ces corps sont immobiles et n'offrent qu'un mouvement brownien peu prononcé qui les fait osciller sur place et n'a rien de spécifique; tantôt ils offrent un véritable mouvement de translation qui les laisse aussitôt reconnaître pour des êtres vivants.

Comme les micrococcus, les bactéries présentent une grande résistance aux réactifs. Elles sont insolubles dans l'ammoniaque, qui arrête leurs mouvements. L'acide sulfurique et la potasse caustique ne les détruisent pas immédiatement. Quelquefois ces réactifs pâlissent simplement les bactéries qui résistent à leur action même prolongée (Davaine).

Les *bactéridies* sont beaucoup plus fines, beaucoup plus allongées que les bactéries. Elles se présentent comme des filaments extrêmement ténus, plus ou moins contournés (comp. § 137).

Les *vibrions* se rapprochent tout à fait par leurs caractères des bactéries. Toutefois ils progressent par ondulations successives.

Tous ces organismes mono-cellulaires ne sont pas les seuls qu'on observe dans la salive; on y peut encore découvrir des *torules*, de la levûre, reconnaissables à leur forme ovoïde et à leur diamètre relativement considérable. Elles mesurent 7 à 8 μ de long environ sur 4 à 5 μ de large. Elles présentent communément dans leur milieu une ou deux taches claires légèrement rosées, et souvent à une de leurs extrémités une expansion qui n'est autre qu'une torule plus jeune naissant par épigénèse. Les réactions des torules sont les mêmes que celles des bactéries. Elles résistent à l'ammoniaque et à la plupart des réactifs grâce à une enveloppe ligneuse dont elles sont revêtues (1).

5° *Leptothryx buccalis*. — Enfin on rencontre encore dans la salive des filaments extrêmement déliés et quelquefois ramifiés dichotomi-

(1) Tous ces êtres : micrococcus, bactéries, bactéridies, vibrions, torules, ne sont point des végétaux à l'état parfait, mais représentent pour chaque espèce à laquelle ils appartiennent, un état particulier et transitoire.

quement qui ne sont autres qu'une algue : le *leptothrix buccalis* (Ch. Robin). Ces filaments peuvent atteindre dans certains cas la longueur de 100 μ et plus. Leur taille et l'absence de tout mouvement spontané les feront distinguer à première vue des bactéries dont ils ont à peu près le diamètre. L'acide sulfurique et la potasse caustique même en solution concentrée sont sans action sur eux. La dessiccation ne modifie que très-légèrement leur forme et leur apparence.

Le développement de cette algue ne peut être observé qu'en se plaçant dans des conditions particulières, celles où il n'est pas troublé par les mouvements de la bouche et le contact des aliments, ainsi sur la langue de typhoïques adynamiques qui gardent la bouche entr'ouverte. En raclant la langue de ceux-ci, on enlève des extrémités épithéliales de papilles filiformes, sur lesquelles se voient de place en place de petits amas uniformément granuleux dont le contour régulier est accusé par un trait fin nettement accentué. Au début, cette masse ainsi limitée ne mesure pas plus de 30 à 50 μ de diamètre; mais elle grandit rapidement en conservant les mêmes caractères. On peut alors la voir enveloppant l'extrémité d'une papille filiforme, comme une vessie enveloppe un poinçon qu'on y a enfoncé.

Ces masses ainsi délimitées par une véritable membrane contenant des granulations suspendues au sein d'une matière amorphe demi-solide, représentent un *état* de développement du leptothrix dont les filaments naissent des granulations mêmes de ces masses. La membrane limitante disparaît et la substance incluse se couvre de l'algue en végétation (1).

§ 407. — Dépôt gengivo-dentaire.

Le dépôt gengivo-dentaire, bien distinct du tartre qu'il recouvre dans beaucoup de cas, est essentiellement formé de granulations provenant de la décomposition du mucus et de l'épithélium buccal, auxquelles s'ajoutent des détritus de matières étrangères empruntées à l'alimentation. On y trouve communément aussi des leucocytes qui sont presque toujours gonflés et transparents, des leptothrix tant à l'état de masses amorphes granuleuses qu'à celui de filaments

(1) Cette substance a été parfois prise pour un détritus sur lequel croissait le leptothrix comme sur un *terrain*. On en trouvera la véritable nature indiquée dans la thèse de Guichard. Ces masses qui donnent naissance au leptothrix sont les analogues des pellicules à bactéries (membranes proligères de F.-A. Pouchet) qui se forment à la surface des liquides contenant des matières organiques, et qui font corps avec les bactéries elles-mêmes.

(§ 406). Le tout forme une substance molle, onctueuse qui se trouve en général sur le collet des dents et dans leur intervalle, mais qui est complétement dépourvue de concrétions ou de parcelles pierreuses.

§ 408. — Tartre dentaire (1).

La surface extérieure du tartre, quand on l'observe avec un grossissement suffisant après avoir eu soin de le laver et de le laisser sécher, présente un aspect finement spongieux avec des excavations de forme polyédrique; à l'état frais ces sortes de pores sont remplis par de la salive mélangée de détritus (§ 407) et d'organismes buccaux (§ 406). La cassure du tartre, à la loupe, est grenue, poreuse irrégulière, offrant des points brillants. Réduit en poudre et observé avec un grossissement de 4 à 500 diamètres, il laisse voir des corpuscules irréguliers, réfractant fortement la lumière; des globules sphéroïdaux à surface mamelonnée, grenus ou homogènes à l'intérieur, et dont quelques-uns, en petit nombre, présentent des stries pâles s'irradiant du centre à la périphérie.

On rencontre également dans le tartre des débris de cristaux le plus souvent mal définis.

Enfin, il semble que toutes ces parties soient retenues et réunies par une trame dont les filaments de leptothrix mort (§ 406) forment le principal élément. Quand on plonge un fragment de tartre dans l'acide chlorhydrique étendu, il se produit un dégagement de gaz carbonique, et on obtient un résidu blanc, opalin, de consistance molle. Avec un grossissement de 6 à 700 diamètres, celui-ci se montre constitué par une matière amorphe, transparente, parfois granuleuse, entremêlée de tubes cylindriques brillants, reconnaissables pour des débris de leptothrix. Tantôt ceux-ci forment un véritable feutrage; tantôt moins abondants, ils s'entre-croisent simplement au milieu de la matière amorphe qui semble alors la partie fondamentale du dépôt.

§ 409. — Développement de la langue et de la cavité buccale.

Nous n'avons pas à décrire ici l'évolution morphologique de ces parties sur lesquelles on pourra consulter Dursy (*Zur Entwickelungsgeschichte des Kopfes*, 1869).

Sur un embryon de mouton de 18 millimètres, l'épithélium de toute la partie libre de la langue se distingue nettement de celui des fosses

(1) Voy. Robin, *Histoire naturelle des végétaux parasites, Leçons sur les humeurs* — Vergne, *Du tartre dentaire*, Paris, 1869.

nasales avec lequel il est largement en continuité. Cet épithélium, qu'on pourrait désigner sous le nom de buccal, se retrouve à la face inférieure du prolongement vomérien. Il est constitué par deux couches de cellules nettement différenciées. Les superficielles sont plus petites, à grand axe parallèle à la surface de la muqueuse. Les profondes sont plus grosses, ayant le même diamètre à peu près dans toutes les directions; leurs noyaux sont plus volumineux aussi.

VI. — PHARYNX (1).

§ 410. — Muqueuse pharyngienne.

La texture de la muqueuse du pharynx varie suivant la région que l'on envisage. Dans la portion qui correspond à l'apophyse basilaire et au voisinage des trompes, elle est tapissée par un épithélium prismatique vibratile analogue à celui des fosses nasales. Au delà, elle offre un épithélium pavimenteux avec papilles (Ch. Robin); ces papilles sont tantôt simples et tantôt composées, à plusieurs papilles secondaires. L'épithélium ne comble pas entièrement les intervalles qui les séparent, en sorte qu'elles font légèrement saillie à la surface de la muqueuse. A la voûte, la muqueuse est plus vasculaire : elle présente un aspect anfractueux dû à l'existence de sillons profonds dirigés d'avant en arrière. Chez l'adulte elle atteint dans cette région jusqu'à 4 et 5 millimètres d'épaisseur.

Le chorion est constitué par une trame de fibres lamineuses et de fibres élastiques, renfermant un grand nombre de corps fibro-plastiques (2). Elle se continue dans la profondeur avec une couche sous-muqueuse de tissu cellulaire normal, non adipeux (Luschka), reposant sur une nappe incomplète de fibres musculaires striées (Kölliker), doublée elle-même extérieurement par une lame fibreuse.

Les vaisseaux, après avoir traversé obliquement la couche sous-muqueuse, se divisent dichotomiquement et fournissent de nombreux rameaux qui rampent au-dessous de l'épithélium. De ces rameaux, on voit se détacher des capillaires larges de 6 μ qui pénètrent dans les

(1) Voy. Luschka, *Das adenoïde Gewebe der Pars nasalis des menschlichen Schlundköpfes*, in *Max Schultze's Arch.* 1865; *Die Schleimhaut des Cavum laryngis, ibid.* 1869. — Ch. Robin, *Note sur la muqueuse de la voûte du pharynx*, in *Journ. de l'Anatomie*, 1869.

(2) L'abondance de ces éléments et l'apparence jusqu'à un certain point embryonnaire que présente le tissu conjonctif de cette région l'a fait désigner par certains anatomistes sous des noms spéciaux, tels que celui de *tissu adénoïde*. On a vu que nous avions réservé cette dénomination à un tissu où les éléments interposés à la trame conjonctive ont les caractères généraux des épithéliums (§ 120).

papilles et y forment une anse unique remarquable par sa grande régularité. Les branches descendantes se réunissent en veinules qui augmentent rapidement de volume et s'envoient latéralement de nombreuses anastomoses.

§ 411. — Glandes.

La muqueuse de la voûte du pharynx renferme deux sortes de glandes, des glandes salivaires muqueuses (§ 387) et des follicules clos. Les glandes salivaires muqueuses existent dans la portion revêtue d'un épithélium vibratile (§ 410). Les follicules clos, au contraire, se trouvent dans la portion pourvue d'un épithélium pavimenteux et paraissent analogues à ceux des amygdales (§ 398).

VII. — ŒSOPHAGE.

§ 412. — Enveloppe musculaire.

L'œsophage présente à étudier deux tuniques, l'une musculeuse, l'autre muqueuse, avec les caractères des muqueuses dermo-papillaires. L'œsophage présente aussi des glandes en grappe dites glandes œsophagiennes, situées au-dessous de la muqueuse que traversent leurs canaux excréteurs.

L'enveloppe musculaire comprend deux couches, une externe à fibres longitudinales, et une interne à fibres circulaires. Ces deux couches sont constituées dans la partie supérieure de l'œsophage par des fibres striées qui font place graduellement à des fibres musculaires lisses d'autant plus nombreuses qu'on se rapproche davantage du cardia. Vers le tiers inférieur de l'œsophage, les fibres striées ont presque totalement disparu (1).

Cette tunique musculaire est enveloppée extérieurement par une lame fibreuse, continuation de celle du pharynx.

§ 413. — Muqueuse œsophagienne.

Son épaisseur varie de $0^m,8$ à 1 millimètre. Le chorion est garni de nombreuses papilles coniques de 20 à 50 μ de long, qui restent plongées dans l'épithélium. Cependant on en rencontre par places de

(1) D'après Gilette (*Journ. de l'Anatomie*, 1872), les fibres striées manqueraient complétement à la partie moyenne de l'œsophage dans une étendue de 11 à 12 centimètres, tandis qu'elles apparaîtraient de nouveau à la partie inférieure, mais en moins grande quantité.

grosses, longues de 200 à 300 μ, à sommet mousse et surmonté de petites papilles secondaires, qui font saillie. Les papilles existent jusqu'au voisinage du cardia.

Dans la profondeur de la muqueuse, on trouve des faisceaux de fibres lisses, minces, espacés (*musculaire muqueuse*). Dans la partie supérieure de l'œsophage, ils affectent une direction longitudinale ; à la partie inférieure, ils deviennent plus épais et plus nombreux, se doublent en dedans de faisceaux circulaires et constituent une couche presque continue.

Les vaisseaux sanguins forment dans la muqueuse un réseau assez lâche, fournissant une anse vasculaire à chaque papille.

On rencontre des lymphatiques dans la muqueuse et dans le tissu cellulaire sous-muqueux de l'œsophage, mais ils ne constituent pas un double réseau comme dans l'intestin (Teichmann).

§ 414. — Glandes.

Les glandes œsophagiennes sont larges de 1 millimètre environ et écartées de 10 à 15 millimètres. Elles sont immédiatement appliquées contre la face profonde du chorion, au-dessous duquel elles font une saillie lenticulaire.

Chaque glande se compose de vingt à trente culs-de-sac très-allongés.

La paroi propre est translucide, mesurant 3 à 4 μ, très-tenace et résistante à la macération. L'intérieur des culs-de-sac est rempli par un épithélium polyédrique. Les conduits excréteurs traversent perpendiculairement le chorion de la muqueuse, en écartant les faisceaux de la musculaire muqueuse.

§ 415. — Développement de l'œsophage.

Sur un embryon de 20 à 25 millimètres, l'épithélium œsophagien au cou, est formé de cellules à corps très-réduit, dont les noyaux semblent se comprimer mutuellement. Ces noyaux mesurant 8 à 10 μ, sont ovoïdes, à grand axe en général perpendiculaire à la surface de la muqueuse. Les plus superficiels paraissent prendre plus énergiquement le carmin que ceux qui forment le reste de l'épaisseur de cet épithélium. Ils sont disposés sur cinq rangs environ. La limite profonde de la couche épithéliale est très-nette.

Le tissu d'où procédera le chorion a une épaisseur un peu plus

considérable que l'épithélium. La matière amorphe paraît abondante; les éléments figurés sont sensiblement différents de ceux du tissu lamineux embryonnaire qui enveloppe cette couche, apparence peut-être en rapport avec le nombre des éléments musculaires que contiendra le chorion de la muqueuse. Sur la pièce examinée par nous, on ne distinguait que des noyaux petits, inégalement distribués, plus tassés au voisinage de l'épithélium.

En dehors de cette couche, une troisième plus mince deviendra la couche musculeuse. Elle est formée par des fibres-cellules embryonnaires. On les voit déjà affecter soit la direction circulaire en dedans, soit la direction longitudinale en dehors. Cette partie est celle qui prend le carmin avec le plus d'énergie. L'état de développement des fibres-cellules de l'œsophage à ce moment rappelle beaucoup celui des fibres-cellules des parois artérielles à la même époque.

VIII. — ESTOMAC.

§ 416. — Couche musculaire.

L'estomac et l'intestin présentent une muqueuse d'un ordre spécial, qui n'a d'analogue dans l'économie que la muqueuse utérine. Ces muqueuses sont caractérisées par la présence de glandes folliculaires incluses, et dont la longueur mesure à peu près exactement l'épaisseur du chorion. L'estomac et l'intestin sont tapissés l'un et l'autre par un épithélium formé, en général, d'une seule couche de cellules, au-dessous de laquelle viennent ramper presque immédiatement les vaisseaux sanguins et lymphatiques.

L'estomac se distingue de l'intestin, entre autres caractères, par sa tunique musculaire qui n'offre pas la même disposition régulière et invariable que dans le reste de l'appareil digestif. Cette tunique se compose de fibres longitudinales, transversales et obliques. Les fibres longitudinales sont les plus externes et résultent en partie de l'épanouissement des fibres longitudinales de l'œsophage. Les fibres transversales sont surtout nombreuses au voisinage du pylore où elles forment le sphincter pylorique. Toutes ces couches sont uniquement composées de fibres musculaires lisses.

Les nerfs qui animent ces muscles, ainsi que les plexus ganglionnaires annexés à ces nerfs, offrent la même disposition que dans l'intestin. Nous la décrirons plus loin (§ 425).

Il en sera de même de la couche externe de l'estomac formée par la séreuse péritonéale (voy. § 423).

§ 417. — Glandes de l'estomac.

Avant de décrire la muqueuse de l'estomac dans son ensemble, nous parlerons des glandes qu'elle renferme, dites « glandes stomacales, glandes à pepsine, follicules gastriques, etc... » Ces glandes ne diffèrent pas beaucoup de celles qui ont été décrites depuis longtemps dans les parois de l'intestin et qu'on connaît sous le nom de glandes de Lieberkühn. Elles mesurent 1 à 2 millimètres environ de longueur sur les points où la muqueuse gastrique offre la plus grande épaisseur, et 0.6 à 0,8 millimètre sur ceux où elle devient le plus mince.

Leur diamètre est de 70 à 80 μ. La partie moyenne de la glande est régulièrement cylindrique : le fond du cul-de-sac présente un renflement légèrement recourbé ; parfois cette extrémité est bilobée. — Ces glandes viennent s'ouvrir par un col rétréci au fond d'autant de dépressions coniques de la surface de la muqueuse, dans lesquelles s'enfonce sans modification l'épithélium prismatique superficiel. La paroi propre mesure moins de 1 μ d'épaisseur (1). Elle est homogène, finement grenue, très-adhérente à la trame ambiante.

L'épithélium se compose de deux sortes de cellules : 1° des cellules superficielles par rapport à la cavité de la glande, polyédriques, disposées sur un seul rang, légèrement granuleuses; 2° des cellules profondes, à contours arrondis, disséminées dans la longueur du follicule, appliquées contre la paroi propre qu'elles paraissent soulever légèrement en dehors.

Heidenhain (2) et W. Ebstein (3) donnent aux premières cellules le nom de « cellules principales » (Hauptzellen) et aux secondes celui de « cellules bordantes » (Belegzellen). Ces dernières sont également désignées parfois sous le nom de « cellules à pepsine ». Elles se distinguent des premières par leur situation, leur forme, leur réfringence, et par la facilité plus grande avec laquelle elles fixent les substances colorantes, telles que le carmin, l'hématoxyline, le bleu d'aniline, etc. Elles jouent très-probablement dans les glandes de l'estomac un rôle analogue à celui des lunules dans les glandes salivaires (§ 388), c'est-à-dire qu'elles représentent un état jeune des cellules principales,

(1) Cette paroi est très-facile à observer, spécialement chez le cheval où, après traitement par la liqueur de Müller, elle s'isole également bien de l'épithélium contenu et du tissu lamineux ambiant. Chez cet animal, elle est homogène, hyaline, et présente des noyaux espacés de 40 à 50 μ, faisant saillie en dehors.

(2) *Untersuchungen über den Bau der Labdrüsen* in *Arch. f. mikr. Anat.*, 1870.

(3) *Beiträge zur Lehre vom Bau u. s. w. der sog. Magenschleimdrüsen*, *Ibid.*, 1870.

état dans lequel elles se multiplient. Il est à remarquer toutefois que la distribution de ces cellules n'est pas uniforme dans les glandes de l'estomac. Elles ne commencent généralement à se montrer qu'à quelques millimètres du cardia. D'abord rares et isolées dans le fond des follicules, on les voit de plus en plus nombreuses à mesure qu'on envisage des glandes plus éloignées de l'entrée de l'estomac : on peut les trouver vers le milieu de l'organe constituant la plus grande partie de l'épithélium des glandes au voisinage de leur collet.

A partir du milieu de la grande courbure de l'estomac, le nombre des cellules bordantes diminue de nouveau dans chaque glande et on n'en trouve plus au voisinage du pylore, tandis que les cellules principales deviennent plus allongées, plus prismatiques (1), tout en restant très-distinctes de l'épithélium de la surface de l'estomac, par leur aspect plus granuleux et leur coloration plus facile par les réactifs.

Les glandes ainsi tapissées de cellules principales ont été désignées par plusieurs auteurs sous le nom de *glandes muqueuses*, tandis que les glandes où abondent les cellules bordantes ont reçu le nom de *glandes à pepsine*. Il convient d'ajouter que les premières ou glandes muqueuses ne diffèrent que par leur forme générale des glandes de Brünner qu'on trouve dans le duodénum. On rencontre d'ailleurs dans l'estomac, au voisinage du pylore, de ces glandes dites muqueuses qui offrent des renflements multiples et qui font la transition aux glandes du duodénum (2).

Heidenhain et Ebstein (*loc. cit.*) ont étudié la structure des glandes à pepsine à l'état de repos et à l'état d'activité. Comme l'excitation des nerfs *sécréteurs* n'est pas ici possible, ces observateurs ont opéré sur des animaux à jeun et en pleine digestion. Ils ont constaté de la sorte que la glande augmente tout d'abord de volume pendant la digestion, puis ensuite diminue rapidement. En même temps, les cellules se chargent de nombreuses granulations et leurs lignes de juxtaposition deviennent moins apparentes. Le conduit excréteur se remplit d'une masse jaunâtre finement grenue. D'après Ebstein, les premières modifications commenceraient à apparaître au bout de une à deux heures après l'ingestion des aliments. Elles atteindraient leur maximum au bout de quatre à cinq heures.

M. Cl. Bernard a montré récemment (*Société de biologie*, mai 1877)

(1) En réalité, ces cellules, à cause du petit calibre du conduit qu'elles tapissent, représentent des troncs de pyramide et non des prismes.

(2) L'analogie anatomique des glandes de Brünner avec les follicules de l'estomac permet de supposer que la sécrétion de celles-là se rapproche moins de la salive qu'on ne le répète habituellement.

que les glandes gastriques ne sécrètent pas le suc gastrique en nature, tel que nous l'extrayons de l'estomac, avec sa réaction fortement acide. La constitution de ce suc tel qu'il se présente à nous résulte d'une modification ultérieure des liquides sécrétés par les glandes de la muqueuse stomacale. Nous ignorons si cette modification est due à une réaction de ces liquides sur eux-mêmes, ou sur d'autres liquides fournis soit par la surface de l'estomac entre les orifices glandulaires, soit par les glandes situées plus haut dans le tube digestif. Il semble peu probable, en tous cas, que l'abondance plus ou moins grande des *cellules bordantes* influe sur la *qualité* du liquide sécrété et en modifie autre chose que la quantité.

§ 418. — Muqueuse stomacale.

L'épaisseur de la muqueuse stomacale va en augmentant du cardia jusqu'au pylore où elle peut atteindre même $2^{mm},2$ (Kölliker). Le chorion est presque entièrement rempli par les glandes que nous venons de décrire. Il se continue au-dessous d'elles par une couche de tissu lamineux plus dense où des faisceaux de fibres lisses forment une véritable musculaire muqueuse, mesurant 0,05 à 0,1 millimètre d'épaisseur (Klein). De ces faisceaux, les plus internes sont circulaires ou obliques et quelques-uns semblent s'enfoncer entre les glandes; les plus externes sont obliques ou longitudinaux. Au-dessous de la musculaire muqueuse on trouve enfin une couche épaisse de tissu lamineux reposant sur la tunique musculaire de l'estomac et permettant le glissement de la muqueuse, sur celle-ci. Cette couche renferme parfois quelques vésicules adipeuses; son épaisseur est, chez le nouveau-né, de $0^{mm},35$ (Klein). La zone glanduleuse présente par suite de cette disposition, dans l'état de vacuité de l'estomac ou bien lorsqu'il se contracte, une série de plis longitudinaux qui s'effacent par la réplétion de l'organe. Au niveau du pylore, ces plis sont plus nombreux que dans le reste de l'estomac et donnent à sa surface un aspect tomenteux.

L'épithélium pavimenteux stratifié de l'œsophage s'arrête au cardia et passe presque subitement à l'état d'épithélium prismatique à un seul rang de cellules étroites, allongées, que l'on retrouve d'ailleurs dans toute l'étendue de l'intestin. Cet épithélium très-peu modifié pénètre dans l'orifice des glandes et en tapisse la région qui peut être désignée sous le nom de conduit excréteur.

Quelques auteurs, Frerichs, Bischoff, Kölliker, ont signalé dans

l'estomac la présence de follicules clos analogues aux glandes de Peyer. On a également décrit de véritables villosités (§ 125) dans le voisinage du pylore.

§ 419. — Vaisseaux.

Les vaisseaux de la muqueuse stomacale se divisent en capillaires très-fins dès la face profonde de la muqueuse ; ils forment autour de chaque follicule un réseau à mailles plus petites que le diamètre des capillaires. Entre les follicules, les mailles sont beaucoup plus larges et les capillaires plus gros. Entre les orifices glandulaires, ils rampent immédiatement au-dessous de l'épithélium.

Suivant Teichmann, les lymphatiques forment dans l'estomac deux réseaux, l'un superficiel situé immédiatement au-dessous des culs-de-sac glandulaires, et l'autre plus profond au milieu du tissu cellulaire sous-muqueux.

IX. — INTESTIN.

§ 420.

La paroi du tube intestinal présente à étudier : 1° la muqueuse proprement dite et le tissu sous-muqueux ; 2° la tunique musculeuse ; 3° le péritoine qui revêt partiellement l'intestin en dehors.

La muqueuse intestinale, comme celle de l'estomac, renferme dans son épaisseur un grand nombre de follicules simples dits « follicules ou glandes de Lieberkühn ». A la surface de l'intestin viennent également s'ouvrir les conduits excréteurs de plusieurs glandes d'une structure plus complexe, les glandes de Brünner et le pancréas. Nous ne signalons que pour mémoire le foie qui sera étudié plus loin avec la rate. Enfin, on trouve également sous la muqueuse intestinale, des glandes closes tantôt isolées et désignées sous le nom de follicules clos, et tantôt réunies en groupes pour former les glandes ou « plaques de Peyer ».

§ 421. — Muqueuse de l'intestin grêle. Villosités. Glandes de Lieberkühn.

La muqueuse de l'intestin grêle se distingue de celle de l'estomac en ce qu'elle n'est pas lisse, mais couverte de villosités (§ 125). Celles-ci ne doivent pas être confondues avec les plis transversaux ou valvules conniventes qui résultent d'un reploiement de la muqueuse sur elle-même, en sorte que le centre de la valvule est occupé par le tissu sous-muqueux.

Les villosités sont des élevures permanentes du chorion de la muqueuse, comme le sont les papilles à la surface du derme. Leur longueur est en moyenne, chez l'homme, de $0^{mm},4$, à $0^{mm},6$ (E. Verson, dans Stricker) ; leur largeur de 60 à 120 μ. Elles sont pressées les unes contre les autres, et s'étendent depuis le pylore jusqu'au bord libre de la valvule iléo-cæcale. Courtes et aplaties dans le duodenum, elles s'allongent peu à peu, et prennent dans l'iléon une forme conique ou cylindrique. Elles peuvent être simples ou composées. La surface des villosités composées est garnie de petites saillies d'un volume plus restreint que celui des villosités simples.

Le tissu des villosités diffère de celui de la muqueuse proprement dite par une abondance plus considérable de matière amorphe où l'on trouve des corps fibro-plastiques et sans doute aussi des leucocytes errants. On y rencontre de plus quelques fibres lamineuses qui vont plonger profondément dans la muqueuse. D'après Klein, on pourrait distinguer dans chaque villosité un double système de fibres lisses provenant de la musculaire muqueuse (voy. ci-dessous). Les unes tapisseraient circulairement la paroi du chylifère central (§ 422). Les autres seraient disposées longitudinalement dans la villosité, elles détermineraient en se contractant le plissement de celle-ci.

Entre les villosités s'ouvrent les glandes de Lieberkühn ; au niveau des follicules clos, la muqueuse ne présente pas de villosités.

L'épithélium qui tapisse aussi bien les villosités que les espaces lisses répondant aux follicules, se compose d'une couche unique de cellules prismatiques à noyaux ovoïdes nucléolés (voy. fig. 50). L'extrémité profonde de ces cellules est plus étroite, avec quelques éléments jeunes interposés ; leur extrémité libre est au contraire élargie et supporte un plateau cuticulaire figuré pour la première fois par Henle. A un faible grossissement ce plateau paraît hyalin, homogène. Mais à l'aide d'un fort grossissement on y distingue une série de stries (§ 112) disposées perpendiculairement à la surface de la cellule (1). Si l'on vient à traiter une cellule prismatique de l'intestin par de l'eau légèrement ammoniacale, on voit d'abord se former à la surface du plateau une goutte sarcodique (§ 15) claire, homogène, puis le corps cellulaire se gonfle lui-même, et finit par se dissoudre.

On trouve au milieu de ces éléments de nombreuses cellules caliciformes (voy. § 115 et fig. 54 et 55).

(1) La même apparence s'observerait à l'estomac d'après Donitz. Nous l'avons vue dans les glandes salivaires (§ 390) et nous la retrouverons dans l'épithélium de la vésicule biliaire, ce qui suffit à indiquer que cette structure n'est pas en rapport avec une propriété absorbante des cellules qui la possèdent (comparez § 112).

Les glandes de Lieberkühn viennent s'ouvrir à la base des villosités dont la paroi, sur certaines coupes, se continue directement avec celle de leur cavité. Ces glandes sont d'ailleurs analogues à celles de l'estomac, souvent un peu recourbées ou renflées à l'extrémité. Elles ont en moyenne 250 à 500 μ de long sur 40 μ de large. Elles sont tapissées par un épithélium prismatique à nombreuses cellules caliciformes. La paroi propre est homogène et très-mince, mais plus résistante que celle des glandes de l'estomac.

La trame de la muqueuse est formée d'un tissu lamineux très-peu dense, avec un réseau de cellules fibro-plastiques anastomosées, dans les mailles duquel on trouve des leucocytes errants (1). La matière amorphe de ce chorion devient plus dense vers sa superficie; elle y constitue une couche hyaline distincte, relativement épaisse, mais non isolable comme les parois propres glandulaires avec lesquelles elle semble se continuer.

Il existe une musculaire muqueuse découverte par Middeldorpf et Brücke et qui offre en général la même disposition que dans l'estomac. Les fibres-cellules les plus internes sont circulaires, les plus externes longitudinales. Elles sont plus courtes et plus étroites que dans la tunique musculeuse (§ 424). Leur longueur, suivant Moleschott, ne serait que de 60 μ. L'épaisseur de cette couche ne dépasse pas chez l'homme 21 μ (E. Verson).

Le tissu sous-muqueux qui permet, comme dans l'estomac, le glissement de la muqueuse sur la musculeuse, est peu abondant; les deux couches sont par suite plus adhérentes l'une à l'autre que dans l'estomac. Ce tissu occupe, comme nous l'avons dit, le milieu des valvules conniventes.

§ 422. — Vaisseaux de la muqueuse intestinale.

Le réseau artériel sous-muqueux fournit un grand nombre de branches qui traversent normalement la musculaire muqueuse et s'enfoncent dans la couche des glandes de Lieberkühn. Là une partie des artérioles se divise en capillaires qui forment un réseau serré autour des follicules. L'autre partie s'élève entre les glandes et pénètre dans les villosités.

La surface de celles-ci, comme d'ailleurs toute la surface libre de l'intestin, est parcourue au-dessous de l'épithélium et de la membrane

(1) Certains auteurs ont donné à ce tissu le nom de *tissu adénoïde* (voy. p. 547, note 2).

hyaline qui limite le chorion, par un réseau capillaire serré dans lequel le sang circule de la base au sommet de la papille. Là il aboutit à une veinule plus large qui se constitue au point culminant de la villosité et, dans son retour, en occupe le centre. Cette veinule, jusqu'à la base de la villosité, ne reçoit aucune anastomose ; elle va se jeter, après avoir traversé la couche glandulaire, dans le réseau veineux sous-jacent.

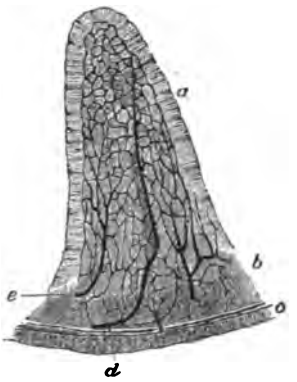

Fig. 150 (d'après Klein). — Villosité de l'intestin grêle du rat injectée. *a*, épithélium prismatique de la surface : *b*, chorion de la muqueuse; *c*, tunique musculaire; *e*, artériole périphérique; *d*, veine centrale. (Gr. 80/1.)

Chaque villosité est le centre d'origine d'un vaisseau lymphatique. Celui-ci naît de la réunion de deux ou trois excavations borgnes plus ou moins appliquées contre la paroi du chorion de la villosité. Ces culs-de-sac d'origine (§ 175) sont tapissés par une couche de cellules épithéliales plates à bords dentelés, que l'on fait apparaître par les imprégnations au nitrate d'argent (§§ 129-130). Les vaisseaux lymphatiques émanés de ces culs-de-sac forment un premier réseau superficiel à la base des villosités et au pourtour des orifices glandulaires ; De ce réseau naissent de véritables troncs lymphatiques pourvus de valvules qui traversent la tunique musculeuse de l'intestin et rejoignent extérieurement le réseau sous-séreux.

§ 423. — Péritoine.

Le péritoine, qui tapisse en dehors l'intestin, a la constitution habituelle des séreuses (§ 128). Il est recouvert extérieurement par un endothélium (§ 116). Il est essentiellement formé d'une trame conjonctive à faisceaux diversement entre-croisés, et d'un réseau de fibres élastiques plus nombreuses que dans le péritoine pariétal. La séreuse proprement dite est séparée de la tunique musculeuse sous-jacente par une couche de tissu cellulaire lâche, peu abondant, qui semble même faire complétement défaut à certains endroits.

On trouve dans le péritoine un riche plexus nerveux dont les filets accompagnent en général les vaisseaux ou s'en éloignent fort peu. Ils sont surtout composés de tubes à myéline mesurant en moyenne 5 μ. On découvre sur leur trajet des ganglions très-petits et peu nombreux.

§ 424. — Tunique musculeuse.

La tunique musculeuse de l'intestin est composée de deux couches, l'une externe à fibres longitudinales, l'autre interne à fibres circulaires. La couche interne est la plus épaisse. Toutes deux vont en diminuant jusqu'à la valvule iléo-cæcale. Mais cette atténuation porte surtout sur la couche longitudinale, qui dans la partie inférieure de l'iléon peut même manquer complétement au niveau de l'insertion du mésentère. La couche circulaire est partout continue.

Dans le gros intestin, les fibres de la couche longitudinale se groupent en trois faisceaux rubanaires. Au rectum, ces bandes musculaires s'étalent de nouveau sur toute la périphérie de l'intestin dont les parois augmentent graduellement d'épaisseur, soit par un accroissement en nombre de leurs fibres propres, soit par l'adjonction de fibres musculaires insérées aux parties avoisinantes. La couche longitudinale aboutit finalement à de minces tendons qui vont se perdre dans la peau du bassin après avoir traversé le sphincter externe. De son côté, la couche à fibres circulaires présente par places des épaississements irréguliers. Enfin, à une distance de 5 millimètres environ de l'anus, elle se renfle et constitue un bourrelet annulaire le « sphincter interne ».

Les couches musculaires de l'intestin sont exclusivement formées de fibres-cellules. La longueur de ces éléments chez l'homme est d'après Moleschott de 15 à 500 μ. On considère généralement ces fibres-cellules comme légèrement aplaties; il serait peut-être plus exact de les décrire comme étant polyédriques par pression réciproque. Il est facile de vérifier qu'elles ont en effet cette forme, sur les coupes transversales à leur grand axe.

Les vaisseaux sanguins de la tunique musculeuse offrent la disposition commune qu'ils ont dans les muscles lisses (§ 104). Ils forment un réseau à mailles allongées, rectangulaires, parallèles à la direction des fibres-cellules. Les capillaires mesurent à peine 7 μ. A l'état de repos ils sont rectilignes (voy. fig. 46), mais dans la contraction de l'intestin, ils se plissent sur eux-mêmes, et donnent à l'ensemble du réseau un aspect qu'on peut comparer à celui que nous avons figuré dans la langue (§ 318).

§ 425. — Plexus de Meissner et d'Auerbach.

L'étude des plexus de Meissner et d'Auerbach appartient plus à l'anatomie descriptive qu'à l'anatomie générale. Si on enlève la muqueuse

intestinale et qu'on examine le tissu lamineux sous-muqueux, on y découvre un plexus formé d'un nombre considérable de ganglions, *plexus de Meissner*. Si de même on enlève la couche de fibres circulaires, on met à découvert un autre plexus ganglionnaire, le *plexus d'Auerbach* (1) situé entre les deux couches contractiles. Des branches traversant les faisceaux de fibres-cellules réunissent ces deux plexus entre eux et à celui dont nous avons indiqué la présence au-dessous du péritoine (§ 423). — En sorte que chaque couche musculaire se trouve placée entre deux réseaux nerveux.

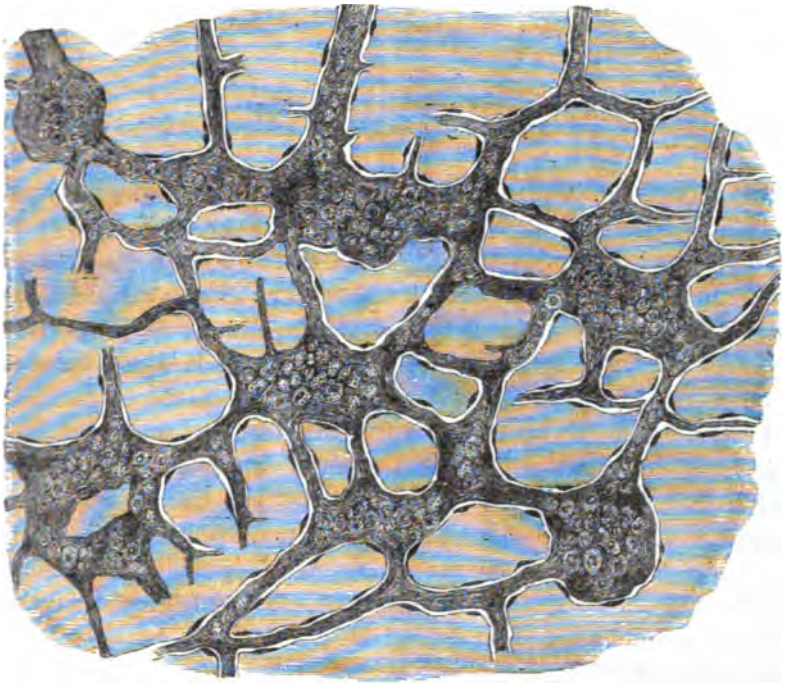

FIG. 151 (d'après Klein). — Plexus d'Auerbach de l'intestin grêle d'un fœtus humain, traité par le chlorure d'or. Les faisceaux nerveux unissant les amas ganglionnaires sont pourvus d'une gaîne hyaline avec noyaux représentant le périnèvre. (Gr. 350/1.)

Les deux plexus de Meissner et d'Auerbach ont la plus grande analogie. Leur aspect est caractéristique. Les ganglions ont 3, 4, 5 et jusqu'à 8 angles. Les cellules sont munies pour la plupart de plusieurs prolongements. Elles présenteraient d'après Gerlach (*Arb. aus der phys. Anst. zu Leipzig*, 1873) des *prolongements cellulaires* (§ 191) et un *prolongement de Deiters*. Les fibres nerveuses formant les mailles du plexus sont très-fines, dépourvues de myéline. Chaque

(1) Découvert par l'anatomiste de ce nom, en 1862.

faisceau est entouré d'une gaîne commune pourvue de noyaux, qu'on peut assimiler à une gaîne périnévrique très-délicate.

Si l'on examine de plus près le plexus d'Auerbach, on voit que chacune des mailles que nous venons de décrire se divise elle-même en mailles plus étroites de second ordre. Les fibres qui limitent celles-ci fournissent à leur tour de fines branches qui vont former entre les fibres lisses le *réseau intramusculaire* (§ 253) d'où naissent les filaments terminaux que l'on suit jusqu'à leur extrémité en bouton.

Ces plexus et les terminaisons de leurs fibres devront être étudiés de préférence sur l'intestin du cochon d'Inde et du lapin.

§ 426. — Glandes de Brünner.

Les glandes de Brünner paraissent devoir être considérées comme des glandes gastriques égarées dans l'intestin. On a vu en effet (§ 417) qu'on rencontrait toutes les transitions entre les unes et les autres. Les glandes de Brünner sont des glandes en grappe simple (§ 119) On les trouve dans la paroi de l'intestin comme de petits grains grisâtres ronds ou aplatis, situés au-dessous de la musculaire muqueuse (§ 421).

Le nombre des culs-de-sac est très-variable. Ils sont quelquefois divisés en deux ou trois groupes et mesurent 0,070 à 0,140 millimètre de diamètre; ils sont irréguliers, un peu variqueux. La paroi propre, comme dans les glandes gastriques, s'isole très-bien. Elle est résistante, tenace, transparente, homogène. L'épithélium, à cellules polyédriques avec un noyau sphérique, est analogue à celui des glandes muqueuses de l'estomac (§ 417).

C. Toldt (*Mittheilungen der aertzlichen Vereins, in Wien*) injecte les glandes de Brünner en dégageant les conduits excréteurs du mucus qui les remplit. Pour cela on coupe un morceau de duodenum sur le cadavre; on enlève avec soin la tunique musculeuse et on plonge alors la muqueuse, avec les glandes qui y sont restées attachées, dans de l'acide acétique étendu. On l'y laisse 10 à 12 jours en renouvelant chaque jour le liquide, jusqu'à ce que le mucus de la paroi intestinale soit complétement enlevé. On place alors la préparation 10 à 15 jours dans l'eau distillée. Au bout de ce temps, en appliquant une canule au fragment d'intestin et en poussant doucement, on peut faire pénétrer une injection de *bleu de Prusse soluble* dans les conduits excréteurs de toutes les glandes intestinales et en étudier la disposition.

§ 427. — Pancréas.

Le pancréas paraît avoir plus d'analogie avec les glandes salivaires qu'avec les glandes de Brünner. Il est possible qu'il ne doive pas être distingué des premières.

La consistance du tissu du pancréas diffère notablement selon les sujets. Ces variétés sont dues à l'existence, entre les acini, d'une quantité de tissu lamineux plus ou moins abondante, et à ce que celui-ci est plus ou moins fourni de vésicules adipeuses. La grosseur des acini varie également. Ils sont, en général, polyédriques par pression réciproque.

Les culs-de-sac sont très-courts et arrondis. Ils mesurent de 50 à 100 μ de diamètre. Comme ils sont serrés les uns contre les autres, l'étude en est difficile.

La paroi propre est mince, friable, peu translucide. Elle est tapissée par un épithélium à grandes cellules polyédriques, très-molles, offrant dans beaucoup de cas deux noyaux. Elles ne laissent entre elles, comme dans les glandes salivaires, qu'un canal extrêmement étroit au centre du cul-de-sac.

Langerhans (1) signale sur les pièces qui ont macéré dans la liqueur de Müller une deuxième variété de cellules, fusiformes, à noyau volumineux, appliquées contre la paroi, qu'on doit sans doute rapprocher des éléments *en lunule* des glandes salivaires (voy. § 388). On ne connaît pas encore les modifications qui surviennent dans l'épithélium pancréatique sous l'influence de l'excitation électrique ou pendant la digestion.

La vascularité du pancréas est analogue à celle des glandes salivaires (§ 391).

Le canal excréteur a des parois beaucoup plus minces que celui des glandes salivaires. On y trouve des fibres-cellules en assez grande abondance. Enfin, il est tapissé par un épithélium cubique, à cellules très-courtes, presque pavimenteuses.

Développement. — Le pancréas se développe par une involution des parois de l'intestin qui se fait en arrière, dans un renflement celluleux rattaché avec l'intestin, par le mésentère, à la colonne vertébrale. Chez le nouveau-né, les culs-de-sac sont arrondis et les acini se présentent comme des masses framboisées; ils sont d'abord écartés les uns des autres comme dans toutes les glandes embryonnaires.

(1) *Beitraege zur mikros. Anatomie der Bauspeicheldrüse*, Inaug. Diss. Berlin, 1869.

Le conduit pancréatique serait au début très-large, atteignant presque le diamètre de l'intestin (1). Les cellules qui le tapissent alors sont irrégulières, transparentes.

§ 428. — Follicules clos. Glandes de Peyer.

Tous les follicules clos de l'intestin (§ 120), qu'ils soient isolés ou qu'ils soient agminés pour former les plaques de Peyer, ont une structure identique et ne diffèrent que par leur écartement et leurs dimensions. Les follicules isolés ont un diamètre à peu près double de celui des follicules agminés : il peut atteindre jusqu'à $2^{mm},5$.

Chaque glande folliculaire est constituée par une vésicule piriforme placée dans l'épaisseur de la muqueuse, de telle sorte que son

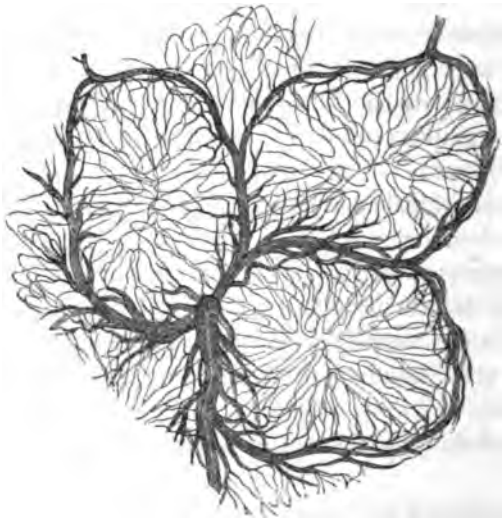

FIG. 152 (d'après une injection de Frey). — Réseau capillaire de trois follicules clos d'une plaque de Peyer (lapin). (Gr. 80/1.)

extrémité rétrécie regarde la surface intestinale toujours amincie et sans villosités (§ 421) à ce niveau. La base repose directement sur la musculaire muqueuse. Le tissu de la glande se compose d'une trame délicate de cellules étoilées unies par leurs prolongements, emprisonnant dans ses mailles de nombreux noyaux sphériques ou légèrement ovoïdes qui paraissent dépourvus de corps cellulaire ou n'en ont

(1) Voy. Schenk, *Die Bauspeicheldrüse des Embryo* (*Anatomisch-physiologische Untersuchungen*, 1872).

qu'un très-restreint. Ces noyaux sont finement granuleux, sans nucléole à l'état normal. Ils sont de nature épithéliale.

Les vaisseaux sanguins forment à la surface des follicules un réseau à mailles arrondies d'où s'avancent, dans l'intérieur de la glande, de nombreux capillaires très-ténus mesurant au plus 4 à 6 μ. Ceux-ci convergent vers le centre du follicule où ils offrent entre eux de nombreuses anastomoses, puis ils reviennent vers la périphérie.

Les glandes de Peyer constituées par le simple rapprochement de follicules clos sont entourées d'un réseau de larges sinus lymphatiques ($0^{mm},1$ à $0^{mm},7$ de diamètre chez le lapin, Kölliker), en rapport avec les chylifères des villosités. La disposition des capillaires sanguins est la même pour les follicules réunis en groupes que pour ceux qui sont isolés.

§ 429. — Gros intestin.

A part quelques élevures qu'on trouve de place en place, la muqueuse du gros intestin est complétement dépourvue de papilles. La surface est seulement criblée d'orifices glandulaires comme la muqueuse de l'estomac. Le chorion offre peu de différences avec celui de l'intestin grêle. La trame lamineuse en est cependant un peu plus serrée ; les cellules fibro-plastiques y sont relativement moins abondantes. L'épithélium se compose, comme dans l'intestin grêle, de cellules prismatiques à plateau strié (§ 421).

Les glandes de Lieberkühn ne sont pas moins nombreuses dans le gros intestin que dans l'intestin grêle. Quelquefois elles sont réunies par places en groupes plus denses que dans le reste de la muqueuse. Elles sont du double plus longues que celles de l'intestin grêle. Leur extrémité est souvent variqueuse, bosselée, surtout dans le rectum. Elles sont tapissées d'une couche de cellules épithéliales prismatiques, analogues à l'épithélium de la surface intestinale.

On trouve également dans le gros intestin des follicules clos solitaires plus volumineux que ceux de l'intestin grêle. Ils mesurent en moyenne $1^{mm},5$ à 2 millimètres (Kölliker). Ils offrent de plus cette particularité que la muqueuse à leur niveau présente une légère dépression, ce qui les a fait considérer autrefois comme des glandes munies d'un conduit excréteur.

La disposition des vaisseaux sanguins est la même qu'à la surface de l'intestin grêle, abstraction faite des villosités de ce dernier. Les lymphatiques forment dans la muqueuse un réseau à larges mailles (1).

(1) Chez les animaux dont la muqueuse du gros intestin présente de nombreuses élevures ou villosités, comme chez le lapin, ce réseau reçoit de chacune d'elles un ou plusieurs troncs lymphatiques.

§ 430. — Rectum. Anus (1).

La muqueuse du rectum présente, en général, les mêmes caractères que celle de l'intestin. Elle s'étend en réalité jusqu'à la ligne sinueuse qui établit la démarcation entre le rectum et la peau. Les glandes toutefois cessent avant cette limite. Elles sont simples pour la plupart. Le fond est rarement bilobé ou trilobé. Elles sont plus longues que dans le gros intestin, mesurant jusqu'à 1/2 millimètre et davantage. Elles cessent d'exister à une distance de 5 à 8 millimètres au-dessus de la ligne sinueuse. L'épithélium prismatique de l'intestin disparaît alors avec les follicules, pour faire place à un épithélium pavimenteux à cellules superficielles minces, hyalines, analogues à celles qui tapissent la muqueuse du vagin chez la femme ; le chorion devient plus riche en fibres élastiques et plus pauvre en fibres lamineuses : celles-ci finissent même par disparaître presque complétement. Les papilles qu'on rencontre dans cette région dépassent un peu le niveau de l'épithélium. D'après Krause (*Gœttinger Nachricht*, 1868, p. 191), un grand nombre de filets nerveux munis de corpuscules terminaux (§ 250) viendraient se distribuer dans cette région. Ces corpuscules sont arrondis, mesurant un diamètre de 50 μ. Ils sont toujours à la base des papilles qui, elles-mêmes, sont exclusivement vasculaires.

Quant à la musculaire muqueuse, elle augmente également d'épaisseur au rectum, où elle peut atteindre jusqu'à $0^{mm},2$ (E. Verson). Au niveau où cessent les glandes elle se condense en faisceaux séparés, soulevant la muqueuse et formant les *colonnes de Morgagni*. Les tendons qui terminent ces faisceaux vont se perdre dans la peau du voisinage de l'anus.

La ligne sinueuse qui marque la limite de la muqueuse est constituée par un épaississement de la peau et du tissu cellulaire sous-cutané. A partir de cette ligne l'épithélium prend la structure qu'il a sur le reste du corps. Les cellules superficielles sont minces, cornées, sans noyau visible, non pigmentées. Les papilles deviennent plus nombreuses et plus rapprochées. Les glandes toutefois et les follicules pileux ne se montrent qu'à une distance de 15 millimètres environ de la ligne sinueuse. Avec ces derniers organes apparaît en même temps une certaine quantité de pigment dans le corps muqueux de Malpighi.

(1) Voy. Ch. Robin et Cadiat, *Journal de l'Anatomie*, 1874.

§ 431. — Matières fécales (1).

Les matières fécales solides représentent le résidu des aliments, auquel s'ajoutent quelques éléments anatomiques provenant de la dernière portion de l'intestin ; ceux qui ont pu se détacher plus haut, ayant subi l'action des sucs intestinaux, ont été digérés.

Nous nous bornerons à signaler de la manière la plus sommaire les substances organiques figurées qu'on peut trouver par l'examen microscopique des excréments. Ce sont d'abord les parties ligneuses des plantes. Si l'enveloppe cellulosique des différentes cellules végétales n'a pas été déchirée par la trituration, on peut trouver également à l'intérieur de celles-ci des substances qui, mises en liberté dans l'intestin, eussent été dissoutes, telles que la chlorophylle et l'amidon. Il faut joindre à la même catégorie les bactéries, qui traversent intactes le canal intestinal et peuvent se retrouver encore animées de leurs mouvements caractéristiques dans le mucus rectal.

Certaines parties des tissus animaux, comme les fibres des ligaments jaunes, les tuniques élastiques des artères, etc., inattaquables par les sucs intestinaux (§ 73), se rencontrent également dans les matières fécales. Signalons enfin les téguments chitineux des insectes et des crustacés, qui résistent également à l'action des sucs intestinaux de l'homme (2).

X. — FOIE ET VOIES BILIAIRES.

§ 432.

Il est assez difficile d'assigner au foie une place naturelle dans le groupe des parenchymes (§ 118). Au premier abord, par certains détails de sa structure, il semble se rapprocher des glandes en grappe composée : la bile serait alors la sécrétion. Mais, outre la bile versée dans les canaux biliaires, d'autres produits élaborés par le foie sont aussi versés en quantité considérable dans le système veineux ; le foie fonctionne à cet égard selon le mode attribué aux glandes closes. C'est donc avec celles-ci, plus encore qu'avec les

(1) Voy. Ch. Robin, *Des sécrétions*, 1869.

(2) Ces substances sont, au contraire, rapidement digérées par certains animaux, en particulier par les poissons, et probablement par certains mammifères insectivores. Chez les animaux qui mangent les os, on ne retrouve que des masses blanchâtres qui peuvent se réduire en poudre et qui sont uniquement constituées par les sels calcaires du tissu osseux (Fourcroy, Blondlot).

glandes en grappe, que les affinités physiologiques rangent le foie; seulement l'opération d'hématose dont il est le siége a cela de particulier que la modification apportée au sang de la veine porte se complique d'une véritable sécrétion ou excrétion; sécrétion, si l'on considère la bile comme un agent essentiel de la digestion, où elle paraît jouer un rôle en facilitant l'absorption des matières grasses; excrétion, si l'on voit dans la bile un résidu destiné à être repris en partie comme aliment important par l'économie, et en partie rejeté au dehors. De là résulte une complication spéciale du tissu de cet organe dont il est difficile de donner une vue d'ensemble, tant est grand l'enchevêtrement des divers éléments, cellules hépatiques, capillaires sanguins, canalicules biliaires, trame lamineuse, etc., qui le composent.

§ 433. — Lobules hépatiques.

Quand on déchire le tissu du foie d'un adulte, il se sépare en granulations qui ont depuis longtemps reçu le nom d'*acini*, par une analogie supposée avec ce qu'on observe dans les glandes ordinaires. Les acini du foie n'ont pas, en effet, la même indépendance; ils sont tous reliés les uns aux autres par continuité de tissu; ils ne sont pas davantage suspendus à l'extrémité d'autant de conduits excréteurs: ils sont plutôt en rapport avec les extrémités radiculaires des veines sus-hépatiques (voy. § 436). — Quand on observe une coupe du foie ou simplement la surface de l'organe chez l'adulte, on distingue facilement une différence marquée de couleur entre le centre de l'acinus, qui est d'un rouge brun, et la périphérie qui est ordinairement jaunâtre et plus pâle. Cette différence ne tient pas, comme on l'avait cru, à une inégale répartition du sang, mais à une proportion plus grande de granulations graisseuses dans les éléments de la périphérie de l'acinus. Cette différence est moins accentuée chez l'enfant. On peut regarder la présence des granulations graisseuses et la teinte jaune qui en résulte ou, en d'autres termes, l'état gras partiel du foie, comme un fait de civilisation : on le retrouve plus ou moins marqué chez tous les animaux qui vivent en domesticité. Chez les animaux sauvages, au contraire, le foie offre presque toujours une teinte uniforme et une certaine transparence de son tissu. Il est rare que le foie ait ce caractère chez l'homme; on en trouve cependant des exemples et c'est d'après un de ceux-ci que nous avons déjà figuré et décrit sommairement (§ 4 et fig. 1)

les *cellules hépatiques*, l'élément principal qui constitue la plus grande masse de l'organe.

Les acini sont séparés les uns des autres par des cloisons d'un tissu lamineux dense accompagnant les troncs de la veine-porte, de l'artère hépatique et des conduits biliaires. C'est lui qui constitue ce qu'on appelle en anatomie descriptive les prolongements de la capsule de Glisson. Chez le cochon d'Inde, le porc, ce tissu lamineux est relativement abondant (1). Ces cloisons se continuent avec l'enveloppe fibreuse commune de l'organe. Celle-ci, d'après Theile, pourrait être décomposée par places en deux couches, une externe séreuse et une interne exclusivement fibreuse ; elle est revêtue, dans les parties où elle est libre, par l'endothélium péritonéal.

§ 434. — Cellules hépatiques.

Ces cellules, découvertes par Purkinje et Henle, se présentent, avons-nous dit (§ 4), comme des masses polyédriques à arêtes saillantes, dépourvues d'enveloppe, à la manière des cellules épithéliales. Elles mesurent 25 à 30 μ. Le noyau est sphérique, ou plus rarement ovale et alors volumineux. Il peut aussi, dans ce cas, avoir un nucléole chez certains sujets. Il est souvent double (2).

Le corps de la cellule, quand elle n'est pas chargée de graisse (§ 433), est finement granuleux, contenant en outre un petit nombre de granulations d'un jaune intense, mesurant 1 à 2 μ de diamètre. Celles-ci semblent constituées par le produit de la sécrétion même de l'organe; elles sont solubles dans l'eau, et quand on examine, dans ce véhicule, des cellules hépatiques très-fraîches, on voit ces granulations se résoudre, au milieu même de la substance de l'élément, en un nuage jaune. Les granulations graisseuses, qu'on rencontre presque constamment dans les éléments épithéliaux du foie, paraissent, malgré leur fréquence, devoir être rapportées à un état anormal, comme nous l'avons indiqué. Ces granulations peuvent être assez abondantes pour masquer le noyau ou même se réunir en gouttelettes de graisse logées dans la substance de l'élément (3).

La notion que nous devons nous faire de la constitution intime et

(1) Il l'est davantage encore chez certains animaux inférieurs, tels que les batraciens, et peut présenter des chromoblastes noirs.

(2) Nous rappellerons que la duplicité du noyau dans une cellule ne paraît pas être toujours le signe d'une active prolifération cellulaire, ainsi que nous l'avons noté en parlant des filaments de Purkinje (§ 164).

(3) Voy. de Sinéty, *De l'état du foie chez les femelles en lactation* (*Compt. rend. de l'Académie des sciences*, 1872, et Thèse de Paris, 1873).

des fonctions des cellules hépatiques résulte des belles découvertes de M. Cl. Bernard (Voy. *Leçons sur le diabète*, 1877). On peut en résumer ainsi les traits principaux.

Les cellules du foie contiennent d'abord deux substances distinctes: 1° le glycogène, qui paraît en former la plus grande partie, 2° un ferment diastasique; puis, 3° les corps résultant de la formation de ces deux substances aux dépens des éléments apportés par la veine porte, aussi bien que les corps résultant de la réaction de l'une sur l'autre, sans que nous sachions si les principes qui s'écoulent par les voies biliaires doivent être rattachés aux premiers ou aux seconds, ou à tous les deux.

Le glycogène est une matière amylacée, insoluble dans l'eau, ayant la même formule que l'amidon végétal, $C^{12}H^{10}O^{12} + 2HO$, mais moins stable que celui-ci, intermédiaire à la dextrine et au sucre. Avec l'acide azotique, il donne une *xyloïdine* analogue au coton-poudre, $C^{12}H^{9}O^{9}AzO^{6}$. Avec l'iode, il prend une coloration violette intermédiaire entre le bleu de l'amidon et le rouge de la dextrine traitée par l'acide sulfurique. Le glycogène, sous l'influence des diastases, se transforme en dextrine, puis en glycose. Pour extraire le glycogène, on prend un foie vivant qu'on coupe en très-petits morceaux jetés aussitôt dans l'eau bouillante, on les broie ensuite dans un mortier avec du charbon et on filtre; le liquide qui passe est opalin et cette opalescence est due à la présence du glycogène.

A côté du glycogène, les cellules hépatiques renferment un ferment diastasique qu'on peut obtenir par dissolution dans l'eau, puis précipitation par l'alcool; il est coagulable par la chaleur; c'est pour le rendre inactif qu'on jette les morceaux de foie dans l'eau bouillante, quand on veut obtenir le glycogène.

On peut se figurer comme suit la fonction des cellules hépatiques. Elles forment *irrégulièrement* du glycogène, selon la qualité des matériaux apportés par la veine-porte; ce glycogène est *régulièrement* transformé par le ferment en sucre, versé dans les veines sus-hépatiques; la bile résultant des réactions dont les cellules sont le siége est, au contraire, versée normalement dans les conduits biliaires. Ce partage est le cas ordinaire; il n'a plus lieu dans l'ictère, les principes qui doivent s'écouler par les voies biliaires étant alors versés dans le sang : le partage normal des principes élaborés par les cellules hépatiques paraît dépendre uniquement de la nature des parois vasculaires de l'un et l'autre système.

§ 435. — Cellules étoilées du foie.

Le foie, pendant qu'il se développe, présente deux variétés de cellules hépatiques (voy. § 441 et suiv.) qu'on retrouve d'ailleurs jusque dans l'état adulte chez certains animaux, tels que le cheval. On a décrit en plus, sous le nom de « cellules étoilées du foie (1) », des éléments de forme rameuse qu'on découvre dans l'épaisseur des lobules à côté des cellules hépatiques. Ces éléments se montrent en général sur le trajet des capillaires sanguins, auxquels ils sont intimement appliqués. Leur répartition est assez régulière : la distance qui les sépare est égale à deux ou trois fois le diamètre des cellules hépatiques. Ces éléments, en raison même de leur situation le long des vaisseaux, ne sont autres probablement que des cellules conjonctives plus ou moins modifiées (2).

Kupffer recommande pour l'étude de ces éléments le procédé suivant : on fait, à l'aide du couteau à double lame, une coupe mince sur un foie normal, on la lave dans une solution de chlorure de sodium à 0,6 pour 100, puis dans une solution étendue d'acide chromique à 0,05 pour 100; on la plonge ensuite à l'abri de la lumière, pendant quarante-huit heures, dans une solution de chlorure d'or (eau 10000, chlorure d'or 1, acide chlorhydrique 1). La pièce est ensuite montée dans de la glycérine neutre. Les cellules du foie apparaissent en rouge ou en rouge violet, avec leurs noyaux. D'espace en espace, on aperçoit le long des vaisseaux sanguins des sortes d'étoiles foncées de petites dimensions, répondant à des cellules de forme rameuse, dont le corps cellulaire a réduit le chlorure d'or, tandis que le noyau apparaît en clair sur le fond brunâtre de l'élément.

§ 436. — Capillaires hépatiques.

Les cellules hépatiques constituent, avec des capillaires sanguins, presque toute la masse du foie, creusée d'autre part d'une fine canalisation intercellulaire par laquelle s'écoule la bile. Pour donner une idée claire de la distribution de ces parties, nous reviendrons à l'acinus et à la manière dont les veines afférentes et efférentes se comportent par rapport à lui.

Une injection, même grossière, montre très-bien les ramifications

(1) Voy. Kupffer : *Ueber Sternzellen der Leber*, in *Arch. für mikr. Anat.*, t. XII.

(2) Kuppfer toutefois ne paraît pas fixé sur la nature de ces cellules. Il les considère comme des éléments *sui generis*, distincts des éléments conjonctifs; peut-être faut-il les rapprocher des cellules protoplasmiques de Waldeyer (Voy. § 387).

de la veine porte venant, après s'être rapidement réduites de volume par des divisions dichotomiques, se répandre sur la périphérie des acini. Les dernières branches, désignées à cause de ces rapports sous le nom de *veines interlobulaires* (Kiernan), mesurent environ de 18 à 36 μ de diamètre. Chacune d'elles se distribue en général à deux ou trois acini voisins.

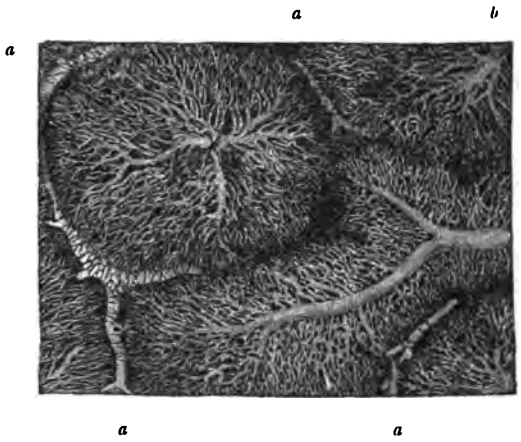

FIG. 153 (d'après une pièce de Harting). — Foie de lapin injecté. *aaa*, veines interlobulaires, branches de la veine porte; *bb*, racines des veines sus-hépatiques. (Gr. 45/1.)

D'autre part, les anatomistes avaient reconnu depuis longtemps que chaque acinus est le point de départ d'une radicule des veines sus-hépatiques. Cette radicule naît au milieu de l'acinus appendu à elle à peu près comme les acini des glandes véritables le sont aux conduits excréteurs (§ 119). Les coupes montrent très-bien cette disposition, soit qu'elles passent par l'axe de la radicule, ou qu'elles lui soient perpendiculaires. Ces *veines centrales des lobules* (Krukenberg), ou *veines intralobulaires* (Kiernan), ont de 27 à 70 μ de diamètre.

Les veines interlobulaires répandues à la périphérie de l'acinus et la veine intralobulaire qui naît de son milieu sont reliées par un réseau capillaire très-dense. Le diamètre des capillaires y est en moyenne de 9 à 11 μ. Ils sont un peu plus larges vers la périphérie et vers le centre de l'acinus, plus étroits dans le milieu de l'espace qui sépare les troncs afférents périphériques du tronc efférent central. Les mailles sont allongées vers le centre de l'acinus et plus arrondies à la surface; leur largeur est de 13 à 40 μ environ, c'est-à-dire précisément égale au diamètre des cellules hépatiques qui remplissent dans l'acinus tout l'espace laissé libre entre les capillaires. Il en résulte que ces cellules forment de leur côté, au milieu et autour

des capillaires, un véritable réseau qui sert de moule ou de matrice au réseau vasculaire. Pour se faire une idée plus complète de l'arrangement réciproque des parties, on se rappellera que les mailles capillaires sont allongées, tandis qu'elles n'ont en largeur que le diamètre environ d'une cellule hépatique : si donc la coupe est parallèle à leur grand axe, les cellules hépatiques apparaîtront en traînées rayonnantes. Si la coupe passe par le petit diamètre des mailles, on aura sous les yeux une sorte de réseau grossier dont les mailles répondront aux capillaires séparés le plus souvent les uns des autres par la largeur d'une seule cellule (comparez fig. 154).

§ 437. — Canalicules biliaires.

Il nous reste à indiquer comment, au milieu de ce tissu d'une disposition en somme assez simple, se comportent les origines ou ce qu'il est plus exact d'appeler le *réseau d'origine* des conduits biliaires.

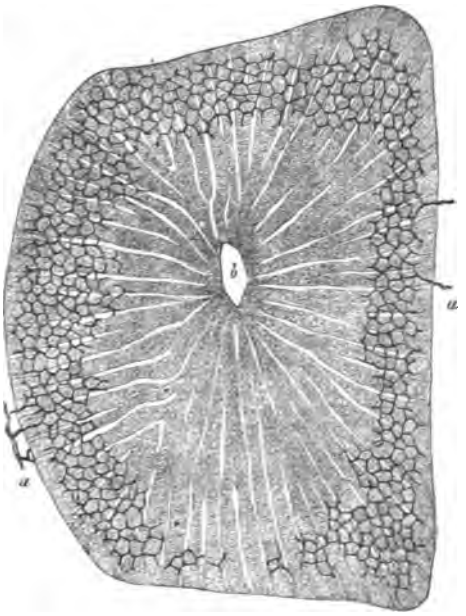

FIG. 154 (d'après Kölliker). — Section transversale d'un lobule hépatique du lapin montrant à la périphérie le réseau d'origine des canalicules biliaires injecté. *aa*, conduits biliaires interlobulaires ; *b*, veine intralobulaire. (Gr. 100/1.)

Si l'on vient à pousser une injection de bleu de Prusse dans les voies biliaires (1), et qu'après durcissement on pratique une coupe

(1) Voy. G. Irminger et H. Frey, *Ein Beitrag zur Kenntniss der Gallenwege in der Leber des Saügethiers*, in *Zeitschr. für wissensch. Zoologie*, 1866, p. 208.

fine, on constate que l'injection a pénétré à l'intérieur des lobules et qu'elle y forme un réseau à mailles très-étroites enfermant chaque cellule hépatique. Cette disposition, déjà signalée par E. Weber en 1842 et par Nathalis Guillot en 1848, est surtout bien nette quand le réseau sanguin a été injecté en même temps avec une masse différemment colorée. Du reste, la confusion entre les deux réseaux n'est pas possible. Les mailles capillaires, indépendamment du diamètre des vaisseaux eux-mêmes, sont allongées de la périphérie au centre de l'acinus, tandis que les mailles du réseau biliaire, formées de conduits beaucoup plus fins, sont polygonales, ayant pour diamètre, en tous sens, celui d'une cellule hépatique.

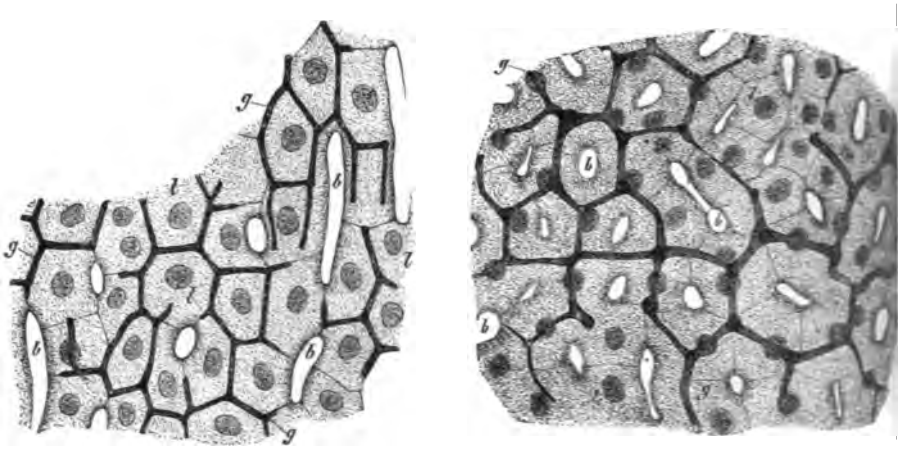

FIG. 155 (d'après Kölliker). — Portion du lobule représenté dans la figure précédente vu à un plus fort grossissement (400/1); *bbb*, capillaires sanguins, coupés soit en long, soit perpendiculairement à leur trajet; *ggg*, canalicules biliaires entourant les cellules hépatiques *lll*.

Le diamètre des canalicules biliaires dépasse à peine 3 μ; leur paroi, d'après Legros (1), serait tapissée par une couche de cellules épithéliales plates (2). L'étude de cet épithélium, si tant est qu'il existe, n'aurait pu être faite jusqu'à ce jour que sur les animaux et en particulier sur le lapin, qui paraît mieux que tout autre se prêter aux injections du foie. Legros injecte le canal hépatique avec

(1) *Recherches sur l'origine réelle des canaux sécréteurs de la bile* (*Comptes rendus de l'Académie des sciences*, 1870; et *Journ. de l'Anat.*, 1874).

(2) Toutefois, on l'a regardée également comme constituée directement par les parois mêmes des cellules hépatiques entre lesquelles le réseau d'origine serait simplement creusé. Nous mentionnerons encore l'opinion d'après laquelle les cellules hépatiques seraient pourvues de parois propres se prolongeant sous forme de canaux, et s'anastomosant les unes avec les autres, pour constituer les canalicules biliaires (Voy. Kolatschewsky, *Beitraege zur Histologie der Leber*, *Arch. für mikr. Anat.* Bd. XIII, 2 Heft).

une solution de gélatine contenant 1/600 de nitrate d'argent. Il est nécessaire toutefois de faire passer préalablement un courant d'eau pendant une demi-heure par la veine porte dans le but de chasser le sang des capillaires et surtout de chasser la bile par le passage de cette eau dans les canalicules. Après ces opérations préliminaires, on échauffe doucement le foie dans l'eau tiède et on fait pénétrer l'injection à l'aide d'une pression très-faible, mais soutenue pendant une ou deux heures. On laisse ensuite la pièce se refroidir, et après quelques heures, on peut faire des préparations dans la glycérine, ou, ce qui vaut mieux, durcir par l'alcool pour pratiquer des coupes minces que l'on expose ensuite à la lumière et que l'on conserve dans le baume.

§ 438. — Voies biliaires.

Les canalicules biliaires émergent sur toute la périphérie de l'acinus et se déversent dans un réseau interlobulaire dessinant de larges mailles (voy. fig. 156). Ces conduits, en effet, contrairement à ce qui existe pour les conduits excréteurs des glandes, sont anastomosés

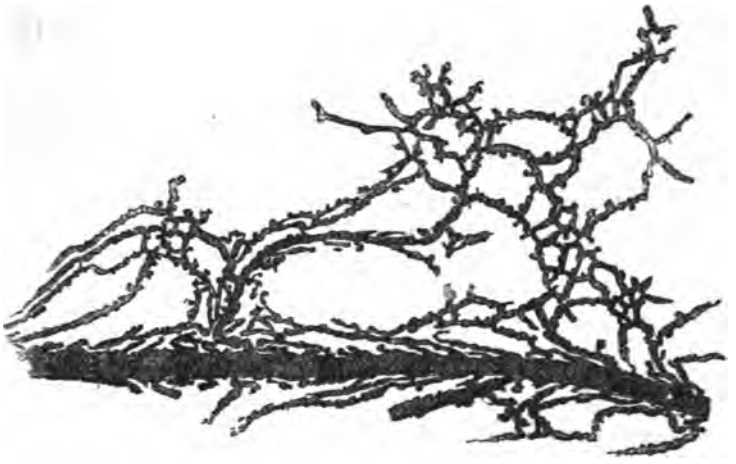

Fig. 156 (d'après Kölliker). — Portion du réseau biliaire interlobulaire et d'un gros canal excréteur chez un enfant de quatorze jours, injectée pour montrer les dépressions de la paroi de ces conduits. (Gr. 40/1.)

entre eux comme le sont les canalicules d'origine. Leurs parois ne sont plus exclusivement constituées par une couche épithéliale; celle-ci se renforce d'abord d'une membrane propre homogène, puis d'une tunique externe de tissu lamineux, dans ceux de ces conduits qui ont au-dessus de 100 μ de diamètre. En même temps, l'épithélium change de caractère, il devient prismatique, très-régulier.

Ces conduits, de même que le canal hépatique qui leur fait suite, présentent le long de leurs parois de nombreux appendices, sortes de *diverticules* ou de glandes imparfaites. Ces dépressions plus ou moins anfractueuses commencent à se montrer sur les canaux biliaires dès que le diamètre de ceux-ci dépasse $0^{mm},7$. Elles sont surtout très-développées sur les *vasa aberrantia* (E. Weber) du ligament triangulaire gauche du foie, et sur le pont lamineux qui unit le lobule de Spiegel au lobe droit. — Ces diverticules paraissent manquer dans le canal cystique et dans la vésicule biliaire. Ils sont limités par une paroi propre homogène, mince, isolable, revêtue d'un épithélium prismatique offrant une grande ressemblance avec celui des conduits excréteurs (Ch. Legros). Les excavations ont en moyenne de 1 à 2 dixièmes de millimètre de long sur 50 μ de large; elles communiquent très-largement avec les canaux excréteurs biliaires, ce qui semble accentuer leur caractère de diverticules.

La structure des canaux hépatique et cholédoque est analogue à celle des conduits biliaires. La muqueuse qui les tapisse offre un réseau de fibres élastiques auxquelles s'ajoutent des corps fibro-plastiques. L'épithélium (1) est prismatique, et présente dans la vésicule biliaire un plateau strié (§ 420) comme les cellules de l'intestin grêle.

Dans le canal cystique, on rencontre de plus, en dehors de la paroi composée comme nous venons de l'indiquer, une couche de fibres lisses. Celles-ci sont disposées circulairement. Elles se continuent sur la vésicule biliaire où elles s'entre-croisent, partout séparées par un tissu cellulaire abondant en fibres élastiques.

§ 439. — Bile (2).

La bile présente communément chez l'homme des cristaux de cholestérine; ces cristaux qu'on peut également rencontrer, mais par suite d'altérations pathologiques, dans d'autres régions de l'économie, sont faciles à reconnaître sous le microscope. Ils ont une forme caractéristique. Ce sont des lamelles ou tables rhomboïdales extrêmement minces; leurs arêtes sont pâles, très-fines, régulières, mais on en trouve dont les bords se sont rompus suivant une ligne onduleuse. Elles sont de grandeur très-variable, souvent imbriquées de manière

(1) Voy. Virchow, in *Virchow's Arch.* XI Bd, p. 574.
(2) Voy. Ch. Robin et Verdeil, *Traité de chimie anatomique et physiologique*, t. III. p. 51.

à former des amas cristallins, confus. Ceux-ci peuvent être visibles à l'œil nu et scintillent alors comme des paillettes. Ces cristaux s'imprègnent parfois des matières de la bile et prennent ainsi une coloration plus ou moins intense.

§ 440. — Vaisseaux lymphatiques (1).

Les lymphatiques du foie peuvent être divisés en superficiels et profonds. Les superficiels forment dans la capsule un réseau à mailles très-serrées, plus étroites que celles du réseau sanguin correspondant. Les profonds pénètrent dans l'organe avec les vaisseaux, et suivent en général leur trajet. Ils constituent entre les lobules un réseau élégant dont les mailles sont plus larges que celles du réseau lymphatique de la capsule (2).

Du reste, les lymphatiques profonds et les lymphatiques superficiels échangent à la périphérie du foie de fréquentes anastomoses qui établissent ainsi une sorte d'unité dans tout le système.

On peut injecter les lymphatiques du foie par plusieurs procédés. L'un des meilleurs est celui indiqué par Teichmann. On choisit un tronc relativement volumineux du hile et on y introduit une fine canule. On pousse lentement la matière à injection dans le sens du cours naturel de la lymphe. Quand, au bout d'un temps variable, plusieurs gros troncs lymphatiques sont bien dessinés, on les lie. La matière à injection revient alors sur ses pas, et, grâce aux nombreuses anastomoses des lymphatiques, pénètre dans les petits conduits, qui ne possèdent que des valvules incomplètes (3).

(1) Voyez Hering dans Stricker.

(2) D'après Mac Gillavry, de ce réseau interlobulaire se détacheraient de fins ramuscules qui pénétreraient à l'intérieur des lobules et formeraient des sortes de gaînes autour de tous les capillaires sanguins.

(3) Vittich (*Centralblatt*, 1874, n° 58) pratique la respiration artificielle sur un animal tué par hémorrhagie, et pousse dans la trachée, sous une pression modérée, du sulfate de soude indigoté. Sans pouvoir indiquer les voies par lesquelles passe la matière à injection, cet auteur aurait injecté ainsi les fins réseaux entourant la veine-porte et les autres troncs veineux du foie, ainsi que les expansions lymphatiques qui pénètrent à l'intérieur des lobules. Un autre procédé employé par Fleisch (*Von der Lymphe u. den Lymphgefässen der Leber*, in *Arb. aus der phys. Anat. zu Leipzig*, 1875; voy. également Albrecht Budge, *Ibid.*) repose sur l'expérience connue de Leydig : quand on lie le canal cholédoque sur un animal vivant, on voit au bout d'un certain temps la bile passer dans les lymphatiques. Fleisch pousse par le canal cholédoque une solution d'asphalte dans le chloroforme sous une pression de 30 millimètres de mercure, et arrive ainsi à injecter jusqu'aux réseaux lymphatiques sous-péritonéaux.

§ 441. — Développement du foie (1).

Le foie, chez le poulet, se trouve placé dès son apparition sur la paroi antérieure de l'intestin, à droite, en contact avec lui. La première trace qu'on en découvre est le conduit cholédoque : on le voit à la fin du deuxième ou au commencement du troisième jour en arrière du cœur.

Vaisseaux sanguins. — Chez les mammifères et l'homme, Toldt et Zuckerkandl, pour étudier la disposition des vaisseaux hépatiques embryonnaires, se contentent de pousser des injections incomplètes par la veine porte et les veines sus-hépatiques, après quoi le tissu est durci par l'alcool et coupé.

Chez l'embryon humain de quatre semaines environ, les coupes transversales montrent, à la partie postérieure du foie, de grands espaces sanguins irréguliers où aboutit un réseau de vaisseaux de petit calibre venant de la partie antérieure de l'organe.

De la huitième à la neuvième semaine, on voit par places, au milieu de ce réseau capillaire, de gros vaisseaux sanguins à parois relativement épaisses.

A la dixième semaine, les branches de la veine-porte sont entourées d'une masse considérable de tissu conjonctif embryonnaire ; elles se distinguent dès lors des veines sus-hépatiques à minces parois enveloppées immédiatement par les cellules de l'organe.

Au troisième et au quatrième mois, on commence à remarquer entre les deux ordres de vaisseaux une certaine alternance, sans toutefois que les aires vasculaires soient nettement définies. Ce n'est qu'au cinquième et au sixième mois qu'on reconnaît la structure qu'offrira le foie du nouveau-né.

Chez le nouveau-né et même pendant l'enfance, on arrive assez mal à distinguer sur les coupes les divers territoires vasculaires. On ne peut que rarement et avec incertitude délimiter un lobule. Entre les vaisseaux afférents et efférents le réseau capillaire dessine des mailles plus arrondies que plus tard ; la disposition radiaire est beaucoup moins prononcée que chez l'adulte.

Les capillaires, pendant toute cette période, sont également plus larges qu'ils ne le seront dans la suite, aussi bien au point de vue absolu

(1) Voy. Schenk, *Beitrag zur Lehre von den Organanlagen im motorischen Keimblatt* (*Sitzb. d. k. k. Akad. z. Wien*, 1868) ; Toldt et Zuckerkandl, *Ueber die Form und Texturveränderungen der menschlichen Leber während der Wachsthums* (*Ibid.*, 1875). Ce dernier travail est celui où nous avons surtout puisé.

que proportionnellement à la quantité de substance glandulaire interposée. En outre, ceux de la surface de l'organe sont plus larges que ceux du centre. Le développement du système sanguin du foie ne semble pas d'ailleurs marcher uniformément sur tous les points : à la périphérie les aires vasculaires se délimitent moins vite qu'au centre.

L'extension des ramifications vasculaires après la naissance provient de l'accroissement en longueur et largeur des vaisseaux existants, ainsi que de la multiplication de plus en plus grande de leurs branches.

§ 442.

Si l'on traite le tissu du foie d'un nouveau-né ou d'un embryon arrivé à la dernière période de la grossesse, par une solution de sel de cuisine à 1/2 pour 100 et qu'on le dissocie, on découvre deux espèces de cellules désignées par Told et Zuckerkandl sous les noms de *cellules polyédriques* et de *cellules sphériques* (1).

Cellules polyédriques. — Elles ressemblent à celles du parenchyme hépatique complétement développé. Elles sont irrégulièrement polyédriques, souvent un peu allongées; souvent aussi une de leurs faces est concave. Leurs contours sont nets et brillants; le corps de la cellule est peu granuleux et contient souvent de la graisse; le noyau est bien apparent, rarement double, toujours excentrique, sphérique, très-granuleux, avec des nucléoles très-nets. Elles se distinguent toutefois des cellules du foie adulte, par leur transparence, la rareté des dépôts de bile à leur intérieur et surtout la grosseur des noyaux qui atteint 8 à 12 μ, tandis qu'elle est chez l'adulte de 7 à 9 μ. De plus, chez l'enfant, ces éléments paraissent offrir en général un diamètre dominant, tandis que cela s'observe plus rarement chez l'adulte.

Le foie décuplant au moins de poids et de volume depuis la naissance jusqu'à son complet développement, il y a de toute évidence formation d'éléments nouveaux, en même temps que les éléments primitifs augmentent eux-mêmes de masse.

(1) Chez le cheval adulte, on trouve normalement ces deux sortes de cellules en proportion à peu près égale. Les cellules polyédriques, à un ou deux noyaux, forment généralement à l'intérieur du lobule un réseau de larges traînées englobant dans ses mailles des amas de cellules sphériques; mais parfois aussi les deux variétés de cellules sont répandues irrégulièrement sur une très-large surface. Sur les coupes, après macération dans la liqueur de Müller, les amas de petites cellules sphériques sont plus fortement colorées en violet, par l'hématoxyline, tandis que le carmin paraît se précipiter de préférence sur les cellules polyédriques. Il en est autrement chez l'embryon (voy. p. suivante).

Cellules sphériques. — On les trouve du troisième mois de la grossesse à la naissance, entre les cellules polyédriques. Elles sont en nombre variable, plus abondantes chez le fœtus que chez le nouveau-né. Après la naissance, leur nombre diminue rapidement, et on n'en voit déjà plus dans les premières semaines de la vie extra-utérine. Elles sont à peu près sphériques, de diamètre variable, finement granuleuses, transparentes. Elles ne contiennent pas de graisse même alors que les cellules polyédriques en contiennent beaucoup ; elles ne contiennent jamais non plus de principes de la bile. Le noyau a ordinairement plusieurs nucléoles. Ces cellules et ces noyaux se laissent teindre plus fortement que les cellules polyédriques et leurs noyaux par le carmin, l'hématoxyline, etc. Enfin on doit ajouter que tous les intermédiaires existent entre les cellules sphériques et les cellules polyédriques ou cellules hépatiques adultes. Il n'est pas douteux que les premières représentent un état jeune des secondes. On se trouverait de la sorte dans le foie, comme dans les glandes salivaires, comme dans les follicules gastriques et on pourrait ajouter, comme dans tous les épithéliums, même séreux, en présence de deux formes coexistantes d'une espèce unique d'éléments : une de ces formes répondant à l'état adulte de l'élément, et à son état fonctionnel propre ; l'autre forme répondant à un état plus jeune où l'élément est apte à proliférer et prépare le renouvellement des cellules adultes à mesure qu'elles déclinent et disparaissent. Le fait que nous signalons ici n'a pas encore été partout vérifié, mais il semble constituer un phénomène très-général de l'histoire des tissus épithéliaux.

Le développement du foie est marqué par des changements importants, étudiés également par MM. Toldt et Zuckerkandl, tant dans la proportion relative des cellules polyédriques et sphériques, que dans leur agencement réciproque. Pour comprendre ce qui suit, on doit se figurer le foie comme formé dès l'origine par un réseau de canalicules biliaires très-larges, creusés assez régulièrement au centre d'autant de cordons de cellules épithéliales, ceux-ci étant à peu près parallèles les uns aux autres et, de plus, délimités extérieurement sur les coupes par les capillaires sanguins (1).

Vers la quatrième semaine, les cellules sphériques ne sont pas encore apparues ; les cellules polyédriques disposées en cordons laissent voir partout au milieu d'elles la lumière des canalicules biliaires. Ces cordons présentent à la coupe trois ou quatre cellules, quelquefois davantage, entourant chaque canalicule.

(1) Une disposition à peu près analogue se retrouve dans le foie de la couleuvre.

Au cours de la dixième semaine, apparaissent dans l'épaisseur de ces cordons épithéliaux enveloppant chaque canalicule, les cellules sphériques. Leur nombre, considérable par rapport à celui des cellules polyédriques, varie selon la place observée : au voisinage des branches de la veine porte elles semblent plus rares. Elles sont isolées entre les cellules polyédriques, ou réunies par groupes de quatre à six dans le cordon épithélial. On peut même trouver par endroits le cordon essentiellement constitué de ces cellules sphériques, ou ne montrant que çà et là une cellule polyédrique isolée; ailleurs, des régions entières du parenchyme hépatique sont formées exclusivement de cellules polyédriques, qui, autant que l'on en peut juger, ne diffèrent pas sensiblement, sauf pour la grosseur, des cellules du foie du nouveau-né.

Les conduits biliaires avoisinant les branches de la veine porte prennent peu à peu leurs caractères définitifs; ils sont limités par un épithélium plat dont les cellules paraissent fusiformes sur la coupe, par suite de la proéminence des noyaux. Rien de semblable ne se voyait à la quatrième semaine.

Les canalicules intra-lobulaires viennent tomber perpendiculairement dans ces conduits, jusque sur les parois desquels descendent les cellules polyédriques. Au troisième mois, la disposition est encore la même.

§ 443.

A partir du troisième mois, les modifications que subit le parenchyme du foie sont lentes. Les cellules sphériques semblent surtout abondantes du quatrième au septième mois. Parfois, elles paraissent dominer dans le champ du microscope. A cette époque aussi, le nombre des cellules enveloppant sur les coupes chaque canalicule semble plus considérable qu'à aucun autre moment. On en peut compter jusqu'à quatre ou six.

Du troisième au quatrième mois on constate chez certains individus la présence de granulations graisseuses. Du quatrième au cinquième mois on voit des matières colorantes de la bile dans les corps cellulaires.

A la fin de la grossesse, les cellules sphériques ont beaucoup diminué de nombre par rapport aux cellules polyédriques; on les retrouve toutefois chez l'enfant à terme, soit isolément, soit disposées en groupe et occupant une maille vasculaire. D'autres fois le tissu est uniquement constitué de cellules polyédriques. La lumière de chaque canalicule

biliaire à ce moment est entourée de trois ou quatre cellules; mais les cordons, en même temps qu'ils sont devenus plus étroits, paraissent s'être allongés.

§ 444.

Peu après la naissance les cellules sphériques disparaissent complétement. Puis, pendant l'enfance on observe toutes les transitions entre la structure canaliculée très-nette dans le foie de l'embryon, et la structure toute différente du foie complétement développé. Dès les premiers mois une partie des cordons présentent un diamètre plus petit que les autres. Sur les coupes qui les intéressent en long, on voit les cellules bordant un canalicule offrir parfois une sorte d'alternance pour limiter celui-ci. Il n'est pas rare de trouver comme chez l'adulte (§ 437), les canalicules creusés seulement entre deux cellules. Certains cordons persistent toutefois avec l'apparence qu'ils ont chez le nouveau-né, jusque vers l'âge de deux ans, mais plus tard on ne découvre plus aucune partie du foie présentant cette structure.

Vers quatre ou cinq ans on voit souvent, entre deux capillaires, les cellules hépatiques disposées en zigzag ou même placées sur une file unique : la structure canaliculée accusée par les cordons cellulaires a donc disparu de plus en plus, par les progrès de l'âge; on peut toutefois retrouver localement des traces de la disposition primitive jusqu'à la vingtième année et plus tard.

§ 445.

Une portion du foie s'atrophie pendant le développement, en particulier sur le côté du lobe gauche. A ce niveau on voit, avec l'âge, des îlots cellulaires s'isoler de plus en plus et diminuer de volume; les vaisseaux gardent leur disposition, mais les cellules sont plus petites de moitié que dans le reste du foie. Elles sont aplaties, souvent effilées. Elles ne présentent jamais de faces excavées; leur contour est effacé; on ne distingue pas leurs limites dans les groupes qu'elles forment. Elles se laissent rompre facilement par la dissociation et on trouve alors les noyaux adhérents à un des fragments du corps cellulaire. Celui-ci est très-finement granuleux, trouble, opaque, sans graisse ni pigment. Le noyau est sphérique, homogène, opaque, rarement bien apparent, quelquefois invisible : l'acide acétique dilué ne le fait pas mieux voir, tandis que le corps cellulaire devient plus pâle et çà et là paraît se

dissoudre. Le noyau s'aperçoit au contraire très-bien sur les préparations à l'alcool et se laisse facilement alors colorer par le carmin. Sur certains foies on trouve autour de ces îlots hépatiques en régression, un grand nombre de noyaux libres dans le tissu cellulaire, dont la grosseur et la forme rappellent complétement les noyaux des cellules hépatiques modifiées du voisinage.

XI. — RATE.

§ 446.

L'étude histologique de la rate offre certaines difficultés qui sont loin d'avoir été toutes résolues ; telle est en particulier la connaissance exacte des relations qui existent entre les artères et les veines de l'organe. La rate dans son ensemble peut être décrite comme formée d'une charpente relativement solide enveloppant un tissu épithélial au milieu duquel elle envoie des prolongements. Ce tissu épithélial, d'autre part, présente une structure caverneuse qui permet au sang de s'y accumuler en plus ou moins grande quantité.

L'enveloppe ou capsule de la rate est constituée par une tunique mince, résistante. Elle est formée de tissu lamineux ordinaire avec de nombreux corps fibro-plastiques et un réseau élastique abondant. Elle est recouverte extérieurement par l'épithélium péritonéal. Il n'est pas certain que le tissu de la capsule de la rate contienne des fibres-cellules chez l'homme (1). Cette enveloppe envoie à l'intérieur de la rate des cloisons plus ou moins épaisses. Celles qui partent du hile sont accompagnées des gros vaisseaux de l'organe en raison de cette relation constante existant, ici aussi bien que dans le foie, entre le tissu lamineux et l'appareil circulatoire (voy. § 74).

Entre ces cloisons se distribue le tissu propre de la rate qui a dû à sa mollesse ordinaire sur le cadavre le nom de *boue splénique*. Mais ce tissu présente deux aspects différents qu'on distingue très-bien sur la coupe d'un organe injecté. Au milieu d'un réseau extrêmement dense de capillaires larges, on aperçoit de place en place des espaces où se montrent au contraire de rares et fins capillaires dont la distribution rappelle ce qu'on observe dans les follicules clos de l'intestin (§ 428). Ces espaces clairs résultent donc de l'existence par places d'un tissu

(1) Klein (*Quart. Journ. of Microsc. Science*, oct. 1875) signale la présence de fibres-cellules chez le rat, le chien et le chat tant dans la capsule que dans l'épaisseur même des trabécules. Œhl (*Schmidt's Jahrbücher*, 1869) avait déjà noté l'aspect chagriné que présente la surface de la rate chez les mêmes animaux, quand on vient à exciter l'extrémité périphérique du nerf vague.

spécial offrant comme toujours un mode spécial de vascularisation (§ 33). Ils constituent les *corpuscules de Malpighi*. Ceux-ci représentent de véritables follicules glandulaires plongés eux-mêmes dans le tissu d'une glande sanguine. Il importe de noter que ces corpuscules, toutefois, ne sont délimités par aucune membrane propre ; leur tissu, bien que restant nettement distinct, se continue sans interposition d'aucune partie anatomique spéciale, avec le tissu environnant. Si,

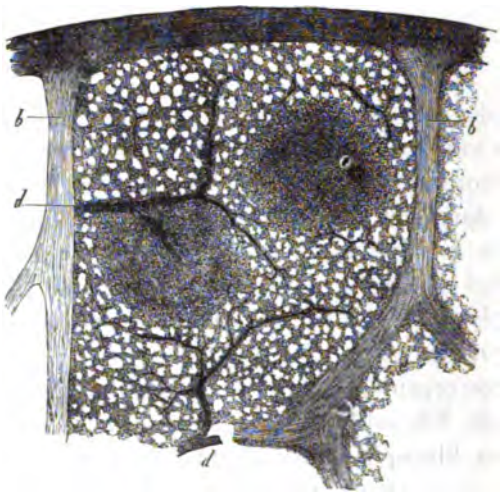

FIG. 157 (d'après Kölliker). — Section faite à la périphérie de la rate chez l'homme. On voit en haut l'enveloppe fibreuse envoyant des cloisons *b* dans l'épaisseur de l'organe; au centre sont deux corpuscules de Malpighi entourés du tissu de la pulpe; les espaces clairs répondent aux lacunes du réseau veineux. *d*, ramifications artérielles. (Gr. 38/1).

de plus, on se figure ces corpuscules distribués sur l'arbre artériel de l'organe, on aura une notion suffisante de la structure de celui-ci, en se représentant le reste de sa masse comme formée par une intrication serrée de capillaires au milieu d'un tissu épithélial différent de celui des corpuscules.

Ce tissu aussi bien que celui des corpuscules est constitué d'éléments épithéliaux à corps cellulaire ordinairement très-réduit, et soutenus par un réticulum.

Ce réticulum, d'après Klein, est formé à la fois de fibres et de membranes anastomosées; celles-ci présenteraient dans leur épaisseur des noyaux de deux sortes, les uns volumineux, pâles, arrondis; et les autres petits, elliptiques (1).

Les mailles deviennent plus serrées et le réseau plus dense à la péri-

(1) Ce réticulum est extrêmement élégant chez le protée.

phérie des corpuscules de Malpighi ; dans l'intérieur de ceux-ci le réticulum est beaucoup plus léger, exclusivement filamenteux, et l'on ne trouve pas de noyaux aux points d'entre-croisement des fibres.

L'épithélium des corpuscules de Malpighi est d'apparence nucléaire, analogue à celui qu'on trouve dans les follicules des glandes lymphatiques. Ces noyaux sont sphériques, ce qui suppose, soit qu'il existe entre eux une matière amorphe interposée, soit qu'ils sont eux-mêmes le centre de corps cellulaires extrêmement réduits.

L'épithélium de la pulpe splénique comprend : 1° des noyaux analogues à ceux des corpuscules de Malpighi ; 2° de grandes cellules sphériques à un ou plusieurs noyaux (1). Ces dernières cellules sont de couleur gris rougeâtre, laquelle s'ajoutant à la couleur des hématies qui sont nombreuses dans l'organe, donne à son tissu la nuance qu'on lui connaît. Cette coloration rouge comme celle des muscles paraît tenir à la présence d'hémoglobine, que l'on peut enlever par un courant d'eau salée (Malassez et Picard, *Comptes rendus*, 10 avril 1876).

§ 447. — Vaisseaux.

Les artères et les veines pénètrent ensemble dans la rate par le hile. Quand après plusieurs divisions successives le diamètre des artères n'est plus que de 200 à 400 μ, elles se séparent des veines et se ramifient en houppes (*penicilli*) dont les unes pénètrent dans les corpuscules de Malpighi, tandis que les autres se perdent dans le réseau veineux de la pulpe.



Fig. 158 (d'après Kölliker. — Cellules en croissant, détachées du tissu de la rate par dilacération. (Gr. 350/1.)

On désigne sous ce nom de « réseau veineux » un ensemble de larges capillaires anastomosés, dont la paroi paraît extrêmement fine ; elle est en tout cas très-difficilement isolable. On en a même nié l'existence et l'on a décrit ces vaisseaux comme simplement limités par des éléments d'un aspect particulier, ayant la forme générale d'un mince croissant qui offrirait vers le milieu de sa concavité un noyau brillant, ovoïde et large de 6 à 7 μ environ (2).

(1) D'après certains auteurs, ces éléments sphériques présenteraient des mouvements sarcodiques ; d'autres les rapprochent absolument des leucocytes avec lesquels ils les confondent. Il est certain qu'on trouve dans la rate des leucocytes en plus grand nombre peut-être qu'ailleurs, mais, de même que pour les glandes lymphatiques, on doit admettre que l'organe est essentiellement constitué par des éléments épithéliaux.

(2) La signification véritable de ces éléments, regardés tour à tour comme cellules épithéliales et comme fibres-cellules, ne paraît pas encore nettement déterminée.

On ne paraît pas bien connaître encore le mode d'abouchement des artérioles dans le réseau veineux, non plus que la continuité de celui-ci avec les veines.

La distribution lymphatique paraît varier chez l'homme et chez les animaux. C'est ainsi que chez le bœuf et le cheval, il existe à la périphérie de la rate, au-dessous du péritoine, un réseau superficiel qui d'après M. Sappey manquerait totalement chez l'homme.

Les lymphatiques profonds de la rate ont été découverts par Tomsa. Ils sortent par le hile : ils résultent de l'union des troncs accolés aux vaisseaux. Plus près de leur origine on les trouve enveloppant complétement les artères, et formant ainsi des gaînes lymphatiques que l'on peut suivre jusque sur les plus fines artérioles (1).

Chez les animaux qui possèdent des lymphatiques superficiels et des lymphatiques profonds, les deux ordres de vaisseaux communiquent par des anastomoses qui suivent le trajet des artérioles (Tomsa).

Les nerfs de la rate sont constitués en majeure partie de fibres de Remak. Les quelques tubes à myéline qu'on y rencontre, disparaissent peu à peu à mesure que les filets nerveux deviennent plus grêles. Ceux qui mesurent moins de 20 μ de diamètre en sont complétement dépourvus (Kölliker). Ces nerfs suivent la direction des vaisseaux artériels qu'ils accompagnent dans leurs ramifications et leurs anastomoses; leur mode de terminaison est inconnu.

§ 448. — Étude.

MM. Stoff et Hasse (*Centralblatt*, 1872) ont mis à profit pour étudier la rate, les injections naturelles des vaisseaux par le sang. On laisse la rate dans la liqueur de Müller affaiblie, pendant quatre à cinq jours, puis on la met vingt-quatre à quarante-huit heures dans l'eau et de là dans l'alcool. Les hématies gardent leur aspect et leur couleur. On peut toutefois colorer légèrement la préparation. On trouve alors, en pratiquant des coupes, à la fois des hématies et des leucocytes engagés dans les mailles de la pulpe, tandis qu'on n'en voit point dans les corpuscules de Malpighi.

(1) MM. Charles Robin et Legros préconisent pour mettre ces gaînes en évidence, les injections de nitrate d'argent à 1 pour 800 dans les artères.

CHAPITRE XV

APPAREIL DE LA RESPIRATION

---

§ 449.

Sous ce titre, nous étudierons successivement les fosses nasales avec l'organe de l'olfaction, le larynx, la trachée-artère, les poumons et les plèvres. Nous rattacherons en dernier lieu à cette étude, celle de la glande thyroïde.

I. — FOSSES NASALES.

§ 450. — **Muqueuse pituitaire. Membrane de Schneider.**

La peau des ailes du nez se prolonge dans l'intérieur des fosses nasales, avec tous ses caractères : elle y présente des glandes sébacées et des follicules pileux très-développés. — L'épiderme n'offre pas de modification sensible jusqu'au bord du cornet inférieur et du méat correspondant. A partir de ce point, on observe une transition graduelle de l'épithélium pavimenteux stratifié à un épithélium prismatique cilié. Celui-ci, à son tour, ne tapisse pas tout l'intérieur des fosses nasales. Todd et Bowmann ont les premiers distingué une région où il n'est pas vibratile, située vers la voûte des fosses nasales et qui reçoit seule les expansions du nerf olfactif : on l'appelle la *région olfactive* (1). Elle est moins rosée, plus jaune que le reste de la muqueuse à laquelle on peut conserver le nom de *membrane de Schneider*.

(1) Cette région est la seule où s'exerce l'olfaction proprement dite, qu'il ne faut pas confondre avec des sensations plus ou moins désagréables ou douloureuses que peuvent donner certaines substances telles que l'ammoniaque, les vapeurs âcres du tabac, etc. portées sur les autres points de la pituitaire et affectant les nerfs qui s'y rendent.

Dans toute son étendue, le tissu de la pituitaire est pourvu d'un réseau de fibres élastiques très-fines. Celles-ci existent également, mais en moins grande proportion, dans le tissu conjonctif et le périoste sous-jacents.

Dans les *sinus olfactifs*, les fibres élastiques sont peu nombreuses, la muqueuse présente les caractères d'une lame fibreuse adhérente au périoste.

Sur les *cornets*, la pituitaire n'est pas plus épaisse que dans leurs intervalles et sur la cloison, mais elle y est doublée par un nombre considérable de glandes sous-muqueuses, dont les conduits excréteurs viennent s'ouvrir au fond d'autant de dépressions.

L'épithélium vibratile a une épaisseur de 40 à 90 μ, selon les régions. Ses cellules sont pâles, finement granuleuses; celles de la surface s'étendent le plus souvent par de fins prolongements jusqu'au chorion.

Les vaisseaux de la pituitaire proviennent tous de la lame criblée, la muqueuse paraît donc d'autant plus vasculaire qu'on se rapproche de celle-ci. Ces vaisseaux se distribuent en dessinant des réseaux lâches autour des glandes et des branches du nerf olfactif. Vers la surface de la muqueuse, au contraire, les mailles sont étroites, limitées par des capillaires flexueux.

Les nerfs émanés de l'ethmoïdal, du nasal postérieur et du dentaire supérieur, fournissent des filets principalement à la région vibratile, mais ils envoient aussi des tubes à myéline dans la région olfactive.

§ 451. — Glandes naso-trachéales.

Les glandes de la pituitaire sont surtout abondantes, comme nous l'avons indiqué, au niveau des cornets. Elles s'étendent dans les sinus maxillaires, mais seulement aux faces interne, inférieure et postérieure; elles sont rares et écartées les unes des autres (Kölliker). Luschka les signale également dans les sinus sphénoïdaux et ethmoïdaux.

Ces glandes se composent de culs-de-sac groupés en manière d'épi, autour d'un axe fictif, dont le canal excréteur figure le prolongement. Chacun de ces culs-de-sac est très-court, et offre un diamètre de 50 à 80 μ. La paroi propre n'a guère que 2 à 3 μ d'épaisseur. Elle est molle, friable; elle adhère intimement à la trame de la muqueuse ambiante; elle se déchire avec la plus grande facilité, ce qui rend son isolement très-difficile.

Les culs-de-sac sont remplis plutôt que tapissés par un épithélium polyédrique à noyaux sphériques, ordinairement sans nucléole; ces noyaux ont de 6 à 8 μ. Le conduit excréteur regarde généralement l'extrémité profonde des voies aériennes. Il s'ouvre par un orifice disposé très-souvent en boutonnière, large de 100 à 200 μ; il est tapissé dans toute son étendue par un épithélium vibratile.

Ces glandes se retrouvent dans la région olfactive, au moins chez l'homme (voy. § 455, note) et dans la trachée.

§ 452. — Développement des fosses nasales.

Nous avons indiqué (§ 114) comment se développe l'épithélium vibratile des fosses nasales.

II. — RÉGION OLFACTIVE.

§ 453. — Bulbe et nerfs olfactifs.

Les fibres du nerf olfactif naissent d'amas de substance grise à peu près sphériques contenus dans l'épaisseur du bulbe olfactif, d'où elles se détachent sous forme de faisceaux. Ceux-ci après avoir traversé la lame criblée se répandent et se distribuent dans la couche glandulaire de la pituitaire. Là ils envoient vers la surface, des ramifications qui en se divisant de plus en plus sous des angles divers, gagnent la couche épithéliale. Les préparations au chlorure d'or permettent de suivre les dernières fibres nerveuses jusqu'à la limite de celle-ci.

§ 454. — Épithélium de la région olfactive.

La région olfactive n'occupe que la portion supérieure de la cloison et des parois externes des fosses nasales dans une étendue de 20 à 30 millimètres à partir de la lame criblée. La muqueuse de la région olfactive est plus épaisse que le restant de la pituitaire. Elle se reconnaît aussi à sa couleur jaune (*locus luteus*); chez les animaux elle est souvent brune.

L'épithélium est plus épais que dans la région vibratile, et même du double chez certains animaux. Il est formé, d'après les recherches de Max Schultze, de deux sortes principales d'éléments : 1° des cellules épithéliales cylindriques non vibratiles; 2° des *cellules olfactives* inter-

calées entre les premières de manière à former autour de chacune d'elles une sorte de couronne.

1° Les cellules épithéliales proprement dites descendent jusqu'au chorion, elles sont quelquefois divisées et comme déchiquetées inférieurement. Leur noyau est ovoïde, à nucléole peu distinct. Chez l'homme, de même que chez tous les mammifères, elles sont dépourvues de cils vibratiles.

2° Les cellules olfactives (Riechzellen) sont des éléments cylindriques, allongés, filiformes, offrant à leur partie moyenne un noyau transparent, arrondi, à nucléole distinct : le filament ténu qui représente le corps de l'élément est toutefois un peu plus large en dehors du noyau qu'en dedans; il s'élève jusqu'à la surface de la muqueuse, et paraît même dépasser le niveau des cellules précédentes (1).

Le prolongement interne est extrêmement fin et présente de place en place de petites varicosités analogues à celles qui caractérisent les fibrilles nerveuses moniliformes (§ 238). Ces éléments sont disposés en séries simples autour des cellules épithéliales.

Les rapports de ces cellules dites olfactives avec les terminaisons du nerf olfactif ont beaucoup occupé les anatomistes. Max Schultze, s'appuyant sur la grande analogie d'aspect et de réactions chimiques que présentent les prolongements internes, moniliformes de ces éléments avec les fibrilles nerveuses (2), a prétendu qu'il n'y avait pas solution

(1) Voy. M. Sidky, *Recherches anatomo-microscopiques sur la muqueuse olfactive*, thèse, Paris, 1877. L'apparence décrite ici est très-nette sur le jeune blaireau, dont la figure ci-contre (gr. 350/1) représente les divers éléments. Chez cet animal, l'extrémité inférieure des cellules *épithéliales*, A, est rameuse et s'étend sous forme de lames réticulées jusqu'au chorion de la muqueuse. Ces lames constituent une sorte de charpente de soutien à d'autres cellules, C, sphériques, ovoïdes ou piriformes dont le noyau se différencie légèrement de celui des cellules épithéliales proprement dites : il est plus clair, plus homogène, avec quelques grosses granulations groupées à son centre. Ces éléments sont disposés sur plusieurs couches, isolés les uns des autres par la charpente que nous venons de signaler. Leur masse représente environ les 2/3 de la masse totale du tissu épithélial. La question reste pendante, de savoir si ces éléments que leur aspect extérieur semble rapprocher des myélocytes, sont en relation avec les dernières ramifications du nerf olfactif; en effet, les *cellules olfactives*, B, ne paraissent être que les mêmes éléments, plus voisins de la surface et dont le corps s'est étiré extérieurement en un mince prolongement, parfois variqueux, logé entre les cellules épithéliales.

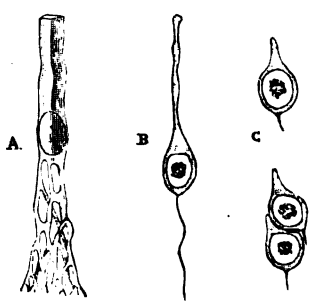

Fig. 159.

(2) On convient généralement que tout filament qui ne présente pas de renflements variqueux dans l'albumine et dans l'iodsérum, mais qui en présente aussitôt qu'on le traite par l'eau ou par l'acide chromique faible, est de nature nerveuse. Les varicosités dans ce cas sont regardées comme le produit d'un écoulement partiel d'une mince couche de myéline (§ 203).

de continuité et que les cellules olfactives étaient de véritables cellules nerveuses terminales. On a invoqué également en faveur de cette manière de voir les caractères de leur noyau, mais cet argument paraît avoir moins de valeur.

§ 455.

Chez l'homme et chez les mammifères la région olfactive n'a pas, dans toute son étendue, le revêtement épithélial que nous venons de décrire. D'espace en espace, on rencontre des endroits où les cellules épithéliales sont pourvues de cils et se rapprochent par leur aspect de celles du restant de la muqueuse. Alors, les cellules olfactives font complétement défaut (Max Schultze). La transition entre les cellules épithéliales du *locus luteus* et les cellules à cils vibratiles s'opère d'une façon graduelle. Celles-là diminuent peu à peu de hauteur, et quand elles sont réduites aux dimensions des éléments épithéliaux du reste de la muqueuse, on les voit se garnir de cils.

Les glandes de la région olfactive sont analogues à celles du reste de la pituitaire (1).

III. — VOIES RESPIRATOIRES.

§ 456. — Épiglotte.

A la face antérieure de l'épiglotte, l'épithélium, continu avec celui de la langue, mesure une épaisseur de 2 à 3 dixièmes de millimètre. Il est plus mince en arrière (60 à 100 μ). La couche profonde est constituée par des cellules cylindriques délicates, au-dessus desquelles on trouve des cellules polyédriques et enfin des cellules plates lamelleuses. Vers le renflement de l'épiglotte, les cellules cylindriques basilaires s'allongent, tandis que les cellules superficielles se modifient progressivement, si bien qu'il arrive un moment où l'épithélium à l'entrée du larynx revêt l'aspect d'un épithélium cylindrique à cils vibratiles, aspect semblable à celui qu'il a dans

(1) Voy. Kölliker, *Würzb. Verhandl.*, V. Il n'en est pas de même chez les animaux, où ces glandes ont mérité le nom de glandes de Bowman. Ce sont des follicules légèrement renflés à leur extrémité qui est remplie de grosses cellules polyédriques renfermant, chez certaines espèces, des granulations brunes ou jaunâtres. Quelquefois, ces follicules se bifurquent, tendant ainsi à se rapprocher des glandes en grappe. Le canal excréteur est formé d'une couche de cellules pavimenteuses allongées dans le sens de l'axe du conduit, hyalines, formant chez le chien, à travers l'épithélium de la muqueuse, un tube dont le bord supérieur se montre sur les coupes taillé en biseau aux dépens de la face externe. Les cellules de ce conduit paraissent soudées, même après le traitement par la liqueur de Müller. Les glandes de Bowman deviennent plus rares vers les limites du *locus luteus* et finissent par disparaître pour faire place aux glandes ordinaires de la muqueuse.

la trachée. — Toutefois, chez le nouveau-né, d'après Verson, la face postérieure de l'épiglotte est tapissée entièrement par un épithélium cilié ayant de 80 à 100 μ d'épaisseur, mais qui disparaît plus tard.

Le chorion de la muqueuse de l'épiglotte est très-mince, et renferme de nombreuses fibres élastiques à direction longitudinale. Il est uni au périchondre par une petite quantité de tissu conjonctif dense. A mesure qu'on s'avance vers le larynx, la muqueuse s'épaissit et se distingue plus nettement du tissu sous-muqueux.

La surface de l'épiglotte comme celle du reste des voies aériennes, présente des glandes. Celles dont l'orifice est à la face postérieure de l'organe sont situées en partie en avant du fibro-cartilage, que traverse leur conduit excréteur ; ou bien elles sont logées dans des lacunes du fibro-cartilage lui-même.

Certains anatomistes ont regardé comme exceptionnelle, et Coyne a décrit comme normale l'existence de glandes closes de forme irrégulière, aplatie, qu'on trouve étalées immédiatement au-dessous de la muqueuse, de l'orifice du larynx à la limite du repli arythéno-épiglottique, ainsi qu'à la face postérieure de l'épiglotte (1). Ces glandes ont été particulièrement signalées par Coyne chez l'enfant. On ignore si elles suivent une évolution comparable à celle des amygdales, ce qui expliquerait peut-être qu'elles aient été méconnues par certains anatomistes.

Nerfs. — La muqueuse de la face postérieure de l'épiglotte, en particulier, montre un nombre considérable d'anses nerveuses, irrégulières, formées de tubes à double contour. Quelques-unes, d'après Lindemann, aboutissent à des corpuscules terminaux dont le diamètre ne dépasse pas 7 μ. Cet observateur signale aussi dans les parties les plus déliées de la distribution nerveuse, quelques petits groupes de cellules nerveuses.

§ 457. — Muqueuse du larynx.

Le larynx présente un épithélium à cellules prismatiques, vibratiles, allongées, mesurant en moyenne 33 à 45 μ de long sur 5 à 9 μ de large. Leur extrémité inférieure est effilée et s'enfonce profondément entre les éléments plus jeunes qui constituent les couches profondes. Leur noyau est ovoïde ou arrondi à un ou deux nucléoles. Elles offrent un

(1) Voyez également H. Kiamil, *Das Vorkommen der adenoïden Substanz im Kehldeckel, Mitth. aus dem embryologischen Institute der K. K. Universität in Wien*, 1877, 1 Heft.

plateau hyalin (§ 112) surmonté de cils au nombre de dix à vingt (Valentin). Comme dans tous les épithéliums prismatiques, ces éléments alternent avec de nombreuses cellules caliciformes (§ 115).

Au niveau du bord des cordes vocales inférieures, l'épithélium reprend la forme pavimenteuse stratifiée (1); il est très-analogue à celui de la face postérieure de l'épiglotte. Les cellules les plus profondes sont cylindriques. Au-dessus se trouvent de grandes cellules polygonales à noyau volumineux et à bords crénelés. Enfin, la couche superficielle est représentée par des cellules lamelleuses plates (2).

Le chorion de la muqueuse du larynx est formé d'un tissu lamineux à fibres fines et courtes mêlées de cellules fibro-plastiques. Toutefois celles-ci sont moins nombreuses au niveau des cordes vocales inférieures que dans les autres parties du larynx. On en trouve sur les coupes jusqu'au voisinage immédiat de l'épithélium. L'acide acétique fait apparaître nettement leurs noyaux, avec un réseau de fines fibres élastiques.

Quoique ce tissu lamineux de nature fibrillaire occupe toute l'épaisseur du chorion, on peut réserver le nom de « couche fibreuse » à sa zone profonde, où les cellules fibro-plastiques sont plus rares, les fibres lamineuses au contraire plus abondantes et en nappes parallèles à la surface.

Le chorion conserve l'apparence fibroïde jusqu'au-dessous de l'épithélium, excepté au niveau des cordes inférieures où il est limité par une couche homogène, transparente, d'épaisseur variable. La surface du chorion est généralement lisse, toutefois elle présente au niveau des cordes inférieures — en rapport avec la nature de l'épithélium de celles-ci — un certain nombre de papilles de dimension variable, déprimées et qui ont toujours le caractère de papilles vasculaires. On ne confondra pas avec elles d'autres éminences plus nombreuses, plus prononcées, qu'on trouve dans le fond de la cavité du larynx près de l'échancrure arythénoïdienne, et qui ne sont que des replis de la muqueuse (Coÿne).

Coÿne donne comme dimension de la muqueuse du larynx au niveau de la corde vocale supérieure : 300 à 350 μ; dans le ventricule (portion descendante) 800 à 900 μ; dans la région papillaire de la corde vocale inférieure 150 à 200; dans la portion sous-glottique 700 à 800 μ.

(1) Ce fait a été signalé pour la première fois par Nauman de Lund en 1851.

(2) D'après Coyne (*Archives de physiologie*, 1874), la partie saillante de la corde vocale supérieure serait également tapissée par un épithélium pavimenteux stratifié.

§ 458.

Glandes. — Les parois du larynx sont tapissées de petites glandes acineuses ayant normalement la grosseur d'une graine de pavot. Elles sont distribuées irrégulièrement, au nombre de 15 à 20 environ par centimètre carré. Les orifices se présentent comme des pores circulaires qui ressemblent à autant de piqûres d'une pointe d'aiguille ; on ne les voit bien que dans des préparations convenablement durcies et dépouillées de la couche superficielle de mucus. Ces glandes font entièrement défaut sur les cordes vocales.

Où elles existent, ces glandes sont parfois rapprochées et forment des groupes. A la face antérieure du larynx on trouve un de ces groupes au-dessous de la membrane hyo-épiglottique, où elles sont entourées de graisse. On les trouve également condensées dans l'échancrure interarythénoïdienne. Elles recouvrent les deux moitiés du ligament cricosantorinien, et se continuent sans interruption avec la masse glandulaire étalée sur la face pharyngienne du muscle arythénoïdien transverse.

Les culs-de-sac sont généralement sphériques, groupés en acini ; ils ont un épithélium cylindrique formé d'un seul rang de cellules appliquées contre la membrane propre. Les conduits excréteurs sont également tapissés par un épithélium cylindrique. Toutefois, dans ceux qui s'ouvrent à la face inférieure des ligaments thyro-arythénoïdiens, on voit fréquemment un épithélium vibratile.

Vaisseaux. — Conformément à la différence de couleur et de structure que présentent les diverses régions de la muqueuse laryngienne, celle-ci n'est pas partout également vasculaire : les cordes vocales le sont relativement peu ; leurs principaux capillaires (que l'on voit parfois au laryngoscope, parallèles au bord de la corde) donnent un réseau à mailles larges et très-irrégulières. Dans le reste de la muqueuse, les vaisseaux affectent indifféremment toutes les directions : en abandonnant le tissu sous-muqueux, ils forment un réseau à mailles polygonales et par places très-petites, dont les vaisseaux sont d'autant plus étroits qu'ils sont plus voisins de la surface.

Nerfs. — Il suffit, pour voir combien la muqueuse du larynx est riche en nerfs, d'en examiner un fragment ayant macéré dans l'acide chlorhydrique étendu, et coloré ensuite par l'addition d'une goutte d'acide osmique. En général, dans le larynx, la terminaison des

nerfs présente des corpuscules de Krause (§ 250) pyriformes ou ovales, mesurant 35 μ en moyenne. Un fin cylindre d'axe vient se terminer plus ou moins haut dans chaque corpuscule par une extrémité arrondiele, plus souvent quelque peu dilatée (1).

§ 459. Muqueuse de la trachée.

La muqueuse de la trachée est remarquable par sa grande richesse en fibres élastiques. Son épaisseur est de 130 à 140 μ (Verson). Le chorion présente au-dessous de l'épithélium une couche hyaline très-mince (membrane limitante). L'épithélium est vibratile, mesurant 60 à 75 μ d'épaisseur. Le tissu conjonctif sous-muqueux est également très-riche en fibres élastiques affectant une direction longitudinale. Elles sont d'autant plus nombreuses qu'on se rapproche davantage de la muqueuse, et on n'observe aucune limite tranchée entre les deux tissus.

Le tissu sous-muqueux repose lui-même sur une couche dense de fibres lamineuses et de fibres élastiques, entourant les anneaux cartilagineux de la trachée, auxquels cette couche constitue une sorte de périchondre, en même temps qu'elle les unit entre eux et aux parties voisines : elle s'amincit légèrement en arrière, où elle est doublée d'une couche de fibres musculaires lisses, transversales. Cette dernière mesure 1 millimètre d'épaisseur : ses faisceaux de fibres-cellules vont s'attacher par des tendons très-fins au périchondre des anneaux cartilagineux, et entre eux, à la tunique fibreuse qui les unit.

Si l'on imprègne fortement par le nitrate d'argent une trachée de lapin bien étalée sur une plaque de liége (2), et qu'ensuite on enlève l'épithélium par le pinceau, on observe sur les anneaux, des réseaux de lignes noirâtres mal délimités, répondant aux figures épithélioïdes d'Éd. Albert (voy. page 273, note). Ces réseaux sont surtout apparents au voisinage du bord de l'incisure postérieure des anneaux. En s'avançant vers les parties latérales, on voit succéder à ces dessins irréguliers, ceux très-réguliers et très-reconnaissables d'un épithélium lymphatique (3). Les premiers ont été considérés

(1) On a décrit ces corpuscules comme dépourvus d'enveloppe, et leur substance comme se distinguant difficilement de la substance de l'axe nerveux qui a presque la même réfringence : elle est ordinairement hyaline, mais quelquefois cependant elle contient une quantité variable de fines granulations.

(2) Voy. F. Tourneux et G. Herrmann, *Recherches sur quelques épithéliums plats dans la série animale*, in *Journal de l'Anatomie*, n° de juillet 1876.

(3) La disposition est la même dans la trachée du pigeon. Bien que les anneaux cartilagineux soient ici complets, les figures épithélioïdes n'existent qu'en dehors de la partie correspondant à la région non cartilagineuse des anneaux des mammifères.

à tort (1) comme représentant un endothélium sous-épithélial. Les figures en question sont en effet séparées de l'épithélium superficiel par toute l'épaisseur du chorion de la muqueuse, et d'ailleurs on ne les retrouve pas entre les anneaux cartilagineux (2).

Les vaisseaux sanguins de la muqueuse de la trachée dessinent un réseau superficiel à mailles polygonales. La terminaison des nerfs est inconnue. On trouve dans la tunique fibreuse externe des renflements ganglionnaires allongés dans le sens de la trachée.

Les glandes, analogues à celles de la pituitaire (§ 451) forment sur les parties latérale et antérieure une couche continue au niveau des anneaux cartilagineux. Au niveau de l'interruption de ceux-ci, en arrière, les glandes sont disposées sur plusieurs couches, soit en avant de la tunique musculaire, soit dans son épaisseur et même en arrière : elle est dans ce cas traversée par les conduits excréteurs (Verson).

§ 460. — Développement de la trachée.

La trachée puis le poumon apparaissent au début comme un épaississement latéral que l'on observe sur la paroi de l'intestin antérieur ou œsophage (3).

Ce bourgeon se creuse aussitôt, et le développement continue de se faire en doigt de gant, ainsi que Remak l'a le premier indiqué. Ce mode suppose dès l'origine l'existence d'un liquide remplissant les espaces qui seront plus tard occupés par l'air (4). Ce liquide est-il simplement le liquide amniotique pénétrant par les fosses nasales et le larynx; est-ce, ainsi que cela paraît plus probable, une humeur spéciale? On paraît l'ignorer (5).

Sur un embryon de porc de 20 millimètres la trachée est cylindrique, la cavité centrale mesure 40 μ environ, et la paroi épithéliale autant. Celle-ci est entourée de tissu lamineux embryonnaire condensé, dans lequel les noyaux sphériques des cellules sont très-rapprochés. L'épi-

(1) Voy. Debove, *Mémoire sur la couche endothéliale sous-épithéliale des membranes muqueuses*, in *Arch. de physiologie*, 1874.

(2) La signification de ces dessins irréguliers est assez difficile à déterminer et doit être reportée, selon toute apparence, à la disposition réciproque des cellules dans le tissu (comparez § 129 et suiv., § 204, et plus loin § 476).

(3) Voy. Dokic Lazar, cité par Schenk in *Beitrag zur Lehre von den Organanlagen im motorischen Keimblatte* (*Sitz. d. K. Akad. zu Wien*, 1868).

(4) Voy. Pouchet, *Société de biologie*, 21 juillet 1874.

(5) Les liquides des cavités embryonnaires, cœlome, canal central de la moelle, etc., nous sont à peu près inconnus. Il en est de même de celui qui, chez certains insectes, emplit les trachées avant que l'air y pénètre et qui disparaît dans les gros troncs d'abord, puis de proche en proche dans leurs plus fines ramifications (Voy. Pouchet, *Développement du système trachéen de l'Anophèle*, in *Arch. de zoologie expérimentale*, 1872).

thélium lui-même est formé de cellules extrêmement réduites, à noyaux ovoïdes et à grand axe rayonnant. Ces noyaux sont pressés les uns contre les autres sur cinq à six couches. L'épithélium de la trachée à cette époque ne se distingue pas de celui de l'œsophage (§ 415), non plus que de celui qui tapisse la cavité du thymus chez le même animal à la même époque.

Sur un embryon humain de 20 à 25 millimètres, la trachée au cou est béante et de constitution très-simple; elle offre, au-dessous de l'épithélium, une couche d'un tissu spécial, homogène, nettement distinct du tissu lamineux ambiant; il est formé de noyaux sphériques, distants les uns des autres environ de la moitié de leur diamètre. Ce tissu est vasculaire. En arrière il s'amincit subitement aux dépens de sa face interne qui présente sur les coupes une excavation dont la profondeur est presque exactement mesurée par sa propre épaisseur. En fait, il n'est représenté au fond de cette excavation que par une mince lame dont les éléments sont en même temps plus petits : cette lame est recouverte extérieurement par une couche d'aspect fibroïde, se teignant vivement par le carmin : ces parties répondent à la solution de continuité que présenteront plus tard les anneaux trachéaux.

Cette excavation, comme le reste de la cavité, est tapissée entièrement par l'épithélium composé de cellules à noyaux ovoïdes sur plusieurs rangs.

IV. — POUMON.

§ 461.

Les poumons sont des parenchymes qui peuvent être rapprochés des reins par leurs fonctions. Leur structure histologique d'autre part n'est pas sans une certaine analogie avec celle des glandes. L'étude du poumon devient plus facile à saisir quand on la divise en deux parties : celle de l'arbre bronchique qui le pénètre, et celle du parenchyme pulmonaire proprement dit, qui enveloppe toutes les ramifications des bronches.

§ 462. — Bronches.

Les bronches offrent jusque vers leur extrémité une structure analogue à celle de la trachée. Leur paroi présente une muqueuse doublée d'une couche fibreuse riche en fibres élastiques, dans l'épaisseur de laquelle se logent des lames cartilagineuses irrégulières, continuant les

anneaux de la trachée. Ces lames très-rapprochées dans les grosses bronches, s'écartent de plus en plus à mesure que le diamètre du conduit aérien diminue. Elles finissent par disparaître complétement sur les bronches mesurant moins de 1 millimètre de diamètre. Les glandes analogues à celles de la trachée (§ 459) disparaissent un peu plus tôt, quand les bronches mesurent 2 millimètres de diamètre environ.

Dans toute son étendue la muqueuse bronchique reste parfaitement distincte des tissus sous-jacents. Elle est pourvue à sa face profonde d'une couche circulaire de fibres-cellules, dont l'épaisseur sur les plus grosses bronches peut atteindre 300 μ. Sur les bronches de 4 millimètres elle a 100 μ d'épaisseur et 5 μ sur celles de 2 millimètres (F.-E. Schulze). Au niveau des anneaux ou des lames cartilagineuses cette couche est toujours plus mince.

L'épithélium est, comme dans la trachée, un épithélium cylindrique cilié, avec quelques cellules caliciformes disséminées çà et là. Son épaisseur sur les grosses bronches est de 80 μ. Il diminue progressivement sur les bronches d'un volume plus restreint, et finit par n'être plus représenté que par un rang unique de cellules ciliées dont les dimensions sont les mêmes dans tous les sens.

§ 463. — Lobule pulmonaire.

Quand par suite d'une division successive les bronches ont atteint le diamètre de 4 millimètres, elles cessent de se ramifier dichotomiquement. A ce niveau l'épithélium reste composé *d'un seul* rang de cellules cubiques (§ 462) mais elles ne sont plus vibratiles. Ces *bronches terminales* présentent tout à coup un grand nombre d'orifices circulaires ou ovales rapprochés jusqu'à se toucher ou même se confondre, et qui conduisent dans des *vésicules pulmonaires* greffées à partir de ce moment les unes sur les autres, et dont l'ensemble forme le *lobule pulmonaire*. On pourrait assez bien comparer celui-ci au lobule d'une glande acineuse à culs de-sac à peu près sphériques, comme ceux des glandes salivaires, mais qui au lieu de venir tous s'aboucher au même niveau à l'extrémité d'un canal excréteur, s'ouvriraient les uns dans les autres de proche en proche. La cavité générale qui résulte de cet arrangement et dont les parois présentent d'ailleurs partout une structure identique, est très-irrégulière, anfractueuse, avec des sortes de valvules ou d'éperons séparant des culs-de-sac plus ou moins complétement dessinés. Le fond

Fig. 160 (d'après Kölliker). Épithélium cubique des dernières ramifications bronchiques. (Gr. 400/1).

de tous ces culs-de-sac est tourné vers la surface du lobule. Aussi, quand ils sont distendus, lui donnent-ils tous ensemble une configuration bombée, comme un segment de sphère. Cette disposition, ce groupement des culs-de-sac aériens, est l'origine d'un accident de préparation que l'on a longtemps pris pour l'expression même de la structure normale du poumon : si l'on vient à pratiquer une coupe sur l'organe insufflé et desséché, la section du lobule présente une large excavation munie de cloisons partielles plus ou moins inclinées, limitant des alvéoles qui semblent, en raison du retrait du tissu, s'ouvrir toutes dans la cavité centrale (1).

Les lobules sont séparés les uns des autres par des cloisons de tissu conjonctif ordinaire. Ils sont légèrement polyédriques par pression réciproque, et mesurent un centimètre environ de diamètre.

§ 464. — Vésicules pulmonaires.

Nous réservons aux culs-de-sac dont la disposition vient d'être indiquée le nom de « vésicules pulmonaires ».

La structure de ces vésicules est essentiellement différente de celle des conduits aériens. Elles sont tapissées par un épithélium spécial, formé de cellules plates, faisant suite tout à coup à l'épithélium cubique qui revêt la bronche terminale jusque sur les bords des orifices circulaires ou ovales donnant accès dans les vésicules (§ 463).

Il est nécessaire, pour mettre en évidence l'épithélium des vésicules, de poûsser une solution de gélatine et de nitrate d'argent dans les bronches, après avoir eu soin préalablement d'y faire le vide, soit avec la machine pneumatique, soit avec une bonne seringue.

Chez le fœtus jusqu'à la naissance, cet épithélium se compose de petites cellules polygonales de 10 à 15μ. Plus tard, une différenciation paraît se faire entre les cellules qui se trouvent sur les capillaires et celles qui tapissent les espaces vides des mailles qu'ils dessinent. Mais il n'y a là probablement qu'une apparence due à la propension qu'a chaque élément anatomique de s'étendre *du côté* où il trouve la moindre résistance (§ 84 et 86) : il arrive que les capillaires sont recouverts seulement par les expansions de cellules dont le noyau et la plus grande partie du corps trouvent à se loger dans l'intervalle des mailles capillaires. La figure 161 représente très-bien cette disposition sur le poumon de la grenouille (2).

(1) Voy. O. Cadiat, *Société de biologie*, 14 avril 1877.

(2) La même cause produit ailleurs que dans le poumon des apparences semblables : sur l'œil du jeune blaireau, une couche de cellules à forme épithéliale qui limite intérieurement (par rapport au centre de l'œil) la membrane chorio-capillaire (§ 482), présente une

Chez l'adulte, Cadiat décrit les cellules des vésicules pulmonaires comme formant par la soudure de leurs bords une membrane hyaline continue. D'autres anatomistes reconnaissent, au contraire, au-dessous d'elles une mince paroi propre mesurant de 1 à 2 μ d'épaisseur et assimilable à la paroi propre des tubes du rein : elle serait tout à fait hyaline chez le fœtus et deviendrait finement grenue chez l'adulte.

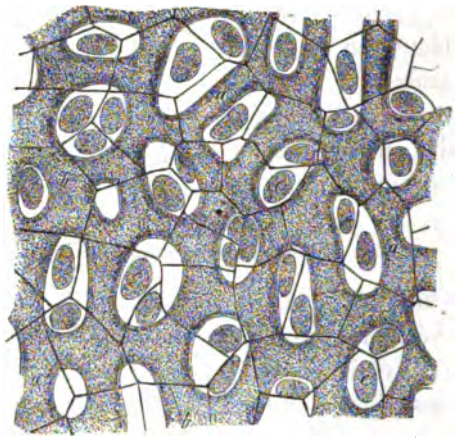

FIG. 161 (d'après Kölliker). — Epithélium pulmonaire de la grenouille imprégné au nitrate d'argent et coloré à l'hématoxyline, montrant les noyaux des cellules partout refoulés dans les espaces des mailles capillaires sous-jacentes. (Gr. 350/1.)

A partir du septième ou huitième mois on la décrit comme très-adhérente au réseau capillaire sous-jacent. Au-dessous de cette couche hyaline, soit formée par l'épithélium, soit doublée par lui, s'étale le riche réseau vasculaire du poumon appuyé lui-même sur la *trame élastique* de l'organe.

§ 465. — **Trame élastique.**

Celle-ci est constituée principalement par un mélange de fibres élastiques et de fibres lamineuses. Les fibres élastiques forment les huit-dixièmes environ de la masse totale. Elles sont réunies en faisceaux

disposition qui rappelle tout à fait celle dont il est ici question. Cette couche isolée offre des îlots plus épais avec les noyaux et séparés par des régions plus minces. Il est facile de se convaincre que ces régions minces représentent exactement le réseau capillaire sous-jacent, et qu'elles sont formées par des expansions de cellules dont la plus grande partie et le noyau étaient refoulés dans l'intervalle des capillaires. On distingue, sous forme de traits rectilignes, la démarcation de ces expansions celluleuses étendues au-dessus des vaisseaux; l'apparence, en un mot, est exactement celle que donne la figure 161, sauf la dimension des éléments. Dans le poumon la disposition dont nous parlons, a déjà été signalée par Eberth (*Würzb. naturw. Zeitschrift*, vol. V), Elenz (*Ueber das Lungenepithel*, 1861) et Ch. Schmidt (*De l'épithélium pulmonaire*, thèse, Strasbourg, 1866).

disposés circulairement, anastomosés entre eux et dessinant un réseau serré. Elles sont d'autant plus minces qu'on se rapproche davantage de la surface interne de la vésicule pulmonaire. On observe de fréquentes anastomoses entre les fibres de deux vésicules voisines, ce qui établit une sorte de solidarité entre tout le système élastique d'un même lobule.

L'existence de fibres musculaires lisses accompagnant la trame élastique a été signalée par Piso-Borme (*Schmidt's Jahrbücher*, 1868). Il s'était servi pour cette recherche de l'acide acétique qui permet de distinguer les noyaux musculaires à leur forme allongée. Il a pu ainsi démontrer l'existence de fibres musculaires lisses dispersées çà et là, remarquables par la longueur de leur noyau qui atteint parfois jusqu'à 14 et 16 μ; tandis que les noyaux des fibres lisses des vaisseaux n'ont que 7 à 9 μ. La largeur de ces fibres-cellules dissociées dans une solution de potasse est toujours bien inférieure à celle des fibres lisses des bronches et de la trachée.

Vaisseaux et nerfs. — Les capillaires du poumon comptent parmi les plus larges de l'économie. Leur diamètre peut atteindre 10 à 30 μ et même plus. En même temps leurs parois offrent des noyaux plus rap-

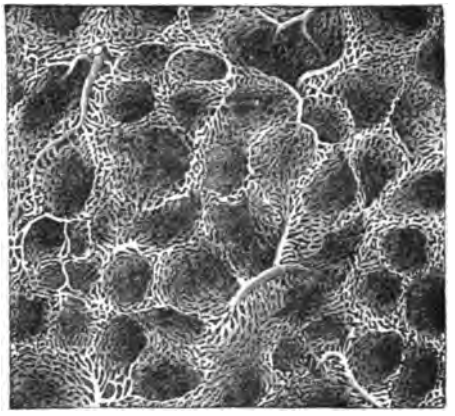

FIG. 162 (d'après Kölliker). — Réseau capillaire des canalicules pulmonaires. (Gr. 60/1.)

prochés, plus nombreux et plus petits que partout ailleurs. Ils limitent dans les vésicules pulmonaires des mailles si étroites que l'espace qui sépare deux capillaires est à peine égal à leur diamètre. Ils rampent immédiatement au-dessous de l'épithélium des vésicules, ou si l'on admet l'existence d'une paroi propre, au-dessous de celle-ci.

Ces capillaires appartiennent à la petite circulation (1). On doit toutefois noter que l'artère pulmonaire fournit également un réseau, mais beaucoup plus lâche, à la couche superficielle de la muqueuse des bronches, ainsi que Arnold et Adriani l'ont établi. Il n'y a que les vaisseaux des parties profondes de la tunique des bronches qui émanent des artères bronchiques. Les deux systèmes présentent d'ailleurs de nombreuses anastomoses.

Les *veines pulmonaires* prennent naissance dans le réseau capillaire des vésicules. Primitivement logées dans les cloisons interlobulaires, elles se réunissent et forment des troncs plus larges qui suivent les ramifications de l'artère pulmonaire. Quant aux *veines bronchiques*, elles ne ramènent que le sang des grosses bronches et des parties de la plèvre voisines du hile.

Les lymphatiques du poumon se divisent en superficiels et profonds. Les premiers forment à la surface du poumon, au-dessous de la plèvre, un réseau à mailles serrées. Les lymphatiques profonds accompagnent les ramifications de l'artère pulmonaire et des bronches. Ces deux ordres de vaisseaux communiquent entre eux par de nombreuses anastomoses.

Les nerfs du poumon proviennent du grand sympathique et de la dixième paire. Les uns se distribuent aux parois vasculaires; d'autres semblent destinés à la muqueuse bronchique.

§ 466. — Anthracosis (2).

La trame du poumon contient chez la plupart des vieillards une grande quantité d'une matière noire tout à fait différente du pigment mélanique (§ 26). Elle a reçu le nom de charbon pulmonaire (§ 30) ou anthracosis (3).

Cette matière existe sous forme de granulations tant dans le corps des éléments eux-mêmes que dans leurs interstices. On l'observe particulièrement dans les parois des vésicules pulmonaires et dans la trame lamineuse qui réunit toutes les parties du poumon. Elle existe aussi en assez grande abondance dans les ganglions lymphatiques voisins où elle se dépose ordinairement sous forme d'îlots foncés. La présence de cette matière ne paraît entraîner directement aucune altération des parties.

(1) Voy. Ch. Robin, *Note sur les causes de l'indépendance de la bronchite par rapport à la pneumonie*, dans les *Mémoires de la Société de biologie*, 1858, p. 93.

(2) Voy. Ch. Robin et Littré, *Dictionnaire de médecine*, 14e édit.; et Ch. Robin, *Dictionnaire encyclopédique*, art. MÉLANOSE.

(3) Synonymie : « Matière noire du poumon », Guillot; « Mélanose », Bayle, Laënnec, Melsens, etc.

Les caractères chimiques prouvent qu'elle n'est pas autre chose que du charbon provenant de l'extérieur et ayant pénétré mécaniquement dans l'épaisseur de la trame pulmonaire (1). Ces particules résistent en effet à tous les réactifs, et spécialement au chlore, à la potasse et aux acides minéraux. On ne les confondra pas avec des grains d'hémoglobine amorphe qu'on peut rencontrer dans le poumon, et qui se reconnaissent tout d'abord à leur coloration et à leur réaction par l'acide sulfurique où ils disparaissent au bout de quinze à trente minutes de contact. La substance de l'anthracosis n'est pas davantage rendue jaunâtre et cohérente par une solution saturée de potasse portée à l'ébullition, comme les granulations mélaniques.

§ 467. — Développement du poumon.

Le poumon est une expansion de la trachée, absolument comme les culs-de-sac glandulaires sont une expansion du canal excréteur d'abord

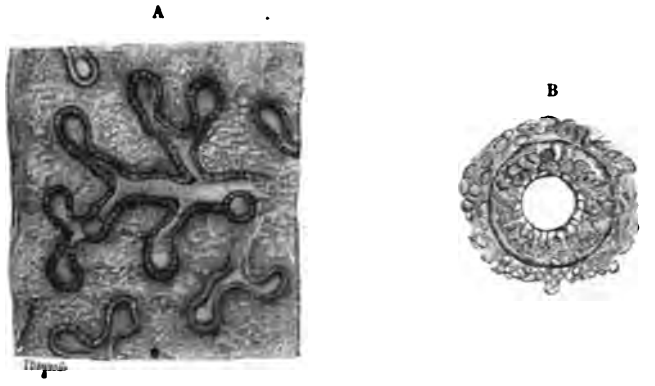

Fig. 163. — A, vésicules pulmonaires en cours de développement sur un embryon de mouton de 20 millimètres. (Gr. 50/1.) — B, grosse bronche sur le même. (Gr. 350/1.)

formé; nous avons indiqué d'où provenait la trachée (§ 460). Le tissu pulmonaire sur un embryon de mouton de 18 millimètres de long pré-

(1) Des corps étrangers peuvent pénétrer mécaniquement, soit dans les tissus, soit dans les éléments anatomiques, sans les désorganiser. C'est ainsi qu'on peut trouver des brins de coton enveloppés par l'épithélium de certaines parties du corps (nous l'avons observé au prépuce) et servant directement d'appui aux éléments du tissu qui se rangent autour de ces corps étrangers, suivant la loi commune de leur expansion. De même des particules très-petites peuvent pénétrer dans la substance des éléments anatomiques, soit qu'elles soient directement enveloppées et saisies par les mouvements actifs de ceux-ci; soit que, déposées au contact de la substance vivante mais non contractile de l'élément, elles soient enveloppées par celle-ci, exactement comme le brin de coton est enveloppé par le tissu épithélial. Le poids des substances peut intervenir, les mouvements des parties également, pour les faire cheminer à travers les tissus et les porter même dans des régions éloignées (voy. p. 286, note 1).

sente des culs-de-sac larges, légèrement renflés à leur extrémité, ramifiés, écartés de deux à trois fois leur diamètre environ, et tapissés par une couche épithéliale sur un seul rang. Les grosses bronches à la même époque sont représentées par des cylindres épithéliaux dont la cavité centrale égale en diamètre l'épaisseur de la couche épithéliale elle-même.

V. — PLÈVRES.

§ 468.

Les plèvres sont constituées par une trame lamineuse riche en fibres élastiques. Celles-ci sont plus abondantes que dans la plupart des séreuses, sauf cependant le péricarde (§ 162). Elles forment dans la profondeur de la plèvre un réseau à mailles serrées. Au-dessous de cette trame lamineuse et élastique la plèvre pariétale présente une zone nettement fibreuse qui la sépare des parois thoraciques.

L'épithélium se compose de larges cellules régulièrement polygonales à cinq ou six pans, mesurant 40 à 50 μ de diamètre. Cette forme est des plus nettes sur la paroi thoracique ainsi que sur le diaphragme;

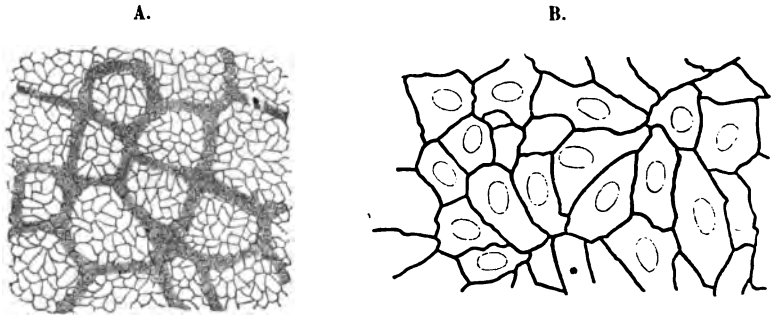

FIG. 164 (d'après Kölliker). — A, épithélium de la surface du poumon d'un enfant de onze semaines, à un faible grossissement. — B, le même, à un grossissement de 350 diamètres.

à la surface du poumon elle se modifie légèrement : les bords des cellules sont plus ou moins dentelés.

Au niveau des espaces intercostaux ce large épithélium est interrompu de place en place par des traînées d'éléments beaucoup plus petits que nous avons désignés (§ 131) sous le nom de cellules muqueuses (1) et qui paraissent en rapport avec la prolifération des cellules lamelleuses voisines (§ 134).

(1) C'est au niveau de ces traînées (§ 131) que Dybkowsky se fondant sur l'injection des lymphatiques pleuraux quand on introduit une substance colorée dans la plèvre (§ 182), et sur les résultats des imprégnations argentiques, avait admis l'existence de stomates véritables faisant communiquer la cavité de la plèvre avec les lymphatiques sous-jacents.

Les capillaires sanguins forment dans les plèvres un réseau à larges mailles. Les lymphatiques sont surtout abondants dans la plèvre pariétale au niveau des espaces intercostaux et du muscle sterno-costal (Dybkowsky). A la surface du centre phrénique existent de larges sinus lymphatiques sous-épithéliaux (§ 184).

Les nerfs de la plèvre sont formés de tubes larges et minces (Luschka). Dans la plèvre pulmonaire, les filets présentent d'espace en espace, sur leur trajet, de grosses cellules ganglionnaires (Kölliker).

VI. — GLANDE THYROÏDE.

§ 469.

La thyroïde est une glande close formée de vésicules arrondies ou légèrement déprimées mesurant de 100 à 500 μ de diamètre. Elles sont en général plus larges chez les femmes qui ont eu des enfants, que chez les hommes et les jeunes sujets : elles peuvent atteindre chez celles-là 1 millimètre de diamètre. Elles augmentent de volume au moment des règles. Un certain nombre de vésicules closes se réunissent pour former des *lobules glandulaires* arrondis ou oblongs, souvent légèrement polyédriques par pression réciproque, groupés eux-mêmes pour composer des amas plus considérables, mais incomplétement isolés les uns des autres. Ceux-ci forment à leur tour les divisions principales de la glande. Toutes ces parties sont séparées par une trame de tissu lamineux.

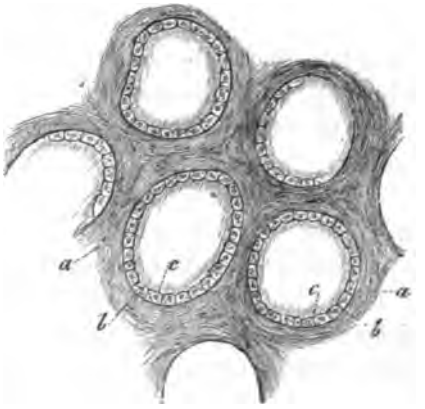

Fig. 165 (d'après Kölliker). — Vésicules closes de la thyroïde d'un enfant : *a*, tissu lamineux inter-vésiculaire ; *b*, paroi propre des vésicules, tapissée en dedans par l'épithélium *c*. (Gr. 250/1.)

La paroi propre des follicules est mince, homogène, non granuleuse, très-résistante. Elle mesure environ 2 μ d'épaisseur, et devient très-évidente après l'action des alcalis. Elle adhère fortement au tissu lamineux ambiant. Cette paroi est tapissée en dedans par une couche unique de cellules épithéliales cubiques de 9 à 13 μ de

diamètre, légèrement granuleuses; elles renferment un noyau sphérique très-net.

L'intérieur de la vésicule est rempli par un liquide épais, peu visqueux, se troublant par l'action de l'alcool et de la chaleur, ce qui indique une constitution albumineuse.

Les vésicules closes sont séparées les unes des autres par une fine trame de tissu lamineux où cheminent les vaisseaux et les nerfs. Sur chaque vésicule arrivent de deux à trois artérioles larges de 200 à 300 μ qui s'épanouissent brusquement en capillaires. Ceux-ci forment contre la paroi un réseau très-serré, dont les mailles sont plus étroites que le diamètre des vaisseaux limitants. De ce réseau se détachent des veinules de trois à quatre fois plus larges que les artérioles, et qui se constituent rapidement en veines efférentes. Les vaisseaux lymphatiques naissent, suivant Frey, de culs-de-sac logés entre les vésicules glandulaires.

Poincaré (2) signale dans les cloisons interlobulaires de nombreux filets nerveux composés de fibres de Remak, avec des ganglions sur leur trajet.

§ 470. — Développement.

Sur le poulet la thyroïde apparaît à la fin du troisième jour. D'après Müller (1), elle se formerait aux dépens d'un bourgeon plein émanant de l'épithélium du pharynx. Au seizième jour elle est entièrement constituée.

Sur un embryon de porc de 15 centimètres, les vésicules mesurent en moyenne 40 μ de diamètre. Elles sont tapissées d'une couche de petites cellules à noyau volumineux occupant presque toute l'étendue de l'élément. L'épaisseur de cette couche est de 10 μ. L'intérieur des vésicules est rempli par un liquide transparent, se colorant légèrement par le carmin. Les vésicules sont séparées par de minces cloisons de tissu lamineux embryonnaire avec de nombreux vaisseaux qui arrivent presque au contact de la couche épithéliale.

Sur un embryon de marsouin de 13 centimètres, la constitution de la glande thyroïde est très-différente : elle est formée de larges vaisseaux et de sinus sanguins tapissés de leur endothélium que séparent des cellules épithéliales polyédriques. Celles-ci occupent les espaces

(1) Note sur l'*Innervation de la glande thyroïde*, in *Journal de l'Anat.*, 1875.
(2) *Ueber die Entwickelung der Schilddrüse*, in *Jenaïsche Zeitschrift*, 1871.

intervasculaires et sont disposées selon la largeur de ceux-ci sur un, deux ou trois rangs, irrégulièrement. Elles paraissent en continuité à travers tout l'organe, et on ne voit entre elles aucun écartement annonçant la formation prochaine de cavités closes (1).

(1) Cette apparence pourrait inspirer quelques doutes sur l'origine de la glande thyroïde comme dépendant de l'épithélium du pharynx; elle semblerait plutôt indiquer que les cellules épithéliales de la thyroïde résultent d'une différenciation directe des éléments du mésoblaste au milieu des cellules fibro-plastiques, comme cela a lieu pour d'autres glandes closes, telles que les glandes lymphatiques, les capsules surrénales, etc.

CHAPITRE XVI

APPAREIL DE LA VISION

§ 471.

L'appareil de la vision forme un tout extrêmement complexe et dans lequel entrent un grand nombre de tissus. Nous aurons à passer successivement en revue, dans le globe oculaire : la sclérotique, la cornée, la choroïde et l'iris, la rétine, le cristallin et l'humeur vitrée. Nous rattacherons à cette étude celle des annexes de l'œil, comprenant les paupières et l'appareil lacrymal.

I. — SCLÉROTIQUE, CORNÉE, CHOROÏDE, IRIS.

§ 472. — Sclérotique.

Le tissu de la sclérotique appartient au système fibreux, dans lequel il forme toutefois un groupe à part (1). Il est constitué par des fibres lamineuses rectilignes, minces, disposées en faisceaux affectant des directions diverses. Ces faisceaux ont souvent la forme de rubans superposés, de telle sorte que la coupe du tissu présente un aspect feuilleté (2). Ces faisceaux fibreux au voisinage de la cornée, se condensent et deviennent les lames homogènes transparentes de cette dernière (§ 474).

(1) Nous avons indiqué (§ 63) qu'on pouvait peut-être en rapprocher le tissu de la vessie natatoire des poissons.

(2) Chez les amphibiens et les poissons, la sclérotique contient une lame cartilagineuse revêtue sur ses deux faces de tissu fibreux. Chez les oiseaux, on trouve sur le segment antérieur de la sclérotique, et quelquefois au pourtour du nerf optique, un anneau osseux formé de plaques juxtaposées.

Le tissu fibreux de la sclérotique est riche en fibres élastiques fines, assez analogues à celles des tendons et des ligaments.

Les faisceaux lamineux enchevêtrés les uns dans les autres ne laissent voir entre eux aucun espace occupé par une matière amorphe. Ils montrent, au contraire, dans leurs interstices un grand nombre de cellules étoilées (1). Elles n'offrent d'ailleurs rien de particulier; il est peu probable qu'elles soient douées de mouvement. Celles qui avoisinent la face externe de la sclérotique sont transparentes; plus près de la choroïde, elles sont au contraire remplies de pigment mélanique autour du noyau, disposition qui s'accentue de plus en plus jusqu'à la *lamina fusca* (§ 482). Ce pigment est tantôt à l'état de granulations (§ 26), tantôt à l'état de dissolution réciproque dans la substance de l'élément. On ne trouve point de cellules adipeuses dans le tissu de la sclérotique. Il est très-cérulescent (§ 8) comme tous les tissus formés de fibres lamineuses; aussi quand le pigment se montre déjà dans les cellules voisines de la face externe de la sclérotique, celle-ci prend la teinte bleue qu'on lui connaît chez certaines personnes. La teinte sépia du *blanc* de l'œil chez le nègre est due au contraire à une certaine quantité de pigment répandu plus superficiellement dans la trame de la conjonctive.

En arrière, le tissu de la sclérotique se continue directement avec l'enveloppe du nerf optique et les cloisons lamineuses qui partagent les tubes de celui-ci en faisceaux (§ 231). Si donc on *pinceaute* des coupes pratiquées au niveau de l'entrée du nerf optique perpendiculairement à l'axe de celui-ci, il ne reste que la trame conjonctive du nerf subsistant comme un crible à larges orifices : d'où le nom de *lamina cribrosa*. Cette trame contient un grand nombre de corps fibro-plastiques pigmentés comme les parties profondes avoisinantes de la sclérotique. Dès lors, si on pratique au contraire une coupe suivant l'axe du nerf optique et passant par la papille, on voit le nerf traversé au niveau de la sclérotique par une zone foncée due à la présence de ces corps fibro-plastiques pigmentés. Cette disposition est très-manifeste chez le bœuf.

Les artères forment dans la sclérotique un réseau à larges mailles, d'où naissent des veines qui vont en partie rejoindre les veines vortiqueuses, en partie se jeter dans un large réseau veineux situé à la surface de la sclérotique et se déchargeant lui-même dans les *veines ciliaires antérieures* et dans les *petites veines ciliaires postérieures*,

(1) Sur des coupes sèches, la place de ces éléments reste marquée par des lacunes, en raison de la nature plus aqueuse de leur substance qui se rétracte par conséquent plus que les faisceaux fibreux environnants.

qui ne reçoivent pas de sang de la choroïde (voy. Leber, dans le *Stricker*).

Quelques anatomistes décrivent des nerfs propres à la sclérotique ; d'autres y voient seulement des faisceaux nerveux se rendant au bord interne du muscle ciliaire.

§ 473. — Cornée.

La cornée est une membrane complexe formée de plusieurs couches d'importance et de signification fort différentes. Ces couches peuvent être comptées au nombre de cinq. Elles sont d'avant en arrière :

1° Un épithélium ;

2° Une couche hyaline, désignée quelquefois sous le nom de « membrane élastique antérieure ou de Bowman », mais qui ne paraît point constituer une espèce anatomique à part, et qu'il convient de rattacher à la couche suivante. Nous la désignerons sous le nom de *couche limitante antérieure* (Reichert).

3° Une couche de tissu cornéen ou tissu propre à l'organe.

4° Une lame amorphe désignée aussi sous le nom de *lame élastique postérieure*, distincte du tissu cornéen.

5° Une couche épithéliale.

La couche de tissu cornéen est à elle seule beaucoup plus puissante

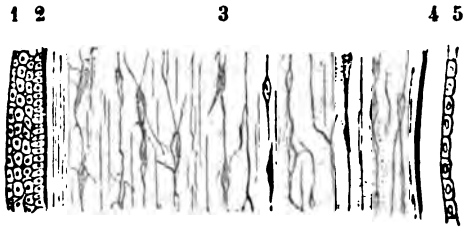

Fig. 166 (d'après Leydig). — Schéma d'une coupe de la cornée. 1, épithélium ; 2, couche limitante antérieure ; 3, tissu cornéen ; 4, lame élastique postérieure ; 5, épithélium.

que toutes les autres réunies, ainsi qu'on peut le voir sur la coupe d'une cornée dont nous donnons ici (fig. 166) la représentation demi-schématique.

La lame élastique postérieure et l'épithélium qui la revêt en arrière ont souvent été désignés sous le nom commun de *membrane de Descemet* ou de *Demours*.

§ 474. — Tissu cornéen.

Le tissu cornéen forme comme celui de la sclérotique un groupe très-nettement caractérisé dans la classe des tissus conjonctifs (§ 63), où ses propriétés chimiques semblent le rapprocher surtout du tissu cartilagineux. Le tissu cornéen, en effet, soumis à l'ébullition, ne donne point de gélatine, mais de la chondrine (voy. p. 400, note 1), laquelle différerait toutefois, d'après His, de la chondrine ordinaire.

On peut se faire une idée assez juste quoique très-grossière du tissu cornéen, en le comparant à une pâte feuilletée, formée de lamelles facilement séparables, mais continues, limitant des cavités qui ne sont pas indépendantes les unes des autres. Si l'on pratique sur le tissu de la cornée une coupe normale aux faces de l'organe, on voit les lames superposées qui en composent la trame, présentant de place en place entre elles des cellules fusiformes parce qu'elles sont vues de profil, en réalité étoilées et munies de prolongements : ces cellules s'anastomosent toutes les unes avec les autres, formant à travers le système continu des lames cornéennes, un autre système continu de cellules.

Un des meilleurs objets pour étudier cette structure compliquée est la cornée de la grenouille ; c'est à elle que se rapporte en grande partie ce qui suit. Le tissu cornéen est un de ceux qui exigent le plus impérieusement d'être étudiés frais. On devra aussi prendre la précaution de ne pas froisser les cornées enlevées sur les animaux vivants, pour ne pas détruire les rapports naturels des parties.

Quand on porte sous le microscope, dans un liquide indifférent, qui sera ici de préférence l'humeur vitrée, un fragment de cornée fraîche, après avoir enlevé les épithéliums des deux faces, on ne distingue qu'une masse transparente ; on ne voit aucun détail de structure tant que le tissu est vivant. Mais si ce fragment est laissé dans la chambre humide, on finit au bout d'un certain temps par apercevoir des cellules. On les distingue d'abord à peine, puis elles se montrent d'une manière plus nette ; on découvre leur noyau, grâce à l'altération cadavérique qui se produit et qui a pour effet de rendre le corps de l'élément et son noyau très-finement granuleux. Si, après avoir coloré une telle préparation par le carmin, on la traite par l'acide acétique, on distingue plus nettement les cellules dans le reste du tissu devenu entièrement transparent ; on les voit teintées en rouge, se reliant entre elles par leurs anastomoses ; le noyau est également bien net. Toutefois pour étudier complétement ces éléments, il convient d'avoir

recours à des réactions spéciales : la meilleure et la seule qui doive servir en pareil cas est l'emploi du chlorure d'or.

On enlève avec précaution sur une grenouille, au moyen de ciseaux ou d'un couteau de Camper, toute la cornée. On la plonge dans une solution faible d'acide acétique à 1 pour 100 environ, pendant trois, quatre minutes; après l'avoir épongée sur du papier buvard, on la transporte dans une solution de chlorure d'or à 1 pour 100 également. On l'y laisse pendant deux à trois minutes, selon le temps, la température etc., puis, on la replace jusqu'au lendemain à l'obscurité dans la solution acétique. Si la réaction a marché à souhait, la cornée doit être au bout de vingt-quatre heures d'une belle nuance lilas. On enlève l'épithélium superficiel avec un pinceau ou avec la pointe d'un scalpel, et alors, sous la loupe, on divise la cornée en lames aussi fines que possible. On les examine dans la glycérine, et on découvre les cellules de la cornée ainsi que les nerfs sur lesquels nous reviendrons plus tard.

§ 475. — Cellules de la cornée.

Rollett, dans le manuel de Stricker, a donné une excellente figure des cellules de la cornée de la grenouille, préparées comme nous venons de l'indiquer. Nous nous bornons à la reproduire.

Fig. 167 (d'après Rollett). — Cellules de la cornée d'une grenouille traitée par le chlorure d'or vues de face. (Gr. 350/1).

Ces cellules appartiennent évidemment à la catégorie des cellules tissu conjonctif. Elles s'éloignent toutefois par leur apparence générale des cellules fibro-plastiques, pour se rapprocher peut-être davan-

tage des cellules cartilagineuses, bien qu'unies par des prolongements (1). Elles sont formées d'un corps cellulaire sans enveloppe, absolument transparent pendant la vie ainsi que le noyau. L'un et l'autre après la mort deviennent, avons-nous dit, très-finement granuleux. Le corps cellulaire se colore plus que le noyau par le chlorure d'or; il est très-irrégulier autour de celui-ci, et toujours aplati pour se loger entre les lames cornéennes : de là l'aspect fusiforme qu'il a sur les coupes (§ 474).

Tantôt le corps de la cellule cornéenne semble refoulé d'un seul côté du noyau et n'a que quelques fines expansions qui ne s'étendent pas très-loin; d'autres fois, il envoie de tous côtés des prolongements qui se continuent sans interruption avec ceux des éléments voisins et dessinent un lacis d'une extrême délicatesse dans l'intervalle des cellules. Cette disposition est commune aux batraciens et aux mammifères (2).

Le noyau des cellules de la cornée est volumineux, il est lui-même comme le corps de la cellule, un peu aplati entre les lames cornéennes. Chez la grenouille, sur les préparations faites avec le chlorure d'or, il offre la forme irrégulière qu'on retrouve dans les cellules du lophioderme des batraciens (§ 66). Les cellules de la cornée offrent d'ailleurs avec ces dernières une certaine analogie : elles paraissent consti-

(1) On peut indiquer, comme exemple remarquable de cellules cartilagineuses anastomosées (voy. § 270), celles qu'on trouve dans les cornets supérieurs des embryons de porc de 25 à 30 centimètres.

(2) Il n'en est plus de même chez les poissons, où toutes les cellules cornéennes semblent fondues les unes dans les autres, au point qu'il est impossible de déterminer leurs limites. La masse cellulaire forme des nappes comme celles qui sont figurées ci-contre, parsemées

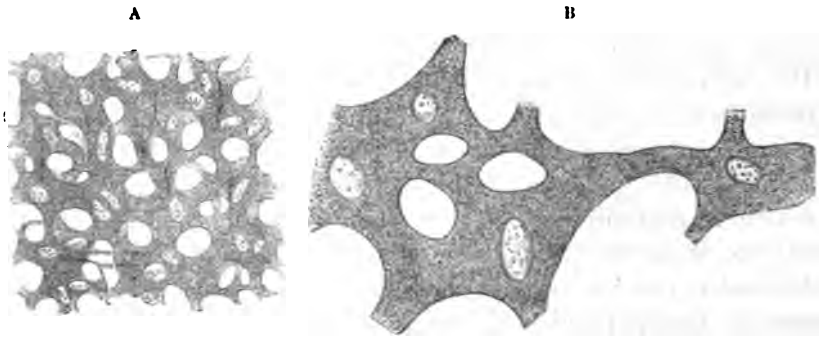

FIG. 168.

de place en place de noyaux. Les mailles du réseau sont petites, séparées par des traînées extrêmement larges, qui forment de leur côté un véritable système lamellaire intriqué avec le système lamellaire fondamental de l'organe. L'une de ces figures (A) présente une vue d'ensemble (gr. 300/1), l'autre (B) un fragment (gr. 500/1) de cette masse cellulaire commune.

tuées d'une substance plus molle, moins résistante que les cellules fibro-plastiques de tissu conjonctif adulte (1).

Le noyau présente un et quelquefois deux nucléoles que le chlorure d'or met en évidence ainsi que dans les cellules tendineuses (voy. § 85).

Les cellules de la cornée, malgré la mollesse de leur substance, ne paraissent point contractiles. Rollett a essayé de provoquer en elles des changements de forme par l'électricité. Il a vu les cellules se rétracter sous l'influence de fortes étincelles, mais les cellules sont tuées en même temps, de sorte qu'on ne peut rien induire du phénomène complexe qui se passe alors. Il suffira en effet d'une perturbation moléculaire amenée par la mort, pour que la figure de l'élément soit légèrement modifiée, même alors que sa substance ne serait nullement contractile. Nous avons essayé, pour notre part, de provoquer des modifications dans la forme des cellules de la cornée en maintenant pendant plusieurs jours des grenouilles dans une obscurité complète, tandis que d'autres étaient laissées en plein soleil par les jours les plus longs. Nous ne sommes arrivés à aucun résultat décisif, non plus qu'en sectionnant le trijumeau pour amener la déformation de ces cellules.

Si le corps cellulaire n'est pas contractile, il ne serait pas impossible que les noyaux offrissent quelques traces de mouvement, ainsi que semble l'indiquer leur configuration extrêmement variée.

§ 476. — Espaces cornéens.

Les cellules de la cornée sont logées dans les espaces que laissent entre elles les lamelles de la substance fondamentale unies les unes aux autres par continuité (§ 474). Ces lamelles mesurent généralement 10 μ d'épaisseur. Elles sont formées d'une substance absolument transparente pendant la vie, qui se trouble légèrement après la mort; qui reste transparente en se gonflant, quand elle est traitée par l'acide acétique faible, par une solution faible de nitrate d'argent, etc.; qui devient au contraire fibroïde sous l'influence des réactifs durcissants tels que les acides chromique, osmique, etc. Dans cet état les lames dissimulent tous les autres éléments du tissu. Le permanganate de potasse les dissocie rapidement en fibres.

On voit reparaître ici la difficulté que nous avons déjà signalée, de

(1) Nous devons faire remarquer à ce propos que l'aspect des cellules de la cornée, chez la grenouille, varie assez sensiblement suivant les époques de l'année où on les observe. Ces changements paraissent liés à un état de dénutrition plus ou moins considérable que subissent ces animaux pendant la période de froid et qui influe sur plusieurs de leurs tissus.

savoir si certaines parties anhistes en apparence dans l'économie doivent être considérées comme homogènes et ne devenant fibroïdes que par l'action des réactifs (voy. § 72); ou si au contraire, ces derniers ne font que rendre sensible une structure préexistante. Quoi qu'il en soit, on voit, sur les bords du tissu cornéen, les lames transparentes se continuer directement par des nappes fibreuses plongeant dans la sclérotique et en tout semblables aux faisceaux fibreux de cette dernière (§ 472).

Les lames hyalines et les cellules constituent-elles tout le tissu cornéen, ou faut-il faire entrer en compte une matière amorphe interposée? Il semble que les cellules avec leurs fins prolongements ne remplissent pas tout l'espace compris entre les lames, et qu'il existe dès lors entre ces parties une substance amorphe, probablement très-fluide (1), sur laquelle toutefois nous n'avons pas actuellement les moyens d'être renseignés. On peut noter ici, particularité importante, la propriété qu'aurait le tissu cornéen, de laisser transsuder l'humeur aqueuse dès qu'il n'est plus revêtu extérieurement de la couche d'épithélium qui tapisse sa surface (Laqueur).

Mais il importe de tenir compte de ces espaces existant entre les lamelles cornéennes et où sont logées, sans les remplir, les cellules de la cornée, quand on veut comprendre la réaction du nitrate d'argent. Pour observer celle-ci, on frottera simplement avec un crayon de pierre infernale la surface de la cornée d'un animal vivant; ou bien, après l'avoir enlevée, on la plongera pendant quelque temps dans une solution de nitrate d'argent à 3 ou 4 pour 1000 (2). Les dessins ainsi obtenus sont plus nets. On partage ensuite la cornée en lames, comme après l'action du chlorure d'or, et on obtient des figures qui ont été à tort regardées comme celles des cellules. Elles sont irrégulières, dentelées, très-différentes de la forme des cellules cornéennes, telle qu'elle est donnée par le chlorure d'or (voy. fig. 169). Ces figures sont en clair: elles répondent donc à des parties *réservées* par le dépôt de métal. Mais elles ne sont, en aucune façon, comme on l'a dit parfois, l'épreuve *négative* des cellules dont le chlorure d'or fournirait, au contraire, l'épreuve *positive*. La seule relation qui existe entre les deux appa-

(1) On obtient un fluide en pressant la cornée des gros mammifères (Kölliker).

(2) C'est sur la cornée que paraissent avoir été faites les premières applications du nitrate d'argent, comme moyen d'investigation anatomique. Coccius et Flinger d'abord en 1854, et His ensuite (*Beiträge zur normalen und path. Hist. der Cornea*, 1856), montrèrent qu'en passant le crayon sur la cornée d'un animal vivant, il se faisait un précipité dans ce qu'ils appelaient les canalicules de la cornée. Recklinghausen reconnut plus tard que les solutions faibles de nitrate d'argent donnaient des résultats préférables (voyez, pour cet historique: Recklingausen, *Zur Geschichte der Versilberungsmethode*, in *Virchow's Arch.*, 1863, t. XXVII, p. 419.)

rences, est que chacune des figures découpées en clair par le dépôt d'argent correspond toujours à une cellule cornéenne dont on peut faire apparaître le noyau et quelquefois même le corps entier par les réactifs colorants (carmin, hématoxyline, etc.). Il en faut conclure que le métal s'est simplement déposé à distance des cellules dans les



FIG. 169 (d'après Klein). — Cornée d'une grenouille soumise à l'action prolongée du nitrate d'argent: aspect que présentent communément les *réserves* métalliques répondant aux cellules et dans lesquelles on peut apercevoir un noyau.

espaces séparant les lames, et probablement là où elles sont le plus rapprochées.

Le tissu cornéen n'est pas vasculaire. On n'y trouve jamais de lymphatiques tapissés de leur épithélium caractéristique. Les nerfs au contraire y sont abondants. Ils seront décrits plus loin (§ 481).

On trouve parfois des cellules pigmentaires (1) dans le tissu cornéen, et constamment des leucocytes (voy. §§ 21 et 61); on a décrit, pour expliquer la présence et les migrations des leucocytes dans le tissu cornéen, tout un système de canaux, mais dont on n'a jamais prouvé l'existence par une injection méthodique. Il est toujours possible de pousser un liquide entre les lames de la cornée, qui pénètre plus ou moins régulièrement. Mais c'est là un effet de déchi-

(1) Chez certains poissons un segment entier de la cornée, jusqu'au centre, contient des chromoblastes de diverses couleurs.

rure analogue à ce qui se produit dans toute injection interstitielle. Si le liquide suit de préférence dans la cornée certaines directions, cela est dû seulement à la disposition définie des parties résistantes qui la constituent.

§ 477. — Couche limitante antérieure.

Chez beaucoup d'animaux le tissu cornéen s'étend, sans changer d'aspect, jusqu'à la limite de l'épithélium qui le recouvre en avant. Chez l'homme, cet épithélium repose sur une lame de même nature que celles qui constituent le reste du tissu cornéen, ainsi que l'a montré Rollett (dans Stricker); seulement, cette lame est d'épaisseur égale dans toute son étendue et elle forme par suite une zone nettement distincte sur les coupes : de là sont venus les différents noms sous lesquels on l'a désignée. Elle est épaisse de 10 μ environ; l'action des alcalis, en la gonflant, la rend encore plus apparente. Comme les autres lames, elle se réduit en fibrilles sur les cornées traitées par le permanganate de potasse. Elle n'est, en somme, selon la désignation de Reichert, que la *couche limitante antérieure* (1) du tissu cornéen.

§ 478. — Épithélium cornéen.

L'épithélium cornéen forme une couche dont l'épaisseur varie de 50 à 100 μ. Les cellules disposées sur quatre ou cinq rangs sont petites. Les plus profondes sont allongées, avec leur grand axe normal à la surface de la cornée. Les moyennes ont une forme plus régulièrement polyédrique, et enfin les superficielles deviennent plus aplaties et plus larges. Le diamètre des cellules moyennes est de 18 à 22 μ. Le grand diamètre des cellules profondes et superficielles situé dans des directions opposées, peut atteindre 30 μ. Le noyau est généralement arrondi. Après la mort, cet épithélium disparaît de bonne heure; l'action de l'eau et de l'acide acétique le détache aussi très-rapide-

(1) *Vordere Grenzschicht.* Syn. : *lamina elastica anterior* (Bowman), *aüssere Basalmembran* (Henle), *Basementmembran* (Bowman). Ces noms doivent donc être abandonnés : le premier consacrerait une erreur sur la constitution de la couche en question; les deux autres tendraient à établir une sorte de lien morphologique entre cette couche et l'épithélium qui la revêt. Or, on peut s'assurer que l'épithélium ne dépend en rien de cette couche. Nous avons pu observer une cornée pathologique sur laquelle la lame limitante antérieure, ayant subi une solution de continuité, avait été débordée en quelque sorte par le tissu cornéen normal qui s'était établi en avant d'elle dans une certaine étendue, au-dessous de l'épithélium. Or, celui-ci, séparé par conséquent de la lame limitante et reposant sur le tissu cornéen propre (comme chez les poissons), n'était pas modifié. Ce fait et quelques autres sembleraient indiquer que la couche limitante antérieure de la cornée n'est qu'en contact apparent avec l'épithélium, et qu'il existe probablement au-dessous de celui-ci une couche de rares cellules cornéennes espacées, très-déprimées, qui représenterait virtuellement la place où s'étendait la conjonctive pendant l'âge embryonnaire, et la zone où se développent de nouveau des vaisseaux au cours de certaines altérations pathologiques.

ment. Il est la continuation directe de l'épithélium qui tapisse la conjonctive : tandis que le *chorion* de celle-ci s'atténue et cesse au pourtour de la cornée, l'épithélium se prolonge sur celle-ci et revêt de la sorte toute la partie antérieure du globe oculaire.

§ 479. — Lame élastique (1) et épithélium postérieur.

La *lame élastique postérieure* contrairement à la couche limitante antérieure, constitue une espèce anatomique distincte : elle est nettement délimitée, très-réfringente, avec des caractères physiques et chimiques différents de ceux des lames du tissu cornéen.

Elle a environ 15 μ d'épaisseur. D'après H. Müller, elle serait plus épaisse sur les bords de la cornée qu'au centre, elle deviendrait aussi plus épaisse avec l'âge. Sa substance, parfaitement hyaline, ne se trouble ni quand on la fait bouillir dans l'eau, ni quand on la traite par les alcalis. Elle garde son apparence anhiste sur les cornées traitées par le permanganate de potasse. Quand on la sépare du tissu cornéen, elle s'enroule de telle sorte que la face antérieure devient concave. Par ses réactions chimiques elle se rapproche de la capsule du cristallin (§ 512). Elle se colore par le picrocarminate en orangé, offrant ainsi une nuance intermédiaire à celles des fibres lamineuses et des substances élastiques. Cependant, sur ses bords elle paraît se résoudre en une couche de fibres (2) mêlées à celles qui continuent les lames cornéennes : ces fibres s'enfonceraient dans la sclérotique au voisinage du muscle ciliaire et du plexus veineux désigné sous le nom de canal de Schlemm.

En arrière, la lame élastique est tapissée par un épithélium qui forme avec elle la membrane de Demours. Il comprend un seul rang de cellules difficiles à observer chez l'homme où elles disparaissent vite après la mort. Elles sont aplaties, ne mesurant pas plus de 4 à 6 μ d'épaisseur, larges de 20 μ, hexagonales, pâles et très-finement granuleuses; le noyau arrondi mesure 6 à 10 μ. A la périphérie de la cornée, ces cellules se continuent avec l'épithélium qui tapisse en avant la surface de l'iris (§ 485).

§ 480. — Vaisseaux de la cornée.

Aucun des tissus de la cornée n'est vasculaire (§ 476) chez l'adulte. Pendant la vie fœtale, la conjonctive s'avance, avec ses vaisseaux jus-

(1) Syn. : *Membrane propre* de Descemet, de Demours; *Wasserhaut, membrana elastica posterior*, etc.

(2) Ciaccio (1875) décrit la lame élastique postérieure comme composée de fibrilles très-fines unies par une substance solide.

qu'au milieu de l'organe, puis elle subit un retrait graduel (voyez § 477,note), en sorte que chez l'adulte elle n'empiète que d'un millimètre ou deux tout au plus sur les bords de la membrane transparente. Les capillaires (1) viennent décrire dans cette région les arcs formant ce qu'on appelle l'*annulus conjonctivæ*. Ils sont de la plus petite espèce et mesurent parfois seulement 4 ou 5 μ de diamètre, Il n'y a pas davantage de vaisseaux lymphatiques dans la cornée (§ 476).

§ 481. — Nerfs de la cornée.

Ils ont été découverts par Schlemm. Ils naissent des petits nerfs ciliaires (*nervuli ciliares*) et passent du tissu de la sclérotique dans



FIG. 170 (d'après Klein.) — Dernières ramifications nerveuses dans le tissu de la cornée d'une grenouille; on n'a pas figuré les cellules. (Gr. 350/1.)

le tissu cornéen. On les voit facilement au bord de la cornée former

(1) Émanés des artères ciliaires antérieures, qui fournissent aussi à une partie de la conjonctive sclérotical.

des faisceaux larges à peine de 45 μ. Ils sont généralement au nombre de 25 à 36, pénétrant par autant de points de la périphérie. Jusqu'à un ou deux millimètres de distance du bord cornéen, ils contiennent des tubes à myéline larges de 2 à 4 μ qui se réduisent plus loin en fibres de Remak, puis en axes nus, larges de 1 à 2 μ au plus. Ces nerfs se répandent dans le tissu cornéen surtout en avant, et leurs dernières terminaisons forment un plexus extrêmement riche (fig. 170). En même temps un certain nombre de rameaux pénètrent dans l'épithélium, ainsi que l'ont montré les recherches célèbres de Cohnheim faites avec le chlorure d'or. Ces rameaux (*rami perforantes*) tra-

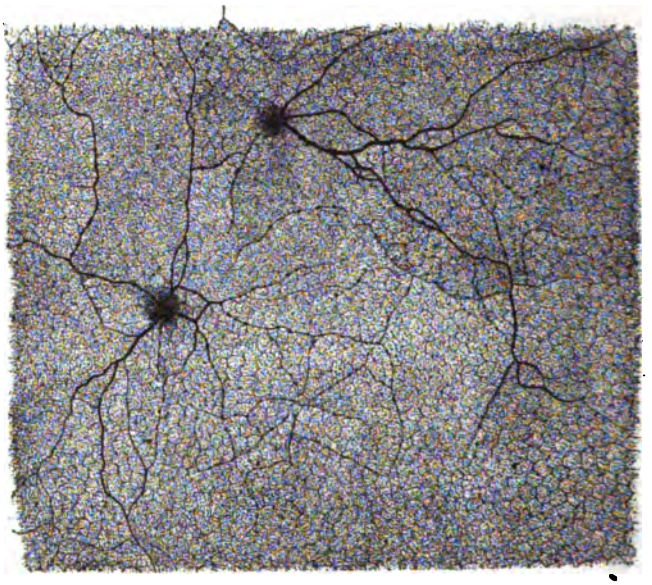

FIG. 171 (d'après Kölliker). — Epithélium de la cornée de la grenouille observé par sa surface après traitement par le chlorure d'or, et montrant le réseau nerveux sous-épithélial. On distingue particulièrement bien deux *rameaux perforants*. (Gr. 350/1.)

versent la couche limitante antérieure pour former immédiatement au-dessous de l'épithélium un nouveau réseau terminal *sous-épithélial*. De celui-ci partent des filaments extrêmement grêles, sans doute des fibrilles nerveuses primitives, qui s'avancent normalement à la surface de la cornée entre les cellules profondes et moyennes de l'épithélium : elles ne semblent pas dépasser cette limite ; on les voit bien sur les coupes (1). C'est l'exemple le plus net que présente

(1) L'emploi du chlorure d'or appliqué à l'étude des plus fines terminaisons nerveuses est sujet à quelques réserves du genre de celles que nous avons exprimées (§ 129) à l'endroit de l'usage du nitrate d'argent. On remarquera qu'il s'agit dans les deux cas, non

l'économie d'un tissu épithélial en contact direct avec les éléments nerveux.

Les nerfs de la cornée seront étudiés par le chlorure d'or, en même temps que les cellules, suivant la méthode que nous avons indiquée (§ 476) pour ces dernières.

§ 482. — Choroïde (1).

Quand on détache la rétine du fond de l'œil, celle-ci laisse souvent adhérente à la choroïde une couche très-mince, formée d'un rang unique de cellules, et appelée parfois « couche épithéliale de la choroïde », mais qui se relie embryogéniquement à la rétine et qui sera décrite avec elle (§ 490). La choroïde commence au-dessus de cette couche (par rapport au centre de l'œil) et se termine extérieurement sans limites précises qui la séparent de la sclérotique.

La choroïde est par excellence la membrane vasculaire du globe de l'œil; elle forme en se renflant les procès ciliaires. Comme la sclérotique elle est en continuité, à l'entrée du nerf optique, avec la lame criblée (§ 472). Par ses éléments constitutifs essentiels elle appartient au groupe des organes lamineux, avec cette seule différence que les capillaires et les cellules pigmentaires ont ici une prédominance marquée sur les autres éléments et donnent au tissu un caractère spécial.

La choroïde depuis l'iris jusqu'au voisinage de l'équateur de l'œil, reçoit le sang des ciliaires iriennes et antérieures par des branches qui, sorties du muscle ciliaire, se dirigent en arrière pour s'enfoncer

de la *combinaison* d'un sel avec la matière organique, mais de la *réduction* d'un métal. L'or se dépose au voisinage ou au contact des fibrilles nerveuses primitives, sans qu'il y ait union molécule à molécule des deux substances. De là vient que ces fibrilles, dans les préparations au chlorure d'or, au lieu de présenter une continuité manifeste, sont souvent accusées par des traînées de points métalliques. Ceci est le cas, en particulier, pour les fibrilles nerveuses de l'épithélium cornéen. Leur existence ne saurait faire doute, mais il est certain cependant que des causes d'erreur, tenant à la méthode employée, viennent compliquer l'observation. E. Becquerel a montré que les fissures peuvent, dans certains cas, jouer le rôle d'appareil réducteur; on se demandera si les traînées obtenues au milieu des cellules de l'épithélium cornéen ne pourraient pas, dans certains cas, résulter de simples conditions physiques. En suivant sur des coupes de la cornée les traînées de points dont nous parlons, on a pu les voir s'avancer entre les cellules les plus superficielles et se prolonger au delà de la surface de l'organe par un filament extrêmement ténu, long de 3 à 4 μ, et on a même décrit les extrémités des nerfs de la cornée comme flottantes pour la couche liquide étendue à la surface de l'œil; or E. Becquerel a montré précisément que le métal réduit par les fissures peut parfois se prolonger en une sorte de champignon. Il importe en un mot, ainsi que nous l'avons déjà dit (§ 129), de ne jamais perdre de vue, pour l'interprétation des apparences données par les réductions métalliques, le rôle important que peuvent jouer dans celles-ci les conditions physiques.

(1) Voyez H. Chrétien : *La Choroïde et l'Iris*, thèse d'agrégation, Paris, 1876; et Leber dans Stricker.

dans la choroïde : elles donnent d'une part naissance au réseau capillaire choroïdien, et s'anastomosent d'autre part avec les ciliaires postérieures. Dans le fond de l'œil la choroïde est alimentée par les ciliaires courtes qui se ramifient dichotomiquement : leurs rameaux s'amincissent en s'approchant de la couche interne de la choroïde qui contient le réseau capillaire le plus fin, et qu'on appelle, pour cette raison, *membrane chorio-capillaire*. Ce réseau cesse subitement au niveau de l'*ora serrata* (fig. 172).

Fig. 172 (d'après Arnold). — Vaisseaux de la choroïde et de l'iris d'un enfant vus par la face profonde. *a*, réseau choroïdien, faisant place au niveau de l'*ora serrata*, en *b*, aux artères de la couronne ciliaire *c*; *d*, procès ciliaires; *e*, vaisseaux de l'iris aboutissant en *f* au réseau du bord pupillaire.

Tandis que le système artériel de la choroïde est à peu près indépendant de celui des autres parties de l'œil, les grandes veines vortiqueuses sont au contraire le centre de confluence de tout le sang des procès ciliaires, du muscle ciliaire et de l'iris (1).

Envisagée dans son épaisseur, la choroïde présente à étudier trois zones qui sont, de dedans en dehors :

1° La membrane chorio-capillaire, ou de Ruysch ;

2° La couche des gros vaisseaux ;

3° La *lamina fusca* ou membrane supra-choroïdienne.

Ces différentes couches, considérées indépendamment des vaisseaux qu'elles contiennent, représentent une sorte de progression dans l'échelle des tissus lamineux, allant de la membrane chorio-capillaire, où celui-ci demeure embryonnaire en quelque sorte, jusqu'à la sclérotique, où il atteint le caractère fibreux par excellence. On n'oubliera point qu'il n'y a entre ces différentes couches aucune limite tranchée et que le passage se fait graduellement de l'une à l'autre.

1° *La membrane chorio-capillaire* est essentiellement constituée par un réseau sanguin d'une extrême richesse (2). Le diamètre des

(1) Seules, quelques veinules de la partie antérieure et externe du muscle ciliaire vont se jeter dans les veines ciliaires antérieures, soit directement, soit après avoir fourni des branches au plexus veineux circulaire désigné sous le nom de *canal de Schlemm*, et qui lui-même se décharge dans les veines ciliaires antérieures.

(2) Certaines expériences sur la production de la pourpre rétinienne (§ 495) semblent indiquer que ce réseau prend une part directe à la nutrition des couches les plus externes de la rétine.

mailles est inférieur à celui des capillaires limitants : il mesure au voisinage du nerf optique 10 à 20 μ, à l'équateur de l'œil 10 à 30 μ, et enfin jusqu'à 36 μ près de l'*ora serrata* (J. Arnold et Iwanoff). Les mailles sont à peu près arrondies au fond de l'œil ; elles deviennent allongées au voisinage de l'*ora serrata*. Les capillaires sont plongés dans une matière amorphe hyaline, avec très-peu de corps fibro-plastiques (1).

2° Dans la *couche des gros vaisseaux* les cellules étoilées ou fusiformes deviennent beaucoup plus abondantes. La matière amorphe présente, à côté des corps fibro-plastiques, beaucoup de leucocytes errants. Les cellules fibro-plastiques sont elles-mêmes plus ou moins chargées de pigment et font ainsi le passage à la couche suivante. Les artères offrent une enveloppe épaisse de fibres-cellules circulaires, doublée en dehors de faisceaux de fibres-cellules longitudinales. Les nerfs ciliaires forment à la surface de la couche, un plexus dans les angles duquel on rencontre des cellules ganglionnaires. De ce plexus partent des fibrilles nerveuses qui accompagnent les vaisseaux et qui sont vraisemblablement destinées aux muscles puissants de leurs parois.

3° La *lamina fusca* représente un nouveau degré de condensation dans l'échelle des tissus lamineux allant de la trame de la membrane chorio-capillaire au tissu sclérotical proprement dit. Elle est formée de tissu fibreux avec fibres élastiques très-minces, une faible proportion de matière amorphe et des cellules fibro-plastiques pigmentées ou non.

Ces cellules affectent des formes et des dispositions variables. Elles peuvent être lamelleuses, assez régulièrement polygonales, et placées sur le même plan (bœuf) ; tantôt, au contraire, elles sont déchiquetées sur les bords et plus ou moins rameuses ; d'autres fois enfin nettement étoilées ou fusiformes. Comme dans la couche précédente on peut trouver des leucocytes disséminés çà et là au sein de la matière amorphe.

Chez les *albinos*, les granulations pigmentaires n'existent ni dans les corps fibro-plastiques de la *lamina fusca*, ni dans la

(1) De là le nom de membrane vitreuse (*lamina vitrea*) qui lui a été parfois donné. Nous trouvons la matière amorphe très-abondante sur l'œil de l'otarie. — Nous avons indiqué d'autre part que cette zone, chez le jeune blaireau, était limitée du côté de la rétine par une couche unique de cellules dont nous avons marqué la disposition relativement aux capillaires situés au-dessous d'elles (p. 597, note 2).

couche épithéliale contiguë à la rétine; on peut trouver, soit entre les éléments figurés, soit à leur intérieur, de larges gouttelettes de graisse (1).

§ 483. — Procès ciliaires.

Le tissu des procès ciliaires est comme celui de la choroïde formé d'une trame lamineuse rare par rapport à la masse des vaisseaux qu'elle contient (2).

(1) L'aspect brillant, nacré, à reflet bleuâtre ou verdâtre, du fond de l'œil chez les animaux ayant un *tapis*, résulte essentiellement de la présence d'un tissu cérulescent spécial au-dessous de la membrane de Ruysch, en même temps que la couche épithéliale rétinienne se trouve elle-même dépourvue de pigment à ce niveau. La nature de la couche cérulescente varie : tantôt elle est formée de faisceaux plats de fibres lamineuses très-fines, comme chez les ruminants, le cheval, etc. (*tapis fibreux*); tantôt au contraire elle se compose de plusieurs rangs superposés (une quinzaine environ) de cellules sans analogues dans le corps humain, désignées sous les noms divers de *Glanzzellen*, *Interferenzellen* (Brücke), *iridocytes*, *cellules irisantes*, etc... Cette disposition se trouve chez les carnassiers, où elle a été indiquée pour la première fois par Max Schultze (*Ueber das Tapetum in der Choroïdes des Auges der Raubthiere*, Dissert., Bonn, 27 Nov. 1871; *Centralblatt*, 7 Sept. 1872). Ces cellules, étudiées sur des yeux macérés dans la liqueur de Müller, sont sensiblement polygonales, à cinq ou six pans, aplaties parallèlement à la surface de la choroïde; elles mesurent 40 μ de diamètre. Le noyau est petit, central, en général sphérique, parfois entouré de quelques granulations. Quant au corps cellulaire, il semble rivé en aiguilles cristallines disposées par groupes ayant chacun une orientation différente. Le nombre de ces groupes varie d'une cellule à l'autre, ainsi du reste que le nombre d'aiguilles qui les composent Ces aiguilles sont formées d'une substance organique solide, résistante, qui paraît de tous points analogue à celle des lamelles de l'argenture des poissons, étudiée pour la première fois par Réaumur et depuis par Wittich. La forme, les dimensions de ces aiguilles dans le corps cellulaire diffèrent beaucoup suivant les animaux, et règlent l'éclat du tapis. On trouve les mêmes variétés chez les poissons, quand on compare les larges lamelles empilées d'où résulte la coloration bleue intense de l'épinoche mâle en amours, à l'exiguïté des mêmes produits dans les iridocytes de la peau du turbot, où ils ne donnent plus qu'une couleur blanc mat (voy. Pouchet, *Des changements de coloration*, 1876).

Le tapis des mammifères est traversé normalement à sa surface par des capillaires qui relient les vaisseaux profonds de la choroïde au réseau de la membrane de Ruysch. On se rend facilement compte de cette disposition, soit sur les pièces injectées, soit sur les pièces simplement imprégnées au nitrate d'argent. Ce dernier procédé a l'avantage de délimiter à la fois les éléments de la couche épithéliale rétinienne, qui reste en général adhérente au fond de l'œil, et les cellules du tapis au-dessous d'elle. En même temps les vaisseaux de communication verticaux se montrent comme des entonnoirs taillés dans la couche d'iridocytes. Le tapis des carnassiers se développe tard. Les cellules du tapis du chat ne contiennent pas encore de corps irisants à la naissance. Leur diamètre à cette époque est à peu près égal en tous sens (20 μ), leur forme irrégulière, quelquefois rameuse; les aiguilles cristallines n'y apparaissent que de trois à cinq semaines plus tard. Ces cellules représentent une différenciation spéciale des cellules fibro-plastiques, à ajouter à celles que nous avons déjà signalées en différentes places : cellules adipeuses, pigmentaires, tendineuses, etc..... Quant à la substance même des aiguilles, il semble qu'on puisse la rapprocher des fibres minces, rigides, de longueur *définie*, atténuées en pointe aux deux extrémités, qui, réunies en faisceaux parallèles facilement dissociables, constituent les parois de la vessie natatoire de certains poissons; elle paraît très-voisine de la substance ostéoïde (Kölliker), qui forme le squelette de ces derniers.

(2) On pourrait décrire dans l'économie deux tissus essentiellement vasculaires : 1° celui de la choroïde et des procès ciliaires, dont on devrait rapprocher peut-être celui des plexus choroïdes; 2° le tissu érectile (voy. ci-dessous), dans lequel les capillaires ne sont pas seulement abondants, mais dilatés.

Les vaisseaux sanguins, pelotonnés sur eux-mêmes, sont séparés par de minces lames de ce tissu conjonctif, surtout vers la surface.

Les procès ciliaires reçoivent le sang des artères ciliaires antérieures et des artères ciliaires postérieures longues, ainsi que du grand cercle artériel de l'iris que les unes et les autres forment par leur union. Toutes ces artères traversent le muscle de Brücke et peuvent peut-être être influencées par ses contractions; au contraire, la plus grande partie du sang des procès ciliaires, comme de toute la choroïde, s'écoule librement par les grandes veines vortiqueuses. Dans les procès ciliaires mêmes les veines sont placées superficiellement en dedans, très-rapprochées les unes des autres suivant le sens radiaire.

§ 484. — Muscle ciliaire (1).

Le muscle ciliaire est placé entre les procès ciliaires et la sclérotique, dont le sépare une couche de tissu pigmenté, prolongement de la *lamina fusca*. Il est entièrement formé, chez l'homme (2), de fibres lisses mesurant en moyenne 50 à 75 μ de long sur 6 μ de large.

La plus grande épaisseur totale du muscle est d'environ $0^{mm},8$. Ses faisceaux affectent deux directions dominantes : les plus extérieurs, sous la sclérotique, suivent la direction méridienne, allant seulement se réunir en arrière par des anses à concavité antérieure. Les faisceaux les plus internes, au contraire, au-dessous des procès ciliaires, sont disposés circulairement et forment le *muscle de Müller*. Les fibres méridiennes se fixent en avant sur une lame de tissu conjonctif dense (*tendon circulaire* du muscle ciliaire) répondant au point où la cornée continue la sclérotique. Les recherches de H. Müller, Max Schultze et Iwanoff, ont montré que la proportion entre les deux ordres de fibres longitudinales et circulaires varie considérablement d'un individu à l'autre (3).

§ 485. — Iris.

L'iris est formé d'un tissu à la fois vasculaire et musculaire sans analogue dans l'économie, et qu'on pourrait désigner sous le nom de tissu irien. L'iris est, de plus, recouvert en avant et en arrière par un épithélium. Il présentera donc sur la coupe trois couches :

(1) Ce muscle a été découvert en 1835 par Wallace, étudié peu après par Crampton, et plus tard par Brücke, en 1846.

(2) Il renferme chez les oiseaux des fibres musculaires striées.

(3) On sait que, chez le myope, le muscle ciliaire est presque entièrement constitué de fibres radiaires, tandis que chez le presbyte, au contraire, il y a prédominance marquée des fibres circulaires.

1° La couche épithéliale antérieure;

2° La couche propre;

3° La couche éphitéliale postérieure dite aussi uvée, ou couche de Brusch.

Le tissu propre est formé d'une gangue conjonctive dans laquelle plongent des vaisseaux, des fibres musculaires lisses (1) et des nerfs. Les vaisseaux sont remarquables par le développement exagéré de leur tunique contractile. Quant aux fibres musculaires, elles affectent deux directions principales : dans une étendue qui varie de $0^{mm},9$ à $1^{mm},3$, à partir du bord pupillaire, elles sont disposées circulaire-



FIG. 173 (d'après Kölliker). — Segment de l'iris d'un lapin albinos coloré au carmin et traité ensuite par l'acide acétique, qui met en relief les noyaux des fibres-cellules. *a*, sphincter; *bb*, faisceaux rayonnants (dilatateur) séparés par du tissu conjonctif *ee*. (Gr. 350/1).

ment et forment ce qu'on appelle le sphincter de la pupille. Dans le reste de l'iris leur direction est, au contraire, rayonnante; elles forment des faisceaux isolés, anastomosés en arcades sur le bord du sphincter.

La gangue conjonctive se compose de faisceaux délicats de fibres lamineuses (2), de cellules étoilées plus ou moins pigmentées et de matière amorphe qui forme de chaque côté, au-dessous de l'épithélium, une mince couche hyaline superficielle, quelquefois décrite comme membrane spéciale ou assimilée à la membrane basilaire des muqueuses (§ 125).

L'épithélium de la face postérieure de l'iris est formé de cellules

(1) Chez les oiseaux on trouve dans l'iris, comme dans le muscle ciliaire, des fibres striées.

(2) D'après M. Donald (*Centralblatt*, 1876, n° 12), on verrait, sur l'œil de la brebis, ces faisceaux aller se confondre à la périphérie de l'iris, avec la substance des lames cornéennes voisines et même de la lame élastique postérieure.

polygonales dont le corps est entièrement farci de granulations pigmentaires, au point qu'elles masquent complétement le noyau. Elles peuvent présenter, toutefois, un plateau dépourvu de pigment et qui se montre, par suite, sur les coupes d'ensemble, comme un mince liséré superficiel, hyalin. Celui-ci a été parfois décrit comme couche spéciale sous les noms de *membrana limitans Pacini*, *membrana Jacobi*, *membrana pigmenti*.

L'épithélium de la face antérieure de l'iris est moins épais que celui de la face postérieure. Il n'est pas pigmenté. Les cellules ont des contours légèrement sinueux et sont moins faciles à isoler (J. Arnold). Toutefois, les imprégnations à l'argent les mettent bien en évidence.

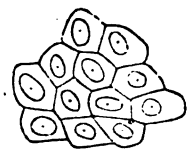

FIG. 174 (d'après Kölliker). — Épithélium de la face antérieure de l'iris chez le veau. (Gr. 300/1.)

Les variétés de coloration de l'iris tiennent à la proportion relative des différents éléments qui entrent dans sa composition. Quand les granulations pigmentaires libres ou incluses dans les éléments font complétement défaut, l'iris ne doit sa couleur qu'au sang circulant dans les capillaires : c'est le cas pour les albinos. La teinte bleue est un effet de cérulescence (§ 8) des couches lamineuses antérieures dépourvues de pigment, reposant sur les couches profondes seules pigmentées. Une grande proportion de pigment répandu dans toute la trame jusque sous l'épithélium antérieur produit les iris bruns. Les changements de couleur qui s'observent chez chertaines personnes sont dus, selon toute vraisemblance, à un état d'expansion plus ou moins grand des corps fibro-plastiques pigmentés, qui se comporteraient comme de véritables chromoblastes (voy. § 80).

§ 486. — Vaisseaux et nerfs de l'iris.

L'iris reçoit le sang des mêmes sources que les procès ciliaires (§ 483) et en particulier du grand cercle artériel de l'iris. Le sang retourne aux veines vortiqueuses par des veinules qui passent profondément sous les procès ciliaires et s'unissent aux veines revenant de ces derniers (voy. fig. 172).

Les nerfs de l'iris sont nombreux. Ils sont composés de fibres de Remak et de tubes à myéline. Ces derniers offrent un diamètre plus large que dans la plupart des nerfs allant à des muscles lisses. Ils forment un plexus à anses arrondies et élégantes dans les deux tiers externes de l'iris. Les filets descendent le long des faisceaux du muscle

dilatateur pour venir s'épanouir à la surface du constricteur. On voit parfois des tubes à myéline très-fins se détacher de certains faisceaux pour rejoindre perpendiculairement ou obliquement d'autres faisceaux.

II. — RÉTINE.

§ 487.

La rétine est l'organe sensible de l'œil; c'est par elle seule que les impressions lumineuses sont reçues et transmises aux centres céphaliques. Elle résulte de l'épanouissement du nerf optique, dont les conducteurs s'irradient dans tout le fond de l'œil. La mollesse de la rétine, sa continuité avec le nerf optique l'avaient déjà fait regarder par Galien comme un prolongement du cerveau. L'assimilation est plus juste encore que ne pouvait l'imaginer l'anatomiste du IVe siècle. On retrouve, en effet, dans la rétine une sorte de substance grise et de substance blanche tout à fait analogues à celles des centres et disposées, comme elles, en couches distinctes, avec des tubes à myéline, des cellules nerveuses, des myélocytes, de la névroglie fibrillaire, etc. En même temps, à ces éléments que nous avons décrits ailleurs, viennent s'ajouter, dans la rétine, d'autres éléments propres tels que les cônes, les bâtonnets, etc. Mais avant que ces derniers aient apparu, pendant toute une période de la vie embryonnaire, la ressemblance du tissu rétinien avec celui des centres nerveux encéphaliques est telle, qu'on pourrait les confondre dans la même description.

§ 488.

L'épaisseur moyenne de la rétine est de 220 μ environ. A partir de la *papille*, qu'on doit considérer comme son *centre anatomique*, elle s'amincit progressivement par l'arrivée successive à destination de tous les conducteurs nerveux. Le *centre physiologique* de la rétine est, au contraire, la *tache jaune* et la *fovea centralis*. Ces régions répondraient, d'après Hannover, au colobome fœtal (voy. ci-dessous, § 515 et suiv.).

Sur le vivant la rétine, observée à l'ophthalmoscope, est rouge, sauf au niveau de la papille reconnaissable à sa couleur blanche bien tranchée. Extraite de l'animal en vie, la rétine a une couleur pourpre spéciale (§ 495) indépendante des parties voisines. Après la mort, elle devient rapidement grisâtre, trouble, opaline, opaque (1).

(1) Le *pli de la rétine* n'est qu'une lésion cadavérique.

§ 489. — Couches de la rétine.

La disposition stratifiée des éléments de la rétine permet d'y reconnaître plusieurs couches. Le nombre de celles-ci et leur nomenclature varient suivant les auteurs. Il existe également des différences selon le lieu de la rétine observé. On s'accorde à compter ces couches de dehors en dedans, par rapport au centre du globe oculaire. Les premières sont donc externes par rapport aux suivantes : elles sont postérieures par rapport à la direction des rayons lumineux. Or, les fibres du nerf optique venant s'épanouir à la face interne ou antérieure de la rétine, il en résulte que les autres couches n'existent pas au niveau de la papille, puisqu'elles doivent laisser passage au nerf. De plus, on sait qu'au niveau de cette perforation des couches externes de la rétine, la vision est impossible, c'est le *punctum cæcum* de Mariotte ; on induira de ce seul fait que la région sensible de la rétine doit être recherchée exclusivement dans les couches externes.

Nous distinguerons dix couches de la rétine, énumérées ici dans leur ordre de dehors en dedans :

1° Couche pigmentaire ;

2° Couche des cônes et des bâtonnets ;

3° Limitante externe. Nous nous expliquerons sur ce qu'il faut entendre par cette dénomination ;

4° Couche externe à noyaux (1). Cette couche est en corrélation intime avec la couche des cônes et des bâtonnets ;

5° Couche intermédiaire (ainsi désignée par suite d'une assimilation admise à tort entre la couche précédente et la suivante), ou couche à névroglie externe ;

6° Couche interne à noyaux, ou couche à myélocytes ;

7° Couche finement grenue, très-semblable à la couche intermédiaire, ou couche à névroglie interne ;

8° Couches de cellules nerveuses ;

9° Couche de fibres nerveuses ;

10° Limitante interne, qu'il conviendrait sans doute de détacher de la rétine, pour la reporter à l'étude du corps vitré (voy. § 513).

L'épaisseur de ces couches varie suivant le lieu de la rétine observé. Nous reviendrons sur ces différences en parlant de la tache jaune (§ 504). Ces couches sont loin d'être indépendantes : elles sont, au

(1) Les couches à noyaux sont désignées dans certaines nomenclatures sous le nom de *couches granuleuses*.

contraire pour la plupart au moins, fortement reliées par une trame de soutien dans laquelle s'enchevêtrent les éléments de nature nerveuse formant, à la vérité, la plus grande masse de la membrane.

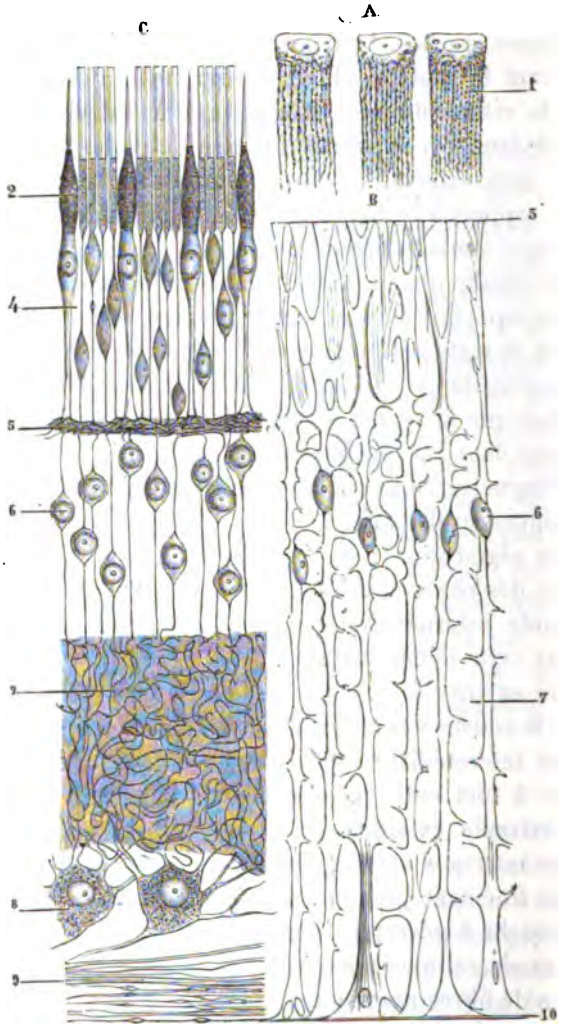

FIG. 175 (d'après Max Schultze). — Schéma de la rétine; A, couche pigmentaire; B, trame lamineuse; C, Éléments nerveux.

Cette structure complexe a été très-bien exprimée par Max Schultze dans un double schéma que nous reproduisons ici. Il représente une rétine théoriquement divisée en ses parties nerveuse et conjonctive; chaque couche de la rétine devra donc être considérée comme formée

par la superposition et l'intrication des parties figurées ici séparément. Les chiffres répondent à la division que nous avons adoptée.

Nous passerons successivement en revue les différentes couches de la rétine humaine envisagée dans la région équatoriale de l'œil, pour revenir ensuite sur les différences qu'elle présente vers son centre et vers ses bords, ainsi que sur les fonctions des divers éléments qui la composent (1).

§ 490. — Couche pigmentaire.

Cette couche se compose d'un plan unique de cellules pigmentées (2). Vues de face, elles ont ordinairement une forme régulière; la plupart sont hexagonales, mesurant de 14 à 18 μ de diamètre; le noyau ne contenant pas de granulations dessine au milieu de la cellule une tache claire. Le contour des cellules s'accuse vivement par l'action de l'acide acétique: on voit se dessiner entre elles des lignes blanches extrêmement nettes, qui donnent à l'ensemble l'apparence de la mosaïque la plus régulière, avec les lignes de ciment visibles entre toutes les pièces. Cette apparence est due à ce que les granulations sont refoulées par l'action du réactif à une certaine distance du bord cellulaire.



Fig. 176 (d'après Kölliker). — Cellules de la couche épithéliale de la rétine vues de face. (Gr. 300/1.)

Quand on étudie ces cellules sur des coupes ou sur des dissociations (après macération prolongée dans la liqueur de Müller), on voit que chaque élément présente deux régions distinctes. La partie externe, du côté de la choroïde, est dépourvue de pigment. Le noyau est un peu refoulé de ce côté, où l'on trouve aussi communément quelques petites gouttelettes graisseuses jaunâtres (3). De l'autre côté, vers le centre de l'œil, le corps cellulaire se prolonge en filaments ou en franges plus ou moins pigmentées, qui s'engagent entre les cônes et les bâtonnets de la couche suivante, de manière que ceux-ci plongent en quelque sorte dans la substance de la cellule moulée sur eux (fig. 175). La pigmentation de ces prolongements est surtout accusée au niveau de la tache jaune. Chez les batraciens, ils

(1) La rétine des batraciens est un excellent sujet d'observation, qu'on ne devra pas négliger dans l'étude de cet organe.

(2) Elles n'offrent pas de pigment au niveau du tapis (voy. p. 622, note), quand celui-ci existe.

(3) Chez les batraciens, ces gouttes graisseuses sont colorées en jaune rouge (Morano, *Die Pigmentschicht der Retina*, in *Max Schultze's Arch.*, 1871-1872), comme d'ailleurs le contenu des cellules du corps adipeux qui avoisine le rein.

descendent jusqu'à la base des bâtonnets et des cônes au niveau de la limitante externe : chez l'homme, ils paraissent ne pas dépasser la jonction du segment externe du bâtonnet avec l'interne (§ 492). Chez les albinos, ces éléments sont dépourvus de pigment; le corps cellulaire est simplement parsemé de fines granulations grisâtres.

Au niveau de l'*ora serrata*, les cellules pigmentaires diminuent de volume. Elles sont toutefois encore fortement pigmentées et s'étendent ainsi à la surface des procès ciliaires, jusqu'à la limite de l'iris, où elles se continuent par transition insensible avec l'épithélium qui tapisse la face postérieure de celui-ci.

§ 491. — Couche de Jacob.

La couche des bâtonnets et des cônes, dite aussi *couche de Jacob*, devrait être réunie dans une description méthodique, à la couche suivante ou couche externe à noyaux (§ 488). Elle est formée par la juxtaposition de deux sortes d'éléments rangés en ordre régulier comme des piquets enfoncés l'un à côté de l'autre dans le sol. Les deux sortes d'éléments portent les noms de *bâtonnets* et de *cônes*. Ce sont, selon toute apparence, deux modifications d'un même élément, mais sans qu'on trouve ordinairement de formes de transition faisant le passage de l'un à l'autre.

§ 492. — Bâtonnets.

Les bâtonnets ont été découverts en 1722 par Leuwenhoeck, et de nouveau en 1835 par Tréviranus. Ce sont de petits corps cylindriques, coupés carrément à leur extrémité externe, longs de 40 à 50 μ, épais de 1 1,2 μ. Ils sont d'une observation difficile chez l'homme et s'altèrent rapidement après la mort, ou même dès les dernières heures de la vie, quand celle-ci quitte lentement l'organisme.

Ces cylindres juxtaposés se terminent tous au même niveau dans les excavations correspondantes du corps des cellules pigmentées (§ 490). L'autre extrémité, qui correspond à la limitante externe, se continue au delà de celle-ci, tantôt par un noyau et tantôt par un filament aboutissant lui-même à un noyau : ces parties qui dépendent en réalité des bâtonnets, contribuent à former la couche externe à noyaux (§ 497).

Le bâtonnet proprement dit est lui-même composé de deux segments offrant des caractères bien distincts. Ces deux segments sont partagés par une ligne de démarcation nette; et comme celle-ci se

trouve, pour tous les bâtonnets, sensiblement au même niveau, il en résulte que la membrane de Jacob, surtout après l'action de certains réactifs colorants, semble divisée en deux couches (1). Le segment interne est formé d'une substance homogène, granuleuse après la mort, peu réfrangible, très-semblable à la substance du corps cellulaire d'un grand nombre d'éléments anatomiques. Il se colore en rouge par le carmin; l'acide osmique n'a pas d'action spéciale sur lui; l'acide nitrique le gonfle légèrement.

Le segment externe a des propriétés physiques et chimiques toutes différentes. Il est vitreux, hyalin; les alcalis ne l'attaquent pas tout d'abord; mais on le voit ensuite s'allonger; il peut persister plusieurs heures dans une solution de potasse à 35 pour 100. Une réaction très-spéciale est celle de l'acide osmique qui le noircit. Sur les rétines préalablement traitées par l'hydrate de chloral (eau, 30 grammes; chloral, 4), et que l'on soumet ensuite au rouge d'aniline, le segment externe des bâtonnets prend une belle coloration jaune. Il se teint en vert dans les mêmes conditions par le bleu d'aniline (bleu d'aniline, $0^{gr},01$; alcool, $0^{gr},50$; eau, 20 grammes); tandis que le segment interne du bâtonnet devient, au contraire, rouge dans le premier cas et bleu dans le second, se comportant ainsi comme la plupart des corps cellulaires (2).

Certaines réactions et en particulier la macération dans l'iodsérum ou les acides faibles montrent le segment externe des bâtonnets comme composé de petits disques épais d'un demi-millième de millimètre environ (Zenker), ayant pour diamètre la largeur même du bâtonnet et empilés les uns sur les autres. Chez la grenouille, il est fréquent de voir après la mort le segment externe se sectionner de la sorte. On a prétendu faire jouer à ces disques un rôle spécial dans les perceptions lumineuses et l'on a même, à cet effet, rapproché leur épaisseur moyenne fixée par Zenker à $0\mu,65$ de la longueur des ondes lumineuses estimée à $0\mu,4 - 0\mu,7$ (Zenker).

Fig. 177 (d'après Kölliker). — Segment externe d'un bâtonnet de grenouille divisé en disques. (Gr. 500/1.)

En dedans, comme nous l'avons dit, le segment interne du bâtonnet se continue au delà de la limitante, soit en s'appuyant sur un noyau, soit en s'amincissant jusqu'à ne plus représenter qu'un filament qui

(1) La limite entre elles ne sera pas confondue avec la limitante qui marque la séparation de la membrane de Jacob et de la couche externe à noyaux.

(2) Voy. J. André, *De l'emploi de l'hydrate de chloral en histologie*, in *Journal de l'Anatomie*, 1874, n° 1.

va plus bas rejoindre un noyau. Chaque bâtonnet est donc en rapport avec un noyau par sa base; mais comme le diamètre de ces noyaux (7 à 8 μ environ) est bien supérieur au diamètre des bâtonnets et à la distance qui les sépare, il en résulte qu'ils ne sauraient être disposés sur un seul rang comme les bâtonnets eux-mêmes. Leur nombre et leur situation au-dessous des bâtonnets ne pourront donc se combiner qu'à la condition pour les noyaux d'être placés sur plusieurs rangs, ce qui arrive en effet. Quand le noyau est éloigné de la base du bâtonnet correspondant, c'est le filament dont nous avons parlé, qui réalise leur union (voy. fig. 175).

Que l'extrémité interne du bâtonnet aboutisse soit à un noyau placé immédiatement au-dessous de la limitante, soit à un filament allant rejoindre plus loin un noyau, cette extrémité est pour tous les bâtonnets au même niveau; il en résulte que la démarcation de la membrane de Jacob est, en dedans, aussi nettement accusée qu'en dehors.

§ 493. — Cônes.

Les cônes qui forment le second élément de la couche de Jacob ont été découverts en 1838 par Gœttsch. Ils avaient échappé à Leuwenhœck, qui observait la rétine de la grenouille où les dimensions de leur segment externe sont extrêmement réduites, comparées à celles des bâtonnets.

Les cônes ont évidemment avec les bâtonnets une parenté directe et paraissent n'en différer que par leur configuration. Ils ont généralement la forme de quilles terminées en pointe en dehors, et légèrement renflées, d'autre part, au-dessus de leur base. Cette base répond, comme pour les bâtonnets, à la limitante.

Les cônes sont rangés au milieu des bâtonnets, suivant un ordre plus ou moins régulier. Dans toute l'étendue de la rétine, à l'exception de la *fovea*, ils mesurent uniformément la longueur des bâtonnets. Leur diamètre transversal paraît varier, car les appréciations des anatomistes sont assez divergentes.

Les cônes sont formés, comme les bâtonnets, de deux segments seulement, la longueur relative de ceux-ci n'est plus la même. Le segment externe est plus court, le segment interne plus long et dépasse la ligne dessinée par la limite des deux segments des bâtonnets. Les caractères physiques et chimiques des deux segments des cônes sont les mêmes que ceux des bâtonnets; l'externe est susceptible de se partager en disques. Cependant le segment interne des cônes pré-

sente, au voisinage du segment externe, une gouttelette d'apparence graisseuse qui se colore en noir intense par l'acide osmique (1).

L'extrémité interne des cônes présente un noyau reporté comme les noyaux des bâtonnets, au delà de la limitante. Seulement, le diamètre des cônes étant à peu près égal à celui des noyaux, l'éloignement de ceux-ci ne sera jamais nécessaire : ils avoisineront la limitante; de plus, le filament qui continuait les bâtonnets est remplacé, pour les cônes, par un large prolongement (§ 497).

§ 494. — Agencement des bâtonnets et des cônes.

La disposition réciproque des bâtonnets et des cônes, et leur proportion pour former ensemble la membrane de Jacob, varient suivant le point de la rétine observé. En avant de l'équateur de l'œil, on voit que chaque cône est séparé de ses voisins par une distance égale au diamètre de 4 à 6 bâtonnets. A mesure qu'on se rapproche de la tache jaune, le nombre proportionnel des cônes augmente. Dans le fond de l'œil, ils ne sont plus séparés que par 1 ou 2 bâtonnets. Enfin, au niveau de la fovea, les cônes changent d'aspect en même temps que les bâtonnets disparaissent pour laisser ceux-là former seuls la

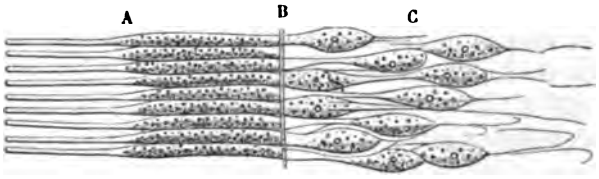

Fig. 178 (d'après Max Schultze). — Cônes de la rétine humaine au fond de la fovea (figure demi-schématique). A, cônes montrant leurs deux segments; B, place de la limitante, indiquée par un double trait; C, noyaux des cônes se superposant dans la couche à noyaux externe, où se voient aussi des traces de la charpente conjonctive (Comparez fig. 175).

membrane de Jacob (voy. fig. 178). Ils ressemblent alors à de grands bâtonnets et comme ils sont moins larges que le diamètre de leurs noyaux, ceux-ci doivent se superposer dans la couche externe à noyaux, comme au-dessous des bâtonnets. Cette nouvelle analogie indique encore que les deux sortes d'éléments ne paraissaient pas

(1) Cette gouttelette, chez certains animaux, oiseaux, reptiles, etc., peut être diversement colorée. Les couleurs dominantes sont, dans ce cas, le rouge, le jaune et le vert. On les verra très-bien en examinant, par la face choroïdienne, une rétine fraîche de pigeon étalée dans l'iodsérum : les gouttelettes se présentent comme autant de perles brillantes. On a noté que ces gouttelettes colorées n'existent pas chez les oiseaux nocturnes, et l'on a cru pouvoir tirer de ce fait un argument en faveur de certaines théories qui leur attribueraient un rôle dans la perception des couleurs.

devoir être distingués au point de vue de l'anatomie générale, les cônes pouvant être considérés comme des bâtonnets simplement modifiés pour quelque rôle spécial, tel que la perception des couleurs (comme on l'a supposé sans preuves) ou tout autre.

§ 495. — Pourpre rétinienne (2).

Le segment externe des bâtonnets de la rétine présente une coloration rose très-accentuée, comme l'a le premier indiqué H. Müller chez la grenouille (2), mais que l'action de la lumière tend à détruire rapidement. On l'observera très-bien sur la rétine fraîche d'animaux maintenus quelque temps et tués dans l'obscurité. Cette coloration se conserve dans une solution de sel de cuisine à 1/2 pour 100 et dans une solution d'alun à 2 pour 100. Elle persiste un certain temps sur les rétines mises à dessécher dans l'obscurité contre des plaques de porcelaine.

Cette coloration paraît due à un pigment que Kühne est parvenu à dissoudre dans la bile et dans les cholates purs. La solution filtrée est d'un beau rouge, puis elle prend une teinte chamois et finalement disparaît comme elle fait sur la rétine exposée à la lumière. La solution absorbe tout le spectre, depuis le jaune verdâtre jusqu'au violet. Elle laisse passer un peu de violet et tout le jaune, l'orangé et le rouge. Dans le spectre donné par un prisme de flint, la pourpre rétinienne disparaît entièrement en quinze minutes au niveau du jaune verdâtre et jusqu'au commencement du vert pur. Elle pâlit beaucoup plus lentement dans le vert bleuâtre, le bleu et le violet, et se comporte de même (chose assez remarquable) dans le jaune et l'orangé. Elle ne pâlit pas dans le rouge et l'ultra violet.

La lumière du jour faisant disparaître la pourpre rétinienne, il suffit d'exposer devant l'œil d'un animal tenu à l'obscurité, puis décapité (afin que l'œil ne subisse aucun déplacement), une image lumineuse à une distance convenable, pour en avoir la reproduction sur la rétine; les parties lumineuses de l'objet apparaissent en blanc, la pourpre rétinienne étant détruite à ce niveau. On peut encore obtenir de pareils *optogrammes* une heure après la mort sur l'œil d'un bœuf.

(1) Voyez pour l'histoire de nos connaissances sur la pourpre rétinienne, *Journal de l'Anatomie*, mai-juin 1877.

(2) Voy. H. Müller, *Gesammelte Schriften*, t. I, p. 70 : « Die Substanz der Stäbchen (des Frosches) sieht man, wie ich in meiner ersten Notiz bereits bemerkt habe, öfters röthlich, wenn sie eine gewisse Dicke hat, also wenn ein Stäbchen aufrecht steht, oder viele über einander liegen. »

La pourpre est entièrement détruite sur un animal vivant dont l'œil est resté exposé à une vive lumière; elle se régénère rapidement dans l'obscurité, même sur un animal qu'on vient de tuer, si la rétine est maintenue au contact de la choroïde (voy. page 620, note 2). Cette régénération se fait en moins d'une heure chez la grenouille.

§ 496. — Limitante externe.

La limitante externe ne constitue pas à proprement parler une couche distincte et isolable; c'est une limite plutôt qu'une membrane. Nous l'avons comprise dans la nomenclature des parties constituantes de la rétine, autant pour nous conformer à un usage reçu que pour exprimer une apparence manifeste. En effet, sur les coupes de rétine pratiquées par le procédé que nous avons indiqué (§ 42) pour les membranes minces, la séparation est si nette entre la couche de Jacob et la couche externe à noyaux, elle est si bien accentuée par un trait fin et continu, qu'au premier abord on croit à l'existence d'une lamelle; mais on ne peut en réalité ni l'isoler dans le champ du microscope, ni la voir avec des plis ou des accidents divers comme toute membrane, et encore moins avec les nombreux orifices dont elle devrait être percée pour le passage de tous les prolongements des cônes et des bâtonnets.

La limitante externe, comme le montre la figure 175, est simplement une apparence résultant de la disparition subite et à un même niveau de la charpente conjonctive de la rétine, au delà de laquelle subsiste seule la portion libre des cônes et des bâtonnets.

§ 497. — Couche externe à noyaux.

Cette couche se compose, comme nous l'avons dit, de noyaux soit adhérents à l'extrémité des cônes et des bâtonnets, soit reliés à ceux-ci par de minces filaments. Tous les noyaux des bâtonnets envoient d'autre part, en dedans, des prolongements grêles qui vont plonger dans la couche intermédiaire et qui rappellent l'apparence des fibrilles nerveuses primitives. Toutefois il ne paraît pas que ces noyaux doivent être assimilés à des myélocytes (§ 189) : ils représentent les noyaux propres des bâtonnets, qu'on pourra rapprocher des cellules olfactives figurées page 588. On a noté dans ces noyaux une apparence qu'ils offrent souvent : ils semblent présenter trois ou quatre zones alternativement claires et un peu obscures.

De leur côté, les noyaux des cônes, plus volumineux que ceux des bâtonnets, et rangés, comme on l'a vu (§ 493), à la limite externe de la couche, se continuent par un prolongement large de 3 à 4 μ en forme de balustre, qui descend jusqu'à la couche intermédiaire, où un filament extraordinairement délié lui fait suite, comme aux noyaux des bâtonnets.

Ces diverses particularités contribuent à donner un caractère tout spécial à cette couche. En réalité, elle ne doit pas être séparée de la membrane de Jacob, puisque ses noyaux, ses balustres ne sont que la continuation des bâtonnets et des cônes de celle-ci, avec lesquels ils restent en rapport de nombre exact. La distinction des deux couches n'est établie, ainsi que nous l'avons dit, que par la limite de la trame conjonctive qui enveloppe une partie des bâtonnets et des cônes avec leurs noyaux, et laisse leur autre partie libre, pour former la membrane de Jacob.

§ 498. — Couche intermédiaire.

Cette couche est mince, composée de névroglie fibrillaire (§ 196) dans laquelle viennent plonger les filaments déliés émanés des noyaux et de la base des balustres de la couche précédente.

§ 499. — Couche interne à noyaux ou à myélocytes.

Cette couche est principalement formée de myélocytes ayant le caractère de *noyaux à queue* (§ 189). Les fibrilles, qui prolongent de chaque côté leur grand axe, sont toutes rayonnantes. Par suite, on a envisagé ces myélocytes comme placés sur le trajet de conducteurs nerveux descendant directement des bâtonnets et des cônes; en fait, on ne peut suivre les queues ni au delà de la couche intermédiaire en dehors, ni au delà de la couche finement grenue en dedans, c'est-à-dire au delà des deux couches de névroglie fibrillaire entre lesquelles se trouve placée la couche à myélocytes.

Ces myélocytes forment une zone relativement épaisse; elle garde, dans toute l'étendue de la rétine, une puissance à peu près égale, excepté au niveau de la fovea.

On peut, en outre, distinguer au milieu des myélocytes d'autres noyaux plus ovoïdes, plus gros, à contours plus nets et dont nous indiquerons la nature en décrivant les fibres de Müller (§ 503). Ils sont en rapport avec la charpente conjonctive; et toute la couche

a, par suite, une très-grande analogie avec certaines variétés de substance grise cérébrale offrant à côté des myélocytes une charpente spéciale représentée par les cellules en araignée (§ 196) et leurs noyaux.

§ 500. — Couche finement grenue ou de névroglie.

Cette couche épaisse de 33 à 58 μ est formée uniquement de névroglie, sans cellules ni noyaux. Il est impossible d'y suivre les prolongements des myélocytes de la couche précédente, et on éprouve presque les mêmes difficultés à y reconnaître quelques prolongements des cellules nerveuses de la couche suivante. On voit au contraire très-nettement des dépendances de la trame conjonctive la traverser comme autant de fibres rayonnantes espacées de 40 à 50 μ, droites, sans ramifications ni anastomoses : ce sont les fibres de Müller (§ 503).

§ 501. — Couche de cellules nerveuses.

Cette couche est formée de cellules nerveuses plongées au milieu d'une très-petite quantité de névroglie se continuant avec celle de la couche précédente. Le diamètre des cellules varie de 9 à 36 μ. Elles sont le plus généralement arrondies, ou avec des angles peu marqués d'où partent des prolongements (§ 191). Les noyaux mesurent 6-11 μ et ont toujours un nucléole visible. Les prolongements des cellules nerveuses de la rétine paraissent peu nombreux ; ils se réduisent d'ordinaire à deux ou trois, et sont généralement très-fins. Les uns s'enfoncent dans la névroglie de la couche précédente et peuvent être assimilés aux *prolongements cellulaires* (§ 191) ; un autre prolongement, ordinairement variqueux, s'engage dans la couche formée par l'épanouissement du nerf optique et représente le *prolongement axile*. On doit supposer que les premiers vont se mettre en communication avec les myélocytes de la couche interne à noyaux, reliés eux-mêmes à travers la couche intermédiaire aux bâtonnets et aux cônes (fig. 175) ; mais l'union entre ces divers éléments n'a pu être encore directement démontrée.

Fig. 179 (d'après Kölliker). — Deux cellules nerveuses de la rétine de l'homme (Grossissement : 350/1).

§ 502. — Couche de fibres nerveuses.

Cette couche est formée par l'épanouissement du nerf optique. Elle représente dans la rétine la substance blanche des centres nerveux, comme les couches à névroglie, à myélocytes et à cellules nerveuses, y représentent la substance grise. Les conducteurs nerveux qui composent cette couche sont des tubes semblables à ceux des centres, dépourvus de gaîne de Schwann, mesurant en moyenne 1,3 à 1,8 μ; certains n'ont que 0,45-0,90 μ, les plus gros atteignent 4 μ; ils présentent de place en place des varicosités attestant l'existence de manchons de

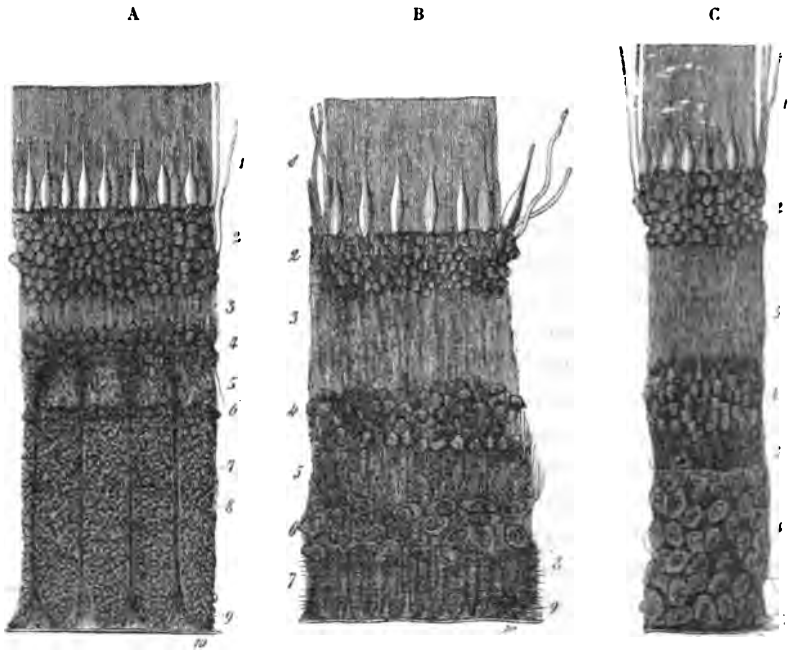

Fig. 180 (d'après Kölliker.) — Trois apparences diverses de la rétine humaine sur des coupes normales à sa surface. — A, près de l'entrée du nerf optique et perpendiculairement aux fibres de celui-ci; — B, à 15 millimètres de la papille, et parallèlement aux fibres du nerf optique; — C, au voisinage de la tache jaune. 1, couche de Jacob; 2, couche externe à noyaux; 3, couche intermédiaire; 4, couche à myélocytes; 5, couche de névroglie; 6, couche de cellules nerveuses; 7, couche de fibres nerveuses; 8, fibres de Müller, visibles surtout en A sur la coupe perpendiculaire à la direction des tubes nerveux; 9. leur terminaison conique sur la limitante interne 10. (Gr. 300/1.)

myéline extrêmement minces. Hannover a trouvé quelques gros tubes entre la papille et la tache jaune (1).

Ces tubes sont réunis en faisceaux mesurant 22 à 30 μ séparés par les

(1) La myéline peut-être abondante chez certaines espèces animales au point de donner au centre de la rétine un éclat nacré comparable à celui de la substance blanche des centres nerveux.

fibres de Müller. Comme ils se distribuent à tous les points de la rétine (sans doute aux cellules nerveuses), la couche qu'ils forment va en s'amincissant progressivement vers l'*ora serrata*. De plus cette couche n'existe pas au niveau de la tache jaune en raison d'une disposition que nous décrirons plus loin. L'épaisseur de cette couche est, au voisinage de la papille, de 200 μ environ. A 10 millimètres plus loin, son épaisseur n'est plus que de 65 à 80 μ ; au bord de la tache jaune elle atteint à peine 5 μ, tandis qu'à 4 1/2 millimètres en dehors de la tache jaune elle est de 13-18 μ; enfin, au voisinage de l'*ora serrata*, elle a seulement 4 1/2 μ (Kölliker).

§ 503. — Limitante interne et fibres de Müller.

La limitante (*limitans hyaloïdea*, Henle) est une membrane homogène, anhiste, de 1 μ environ d'épaisseur, qui limite la rétine du côté du corps vitré. Tout indique que cette membrane est de nature conjonctive. Elle est résistante et se détache facilement en lambeaux étendus; elle est peu altérée par les réactifs. Elle passe au-devant de la tache jaune, tapisse la dépression de la *fovea* et celle de la papille du nerf optique. Sur elle repose le système lamineux de la rétine.

Il existe en effet, dans la rétine, ainsi que nous l'avons dit, une charpente conjonctive qu'on peut imaginer isolée (voy. § 489), et qui semble avoir pour rôle de soutenir les parties vraiment nerveuses. Cette charpente est surtout représentée par les fibres de Müller, ainsi appelées du nom de Henri Müller qui les a découvertes (1). Elles s'appuyent sur la limitante et traversent les diverses couches de la rétine dans la direction radiaire. Elles servent de point d'attache à des lamelles extrêmement minces que l'on peut en partie isoler, surtout au niveau de la couche à myélocytes, et qui ont été figurées dans la représentation schématique que nous avons donnée de la rétine (p. 628).

Sur les coupes les fibres de Müller ne se voient pas également bien dans toutes les couches de la rétine. Elles sont surtout apparentes au voisinage de la limitante. Elles paraissent là s'épanouir en fibres, ou plutôt se dilater en une sorte de renflement conique pour reposer sur cette membrane à laquelle elles sont adhérentes. Elles s'en distinguent toutefois par leurs caractères chimiques pro-

(1) M. Kölliker donne le nom de fibres de Müller (Müller'schen Faeden) aux fins prolongements de nature évidemment nerveuse en rapport avec les éléments des deux couches à noyaux. Il désigne au contraire les fibres que nous appelons avec la plupart des anatomistes fibres de Müller, sous le nom de *fibres rayonnantes* ou *fibres de soutien* (Radialfasern, Stützfasern).

pres. Elles s'altèrent vite sur le cadavre. L'eau, l'acide acétique gonflent leur renflement basilaire d'où l'on voit s'échapper des gouttes sarcodiques. La potasse et la soude étendues attaquent encore plus énergiquement les fibres de Müller et les dissolvent rapidement. Par le sucre et l'acide sulfurique elles prennent une teinte rouge; elles se colorent en jaune dans l'acide azotique et la potasse. La limitante au contraire résiste longtemps aux acides et aux alcalis, aussi bien qu'à l'eau; le sucre et l'acide sulfurique ne la rendent pas rouge. Il est probable d'ailleurs que la limitante se rattache génésiquement au corps vitré plus encore qu'à la rétine (voy. § 513).

Quoi qu'il en soit, la limitante, sur les rétines fraîches, adhère intimement à la base des fibres de Müller, et semble faire corps avec elles. Il n'est pas rare, surtout dans les préparations traitées par l'acide chromique, de voir des parties de la limitante entraîner avec elles la base de ces fibres, surtout vers la région ciliaire où elles sont plus rapprochées.

Les fibres de Müller, abstraction faite de leurs expansions lamelleuses, sont rectilignes; elles s'avancent au milieu des tubes du nerf optique qu'elles séparent en faisceaux (fig. 180 A); on les suit aisément jusqu'à la couche à myélocytes; elles s'étendent toutefois plus loin, soutenant la trame conjonctive dont la limitante externe marque l'extrême limite.

Au niveau de la couche à myélocytes, les fibres de Müller présentent des noyaux accolés à elles et distincts de ceux-là (voy. § 499). Ces noyaux, en rapport par conséquent avec la trame conjonctive, sont plus ovoïdes et ont des contours plus accentués que les myélocytes au milieu desquels on les découvre d'ailleurs assez difficilement chez l'homme; tandis que chez les batraciens la distinction est des plus aisées (1). On voit aussi, à la base des fibres de Müller, d'autres noyaux qui semblent inclus dans leur partie dilatée et qui doivent être également, selon toute apparence, rattachés à leur système.

Les fibres de Müller manquent complétement au niveau de la tache jaune et au niveau de la papille.

§ 504. — Tache jaune.

La tache jaune n'est pas nettement délimitée. Sur un espace elliptique, long de 2 millimètres environ, la rétine après que la pourpre rétinienne (§ 495) a disparu, reste de couleur jaune plus ou moins

(1) Chez la grenouille ces noyaux sont comme portés dans des sortes de cupules appliquées aux fibres de Müller en continuité de substance avec elles.

intense. L'extrémité interne de la tache est à 3 millimètres environ du centre de la papille. Dans le milieu de la tache, un peu en dedans, se voit la fovea. La coloration de la tache jaune résulte d'une pigmentation de toutes les couches de la rétine, à l'exception de celle de Jacob. Cette coloration disparaît en peu de jours dans l'alcool et l'eau.

Au niveau de la tache la membrane de Jacob se modifie (fig. 180, C). Les cônes sont plus nombreux par rapport aux bâtonnets. La couche externe à noyaux devient moins épaisse, ce qui s'explique par la diminution même des bâtonnets dans la couche de Jacob à ce niveau (§ 497). La couche de fibres nerveuses n'existe pas; les cellules, au contraire, sont accumulées et forment une couche épaisse de 100-120 μ, reposant directement sur la limitante. Elle diminue à partir des bords de la tache, au point d'être bientôt réduite, comme dans le voisinage du nerf optique, à un seul rang de cellules qui même, vers les bords de la rétine, sont écartées les unes des autres.

Fig. 181 (d'après Kölliker). — Figure représentant la marche des tubes nerveux au voisinage de la tache jaune. *a*, papille; *b*, tache jaune dépourvue de fibres et laissant voir la couche de cellules nerveuses; *c d e*, fibres nerveuses en arc.

Quand on suit les tubes nerveux du côté de la tache jaune, à partir de la papille, on en voit seulement un petit nombre aller rejoindre directement le bord de la tache. La plupart, se contournant en arc, vont au-dessus et au-dessous d'elle en rejoindre les bords supérieur et inférieur, où ils se perdent dans l'épaisse couche de cellules. Les fibres placées extérieurement aux précédentes vont se rejoindre plus loin, au delà de la tache, et finissent par reprendre leur disposition rayonnante régulière. Elles donnent lieu en se réunissant à une ligne claire qui prolonge la tache en dehors.

D'après H. Müller, les cellules de la couche pigmentaire (§ 490) seraient plus épaisses au niveau de la tache jaune, mesurant 16 μ de haut sur 10 μ de large.

§ 505. — Fovea.

La fovea placée vers le centre de la tache jaune, représente une excavation creusée aux dépens de la face antérieure de la rétine, mais qui reste toutefois tapissée par la limitante interne; les diverses couches de la rétine, à l'exception de la couche pigmentaire, offrent à ce niveau des modifications importantes.

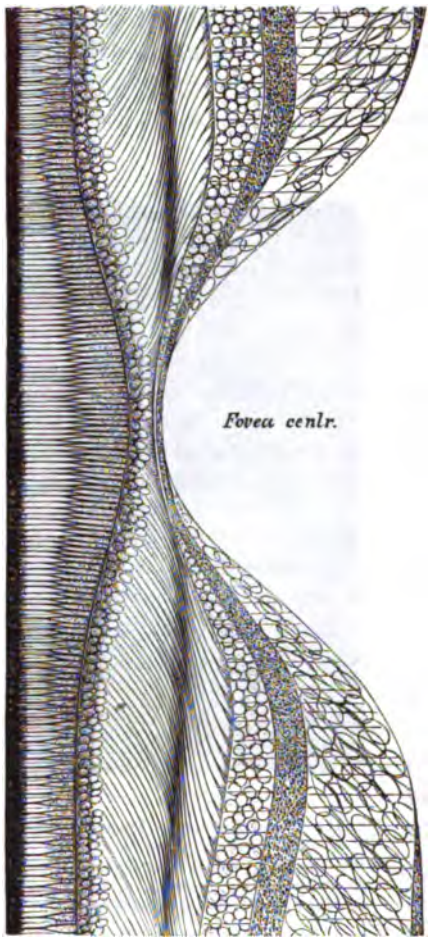

Fig. 182 (d'après Max Schultze). — Coupe schématique de la fovea. Les chiffres répondent aux couches indiquées dans la figure 175 et le § 489.

La couche de fibres nerveuses n'existe pas plus que dans le reste de la tache jaune (§ 504). La couche de cellules nerveuses qui était épaissie (§ 504) dans le reste de la tache, s'amincit elle-même progressivement sur les bords et finit par disparaître au fond de la fovea.

La couche de névroglie (§ 500) manque également au fond de la fovea aussi bien que la couche à myélocytes (§ 490). Il ne reste que la couche intermédiaire et la couche externe à noyaux; encore toutes deux sont-elles notablement amincies. Toutefois, la couche intermédiaire est, sur les bords de la fovea, plus épaisse qu'ailleurs, comme si elle subissait moins un amoindrissement qu'un refoulement. Tel est, au reste, le caractère général de cette région de la rétine : les cônes répondant au fond de la fovea gardent leur relation normale avec les couches sous-jacentes par des fibres obliques qui vont rejoindre les éléments des autres couches refoulés plus ou moins loin sur les côtés. Bergmann a signalé l'obliquité de fibres

unissantes, souvent courbées en forme d'S dans la couche intermédiaire épaissie sur les pentes de la fovea.

La couche externe à noyaux persiste comme la membrane de Jacob (§ 497). Mais celle-ci, au niveau de la fovea, n'est plus représentée que par des cônes, et ces cônes, déjà modifiés dans la tache jaune (§ 504), le sont encore plus ici. Ils s'allongent au point d'être semblables à des bâtonnets dont les dimensions seraient seulement exagérées. Ils ne mesurent plus que 3 μ de diamètre, 2,8 μ d'après Max Schultze, ou d'après H. Müller moins encore. Au reste, les divergences des observateurs sont si grandes ici, qu'il est possible qu'il y ait des différences individuelles.

L'accord ne règne pas davantage sur la longueur de ces cônes que les uns estiment à 60 μ (H. Müller), et les autres à 118 μ (M. Schultze). D'après ce dernier, les cônes seraient rangés aux abords de la fovea dans un ordre rappelant exactement la disposition des lignes courbes entre-croisées dont on décore habituellement la cuvette des montres.

§ 506. — Portion ciliaire.

Toutes les couches véritablement nerveuses de la rétine disparaissent subitement à la base des procès ciliaires. Mais la couche pigmentaire et les éléments de soutien s'étendent au delà en forme de lame grisâtre sur toute la couronne ciliaire et jusqu'à la base de la face postérieure de l'iris. C'est la « portion ciliaire de la rétine » (fig. 183). Celle-ci épaisse de 40 à 45 μ, adhère très-intimement aux procès ciliaires aussi bien qu'à la zone de Zinn (§ 513), avec laquelle on l'enlève toujours. Cette région de la rétine est formée, comme on peut le voir sur les coupes, par les deux couches extrêmes de la membrane persistant seules : d'une part, les cellules pigmentaires ; et au-dessous d'elles des cellules très-certainement les analogues des épanouissements des fibres de Müller avec leurs noyaux. Ces cellules sont étroites, très-longues d'abord, puis de plus en plus courtes vers l'iris, rangées en bel ordre au point de rappeler l'aspect d'un épithélium.



Fig. 183 (d'après Kölliker) : Portion ciliaire de la rétine de l'homme. 1, couche pigmentaire ; 2, couche des cellules conjonctives faisant suite aux fibres de Müller. (Gr. 350/1.)

Toutes se terminent du côté du corps vitré exactement à la même hauteur, présentant une surface nette qui semble continuer la limitante interne.

Les deux couches, celle des cellules à pigment et celle des cellules analogues aux fibres de Müller, restent distinctes jusqu'à la circonférence de l'iris; les éléments qui tapissent la face postérieure de celui-ci, font suite à la portion ciliaire de la rétine sans délimitation bien précise chez l'adulte, tandis qu'elle est très-nette chez l'embryon.

§ 507. — Vaisseaux rétiniens.

Les vaisseaux rétiniens représentent un système fermé. Les plus gros rameaux de l'artère et de la veine centrales de la rétine prennent leur cours immédiatement au-dessous de la limitante dans la couche des tubes nerveux, et répandent leurs branches jusqu'au voisinage de la couche intermédiaire. Cette distribution indique déjà qu'au-

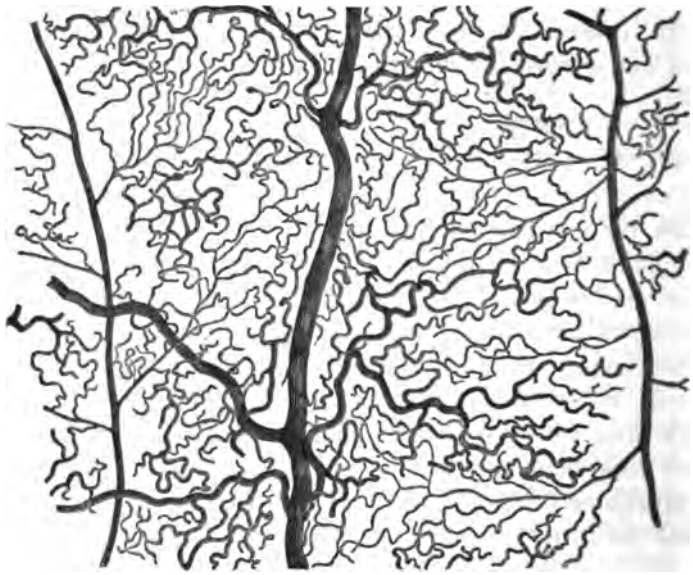

Fig. 184. — Distribution vasculaire dans la rétine du bœuf. Espace compris entre deux artères, avec une veine dans leur intervalle. (Gr. 100/1.)

cun gros tronc sanguin ne traversera la tache jaune (1); des capillaires du plus fin calibre s'avancent seuls jusque sur les parois de la fovea (2).

(1) Les troncs qui avoisinent la tache jaune, au-dessus et au-dessous d'elle, sont ceux que l'on aperçoit sur soi-même dans l'expérience de Purkinje.

(2) La place et le trajet de ces capillaires nous sont indiqués avec une grande précision par les points brillants qu'on voit passer devant l'œil quand on fixe le ciel, surtout à travers des verres de cobalt. Ces points brillants ne sont autres que les hématies franchissant une à une et à distance, les plus fines anses capillaires, au voisinage du fond de la fovea.

Le réseau terminal des vaisseaux rétiniens est formé de très-fins capillaires et rappelle beaucoup celui du cerveau; les mailles ne mesurent que 50 à 70 μ de diamètre. Elles s'étendent jusqu'à la portion ciliaire. Il existe, mais au voisinage du nerf optique seulement, des communications d'ailleurs peu étendues entre les vaisseaux rétiniens et ceux de la choroïde. Deux branches des ciliaires courtes s'enfoncent dans la sclérotique près de l'entrée du nerf, y suivent un trajet circulaire, s'anastomosent des deux côtés et forment ainsi un cercle artériel complet dont les rameaux plongent, d'une part, dans la choroïde, et, d'autre part, vont rejoindre dans la papille le réseau capillaire rétinien émané de l'artère centrale. La communication veineuse est beaucoup moins importante : elle se fait uniquement par de petits rameaux qui passent de la papille dans le bord de la choroïde, en s'anastomosant avec les capillaires veineux de la rétine.

On remarquera que les couches vasculaires de la rétine, complétement isolées du reste de l'économie par la membrane de Jacob, par la portion ciliaire qui n'est pas vasculaire, par l'humeur vitrée qui ne l'est pas davantage chez l'adulte, ne communiquent avec le reste du système sanguin que par le point même où la membrane de Jacob est interrompue pour laisser passer le nerf optique et avec lui les vaisseaux rétiniens.

§ 508. — Propriétés vitales de la rétine.

Ainsi que l'a établi la physiologie moderne, les sens spéciaux nous donnent non la notion exacte du monde extérieur, mais une sorte de sensation adéquate qui n'est que le symbole de la vérité des choses. Pour ce qui est de la vue, la lumière et les couleurs telles que nous les percevons, n'existent pas en dehors de nous. C'est l'œil et le cerveau qui les créent sous des influences spéciales venues du dehors. La lumière est un équivalent nerveux des mouvements de l'éther. Pour devenir lumière, il est nécessaire que les vibrations éthérées traversent des organes terminaux particuliers susceptibles de transformer localement ce mouvement, en sensations d'un ordre spécial : en sensations lumineuses.

Cette différence entre les phénomènes extérieurs réels (objectifs) et les phénomènes conscients (subjectifs) provoqués par ceux-là est telle, qu'ils forment en réalité deux domaines scientifiques distincts : le second constitue seul l'*optique physiologique* qui étudie les perceptions lumineuses ou chromatiques dont la rétine est l'inter-

médiaire. Celles-ci sont fournies exclusivement par le spectre de Newton : la région infra-rouge et la région ultra-violette n'affectent pas l'œil, la portion moyenne seule du spectre total ou objectif est perceptible pour nous sous le nom de lumière; il n'y a donc que des vibrations d'une longueur d'onde donnée qui impressionnent la rétine (1).

Quant à la couche de la rétine sur laquelle doivent agir immédiatement les vibrations de l'éther pour être transmises au cerveau et y devenir des perceptions lumineuses, l'expérience bien connue de Mariotte sur le *punctum cæcum*, celle de Purkinje qui nous fait voir l'ombre de nos vaisseaux rétiniens, démontrent que le lieu d'impressionnabilité est la couche de Jacob. Sur la nature intime du phénomène rétinien, notre ignorance est complète, absolue. Max Schultze et Zenker ont essayé à la vérité d'établir une relation entre les longueurs d'onde et l'épaisseur des lamelles dont paraît formé le segment externe des bâtonnets (§ 492), mais ce sont là de pures spéculations.

Rien ne prouve que la fonction des bâtonnets et celle des cônes soient identiques; rien ne prouve le contraire. Le lieu de la vision distincte par excellence est la fovea : or, il n'y a dans cette région que des cônes dont la forme, à la vérité, se rapproche de celle des bâtonnets (§ 505). Chaque élément de la couche de Jacob, en raison de sa disposition même dans l'appareil dioptrique représenté par l'œil, répond à un point du monde extérieur auquel nous reportons l'impression qu'il subit. On conçoit, par suite, que nous ne puissions avoir la perception distincte de la figure des objets qu'autant que l'image projetée par cet objet sur le fond de l'œil ne sera pas inférieure à la distance de deux bâtonnets, autrement elle ne pourrait être perçue que comme un point.

On a parfois regardé les cônes comme étant le siége des perceptions chromatiques, tandis que les bâtonnets donneraient seulement la notion de l'intensité lumineuse, et l'on a cru devoir distinguer théoriquement trois sortes de cônes répondant aux trois impressions subjectives du rouge, du vert et du violet. L'anatomie ne décèle aucune différence correspondant à une pareille division (2). Il n'en paraît

(1) L'ultra-violet peut fournir une sensation chromatique spéciale qui rappelle le gris violet, mais il est impossible de déterminer si cette sensation est une perception directe de l'ultra-violet, ou si elle résulte d'un phénomène de fluorescence des milieux de l'œil.

(2) On n'oubliera pas, quand on parle ainsi d'éléments périphériques destinés à recevoir des impressions différentes, qu'il faut entendre par là : que ces éléments sont eux-mêmes reliés à des parties élémentaires des centres nerveux nécessairement distinctes pour fournir des perceptions différant autrement qu'en grandeur. On a signalé des perceptions chromatiques dérivant d'impressions acoustiques, sans doute par suite d'un trajet anormal des fibres nerveuses venant de l'oreille (voy. § 275).

pas moins probable cependant que certains éléments de l'œil sont, sinon *seulement excitables*, du moins *surtout excitables* par le rouge, d'autres par le vert, d'autres par le violet.

En somme, les notions que nous avons sur le mode fonctionnel des éléments rétiniens sont extraordinairement restreintes. Notons encore l'action de la santonine (1).

§ 509. — Étude de la rétine.

La rétine s'altère très-rapidement, et on ne l'étudiera bien que sur les suppliciés, ou sur les yeux extraits par suite de quelque opération chirurgicale.

L'étude immédiate des éléments de la rétine devra être faite par simple dilacération, en prenant comme véhicule les liquides mêmes de l'œil qu'on aura toujours à sa disposition avec la rétine fraîche. L'organe sera fixé, pour les dissociations ultérieures, soit par l'acide chromique en solution extrêmement faible, soit par la liqueur de Müller qui semble préférable pour cet objet. On devra toujours, dans ce cas, pratiquer sur l'œil frais, avant de le faire macérer, une section de la choroïde et de la sclérotique dans le voisinage de l'équateur. Sans cela l'intérieur de l'œil, ne se laissant pénétrer que lentement par le liquide, pourra s'altérer. Après vingt-quatre heures si l'on emploie l'acide chromique faible, ou plus longtemps avec la liqueur de Müller, les dissociations fourniront d'excellentes préparations.

Les coupes seront pratiquées à la planchette (voy. § 42). Ce procédé suppose la membrane préalablement amenée à un état de durcissement convenable dans lequel elle reste élastique et n'est pas cassante. La liqueur de Müller remplit ce but à merveille, pourvu qu'on laisse se prolonger la macération : plus elle a duré, plus l'organe est dans des conditions favorables. L'acide osmique donne également de très-bons résultats, soit qu'on l'emploie en solution faible, au 700me, où on laisse la rétine pendant vingt-quatre heures; soit qu'on l'emploie concentré en portant une goutte de liquide sur la rétine qui est instantanément durcie et se laisse ensuite très-bien couper à la planchette.

Il faudra toujours noter soigneusement la partie de l'organe qu'on soumet à la coupe, afin d'observer l'épaisseur relative des différentes couches dans chaque région. On ne devra procéder que sur des frag-

(1) On a fait valoir, pour l'expliquer, ce fait que la santonine provoque une congestion des vaisseaux rétiniens d'où résulterait une sorte d'écran ne laissant passer que certaines radiations où domine le jaune.

ments assez peu étendus, ayant 1 millimètre carré environ. Si on est sûr de soi, on pourra faire de grandes coupes : elles devront être exécutées alors dans le sens des méridiens de l'œil, en partant de la papille comme centre. Celles pratiquées dans le voisinage de la tache jaune et de la fovea, seront de beaucoup les plus intéressantes.

III. — CRISTALLIN (1), CORPS VITRÉ.

§ 510. — Fibres ou prismes du cristallin.

Le cristallin offre à étudier la lentille elle-même, et, autour d'elle, une enveloppe anhiste désignée sous le nom de capsule.

La lentille est constituée par la réunion de fibres spéciales dites *fibres cristalliniennes*. Celles-ci ont la forme de rubans disposés parallèlement les uns aux autres, sans interposition d'aucune substance, et formant ainsi des lames emboîtées. Les dimensions de ces fibres varient suivant la place qu'elles occupent ; les plus externes mesurent de 10 à 12 μ de largeur sur 4 à 6 μ d'épaisseur ; les plus centrales 7 à 8 μ sur 2 à 3 μ. Leur coupe figure en général un hexagone légèrement aplati, à côtés opposés parallèles. Ces fibres n'offrent, à l'état frais, ni saillies, ni dentelures ; enfin, elles sont hyalines et présentent seulement parfois quelques granulations grisâtres.

Chaque fibre est pourvue, dans la portion de son étendue qui répond à la face antérieure du cristallin, d'un noyau légèrement aplati, ovoïde, à contours réguliers, généralement sans nucléole. Tous ces noyaux se trouvant répartis dans une même zone à la face antérieure de l'organe, tous les prismes qu'on examine dans cette région présentent des noyaux (2), tandis qu'il n'en est plus ainsi dans le reste de la lentille.

La substance des fibres du cristallin paraît offrir aussi de grandes différences de densité, selon la place qu'elles occupent dans l'organe, et même sur divers points d'un même prisme : pendant le développement, les fibres cristalliniennes sont presque diffluentes (§ 518) dans une partie de leur étendue. Quand elles commencent à s'altérer sur le cadavre, on voit se former à leur intérieur des gouttelettes pâles, parfois régulièrement disposées dans le centre de la fibre. Ces gouttelettes sont composées d'une substance qui ne se mêle pas à l'eau, mais qui est beaucoup moins réfrangible que les corps [illegible]

(1) Voy. O. Cadiat, *Cristallin, anatomie et développement* (Thèse d'agrégation. Paris, 1877).
(2) Fibres nucléées de certains anatomistes.

aires. Les fibres cristalliniennes durcissent et se troublent sous uence des acides minéraux, de l'alcool, de la coction; leurs con- ; deviennent alors plus accusés.

uvent les fibres, surtout dans la partie centrale, se présentent me ayant des bords finement dentelés. Ces dentelures n'existent énéral que sur les faces étroites du prisme; quelquefois cepen-, il en est entièrement couvert. Elles semblent analogues à celles cellules crénelées (§ 110); elles s'engrènent mutuellement. De ésulte que les prismes d'une même zone tiennent plus fortement

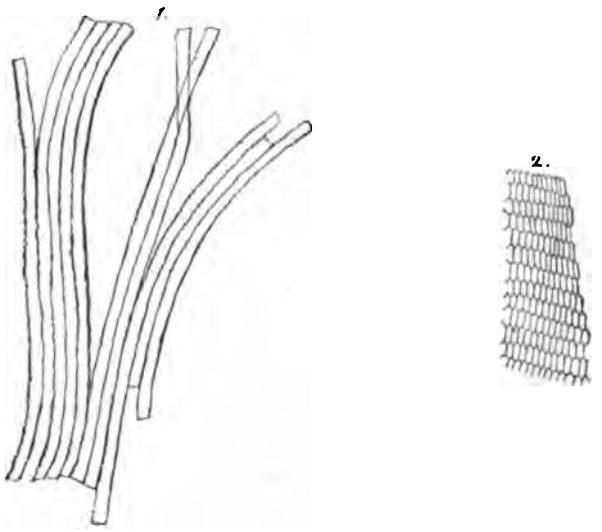

FIG. 185 (d'après Kölliker). — 1, fibres du cristallin légèrement dentelées, vues suivant leur longueur (bœuf); 2, coupes transversales des mêmes fibres chez l'homme. (Gr. 350/1.)

les uns aux autres par leurs bords latéraux, qu'ils n'adhèrent par leurs faces larges aux faces homologues des prismes qui sont au-dessus et au-dessous d'eux : de là vient aussi que le tissu du cristallin se laisse diviser en lames superposées s'emboîtant les unes les autres.

§ 511. — Texture du cristallin.

Quand on examine un cristallin durci par l'alcool, l'eau bouillante ou l'acide sulfurique, on observe sur chacune de ses faces trois fissures partant de chaque pôle et équidistantes. A la face antérieure, une de ces fissures est verticale et occupe le segment inférieur de la lentille; les deux autres sont ascendantes et obliques. A la face posté-

rieure, la disposition est inverse : la fissure supérieure est verticale; les deux inférieures sont obliques. Ces lignes représentent la coupe de plans méridiens qui s'enfoncent jusqu'au voisinage du centre de l'organe. Ces plans répondent aux extrémités des fibres; toutes vont d'un des points quelconques d'une des fissures antérieures à un point correspondant des fissures postérieures, en suivant une direction méridienne combinée avec la torsion de 60 degrés environ que présentent les branches des deux figures étoilées l'une sur l'autre. Cette disposition est commune aux fibres du cristallin jusqu'au noyau central, où elles offrent toutes une direction à peu près rectiligne d'avant en arrière, comme le montre le développement de l'organe (§ 518 et fig. 186).

§ 512. — Capsule du cristallin. Épithélium de la cristalloïde antérieure.

On distingue dans la capsule du cristallin deux parties : l'une antérieure, l'autre postérieure, désignées toutes deux sous le nom de *cristalloïdes.*

1° *Cristalloïde postérieure.* — La cristalloïde postérieure, ou segment profond de la capsule du cristallin, mesure 17 μ d'épaisseur environ. C'est une lame parfaitement homogène et d'une transparence absolue. Elle est inattaquable par les acides; sa substance offre une certaine résistance, et, lorsqu'on cherche à la déchirer, les bords des fragments rappellent par la netteté de leurs arêtes la cassure du verre. Les plis qu'elle présente quand on la froisse sur le porte-objet, attestent l'homogénéité absolue de cette membrane.

La cristalloïde postérieure est sans connexion avec les fibres du cristallin en dedans; en dehors elle s'unit vers l'équateur de la lentille, aux fibres de la zone de Zinn (§ 513).

2° *Cristalloïde antérieure.* — La cristalloïde antérieure est formée par une lame homogène, hyaline, transparente, épaisse de 30 à 35 μ, en tout analogue par ses propriétés physiques et chimiques à la cristalloïde postérieure. De plus, elle est tapissée sur sa face interne, c'est-à-dire du côté du cristallin, par une couche unique de cellules épithéliales pavimenteuses très-régulières, disposées en mosaïque hexagonale. Elles mesurent environ 20 μ de diamètre et 8 à 10 μ d'épaisseur. La face des cellules tournée vers le cristallin est parfois légèrement bombée; leur corps est uniformément granuleux;

le noyau est central, généralement sphérique ou un peu ovoïde, nucléolé, plus granuleux et plus foncé que le corps.

Au niveau de la région équatoriale de la lentille, ces cellules augmentent peu à peu de hauteur et, au moins pendant la période embryonnaire, offrent une série de formes de transition entre elles et les fibres du cristallin qui ont d'ailleurs, avec ces cellules, une origine commune (§ 518).

§ 513. — Corps vitré. Zone de Zinn.

Le corps vitré, ou humeur vitrée, représente en réalité une variété de tissu lamineux (1) dans lequel la matière amorphe est très-peu consistante (§ 76), au moins chez les mammifères (2).

La partie centrale paraît formée uniquement de cette matière amorphe. A la périphérie, au contraire, surtout vers l'équateur du cristallin, on trouve des éléments figurés de plus en plus abondants, qui finissent par constituer un tissu lamineux presque normal : c'est la zone de Zinn ou *zonula ciliaris* (3).

Ces éléments figurés sont :

1° Des leucocytes errants; 2° des fibres lamineuses; 3° des cellules fibro-plastiques étoilées; et 4°, à côté de ces dernières, d'autres cellules moins bien déterminées, arrondies, granuleuses, à noyau volumineux.

Les fibres lamineuses sont très-fines, toutes orientées suivant les méridiens de l'œil, parallèles, par conséquent, quand on les observe sur une petite étendue. Cette disposition se voit bien sur les yeux de mouton ayant macéré dans la liqueur de Müller. Les fibres viennent, en avant, s'insérer directement sur les bords de la cristalloïde antérieure et de la cristalloïde postérieure. Elles se laissent facilement dissocier. Chez certains animaux, on aperçoit les cellules fibro-plastiques régulièrement agencées entre ces fibres (bœuf).

Les corps fibro-plastiques de la zonula offrent une apparence spéciale. Leur noyau est ovoïde, le corps cellulaire est hyalin, transparent ; les prolongements présentent souvent des varicosités sur leur

(1) Le corps vitré est déjà décrit comme un tissu par Zinn. Cette idée fut complétée par Henle (1841), qui y vit des leucocytes et des cellules étoilées, et par Bowman (1868) qui décrivit, chez le nouveau-né, des fibres et des cellules en abondance.

(2) Il n'en est pas de même chez les oiseaux où le corps vitré a une consistance assez grande.

(3) Il serait intéressant d'étudier complétement les réactions chimiques du tissu de la *zonula*, comparé à la substance de la limitante interne de la rétine (§ 503) et à celle mieux connue des cristalloïdes (§ 512).

longueur, ou se terminent par un renflement en forme de gouttelette. Le corps lui-même, au voisinage du noyau, peut prendre l'aspect vésiculeux (1). Les prolongements s'insèrent parfois aussi l'un sur l'autre à angle droit, comme s'ils avaient subi une sorte de traction (2).

Les cellules arrondies, granuleuses, à noyau volumineux, décrites dans le corps vitré à côté des précédentes, n'en sont peut-être qu'une variété. Il convient de noter, toutefois, la dimension plus grande de leur noyau (3).

Au voisinage de l'*ora serrata*, les fibres lamineuses, de plus en plus abondantes, reposent sur la limitante interne de la rétine qui peut anatomiquement (§ 503), être rattachée au corps vitré (4).

IV. — DÉVELOPPEMENT DU GLOBE OCULAIRE (5).

§ 514. — Vésicule oculaire primitive.

L'œil résulte d'un certain nombre d'involutions que nous supposerons connues dans leurs traits généraux. On peut déjà constater sur les embryons de veau longs de 6 millimètres la formation des vésicules oculaires primitives sous forme de deux expansions latérales de la vésicule cérébrale antérieure, qui s'avancent à travers le tissu muqueux du feuillet moyen vers la couche épithéliale recouvrant tout le corps de l'embryon. La paroi de la vésicule oculaire primitive est analogue à celle des vésicules cérébrales, c'est-à-dire qu'elle est formée de cellules nerveuses primitives (§ 212) sur plusieurs rangs.

(1) Voy. Iwanoff, dans Stricker.

(2) Il ne serait pas impossible que ces singulières apparences reconnussent pour origine une forte proportion de substance sarcodique dans la constitution du corps cellulaire de ces éléments (§ 19). Les mêmes apparences s'observent parfois dans le protoplasma des plantes et dans la substance des rhizopodes. On a prétendu que ces varicosités des cellules étoilées du corps vitré étaient un signe de vieillesse et devenaient plus marquées avec l'âge ; ce point ne nous semble pas nettement établi.

(3) Nous trouvons ces cellules à l'exclusion de tout corps fibro-plastique rameux dans le corps vitré du cheval et dans celui d'un lionceau mort en naissant.

(4) Chez les oiseaux on trouve, plongeant dans l'humeur vitrée, dont elle reste cependant séparée par l'hyaloïde, une membrane vasculaire, pigmentée, plissée : c'est le *peigne*. Celui-ci est inséré sur le nerf optique, qui dessine à l'intérieur de l'œil, chez les oiseaux, une papille très-allongée (Voy. Beauregard et André, *Comptes rendus de l'Académie des sciences*, 16 novembre 1874; Beauregard, *Réseaux vasculaires de l'œil des vertébrés*, thèse de Paris, 1876). Les vaisseaux du peigne sont indépendants de ceux de la choroïde; ils naissent d'une artère ciliaire postérieure qui pénètre dans la gaîne du nerf optique, au niveau où celui-ci traverse la sclérotique. L'épithélium de ces vaisseaux est formé de cellules nettement polygonales, contrairement à ce qu'on observe généralement (§ 145).

(5) Voy. Lieberkühn, *Ueber das Auge des Wirbelthierembryo*, Cassel, 1872; J. Arnold, *Beiträge zur Entwicklungsgeschichte des Auges*, Heidelberg, 1876; Kessler, *zur Entwicklung des Auges der wirbelthiere*, Leipzig, 1877.

§ 515. — Vésicule oculaire secondaire. Rétine.

La vésicule oculaire primitive subit bientôt elle-même une involution par suite de laquelle une de ses moitiés (antérieure et inférieure) s'applique contre l'autre (supérieure et postérieure) de manière à faire disparaître la cavité de la vésicule primitive. En même temps, la lame résultant de l'accolement des deux parois se contourne en façon de cloche largement ouverte par devant et fendue jusqu'à sa base : cette cloche prend le nom de vésicule oculaire secondaire. Le feuillet externe du blastoderme, de son côté, subit au même niveau une évolution aboutissant à la formation du cristallin, et qui sera étudiée plus loin; il obture en avant l'orifice de la cloche. La fente des parois de celle-ci est en bas et en dedans: c'est le *colobome* par lequel le tissu muqueux périphérique reste en communication vasculaire avec celui de l'intérieur de la vésicule. La fente se prolonge même en forme de gouttière dans une certaine longueur sur le pédicule qui rattache maintenant la vésicule oculaire à l'encéphale, et qui deviendra le nerf optique. Dans cette gouttière se place la portion de l'artère hyaloïdienne qui persistera comme artère centrale de la rétine.

L'application l'une à l'autre des parois de la vésicule primitive pour former les parois de la vésicule secondaire, s'est déjà produite sur des embryons de veau de 12 millimètres. Les deux lames ne sont pas toutefois complétement soudées à l'époque où va se fermer le colobome, mais il s'est déjà produit une différenciation en elles. Les cellules nerveuses primitives de la lame externe se sont espacées et ne forment plus qu'une seule couche. Celles de la lame interne, au contraire, se sont multipliées comme dans les parois des hémisphères avec lesquelles elles présentent une complète analogie (§ 212 et 214). Sur le bord antérieur de la cloche les deux lames sont en continuité l'une avec l'autre.

Sur l'embryon de veau de 18 millimètres l'accolement des deux lames est complet (Arnold). Les cellules de la lame externe déjà déprimées commencent à offrir du pigment. Elles constitueront la couche pigmentaire de la rétine (§ 490) : la lame interne fournit les autres couches, dont l'évolution, dans les premiers temps au moins, rappelle tout à fait celle des centres nerveux; les fibres de Müller répondent aux *fibres radiaires* (§ 212); la couche de tubes nerveux apparaît tardivement sous la forme d'une couche de névroglie fibroïde (§ 214), etc. En un mot les cellules nerveuses, aussi bien que les myélocytes et les noyaux de la charpente lamineuse de la rétine, les

éléments de la membrane de Jacob et ceux de la couche pigmentaire, dérivent des cellules nerveuses primitives, conformément à la descendance des éléments correspondants des centres (1). Le tableau où nous avons indiqué celle-ci (§ 216) doit donc être complété de la manière suivante :

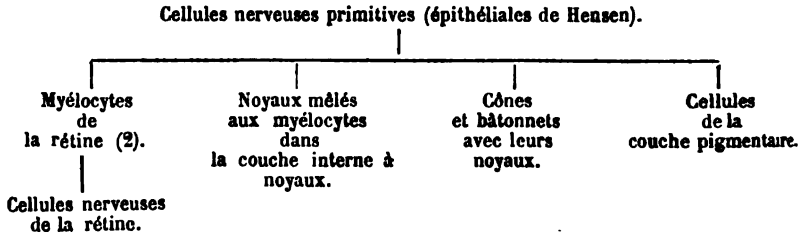

Sur des embryons de brebis de 5 centimètres, on peut déjà distinguer les deux couches de noyaux de la rétine, séparées par une zone plus claire. Les cônes et les bâtonnets se développent très-tardivement. On ne les trouverait pas encore sur des embryons humains de la vingt-quatrième semaine. Chez les animaux qui naissent avec les paupières closes (chat, chien), ces éléments n'apparaissent qu'après la naissance.

§ 516. — Nerf optique.

Le *nerf optique* est primitivement représenté par le pédicule de la vésicule oculaire secondaire. A mesure que la gouttière creusée dans sa base (§ 515) se ferme enveloppant l'artère hyaloïdienne, on voit apparaître, d'abord à la périphérie du nerf, des fibrilles mêlées aux noyaux des cellules nerveuses primitives qui ont formé le pédicule au début, et dont le grand axe devient de plus en plus parallèle à celui du nerf (3).

§ 517. — Corps vitré.

Le tissu lamineux embryonnaire dérivant du feuillet moyen, qui s'est trouvé compris entre les parois de la vésicule secondaire et le cristallin, reste d'abord en communication avec le tissu lamineux qui

(1) En étudiant parallèlement le développement de la rétine et des centres nerveux, on ne devra pas perdre de vue l'homologie des parties. La face antérieure de la rétine, au voisinage de l'hyaloïde, répond à la périphérie des hémisphères; les cellules de l'épendyme ont pour analogue à la fois les cellules de la couche pigmentaire et les éléments de la membrane de Jacob.

(2) Voyez la note 1 de la page 333.

(3) La destinée de ces noyaux est inconnue. Les tubes du nerf optique n'ayant pas de gaine de Schwann, ces noyaux semblent se rattacher à la formation des cloisons lamineuses interposées aux tubes (voy. § 231).

environne l'œil, par le colobome (§ 515). Quand ce dernier s'est complétement fermé par la soudure des bords de la vésicule secondaire, le tissu lamineux inclus continue d'être nourri par l'artère hyaloïdienne, et constitue le corps vitré qui est alors vasculaire : les corps fibro-plastiques et les fibres lamineuses sont également réparties dans toute son étendue.

Ce n'est que vers le huitième ou le neuvième mois que ces éléments sont peu à peu refoulés à la périphérie pour constituer la zone de Zinn, en même temps que les vaisseaux disparaissent ; la matière amorphe persiste seule au milieu du corps vitré. La limitante interne ou *hyaloïde* (§ 503 et 513) n'est distincte que très-tard : on la rencontre seulement sur les embryons de veau de 50 millimètres.

§ 518. — Cristallin.

Il importe de distinguer le développement de la lentille cristallinienne dérivée du feuillet externe du blastoderme (1), du développement de la cristalloïde qui semble provenir au contraire du feuillet moyen.

A mesure que la vésicule oculaire primitive fait saillie sur les côtés de la vésicule cérébrale moyenne, on voit au même niveau l'épithélium de la surface du corps augmenter d'épaisseur. Cet épaississement est tel que le tissu ferait même chez les mammifères à cette époque, d'après Arnold et Mihalkowics (2), une légère proéminence en dehors. Cette disposition est nettement accusée sur des embryons de veau de 7 millimètres (Arnold). Bientôt l'épithélium épaissi subit une involution en dedans, d'où résulte une excavation ouverte d'abord à l'extérieur, mais dont l'orifice (3) se rétrécit de plus en plus et finit par se fermer. Une vésicule tapissée intérieurement d'épithélium, se trouve de la sorte constituée et reste bientôt isolée, par l'étranglement complet de son pédicule, au milieu du tissu muqueux sous-cutané. L'isolement est déjà complet sur l'embryon de veau de 12 millimètres (Arnold).

La cavité de cette vésicule tend en même temps à s'effacer par le développement exagéré des cellules épithéliales de sa face profonde.

(1) Ce fait, entrevu par Huschke en 1832, fut confirmé par Vogt (1842) et étudié ensuite par un grand nombre d'observateurs : Meyer, Remak, Kessler, Lieberkühn, Arnold, Mihalkowics, etc.

(2) Voy. *Arch. für mik. Anat.*, mai 1875.

(3) On a parfois indiqué la couche profonde de l'épithélium comme prenant seule part à cette involution, parce qu'on a, dans ce cas, pris pour la couche superficielle épithéliale, l'amnios, immédiatement appliqué à cette époque sur la peau de l'embryon.

En effet, tandis que les cellules de sa paroi antérieure, disposées sur un seul rang, gardent les dimensions ordinaires aux éléments épithéliaux, celles de la paroi postérieure s'allongent considérablement, pour se transformer en prismes du cristallin (1). Les plus voisins de l'axe de la lentille affectent une direction à peu près rectiligne, touchant par leur extrémité antérieure les cellules non modifiées de la paroi antérieure de la vésicule (2) : dans cet allongement, le noyau reste toujours à la partie antérieure (voy. § 510).

Les cellules de la paroi de la vésicule cristallinienne qui regarde la peau, tout en se multipliant, conservent au contraire leur caractère

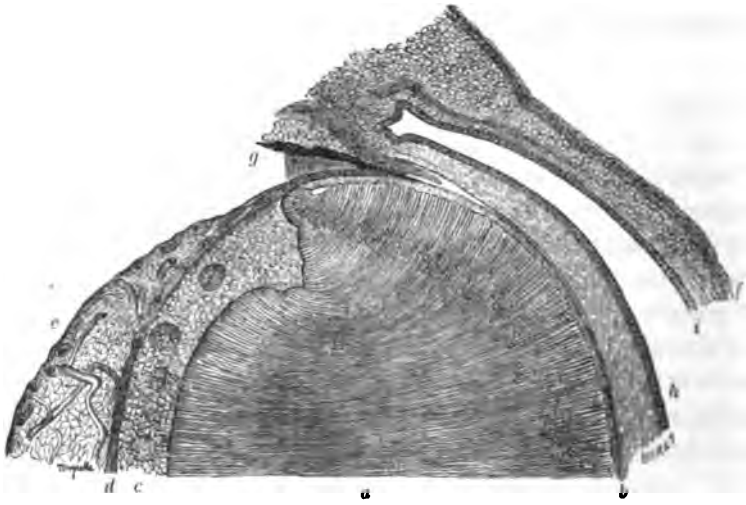

FIG. 186. — Coupe de la portion antérieure et supérieure de l'œil d'un embryon de mouton de 30 millimètres. *a* prismes du cristallin se continuant à l'équateur de l'organe avec *b*, épithélium de la cristalloïde antérieure. A ce niveau également on aperçoit la section de l'étroit canal, reste de la cavité de la vésicule cristallinienne. Les prismes présentent en avant la zone de noyaux, et en arrière, en *c*, ont subi la diffluence ; *d*, cristalloïde postérieure, montrant la coupe de plusieurs vaisseaux ; *e*, corps vitré vasculaire ; *g*, bord de la rétine et de la choroïde ; on voit, vers l'équateur du cristallin, l'iris faire une légère saillie entre celui-ci et la cornée *h*, au niveau du repli conjonctival ; *i*, paupière.

épithélial et deviennent l'épithélium de la cristalloïde antérieure (§ 512). Si l'on pratique sur de jeunes embryons des coupes méridiennes intéressant le cristallin, on voit vers l'équateur de celui-ci ces cellules s'allonger et subir, en apparence, un retournement, qui est dû à ce que les prismes leur faisant suite gardent les mêmes rapports qu'elles avec la surface de la lentille, au moins pendant les premières

(1) Cet allongement, chez le lapin, précède déjà l'occlusion de la vésicule cristallinienne, sur des embryons de 6 à 7 millimètres de longueur.

(2) Meyer en 1851 (*Müller's Archiv*) paraît avoir indiqué le premier que chaque fibre du cristallin résultait de l'allongement d'une seule cellule.

phases du développement. Au niveau où se fait cette différenciation, on peut observer un étroit canal parallèle à l'équateur du cristallin et qui est le dernier vestige de la cavité de la vésicule, comblée par l'allongement des prismes dont l'extrémité antérieure est venue se mettre en contact avec l'extrémité correspondante des cellules épithéliales de la paroi antérieure.

Sur la plupart des préparations d'œil embryonnaire, celles surtout qui ont été conservées dans la liqueur de Müller, on voit les prismes s'arrêter à une certaine distance de la cristalloïde postérieure, et l'espace qui les sépare de celle-ci rempli de globes irréguliers, assez peu réfringents. Ces globes confusément disposés et de grosseur variable, résultent d'une altération cadavérique ayant porté exclusivement sur l'extrémité postérieure des prismes, par laquelle s'accroissent ces éléments. On doit admettre, que cette extrémité nouvellement formée, reste d'abord extrêmement molle, et que cette différence est seule cause de l'altération observée (voy. § 19).

Ces premières fibres du cristallin à peu près rectilignes constituent le noyau du cristallin adulte. Celles qui naissent ensuite vers l'équateur de la lentille enveloppent les précédentes à la fois en avant et en arrière à mesure que le diamètre antéro-postérieur de l'organe augmente et les séparent de plus en plus des cristalloïdes, avec lesquelles tous les prismes ont été ainsi successivement en contact. Les extrémités de toutes ces fibres, dont les plans se recouvrent les uns les autres, s'arrêtent à des surfaces qui ne sont autres que les plans des branches des étoiles antérieure et postérieure.

§ 519. — Cristalloïde.

Dès que l'involution cristallinienne s'est produite, les parois de la vésicule épithéliale se montrent entourées d'une mince cuticule de 1 μ d'épaisseur qui se distingue bien du tissu muqueux ambiant. En même temps on voit se développer à la surface de cette cuticule deux réseaux capillaires : l'un antérieur par rapport à l'organe, l'autre postérieur, tous deux en communication à la périphérie du cristallin. D'après Arnold, on trouverait d'abord des capillaires au contact de la cristalloïde antérieure (embryons de veau de 12 millimètres), en relation avec un réseau qui tapisse extérieurement la vésicule oculaire secondaire, c'est-à-dire avec le réseau choroïdien. Plus tard seulement (embryons de veau de 15 millimètres) on verrait apparaître des vaisseaux en arrière du cristallin, venant de l'artère hyaloïdienne (§ 515) : c'est alors que des

communications s'établiraient entre ce réseau et celui de la cristalloïde antérieure.

Les mailles du réseau cristalloïdien postérieur sont plus larges au centre; sur des embryons de brebis de 6 centimètres de long, elles mesurent de cinq à six fois le diamètre des capillaires, tandis qu'à la périphérie elles sont de moitié plus étroites. Tous ces capillaires rampent à la surface de la cristalloïde, accompagnés d'un tissu lamineux un peu plus dense que celui du reste du corps vitré (fig. 186.) Il forme ce qu'on appelle la *membrane cristalloïdienne vasculaire* en arrière, et en avant la *membrane capsulo-pupillaire*. Chez l'homme cette dernière membrane peut être séparée facilement de la cristalloïde antérieure, mais l'isolement en est toujours artificiel, et ne se fait qu'avec des déchirures de fibres et de vaisseaux capillaires.

La vascularité de la capsule du cristallin persiste jusque peu de temps avant la naissance (1). Le mode de disparition des capillaires est inconnu. Ils ne subissent pas en tous cas de retrait vers le fond de l'œil. Ils s'oblitèrent sur place, et on peut en retrouver assez longtemps les traces, comme des traînées pâles sur la cristalloïde postérieure. Cette oblitération des vaisseaux débuterait, d'après Arnold, par l'équateur du cristallin, de façon que les deux réseaux se trouveraient de nouveau isolés. Puis l'atrophie s'effectuerait pour l'un et pour l'autre en sens inverse : du centre à la périphérie pour le réseau antérieur, de la périphérie au centre pour le réseau postérieur. Enfin, l'artère hyaloïdienne disparaît à son tour jusqu'à la papille (2).

§ 520. — Cornée. Sclérotique.

Le développement de la cornée et celui de la sclérotique doivent être étudiés simultanément, la différenciation entre les deux tissus étant tardive. On voit au début le tissu lamineux embryonnaire se condenser à la fois autour de la vésicule oculaire secondaire et de la vésicule cristallinienne, pour délimiter le globe de l'œil. Le tissu de cette enveloppe est formé de fibres très-fines avec quelques cellules fibro-plastiques. Il est plus dense, à contours plus accentués dans la région qui deviendra la cornée et n'y présente point de vaisseaux. La cornée embryonnaire est immédiatement appliquée contre la cristalloïde antérieure : il n'y a donc pas, au début, de chambre antérieure. La sépara-

(1) Chez les animaux qui naissent les yeux clos, elle ne disparaît que plus tard.

(2) On peut exceptionnellement trouver des restes de l'artère hyaloïdienne dans le corps vitré, après la naissance. Lieberkühn a souvent observé ce fait chez de jeunes veaux.

tion entre la cornée et la cristalloïde vasculaire n'est opérée que sur les embryons de veau de 30 millimètres. Dès qu'elle s'est produite, on peut démontrer en arrière de la cornée l'existence d'une mince couche de cellules plates, d'apparence épithéliale bien que dérivant du mésoblaste (§ 54), que les imprégnations au nitrate d'argent mettent parfaitement en évidence.

Chez le poulet on obtient ainsi, dès le dixième jour et peut-être avant, le dessin caractéristique d'un revêtement épithélial à la face postérieure de la cornée. Au treizième jour l'imprégnation devient encore plus régulière ; mais les cellules semblent plus petites, sans doute par suite d'une division. C'est du moins ce qui résulte de l'examen de pièces que nous avons devant les yeux. Sur les préparations ainsi traitées par le nitrate d'argent, les noyaux de ces cellules se montrent réfringents, déchiquetés sur leurs bords, quelquefois allongés. Ils occupent généralement le centre de la cellule.

A cette époque le tissu cornéen est constitué de fibres lamineuses et de corps fibro-plastiques nombreux que l'on voit bien en colorant l'organe par le carmin et le traitant ensuite par l'acide acétique. Sur des embryons de brebis de 6 centimètres, les fibres sont en nappes qui se fusionnent de plus en plus pour devenir la substance anhiste des lames. Cette substance augmente en même temps et les cellules semblent relativement plus rares. L'épithélium, du côté de la chambre antérieure, reste composé d'une couche unique de cellules minces, dont les noyaux forment sur les coupes autant de saillies régulières. L'épithélium cornéen se compose de deux couches, dont la plus profonde est à cellules prismatiques. On distingue déjà nettement la couche limitante antérieure.

§ 521. — Choroïde.

La choroïde résulte d'une différenciation de la même enveloppe lamineuse primitive de l'œil, qui devient d'autre part tissu de la sclérotique et tissu de la cornée. D'après Arnold, on pourrait déjà constater, sur des embryons de veau de 9 millimètres, l'existence de vaisseaux choroïdiens. Rares d'abord, ils augmentent rapidement de nombre et de volume. Nous avons signalé (§ 519) leur continuité vers l'équateur du cristallin avec les réseaux cristalloïdiens.

Le pigment n'apparaît dans les cellules fibro-plastiques du tissu choroïdien que longtemps après avoir envahi les cellules de la couche pigmentaire rétinienne.

§ 522. — Corps ciliaire. Iris.

Le *corps ciliaire* et l'*iris* sont, au début, de simples expansions du tissu choroïdien. Le corps ciliaire apparaît primitivement comme un bourrelet circulaire bordant la choroïde; il est nettement distinct à l'époque où la cornée se sépare de la cristalloïde antérieure. Sur l'embryon de brebis de 5 centimètres, le corps ciliaire est constitué par du tissu conjonctif et des capillaires qui établissent la communication entre les vaisseaux capsulaires et les vaisseaux choroïdiens; il n'offre pas encore de pigment. Sur l'embryon de veau de 20 centimètres, il est tapissé par la portion ciliaire de la rétine (§ 506), dont la couche de cellules externes est pigmentée dans toute son étendue (Arnold).

Pour l'iris, dès que la cornée s'écarte de la cristalloïde, on voit la choroïde pousser un prolongement annulaire dans l'espace laissé libre entre ces deux parties. Ce prolongement est tapissé en arrière par une couche de cellules pigmentées dont les rapports génésiques ne paraissent pas avoir encore été suffisamment bien établis.

V. — ANNEXES DE L'ŒIL.

§ 523. — Paupières.

Les paupières sont formées, en arrière, par une lame de tissu fibreux bien délimitée sur les coupes et communément désignée sous le nom de *cartilage tarse* (§ 274). Elle est tapissée, en dedans, par la muqueuse conjonctivale. En avant d'elle, la paupière présente une couche épaisse de tissu lamineux très-lâche, dépourvu de cellules adipeuses, se laissant facilement infiltrer et contenant les fibres du muscle orbiculaire.

On voit sur les bords libres des paupières les orifices d'une série de glandes spéciales, les glandes de Meibomius, étendues parallèlement les unes aux autres dans le cartilage tarse.

La peau est très-mince sur les paupières et ne mesure pas plus de 300 à 400 μ d'épaisseur. Le derme est surmonté de courtes papilles et renferme de petites glandes sudoripares avec quelques follicules pileux. L'épiderme est également très-réduit, souvent pigmenté, particularité en rapport avec l'absence de cellules adipeuses dans la peau de la région.

Le *cartilage tarse* est constitué de faisceaux de fibres lamineuses larges, brillantes, résistantes, dirigées en sens divers, mais le plus

généralement parallèles à la surface de la paupière et perpendiculaires à son bord libre. On ne découvre point entre elles de cellules cartilagineuses. C'est dans ce tissu solide et résistant que plongent les glandes de Meibomius.

Les cils doivent être classés parmi les poils tactiles; ils reçoivent des terminaisons nerveuses (§ 367).

§ 524. — Glandes de Meibomius.

Chacune représente exactement une série de culs-de-sac simples ou lobés, greffés sur le parcours d'un canal très-allongé. Ces culs-de-sac sont comparables à autant de glandes sébacées (§ 345). Une glande de Meibomius est donc en réalité une glande sébacée devenue une sorte de glande en grappe composée. Les culs-de-sac sont sphériques, entièrement remplis de cellules polyédriques à noyau ovoïde entouré de granulations graisseuses. Les cellules qui tapissent immédiatement la paroi propre sont légèrement prismatiques.

Le canal excréteur est très-large; il ne mesure pas moins de 100 μ de diamètre. Il est tapissé dans toute son étendue par un épithélium pavimenteux stratifié.

§ 525. — Développement des paupières.

Les paupières apparaissent bien après que l'œil est constitué, comme deux bourrelets ou replis cutanés, l'un au-dessus, l'autre au-dessous du globe. Par les progrès du développement, ils marchent l'un au-devant de l'autre, se rencontrent et finissent par se souder sur leurs bords. Cette soudure se fait par l'accolement de l'épithélium, qui forme ainsi entre les deux paupières fermées une lame unique établissant la continuité entre l'épiderme extérieur et l'épithélium conjonctival.

Sur l'embryon de mouton de 6 centimètres, les bourrelets sont encore constitués uniquement par du tissu lamineux embryonnaire : l'épithélium est épaissi sur leurs bords libres, où il présente un aspect assez analogue à celui du mur gingival (§ 376). C'est par lui que se fait la soudure des deux paupières, tandis qu'il garde par sa couche profonde la propriété de donner naissance de part et d'autre à des invaginations épithéliales pour constituer des follicules ou des glandes.

La séparation des deux paupières se fait par nécrose des cellules moyennes de la lame épithéliale.

§ 526. — Conjonctive.

La conjonctive est une muqueuse dermoïde (§ 124). Les papilles y sont toutefois peu développées. Chez le nouveau-né, elles n'existent qu'au voisinage du repli conjonctival. Chez l'adulte, on rencontre vers le bord libre des paupières, de petites papilles cylindriques ou coniques; elles augmentent de volume dans le cul-de-sac. Le chorion de la muqueuse est formé d'une trame lamineuse avec de nombreuses fibres élastiques; au-dessous de l'épithélium, la substance amorphe forme une couche hyaline de 8 μ.

L'épithélium est pavimenteux, stratifié. Très-épais au niveau du bord libre, où il mesure 100 μ, il le devient moins vers le repli conjonctival, où il n'est plus représenté que par trois ou quatre couches de cellules polyédriques. Sur la conjonctive bulbaire, il reprend les dimensions qu'il avait au bord libre de la paupière, et atteint sa plus grande épaisseur dans le voisinage de la cornée.

La conjonctive palpébrale présente vers le cul-de-sac, dans une étendue de 3 à 4 millimètres, une série de dépressions linéaires anastomosées en réseau. Ces dépressions offrent ceci de remarquable qu'elles sont tapissées dans toute leur étendue par un épithélium prismatique. Les cellules mesurent environ 20 μ de haut sur 10 μ de large (1). On trouve enfin vers le cul-de-sac des follicules clos, sphériques ou allongés, mesurant 400 μ de diamètre environ, ayant la structure commune à ces organes (§ 120); ils sont presque immédiatement au-dessous de l'épithélium.

§ 527. — Caroncule et repli semi-lunaire.

La proéminence de la caroncule est due en partie à quelques follicules pileux, au nombre de dix ou quinze, auxquels sont annexées autant de glandes sébacées. On remarquera la présence tout à fait exceptionnelle (§ 124) de follicules pileux sur une muqueuse dermoïde.

Dans le repli semi-lunaire, au bord externe de la caroncule, H. Müller a signalé la présence de fibres-cellules (2).

(1) Voy. Ludwig Stieda, *Ueber den Bau der Augenlidbindehaut des Menschen*, in *Arch. für mik. Anat.*, 1867.

(2) Ce repli prend, chez certains animaux, chez certaines races de chiens en particulier, parmi les mammifères, un développement qui en fait une véritable membrane clignotante. On peut trouver parfois (éléphant, bœuf, etc.) un noyau cartilagineux dans le bord libre de la membrane semi-lunaire.

§ 528. — Vaisseaux de la conjonctive (1).

La conjonctive reçoit le sang de deux sources différentes. Les vaisseaux dits *postérieurs* entrent par le cul-de-sac et viennent se perdre à une distance de 3 à 4 millimètres de la cornée. En dedans de cette limite, les ciliaires antérieures suivent, au contraire, une direction radiale et, s'éloignant du bord de la cornée, vont s'anastomoser avec les vaisseaux postérieurs.

Les capillaires dessinent un premier réseau sous-muqueux, d'où s'élèvent de fines branches qui forment un réseau superficiel à mailles serrées polygonales, irrégulières, envoyant des prolongements dans les papilles.

Le réseau d'anses capillaires excessivement fines qui entoure la cornée ne dépasse jamais le bord de celle-ci de plus de 1 ou 2 millimètres.

Lymphatiques. — Arnold et Teichmann signalent dans la conjonctive deux réseaux lymphatiques, l'un profond, l'autre superficiel, unis entre eux par de nombreuses anastomoses. Les vaisseaux du réseau profond sont plus larges que ceux du réseau superficiel et munis de valvules.

§ 529. — Nerfs de la conjonctive.

La muqueuse conjonctivale renferme un réseau nerveux profond, d'où partent de petits rameaux qui s'élèvent vers la surface en s'anastomosant souvent entre eux, et dont les tubes se divisent fréquemment pour aboutir à des corpuscules de Krause (§ 250). Ce dernier anatomiste, sur 88 millimètres carrés de conjonctive examinée, a compté en moyenne deux corpuscules par 2,2 millimètres carrés. Leur distribution, toutefois, n'est pas uniforme. On les trouve dans toute l'étendue de la conjonctive scléroticale jusqu'au niveau de sa réflexion, ainsi que dans le repli semi-lunaire, immédiatement au-dessous de la couche de tissu lamineux la plus superficielle, très-près de l'épithélium; mais ils sont surtout abondants au pourtour du bord de la cornée, dans un rayon de 4 à 5 millimètres.

Axel Key et Retzius (2) décrivent ainsi ces corpuscules terminaux : l'enveloppe est mince, homogène, en continuité avec le périnèvre.

(1) Voy. Leber dans Stricker.
(2) *Studien in der Anatomie des Nervensystems und des Bindegewebes*, 1876, t. II.

Elle est pourvue de noyaux dont le nombre varie suivant les dimensions de l'organe. Quand cette enveloppe est double, on constate que le périnèvre du nerf afférent est également formé de deux lames. Le bulbe central, sur les pièces traitées par l'acide osmique, se présente comme une masse homogène, brillante, légèrement teintée en jaune, parsemée de granulations très-réfringentes, de dimension variable. Le nerf peut n'être composé que d'un seul tube; il perd sa myéline en entrant dans le corpuscule. Le cylindre d'axe décrit plusieurs circonvolutions et, finalement, se réduit en fibrilles très-ténues qu'on ne peut plus suivre dans la masse granuleuse centrale (1).

§ 530. — Glandes du repli conjonctival.

Ces glandes ont été décrites par Sappey (*Mémoires de la Société de biologie*, 1853) et par W. Krause (1854) dans le cul-de-sac conjonctival. Elles sont, d'après ce dernier, au nombre de quarante à la paupière supérieure et de deux à six seulement à la paupière inférieure. Elles sont molles, difficiles à isoler, mesurant 1/4 à 1/2 millimètre. Chacune se compose de cinq à six culs-de-sac courts, arrondis, remplis par un épithélium polyédrique. Leur rôle et la nature de leur sécrétion sont inconnus.

§ 531. — Glandes lacrymales.

Les glandes lacrymales se rapprochent beaucoup, par leur structure intime, des glandes salivaires (2).

Comme ces dernières, elles sont formées d'acini relativement volumineux, mesurant parfois 2 à 3 millimètres de large et enveloppés d'une couche épaisse de fibres-cellules. Les culs-de-sac sont étroits, allongés, juxtaposés, quelquefois légèrement variqueux; ils ont de 30 à 50 μ de diamètre. La paroi propre est très-mince, friable, difficile à séparer du tissu ambiant. L'épithélium qui tapisse les culs-de-sac est à cellules polyédriques irrégulières, pressées, ne limitant au centre

(1) Après Ciaccio, Poncet (*Recherches critiques et histologiques sur la terminaison des nerfs dans la conjonctive*, in *Archives de physiologie*, 1875) a décrit des terminaisons nerveuses jusque dans l'épithélium de la conjonctive. Il aurait observé sur la conjonctive du bœuf, après l'action de l'acide osmique, des figures étoilées à ramifications nombreuses et très-fines s'étendant entre les cellules et qu'il regarde comme des terminaisons nerveuses. Sans contester l'existence de ces terminaisons dans un épithélium qui s'étend presque sans modification au-devant de la cornée, où de semblables expansions nerveuses existent à n'en pas douter, nous nous bornerons à rappeler ce que nous avons dit ailleurs des figures observées par Langerhans dans l'épaisseur de l'épiderme des doigts (§ 340).

(2) Voy. Franz Boll, *Ueber den Bau der Thränendrüse*, in *Arch. für mik. Anat.*, 1868.

du cul-de-sac qu'un conduit très-étroit. Ces cellules sont molles, friables, très-granuleuses. Elles ont toutes un noyau sphérique avec ou sans nucléole, excentrique, quelquefois relégué dans la partie de l'élément qui repose sur la paroi propre. Enfin on peut trouver à la périphérie des culs-de-sac des éléments en forme de *lunule* analogues à ceux que nous avons décrits sous ce nom dans les glandes salivaires (§ 388).

Il ne paraît pas qu'on ait encore étudié les modifications que subit l'épithélium des culs-de-sac pendant la sécrétion des larmes. Ces modifications sont sans doute analogues à celles qui se passent dans les glandes salivaires pendant la sécrétion de la salive (§ 389).

Les conduits excréteurs des glandes lacrymales sont tapissés d'une seule couche de cellules épithéliales prismatiques, qui présentent dans leur moitié extérieure une striation parfois très-accentuée (comp. § 388).

Les glandes lacrymales se développent comme des involutions de l'épithélium de la muqueuse conjonctivale. Les figures ci-dessous représentent : A, la glande lacrymale dans son ensemble sur un

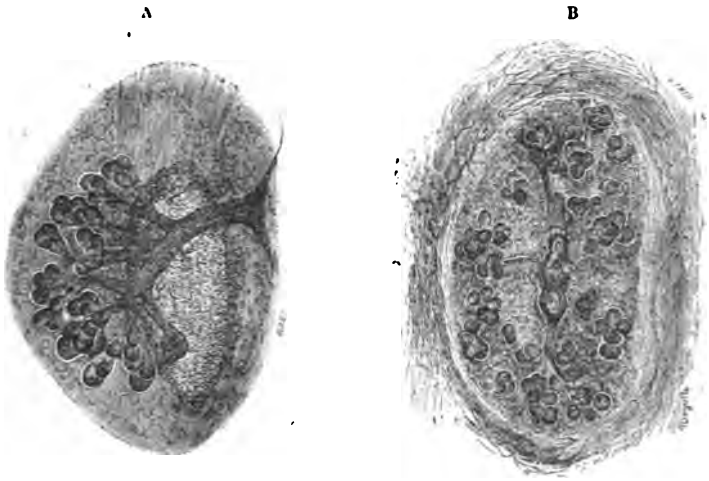

Fig. 187. — Développement de la glande lacrymale; A, sur un embryon de mouton de 25 centimètres; B, coupe de la même sur un embryon plus âgé. (Gr. 50/1.)

embryon de mouton de 12 millimètres ; et B, une coupe à travers le même organe sur un embryon un peu plus avancé. Sur un embryon de veau de 28 centimètres, les conduits glandulaires en développement sont séparés les uns des autres par une distance égale à leur propre diamètre. Leurs parois sont formées de deux couches de cellules épi-

théliales indiquant déjà la différence qui existe à l'état adulte, entre les cellules tapissant la cavité même des culs-de-sac et les cellules plus profondes en forme de lunules.

§ 532. — Voies lacrymales (1).

Les *conduits lacrymaux* sont tapissés par une muqueuse dermoïde identique à celle de la conjonctive dont ils semblent être, par conséquent, la continuation directe. Le réseau de fibres élastiques du chorion y est, toutefois, un peu plus dense. L'épaisseur totale de la muqueuse et de 300 à 400 μ. Elle est entièrement dépourvue de papilles; mais le chorion, comme dans la conjonctive (§ 526), offre au contact de l'épithélium une zone épaisse de 8 à 10 μ complétement amorphe (2).

L'épithélium des conduits lacrymaux est pavimenteux, stratifié, ayant de 60 à 100 μ d'épaisseur. Il est remarquable par la petitesse de ses éléments et par la forme allongée, prismatique, des cellules des deux ou trois rangées les plus profondes.

La muqueuse du *sac lacrymal* et du *canal nasal* se rapproche, par sa structure, de celle de la pituitaire (§ 450). Elle mesure de 200 à 300 μ d'épaisseur. Le chorion paraît contenir un grand nombre de leucocytes. L'épithélium est prismatique, à cils vibratiles.

Le tissu cellulaire sous-muqueux est entièrement dépourvu de glandes. Celles-ci ne commencent à se montrer qu'au bord de l'orifice inférieur du canal nasal.

(1) Voy. Ch. Robin et Cadiat, *Note sur la structure du sac lacrymal et de ses conduits*, in *Journal de l'Anatomie*, 1875.

(2) Voy. Manfredi, *Giornale della Reale Acad. di Torino*, mai 1871.

CHAPITRE XVII

APPAREIL DE L'AUDITION

---

§ 533.

Nous suivrons, dans l'étude de l'appareil de l'audition, l'ordre même où se présentent les diverses parties de l'oreille de dehors en dedans : l'oreille externe, l'oreille moyenne, le vestibule et les canaux demi-circulaires, et enfin le limaçon.

I. — OREILLE EXTERNE (1).

§ 534.

Le cartilage de l'oreille et la partie cartilagineuse du conduit auditif externe sont formés par du fibro-cartilage ordinaire (§§ 274 et 279), avec cette différence toutefois, que les cellules cartilagineuses sont ici plus rapprochées qu'ailleurs, et, par suite, les fibres élastiques moins abondantes.

§ 535. — **Conduit auditif.**

La peau qui tapisse la portion cartilagineuse du conduit auditif, mesure 1/2 millimètre environ d'épaisseur; elle est abondamment pourvue de follicules pileux, de glandes sudoripares (§ 343) et de glandes sébacées très-volumineuses. Nous avons dit (page 485, note 1) que le *cérumen* résultait du mélange des sécrétions de ces deux sortes de glandes. Au niveau de la partie osseuse du conduit la peau s'amincit; elle ne mesure plus que $0^{mm},1$ d'épaisseur. En même temps, les folli-

(1) Voy. J. Kessel in *Stricker's Handbuch.*

cules pileux deviennent de plus en plus rares, ainsi que les glandes sudoripares, excepté toutefois à la paroi supérieure du canal où on en trouve jusqu'à la membrane du tympan. Le derme est riche en fibres élastiques; il adhère intimement au périoste sous-jacent; sa surface porte des papilles disposées en séries longitudinales.

§ 536. — Membrane du tympan.

La membrane du tympan est essentiellement constituée par une lame fibreuse en continuité avec le périoste de la caisse. Cette lame (*membrana propria*) est formée de deux plans de fibres : l'externe affecte la disposition rayonnante autour du manche du marteau; l'interne la disposition circulaire.

La membrane est tapissée en dehors par la peau considérablement amincie, ne présentant plus ni papilles ni glandes. En dedans, elle est tapissée par la muqueuse commune à toute l'oreille moyenne, mais dont l'épithélium, à ce niveau, se compose d'une seule couche de cellules déprimées analogues à celles des séreuses; comme dans ces dernières, on trouve des traînées de petites cellules alternant avec des éléments beaucoup plus volumineux (voy. § 131).

Les vaisseaux de la peau proviennent d'une branche de l'auriculaire profonde, qui longe extérieurement le manche du marteau jusqu'au centre de la membrane, où elle se divise en capillaires rayonnants. Les capillaires veineux forment deux plexus serrés, l'un au voisinage du manche, l'autre à la périphérie de la membrane.

La muqueuse est également très-vasculaire; quant à la lame fibreuse, elle donne simplement passage à des branches anastomotiques entre les deux systèmes sanguins externe et interne.

Les lymphatiques forment dans la peau un réseau serré au-dessous de l'épithélium.

La terminaison des nerfs est inconnue.

II. — OREILLE MOYENNE.

§ 537. — Trompe d'Eustache.

La muqueuse de la trompe d'Eustache mesure de 80 à 112 μ d'épaisseur dans la région osseuse. Dans la partie cartilagineuse, elle présente une série de plis longitudinaux qui, sur les coupes transversales, apparaissent comme des papilles. La muqueuse adhère partout intimement au périoste et au périchondre. L'épithélium qui la tapisse, en

continuité avec celui des fosses nasales (§ 450), est prismatique à cils vibratiles. F. E. Schultze y signale de nombreuses cellules caliciformes.

A la surface de la muqueuse viennent s'ouvrir des glandes en grappe. Celles-ci, rares et isolées dans la région osseuse, forment dans la région cartilagineuse une couche continue d'autant plus apparente que la muqueuse est plus mince à ce niveau. Les culs-de-sac sphériques ou ovoïdes sont tapissés d'une couche de grosses cellules polyédriques qui remplissent presque tout l'intérieur et ne laissent qu'une étroite lumière centrale. L'épithélium des conduits excréteurs de ces glandes est cubique, à petites cellules.

Gerlach (1) signale, de plus, au-dessous de la muqueuse, l'existence de nombreuses glandes closes (*Balgdrüsen*) dans la partie cartilagineuse de la trompe.

§ 538. — Muqueuse de la caisse.

Toute l'oreille moyenne est tapissée par une muqueuse mince intimement unie au périoste sous-jacent. L'épithélium est prismatique vibratile sur le plancher ainsi qu'aux faces antérieure, interne et postérieure de la caisse; il est simplement pavimenteux à une ou deux couches de cellules, sur le promontoire et au plafond de la caisse, ainsi qu'à la surface des osselets.

On trouve au voisinage de l'embouchure de la trompe et à la partie antérieure du promontoire des glandes isolées, tubuleuses, mesurant 100 μ de long sur 6 μ de large (Krause). L'épithélium qui les tapisse est formé d'une couche unique de petites cellules cubiques. Ces glandes n'existent pas à la partie postérieure du promontoire non plus que dans les cellules mastoïdiennes.

§ 539. — Cellules mastoïdiennes.

La muqueuse des cellules mastoïdiennes est plus mince que celle de la caisse. Elle porte une couche de cellules déprimées analogues à celles qui revêtent la face interne de la membrane du tympan. Les vaisseaux forment au-dessous de l'épithélium un réseau à mailles serrées.

(1) *Zur Morphologie der Tuba Eustachii*, in *Sitzb. der phys. med. Soc. zu Erlangen*, 1875.

§ 540. — Fenêtre ronde.

La fenêtre ronde est fermée par une lame fibreuse continue avec le périoste de l'oreille interne et revêtue, du côté de la caisse, par la muqueuse de celle-ci. La face profonde, en contact avec le liquide vestibulaire, n'est pas recouverte d'épithélium (voy. § 542).

§ 541. — Développement de l'oreille moyenne (1).

Le développement de la caisse, du conduit auditif et de la membrane du tympan qui les sépare, est complétement indépendant de celui de l'oreille interne.

L'oreille interne dérive, comme les vésicules oculaires (§§ 514, 515), d'une involution de l'axe cérébro-spinal : au contraire, la trompe et la caisse d'une part, le conduit auditif de l'autre sont formés par deux involutions de l'ectoderme proprement dit, l'une se faisant à la base du premier arc branchial dans une région qui deviendra la gorge, l'autre à la surface de la peau. Ces deux involutions marchent l'une au-devant de l'autre : la première est déjà très-accusée sur des embryons de lapin au dix-septième jour. La membrane du tympan résulte de l'adossement des revêtements épithéliaux de ces deux excavations, entre lesquels persiste une lame de tissu conjonctif provenant du feuillet moyen.

Sur le poulet du quatrième jour, d'après Moldenhauer, le conduit externe se montre tapissé par trois rangs de cellules; les plus profondes sont cylindriques, les plus externes aplaties, les moyennes polyédriques. Au douzième jour, cet épithélium a augmenté d'épaisseur; il reste toutefois mince à la surface de la membrane du tympan, où il est seulement constitué par deux rangs de cellules, les unes cubiques, profondes, les autres plates, superficielles. Du côté de la caisse, l'épithélium est formé d'un seul rang de cellules déprimées. Le tissu lamineux interposé est homogène. Au quinzième jour, la constitution des épithéliums est restée la même; on voit à cette époque apparaître, dans l'épithélium du conduit, des amas de pigment comme dans le reste de l'épiderme. En même temps, l'épaisseur de la lame a diminué considérablement, jusqu'au dixième de ce qu'elle était chez l'embryon.

(1) Voy. W. Moldenhauer, *Die Entwickelung des mittleren und des äusseren Ohres*, in *Morphologisches Jarbuch*, 1877; et V. Urbantschitsch, *Ueber die erste Anlage des Mittelohres und des Trommelfelles*, in *Mittheil. aus dem embryologischen Institute der k. k. Universität in Wien*, 1877.

III. — VESTIBULE ET CANAUX DEMI-CIRCULAIRES.

§ 542. — Tissu des canaux demi-circulaires.

Les parois du vestibule et des canaux demi-circulaires osseux sont tapissées par une mince couche de périoste, se dédoublant pour envelopper le labyrinthe membraneux, compris en quelque sorte dans son épaisseur. Ce périoste envoie d'autre part des prolongements lamineux à des points éloignés à travers la cavité. L'intervalle de ces travées est occupé par un liquide formant avec elles un tissu que nous avons décrit (§ 80) sous le nom de « tissu sous-arachnoïdien et des canaux demi-circulaires ». Ce tissu est parcouru par des vaisseaux qui viennent se ramifier à la surface du labyrinthe membraneux. On peut y trouver, comme dans la pie-mère (§ 221), un grand nombre de cellules pigmentaires.

Chez l'embryon, les conduits osseux sont remplis de tissu lamineux embryonnaire analogue à celui du reste du corps. Il en est de même pour la cavité sous-arachnoïdienne. Cette disposition persiste dans l'oreille du rat pendant toute la vie.

La nature même du tissu et du liquide qui remplissent les canaux demi-circulaires explique que la membrane de la fenêtre ovale ne présente point d'épithélium en dedans (§ 540).

§ 543. — Canaux membraneux (1).

La paroi des canaux membraneux est essentiellement formée par une lame d'une substance spéciale, nettement limitée, recouverte en dehors par un dédoublement du périoste (voy. § 542), et tapissée en dedans par un épithélium.

Sous l'influence de l'acide acétique, cette substance laisse apercevoir un grand nombre de noyaux allongés. La lame elle-même a une épaisseur qui varie de 20 à 80 μ environ; elle est généralement moins épaisse du côté de la paroi osseuse. Elle est complétement lisse à l'intérieur chez l'embryon et chez le nouveau-né. Chez l'adulte, elle présente des éminences papilliformes qui ne semblent être que des végétations de sa propre substance. D'après Utz (2), on peut s'assurer par les imprégnations d'argent que ces végétations sont tapissées du

(1) Voyez Babuchin, *Das häutige Labyrinth*, dans Stricker.
(2) *Beitrag zur Histologie der häutigen Bogengänge*, München, 1875.

même épithélium que le reste du conduit, et qu'il est simplement modifié à leur niveau : les cellules sont plus déprimées, plus larges.

L'épithélium des canaux membraneux, entre ces éminences, est formé d'une couche de cellules hautes de 6 à 7 μ, larges de 9 à 18 μ et se séparant avec une grande facilité; il se modifie pour servir à la fonction acoustique sur les points qui répondent à l'entrée des nerfs (voy. § 544).

§ 544. — Crête et taches acoustiques.

Les nerfs pénètrent dans les ampoules membraneuses, au niveau d'un pli de leur paroi qui, vu en dedans, figure une saillie linéaire (crête acoustique) haute d'un tiers et large d'un demi-millimètre. Ils traversent la membrane propre pour venir se répandre dans l'épithélium. La disposition est la même dans les taches acoustiques. Au niveau de celles-ci, d'après Odenius (1) et Rüdinger, l'épithélium a une épaisseur de 40-50 μ : il s'affaisse progressivement sur les bords, où il se continue par transition avec celui qui tapisse le reste des conduits.

Cet épithélium spécifique paraît offrir certaines analogies avec celui de la région olfactive (§ 454). Il comprendrait également deux sortes de cellules, les unes longues, cylindriques avec un gros noyau, et qui, d'après Rüdinger, ne seraient que des organes de soutien (*Stützzellen*), et les autres de nature plus essentiellement nerveuse (*Spindel-,Faden-Stäbchenzellen*, Rüdinger; *cellules auditives*, Kölliker). Ces derniers éléments sont étroits, fusiformes; ils descendent, jusqu'au voisinage de la paroi propre et envoient d'autre part un prolongement libre (cil auditif), qui dépasse le niveau des cellules de soutien. Ces cellules se distinguent des précédentes par leur pâleur à l'état frais; l'acide osmique les colore en brun et permet de les dissocier facilement (2).

Ces éléments paraissent être en rapport direct soit de contiguïté, soit de continuité avec les conducteurs nerveux.

Ceux-ci, au-dessous de l'épithélium, forment un réseau très-fin avec des renflements de place en place, comme ceux qui caractérisent sur divers points de l'économie les éléments nerveux du plus petit diamètre.

(1) *Ueber das Epithel der maculæ acusticæ beim Menschen* (*Arch. f. mik. Anat.*, 1867).

(2) Ce réactif ferait apparaître dans l'intérieur de ces cellules un filament noir en rapport avec les deux extrémités du grand axe du noyau, et qui constituerait en outre le prolongement filiforme libre. Cette structure, indiquée par Rüdinger chez les cyprins, aurait été retrouvée chez le chat par Grimm (*Der Bogenapparat der Katze*, in *Bulletins de l'Académie impériale des sciences de Saint-Pétersbourg*, 1869).

§ 545. — Cristaux de l'otoconie.

On trouve dans l'oreille interne de nombreux cristaux de carbonate de chaux, désignés par Breschet sous le nom de *cristaux de l'otoconie* (fig. 188). Ils sont libres dans l'endolymphe ou encastrés dans la paroi des conduits membraneux, surtout au niveau du sac vestibulaire et des renflements des canaux demi-circulaires. Appartenant au système rhomboédrique, ils offrent cette particularité à peu près constante dans les cristaux où la substance minérale se combine à une certaine proportion de matière organique, de présenter des surfaces un peu courbes et des arêtes émoussées. Ils sont généralement allongés et tendent à prendre la forme prismatique à six pans. Leurs extrémités sont terminées par des pyramides qui devraient être à six faces, si le cristal était régulier; mais sur lesquelles on n'en voit guère que deux qui soient conservées.

Fig. 188. — Cristaux de l'otoconie. (Grossissement 250/1.)

Le volume de ces cristaux dépend des individus. Il varie entre 1 et 60 μ de long. Les plus gros ont 40 μ de large. Ils sont pâles, jaunâtres. Ils réfractent fortement la lumière et la polarisent. Quand on les traite par l'acide chlorhydrique, ils laissent une légère trame de substance organique.

§ 546. — Développement des canaux membraneux.

L'oreille interne apparaît, comme l'œil (§ 514), sous la forme d'une involution de l'axe cérébro-spinal, au niveau de la vésicule cérébrale postérieure. Cette involution, tapissée intérieurement comme la vésicule oculaire, par les cellules nerveuses primitives (§ 212), s'isole peu à peu de la cavité centrale de la moelle, en y restant attachée seulement par un pédicule qui devient le nerf acoustique.

Les cellules épithéliales qui tapissent les canaux demi-circulaires en dehors de la crête et des taches acoustiques sont donc, au point de vue histogénique, les homologues des cellules du canal central de la moelle, des cellules épithéliales de la rétine, ainsi que des bâtonnets et des cônes.

IV. — LIMAÇON (1).

§ 547.

Nous devons supposer connue dans ses principaux traits l'anatomie descriptive de cet organe. On peut se le représenter au point de vue de l'anatomie générale comme construit sur le même plan que les canaux demi-circulaires. L'ensemble des deux rampes répond aux canaux osseux, rempli comme ceux-ci de tissu lamineux à peu près réduit à une substance amorphe liquide; le labyrinthe membraneux est représenté par le canal cochléen tapissé intérieurement d'épithélium. Seulement ce canal offre ici une disposition nouvelle. La spire osseuse présente une crête appliquée contre la columelle et formée de deux lames, entre lesquelles vient s'épanouir le nerf acoustique : à cette lame osseuse fait suite une membrane, la *lame basilaire*, qui va s'insérer à la paroi externe de la spire, isolant ainsi l'une de l'autre les deux rampes. A peu près au niveau où la lame basilaire continue la lame osseuse, une autre membrane, la *membrane de Reissner*, s'en détache et va s'insérer extérieurement contre la paroi de la rampe vestibulaire; elle limite le *canal cochléen*, compris de la sorte entre la lame basilaire, cette membrane de Reissner et la paroi de la rampe. La section de ce canal sur les coupes, passant par l'axe du limaçon, est à peu près triangulaire. Il répond au labyrinthe membraneux, avec cette différence qu'au lieu d'être accolé contre une des parois de la cavité osseuse, il s'attache à

Fig. 189 (d'après Kölliker). — Section verticale du limaçon d'un embryon de veau, peu de temps avant la naissance. (Grossissement 6/1.)

(1) On trouvera une bibliographie sur l'anatomie du limaçon de l'oreille dans Lavdowsky, *Untersuchungen über den akustischen Endapparat der Säugethiere* (*Arch. f. m. Anat.*, 1876). — Le travail du marquis Alph. Corti, *Recherches sur l'organe de l'ouïe*, date de 1851, et fut publié en français dans le journal de Siebold et Kölliker (*Zeitsch. f. wiss. Zool.*). — Signalons la description de Waldeyer dans Stricker; les mémoires de Gottstein et de Nuel, *Ueber den feineren Bau und die Entwickelung der Gehörschnecke der Saügethiere und des Menschen, Beitrag zur Kenntniss der Saügethierschnecke* (*Max Schultze's Arch.*, 1871-1872); enfin les travaux plus anciens de Deiters (*Untersuchungen über die Lamina spiralis membranacea*, 1860) et de Löwenberg, *La lame spirale du limaçon, Étude sur la membrane et les canaux du limaçon* (*Journal de l'Anat.*, 1867-1868).

la fois à ses faces opposées. Il constitue la partie essentielle du limaçon et contient l'*organe de Corti* porté par la lame basilaire.

Dans l'étude qui va suivre, nous considérons toujours le limaçon comme reposant sur le dernier tour de spire; par conséquent la rampe vestibulaire est désignée comme *supérieure*. Nous appelons également *longitudinale* la direction même des tours du limaçon, *transversale* ou *radiale* la direction perpendiculaire à celle-ci.

§ 548. — Lame osseuse.

La largeur de la lame osseuse atteint chez l'homme 1,2 millimètre en bas, et 0,5 millimètre en haut. Son épaisseur vers la base du limaçon est de 0,3 millimètre, et de 0,15 vers la coupole. Sur ses bords la substance osseuse dessine un réseau à trous ronds, ovales ou irréguliers d'une extrême friabilité. Les deux lamelles sont réunies par de minces piliers de substance osseuse très-clair-semés, occupant de prédilection la région externe. Les deux lamelles osseuses sont creusées de canaux de Havers dont les capillaires sont en rapport avec ceux de l'épanouissement nerveux compris entre les deux lamelles et ceux des parties voisines, la *bandelette sillonnée* (§ 552) et la *membrane de Reissner* (551).

§ 549. — Rampes vestibulaire et tympanique.

Les rampes sont, comme les canaux demi-circulaires, tapissées de périoste et remplies par le même tissu lamineux. Le périoste, modifié comme nous l'indiquerons, à la face supérieure de la lame osseuse (§ 552) et en dehors du canal cochléen (§ 559), est très-mince sur le reste de la paroi des deux rampes. Il renferme souvent, comme celui des canaux demi-circulaires (§ 542), un certain nombre de cellules pigmentaires étoilées, semblables à celles que l'on trouve dans la *lamina fusca* de la choroïde.

§ 550. — Nerf cochléen et ganglion spiral.

Les fibres du nerf acoustique montent dans le limaçon en dessinant une lame enroulée sur elle-même. Chemin faisant, celle-ci se déroule et envoie une spire de faisceaux nerveux dans une série de trous aboutissant au *canal spiral* de Rosenthal. Les tubes du nerf acoustique mesurent 3-4 μ de diamètre. En deçà comme au delà du ganglion spiral, ils sont revêtus de myéline. D'après Kölliker, on trouverait au

milieu d'eux des tubes de très-fort diamètre mesurant jusqu'à 11 μ, et çà et là dans le nerf, des cellules ganglionnaires pâles ou pigmentées de 15 à 45 μ de diamètre.

Il n'est pas certain que tous les tubes nerveux du nerf cochléen soient en rapport avec des cellules ganglionnaires; il n'est pas certain davantage que toutes les cellules du ganglion soient bipolaires, bien que cette forme s'offre le plus souvent. Elles sont sphériques ou ovoïdes. Elles mesurent environ 25-35 μ de diamètre et se colorent d'une manière intense par l'acide osmique. Leur noyau, entouré d'une couronne de granulations, est gros et rond avec un ou plusieurs nucléoles. La capsule de ces cellules ganglionnaires est très-mince (1).

Les fibres de l'acoustique reconstitué au delà du ganglion spiral traversent, pour sortir du canal de Rosenthal, une nouvelle série d'orifices avant de se distribuer entre les deux lamelles osseuses. Elles forment là des faisceaux qui, après s'être anastomosés de diverses manières, vont s'engager (voy. § 556) dans des orifices de la lame basilaire : les faisceaux sont d'autant plus espacés et plus minces qu'on se rapproche de la coupole.

Au moment de s'engager dans les orifices de la lame basilaire, les tubes cessent de présenter leur enveloppe de myéline, tous ensemble: en sorte que la lame formée par l'épanouissement du nerf semble se terminer là. Cette limite commune où la myéline disparaît correspond dans le premier tour du limaçon au bord de la lamelle osseuse; au second tour elle le dépasse quelque peu; enfin la lame nerveuse, au troisième tour, se trouve comprise entre la bandelette sillonnée prolongeant la lamelle osseuse d'une part, et d'autre part le mince périoste de la rampe tympanique.

Tous les tubes nerveux provenant du ganglion spiral ne suivent pas la direction rayonnante commune. Kölliker en a décrit qui prennent entre les deux lames osseuses une direction telle qu'ils croisent les autres à angle presque droit, et suivent une marche longitudinale parallèle à la spire du limaçon. Il est probable que ces tubes déviés vont néanmoins rejoindre les orifices de la lame basilaire plus haut ou plus bas, à travers les faisceaux radiaires auxquels ils s'entremêlent.

(1) La myéline, d'après Lavdowsky, s'étendrait au-dessous de la capsule. Mais cette disposition paraît n'être qu'un accident de préparation ou une lésion cadavérique : il est fréquent de l'observer sur les cellules bipolaires des ganglions rachidiens de la raie.

§ 551. — Canal cochléen. Membrane de Reissner (1).

Le canal cochléen, dérivation directe des vésicules cérébrales primitives au même titre que les canaux demi-circulaires (§ 546), a une

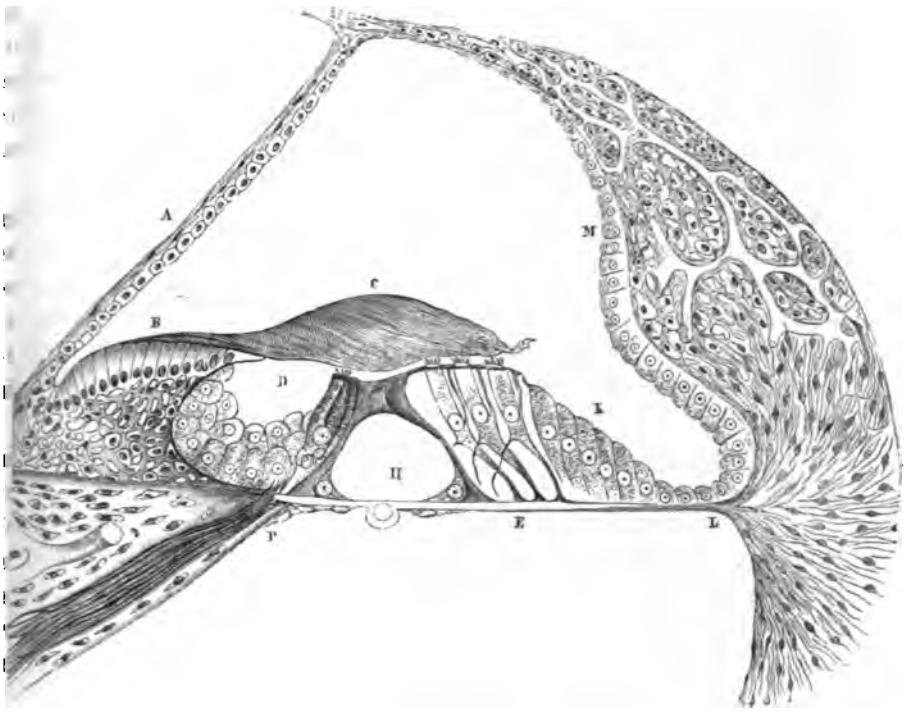

Fig. 190. — Coupe demi-schématique du canal cochléen et de l'organe de Corti. — A, membrane de Reissner; B, bandelette sillonnée terminée à droite par la crête acoustique s'étendant au-dessus du sillon spiral; on ne voit point en conséquence le dessin des dents; la bandelette est recouverte par l'origine de la membrane de Corti, C; D, sillon spiral tapissé en dedans par des cellules sur plusieurs rangs, et montrant en dehors une cellule acoustique appuyée contre les piliers, surmontée de cils et dont la base se perd au milieu des petits noyaux de la zone granuleuse; E, lame basilaire montrant à gauche la coupe du vaisseau spiral compris dans son épaisseur; H, tunnel limité de part et d'autre par les fibres de Corti interne et externe présentant à leur base en dedans du tunnel, un noyau compris dans une masse granuleuse; E, cellules jumelles reposant sur la lame basilaire, elles offrent d'autre part un plateau surmonté de cils, un prolongement se rendant aux phalanges interposées aux plateaux, et finalement le prolongement nerveux variqueux; K, cellules de soutien; L, ligament spiral; M, saillie limitant le sillon externe et répondant ici à la bandelette vasculaire; P, cellules fusiformes appliquées contre la lame basilaire au voisinage des orifices de la zone perforée où s'engagent les fibres du nerf cochléen.

largeur à peu près partout égale. Il est compris, comme nous l'avons indiqué (§ 547), entre une portion de la paroi de la *rampe vestibulaire*,

(1) Syn. Membrane vestibulaire (Henle). Le travail de E. Reissner est de 1854, *Zur Kenntniss der Schnecke* (*Müller's Arch.*).

la lame basilaire et la membrane de Reissner (1). Celle-ci, séparant le tube cochléen de la rampe vestibulaire, s'attache à la face supérieure de la lame osseuse vers le bord interne de la bandelette sillonnée, laquelle, par conséquent, reste entièrement comprise dans le canal cochléen. Toutefois, la membrane de Reissner n'offre pas exactement les mêmes rapports dans toute l'étendue du limaçon : plus on se rapproche du sommet, plus devient aigu l'angle qu'elle dessine avec la lame basilaire, en même temps que celui qu'elle fait avec la paroi externe de la rampe tend à s'effacer. Il résulte de là que dans les tours supérieurs la membrane de Reissner et la paroi vestibulaire se continuent en forme d'arc; chez l'embryon, cette configuration existe dans toute l'étendue du canal cochléen.

La membrane de Reissner est formée du même tissu fibreux et vasculaire qui recouvre en manière de périoste la paroi de la rampe; il est tapissé du côté du canal cochléen par un épithélium qui se détache facilement, formé de cellules polyédriques sur un seul rang. Cette portion de l'épithélium du canal cochléen est une de celles qui subit le moins de différenciation par suite des progrès du développement. Elle est l'homologue de l'épithélium qui tapisse le labyrinthe membraneux, en dehors de la crête et des taches acoustiques (§ 543).

Chez l'embryon, les rampes sont remplies au début par du tissu lamineux embryonnaire comme les canaux demi-circulaires. La membrane de Reissner est d'abord relativement épaisse; elle s'amincit vite; elle est déjà délicate chez le fœtus de 22 centimètres de long.

§ 552. — Bandelette sillonnée (2).

Le périoste de la lame osseuse, normal dans toute la région qui répond aux deux rampes, prend dans le canal cochléen un épaississement et un aspect particuliers : il constitue la bandelette sillonnée (*lamina sulcata*), nom qui rappelle bien l'apparence de cette région *quand on l'observe en dessus*.

Le tissu de la bandelette sillonnée peut être considéré comme résultant d'une sorte de coalescence du tissu fibreux du périoste considérablement épaissi, et de l'épithélium du canal cochléen à ce niveau.

(1) L'extrémité inférieure du canal de Reissner (*Vorhofsblindsack*, Reichert) communique par un canal (*canalis reuniens*, Hensen) de 700 μ de long et de 220 μ de large avec le *sacculus rotundus;* l'autre extrémité (*Kuppelblindsack*) remplit le sommet de la spire, d'après Kölliker.

(2) Syn. Dents de la première rangée (Corti); *Limbus laminæ spiralis* (Henle); promontoire.

Les rapports de la bandelette sillonnée avec la lame osseuse ne restent pas les mêmes dans toute l'étendue de celle-ci : elle dépasse la lame d'autant plus qu'on se rapproche du haut de la spire. Sur les coupes passant par l'axe de la columelle (ce sont toujours celles que nous considérons), la bandelette dessine une sorte de promontoire ou bec qui s'avance au-dessus d'une excavation creusée aux dépens mêmes de son tissu (fig. 190). Ce bec est la coupe d'une arête (crête acoustique de Huschke), et cette excavation la coupe du *sillon spiral*, dit quelquefois *sillon spiral interne*, par opposition à un autre dont il sera question plus loin (§ 560). L'arête dont nous parlons, observée en dessus, se montre formée par une série de prolongements coupés carrément par le bout et qui viennent finir tous au même niveau, comme une rangée de dents incisives : de là le nom de *dents du premier rang* que leur donna Corti. Les autres rangs de dents indiqués par Corti répondaient à diverses régions de l'organe qui porte son nom, observées de même en dessus, mais auxquelles cette dénomination de *dents* s'applique moins exactement et n'a pas été conservée.

Ces dents taillées en biseau et comme tranchantes par leur bord sont larges de 12 à 15 μ environ. Elles se prolongent sur la bandelette en perdant peu à peu leur régularité. A l'extrémité elles sont espacées de 1 à 2 μ; sur la bandelette elles deviennent plus étroites, un peu onduleuses, se confondant parfois et laissant entre elles, dans le sens radial, des sillons (d'où le nom de la bandelette) moins larges qu'elles, où l'on aperçoit des noyaux brillants, mesurant de 3 à 5 μ de diamètre, appartenant à des cellules reléguées dans le fond de ces sillons ou même plongées dans le tissu sous-jacent.

La substance fondamentale hyaline qui compose exclusivement les dents est remarquable par son énergique résistance aux agents chimiques, même aux acides minéraux et aux alcalis caustiques. Au voisinage de la lame osseuse, le tissu devient fibreux, très-dense. Sur les coupes, on voit les fibres diminuer peu à peu vers la surface de la bandelette et faire place à cette substance homogène, transparente, résistante, au sein de laquelle se montrent les noyaux brillants qu'on aperçoit dans le fond des sillons.

Le tissu de la bandelette est vasculaire, bien que les vaisseaux y soient rares.

§ 553. — Développement de la bandelette sillonnée (1).

Le tissu spécial de la bandelette peut être considéré, avons-nous dit (§ 552), comme résultant d'une sorte d'intrication du tissu lamineux du périoste et du tissu épithélial du canal cochléen.

Le canal cochléen, dans le premier âge, est entièrement tapissé d'un épithélium à cellules prismatiques disposées sur un seul rang. Au niveau où se développera la bandelette sillonnée, le tissu lamineux sous-jacent se renfle en soulevant cet épithélium, dont il enveloppe en même temps les cellules. A une certaine époque on distingue encore sur les coupes la limite verticale de celles-ci (fig. 194), alors qu'on ne voit plus la limite inférieure qui les séparait, dans l'origine, du tissu lamineux sous-jacent.

Pour Gottstein, l'épithélium ne serait pas entièrement dissocié, les cellules ne seraient pas isolées et enfouies au milieu de la substance hyaline lamineuse : elles resteraient en continuité, au fond des sillons, d'une part avec l'épithélium de la membrane de Reissner, et d'autre part avec l'épithélium du sillon spiral. En tous cas, la bandelette sillonnée offre de très-bonne heure, chez le fœtus, un aspect qui se rapproche de celui qu'elle aura chez l'adulte. Au cinquième mois elle est fibroïde dans toute son épaisseur, avec des corps fibro-plastiques inclus très-difficiles à isoler. Elle commence à se montrer anhiste, hyaline vers la face supérieure, et la région ainsi modifiée augmente progressivement. Elle devient avec l'âge de plus en plus homogène sans arriver toutefois à l'être jamais dans toute son étendue.

§ 554. — Épithélium du sillon spiral interne.

Le sillon spiral interne est tapissé par l'épithélium primitif assez peu modifié du canal cochléen. Nous avons dit (§ 553) comment cet épithélium se reliait peut-être, par les cellules des sillons de la bandelette, à l'épithélium de la membrane de Reissner. Il se continue, d'autre part, avec l'épithélium profondément modifié qui constitue l'organe de Corti. Les cellules du sillon spiral peuvent être disposées sur un seul rang ou sur plusieurs; elles sont toujours nettement distinctes (fig. 190) : leur forme est polyédrique, leur noyau petit, leur corps peu granuleux.

(1) Voy. Gottstein, *loc. cit.*

§ 555. — Lame basilaire.

Tandis que la crête acoustique forme la lèvre supérieure du sillon spiral, sa lèvre inférieure ou tympanique se continue par la lame basilaire. Sur les coupes, les fibres les plus profondes de la bandelette sillonnée semblent converger vers l'insertion de cette lame, dont la substance toutefois n'est pas fibreuse, mais homogène, hyaline, comme celle des dents de la crête acoustique.

Les apparences qu'offre la face supérieure de la lame basilaire l'ont fait diviser de dedans en dehors, et indépendamment des parties qu'elle supporte, en trois régions :

1° Zone perforée;

2° Zone lisse;

3° Zone pectinée ou striée.

En dessous, c'est-à-dire du côté de la rampe tympanique, la lame basilaire présente appliquées contre elle un certain nombre de cellules fibro-plastiques fusiformes ou étoilées, anastomosées (*stratum reticulare* de Löwenberg) et faisant plus ou moins saillie. Ces cellules sont diversement distribuées suivant les âges et les individus. Chez le nouveau-né elles forment une couche bien distincte : on peut les trouver accumulées vers le point où la lame basilaire continue la lèvre tympanique (voy. fig. 194). Chez l'adulte, elles avoisinent fréquemment le *vaisseau spiral* (Henle) : celui-ci fait saillie dans la rampe tympanique; il semble inclus dans la substance de la lame basilaire (fig. 190) plutôt qu'appliqué contre elle; il augmente de volume de la coupole à la base du limaçon, mesurant en haut 9 μ et en bas 28 μ; il reçoit des capillaires de la lame osseuse. Parfois il y a deux vaisseaux spiraux rapprochés : on peut aussi, dans ce cas, trouver le second longeant l'insertion du ligament spiral (§ 559), mais alors il ne communique point avec le premier.

La lame basilaire dérive, comme la membrane de Reissner, du tissu lamineux embryonnaire qui a rempli d'abord l'espace répondant aux deux rampes. Dès les premiers temps elle se laisse aisément isoler de l'épithélium du canal cochléen, et elle n'est striée dans aucune de ses parties. Chez l'enfant d'un an, sa face tympanique est encore tapissée d'une couche continue de cellules fibro-plastiques fusiformes pour la plupart, à grand axe parallèle à l'axe de la rampe (1). On peut distinguer de fines fibres lamineuses au milieu de ces cellules.

(1) Cette couche reste très-accusée chez le chien.

§ 556. — Zone perforée.

On donne le nom de *zone* ou *bandelette perforée* (Deiters) à la région la plus interne de la lame basilaire. Elle présente, en effet, une série d'étroits orifices disposés sur un seul rang, et par lesquels les éléments nerveux traversent de bas en haut la lame basilaire pour pénétrer dans le canal cochléen. Cette région de la lame est facile à observer, elle se laisse isoler sans peine des parties qui la recouvrent. Sur les coupes, elle présente un léger épaississement qui s'accuse surtout du côté de la face supérieure. Les orifices répondent au point de la plus grande épaisseur de la lame (1).

Ces orifices ou canalicules ont une direction oblique de bas en haut et de dedans en dehors. Chacun forme un canal qui se présente, quand

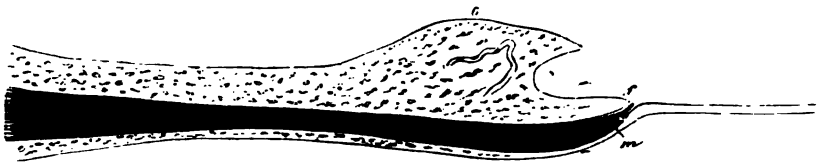

Fig. 191 (d'après Kölliker). — Schéma d'une coupe de la zone perforée passant par un des orifices, en *f*, où le nerf cochléen *m* perd subitement sa myéline et semble disparaître. On voit dans la bandelette sillonnée *b* un vaisseau capillaire. (Comparez fig. 193.)

on regarde la lame en dessus, comme une boutonnière disposée dans le sens radial, large de 2 à 5 μ. L'ouverture supérieure est à la fois ovoïde, infundibuliforme et inclinée en dedans; par conséquent, sur les coupes, une des parois, l'interne, est plus verticale, et l'autre, l'externe, plus oblique.

Il peut arriver que ces orifices se rapprochent, surtout vers la coupole; alors l'aspect de la zone perforée est légèrement modifié. Le nombre des trous devient, dans ce cas, à peu près égal à celui des piliers externes (voy. § 567), au lieu de répondre en moyenne à deux de ceux-ci (Lavdowsky), comme dans la plus grande partie de l'étendue du limaçon.

§ 557. — Zone lisse.

Cette région de la lame basilaire offre en réalité une striation radiaire comme celle qui caractérise la zone pectinée, seulement elle

(1) Les particularités que nous indiquons ici n'ont pas été heureusement reproduites dans la fig. 190.

est beaucoup moins apparente, et on peut sans inconvénient garder à cette région le nom de zone lisse (*zona lævis*, Huschke). Elle commence à partir du point où cesse l'épaississement de la lame basilaire (§ 556) et porte l'organe de Corti, d'où lui est venu aussi le nom de *habenula tecta*. Le vaisseau spiral (§ 555) s'applique contre cette région de la lame.

§ 558. — Zone striée ou pectinée.

Elle continue la zone lisse et présente en dessus des stries radiales droites, fines, très-apparentes, très-serrées. Ces fibres, tendues comme des cordes, sont superficielles; mais toutefois elles font corps avec la lame. Comme elles sont rectilignes et rayonnantes, elles se trouvent par conséquent plus rapprochées en dedans qu'en dehors. On peut en déchirant la lame basilaire les isoler, soit par groupes où elles gardent leurs distances réciproques, soit même individuellement. Dans ce cas, elles se courbent jusqu'à un certain degré; puis, si l'on exagère cette courbure, elles se plient en dessinant un angle très-net, comme si elles étaient cassées. Quand on les isole par groupes, elles entraînent avec elles une mince couche de substance interposée qui les unit les unes aux autres, et qui semble constituer avec elles une sorte de cuticule adhérente à la face supérieure de la lame. Ces fibres vont se perdre en dehors dans l'insertion du ligament spiral (§ 559). En dedans, au voisinage de la zone lisse, elles semblent se rapprocher par groupes de dix environ, chacun de ces groupes répondant à la base d'un pilier externe (§ 567). Hensen en compte 13400 pour une membrane basilaire longue de 35^{mm},5.

En observant par transparence la zone pectinée, on découvre dans son épaisseur des noyaux ovalaires espacés, provenant probablement des cellules fibro-plastiques embryonnaires ayant précédé et déterminé l'apparition de ces fibres, analogues en somme aux fibres rectilignes des tendons et des aponévroses (Voy. § 64).

§ 559. — Ligament spiral.

Le ligament spiral est formé par un épaississement du périoste des deux rampes au point où vient s'insérer en dehors la lame basilaire. Au niveau de cette insertion le tissu du ligament est résistant, dur, hyalin comme la lame; puis de ce point rayonnent des fibres lamineuses entre lesquelles sont renfermées de nombreuses cellules fibro-plastiques. Nous avons vu de même la lame basilaire se continuer du

côté de la bandelette sillonnée par des fibres lamineuses (1). Dans le ligament spiral, à mesure qu'on s'éloigne de l'insertion de la lame, ces fibres deviennent plus serrées, parallèles à la paroi osseuse, et finalement prennent l'apparence commune qu'elles ont dans le périoste.

Le ligament spiral chez l'embryon est formé de tissu lamineux embryonnaire avec cellules fibro-plastiques à gros noyaux et à prolongements ramifiés.

§ 560. — Sillon spiral externe.

La paroi externe du canal cochléen présente, en dehors, immédiatement au-dessus de l'insertion de la lame basilaire, un sillon beaucoup moins accentué toutefois que le sillon interne, limité en bas par la lame elle-même et en haut par une saillie un peu arrondie du ligament spiral (*crista sulcus ligamenti spiralis*, Gottstein; *leistenartiger Vorsprung*, Kœlliker; *bourrelet spiral*, Löwenberg; *ligament spiral accessoire*, Waldeyer).

Le sillon spiral externe est tapissé par un épithélium continu avec celui qui revêt le reste du canal cochléen. Les cellules sont un peu prismatiques, étant plus hautes que larges (2).

§ 561. — Bandelette vasculaire.

Entre le bourrelet qui vient d'être décrit, et l'insertion de la membrane de Reissner, le tissu du ligament spiral se modifie pour former la *bandelette vasculaire*, ainsi nommée à cause de sa richesse en capillaires. Ils ont généralement 3 à 4 μ de diamètre, les plus larges jusqu'à 7 μ et les plus fins 1 μ seulement. Ils s'anastomosent et forment des mailles de configuration variée. Quelquefois un gros tronc se divise à ses deux extrémités en plusieurs vaisseaux très-fins. Ce réseau, qui paraît destiné beaucoup plus que le vaisseau spiral à nourrir toutes les parties contenues dans l'intérieur du canal cochléen, n'a que de rares anastomoses avec les capillaires du périoste sous-jacent.

(1) Cette sorte de continuité entre des substances anhistes hyalines et des faisceaux lamineux se retrouve encore sur d'autres points de l'économie : nous l'avons signalée à la périphérie des lames de la cornée.

(2) Elles auraient ceci de particulier, d'après Gottstein, d'envoyer de longs prolongements dans le tissu du ligament spiral comme font les cellules de l'épendyme, dont elles sont d'ailleurs les homologues génésiquement (§ 546 et 551). Ceci se verrait très-bien chez l'enfant d'un an et demi. Les prolongements seraient plus ou moins obliques.

§ 562. — Organe de Corti.

L'organe de Corti, organe terminal du nerf cochléen, forme au-dessus de la zone lisse un bourrelet (papille spirale, Huschke) rapproché du sillon spiral interne. Il offre une complication organique beaucoup plus grande que celle de la crête et des taches acoustiques. On peut le comparer sous ce rapport à la rétine. Il est d'ailleurs en continuité avec l'épithélium qui tapisse le reste du canal cochléen.

Quand on observe l'organe de Corti sur une coupe radiale (fig. 190), les parties qui le composent semblent s'appuyer sur une voûte ou arcade résultant de l'adossement par la partie supérieure, de deux séries d'éléments écartés au contraire par leur base. Ces éléments doivent garder le nom de « fibres de Corti », nous les désignerons individuellement par le nom de « piliers »; les internes et les externes diffèrent un peu de forme : ils ne se correspondent pas non plus exactement en nombre, les internes étant plus étroits et se touchant d'ailleurs comme les externes dans le sens de la longueur de la spire.

L'espace à peu près triangulaire qu'on observe sur les coupes entre les deux piliers répond à une voûte descendant tout le long de la lame basilaire et désignée parfois sous le nom d'*arc de Corti*, plus exactement sous celui de *tunnel*.

Les piliers internes supportent un rang de cellules particulières appuyées contre eux et que nous nommerons avec Waldeyer *cellules ciliées* (1). En effet, leur extrémité supérieure porte, non pas des cils vibratiles, mais des espèces de bâtonnets peu nombreux, rigides (§ 563). Leur extrémité inférieure se perd dans une masse granuleuse contenant des noyaux, appuyée elle-même sur la base du pilier interne, entre celui-ci et l'épithélium du sillon spiral (voy. fig. 190 et 193).

En dehors de l'arc de Corti, les choses sont beaucoup plus compliquées; on retrouve, régulièrement alignées sur plusieurs rangs, d'autres cellules ciliées, dont la constitution présente aussi des difficultés d'observation et d'interprétation qui n'ont pas encore été entièrement surmontées. On les avait crues d'abord séparées les unes des autres par des cellules d'une autre nature, qu'on désignait sous le nom de *cellules de Deiters;* mais le fait est que les cellules dont nous parlons semblent

(1) Syn. *Innere Stäbchenzellen* (Hensen), *Deckzellen* (Henle), *Hörzellen* (Bottcher); *cellules du sommet* (Löwenberg), *terminales internes* (Lavdowsky).

résulter de la soudure de deux éléments différents : on leur a donné le nom de *cellules jumelles* (1).

Les extrémités libres de la partie de ces cellules jumelles qui répond aux cellules ciliées internes sont disposées en quinconce et maintenues dans ce rapport de situation par une cuticule délicate dite *membrane réticulée* (2), qui recouvre tout l'organe de Corti, en dehors de la voûte. Les plateaux hérissés de cils des cellules jumelles font partie eux-mêmes de cette membrane qui passe ainsi d'une cellule à l'autre.

Au delà des cellules jumelles, l'organe de Corti présente d'autres cellules non garnies de cils et désignées sous le nom de *cellules de soutien* (Hensen). Après celles-ci, les *cellules de Claudius* font la transition entre les éléments de l'organe de Corti et l'épithélium beaucoup moins modifié du reste du canal cochléen (fig. 190).

L'organe de Corti est bien évidemment l'appareil par lequel se font les perceptions auditives les plus délicates, très-vraisemblablement celles des intervalles musicaux, mais nous en ignorons absolument le mécanisme, et nous ne pouvons, en conséquence, attribuer à aucun élément de l'organe le rôle particulier qui lui convient. On a émis à ce sujet une foule d'hypothèses plus ou moins ingénieuses : mais en réalité nous ne possédons aucune donnée certaine sur la physiologie des éléments où paraissent aboutir les conducteurs du nerf cochléen. Nous nous abstiendrons en conséquence d'entrer dans aucune indication sur la nature de leurs fonctions (3).

(1) Voici la synonymie des deux sortes de cellules autrefois décrites séparément, et se combineraient pour constituer les cellules jumelles : 1° Cellules ciliées externes : *cellules de Corti* (Löwenberg); *äussere Stabzellen* (Lavdowsky), *Deckzellen* (Henle), *Stabchenzellen* (Hensen), *Haarzellen* (Deiters); *cellules de Deiters* (Kölliker), *pédiculées* (Corti), *épaisses* (Leydig). 2° Cellules de Deiters : *Zapfenzellen* (Lavdowsky).

(2) Syn. *Lamina velamentosa*, Deiters.

(3) Ce que nous avons dit du sens de la vue (§ 508) s'applique également au sens de l'ouïe : il transforme en notions *subjectives* des phénomènes extérieurs que nous pouvons percevoir par les autres nerfs sensitifs sous une forme différente, celle de mouvement. Les vibrations lentes d'une corde ou d'une barre rigide seront perçues en étendue et même en mouvement par les nerfs de la peau. Que ces vibrations deviennent rapides, elles continuent d'être perçues par les mêmes nerfs comme *trépidation*, mais en même temps elles affectent l'ouïe comme *son*. Le sens de l'ouïe, aussi bien que celui de la vue, nous donne donc non pas une notion exacte d'un phénomène extérieur, mais une sorte de notion adéquate qui n'est pas le symbole de la réalité. Il résulte de là que le son n'existe pas en dehors de nous : c'est l'oreille et le cerveau qui le créent aux dépens des énergies mécaniques transmises du dehors. Le son est un équivalent nerveux du mouvement, comme le mouvement est lui-même l'équivalent d'un certain nombre de calories. Le monde en dehors de nous est spécieux. De là une division parallèle à celle qui s'est introduite en optique : il y a une acoustique physiologique et une acoustique mécanique, l'une étudiant les sensations auditives, musicales, etc.; l'autre étudiant les mouvements vibratoires des corps, qui sont l'occasion de celles-là.

§ 563. — Cellules ciliées internes.

Les cellules ciliées internes ont la forme générale des éléments des épithéliums cylindriques (§ 113). Elles sont comme couchées sur les piliers internes (fig. 190), en face du sillon spiral. Elles sont disposées sur un seul rang. Leur extrémité supérieure, à peu près circulaire, affleure l'extrémité supérieure plane des piliers. Elles se terminent à ce niveau par un plateau hyalin un peu bombé, muni de cils rigides (§ 562). Ce plateau adhère plus fortement à l'extrémité du pilier interne que le reste de la cellule, et y demeure souvent uni dans les préparations.

Les appendices de ce plateau, avons-nous dit, n'ont aucune analogie avec les cils vibratiles (§ 113). Ce sont des bâtonnets larges de 1 1/2 μ environ, longs de 4 à 5 μ et implantés dans des directions un peu divergentes. Ils sont mousses par leur extrémité libre. On en compte 4 ou 5 pour chaque cellule, rarement davantage. On les a décrits comme insérés sur le plateau suivant une ligne demi-circulaire.

Le corps des cellules ciliées est extrêmement mou, granuleux, avec les granulations répandues uniformément dans toute son étendue. Le contour de ces éléments s'accuse à peine dans l'acide osmique, où ils prennent une couleur jaune sale.

La manière dont se terminent inférieurement les cellules dans la couche granuleuse est inconnue. Elles sont très-vraisemblablement en rapport avec les nerfs, mais la nature de ces rapports est ignorée.

§ 564. — Couche granuleuse.

La structure de la couche granuleuse n'est pas connue davantage. Cette couche recouvre en dehors la base des cellules ciliées internes qui s'y perd. Elle confine d'autre part aux cellules du sillon.

Il est certain que la couche granuleuse donne passage aux conducteurs nerveux après qu'ils ont franchi les orifices de la zone perforée. Elle présente des noyaux peu abondants, autour desquels on ne distingue pas de corps cellulaires, et où l'on n'a pas encore vu de prolongements analogues à ceux des myélocytes (§ 189) ; il n'est pas impossible, cependant, que cette couche granuleuse ait des rapports de structure avec la névroglie.

§ 565. — Fibres de Corti. Piliers interne et externe.

Les fibres de Corti, que nous distinguons en piliers interne et externe, sont disposées suivant deux lignes dans toute la longueur de la lame spirale et délimitent, comme on l'a vu, un véritable tunnel. Envisagé de profil, chaque pilier se montre composé de deux substances, l'une homogène, hyaline, fortement réfrangible, qui constitue le pilier proprement dit; l'autre (cellule basilaire de Lœwenberg) finement granuleuse, peu réfrangible, munie d'un noyau, occupant l'angle du pilier et de la lame basilaire en dedans du tunnel (1).

La substance propre du pilier est parfois fibroïde; elle rappelle un peu par ses caractères physiques ceux de la lame basilaire. On n'oubliera pas toutefois que la substance des piliers est d'origine épithéliale, tandis que celle de la lame est d'origine conjonctive. Cette substance hyaline des piliers se dissout instantanément dans une solution de potasse ou de soude caustique, de même dans l'acide chlorhydrique dilué. L'eau la gonfle. L'acide acétique étendu la rend granuleuse, puis la dissout. L'alcool, l'éther, l'acide chromique, les solutions saturées de sel ou de sucre la font se rétracter sur elle-même (2).

La cellule basilaire, avec son noyau qui mesure 6 à 7 μ, est de même très-facilement altérable par les réactifs. Cette portion fait évidemment corps avec le pilier dont la partie fibroïde peut être considérée comme une production cuticulaire, au même titre que le plateau de certaines cellules cylindriques (§ 112).

Au point de vue de sa forme chaque pilier présente à considérer un pied appuyé sur la lame basilaire, un corps, et une tête articulée avec celle des piliers opposés. Les piliers internes et externes ne sont ni semblables de figure, ni égaux en nombre (§ 567), ni également adhérents à la lame basilaire. Tandis que les externes s'en détachent avec facilité, les internes restent le plus souvent unis par leur base à la zone perforée, et semblent même se confondre à ce niveau avec sa substance.

(1) Chez le cheval, il est fréquent de trouver la base des arcs de Corti pigmentée.

(2) Par ces caractères que donne Kölliker, les fibres de Corti se distinguent nettement des bâtonnets de la rétine. D'après Lavdowsky elles seraient légèrement contractiles, comme on pourrait le vérifier en faisant passer un courant d'induction sur un organe de Corti aussi frais et aussi intact que possible. Sans contester ce fait que nous n'avons pas d'ailleurs cherché à vérifier, nous remarquerons simplement que l'entrée seule ou la sortie du courant suffisent peut-être à expliquer les mouvements observés.

§ 566. — Piliers internes.

Le corps des piliers internes est prismatique, presque lamelleux; il est aussi large (dans le sens de l'axe de la voûte) que le pied et la tête. La conséquence de cette disposition est que les piliers internes vus en dessus se présentent exactement comme les touches d'un piano (voy. fig. 192), chaque pilier étant par toute sa longueur sinon en contact, du moins en rapport immédiat avec les piliers voisins. Ils ferment le tunnel, de ce côté, par une espèce de palissade laissant seulement passage, par les étroits interstices qui séparent les piliers, aux fibres du nerf acoustique (§ 576).

L'extrémité supérieure des piliers internes est plane en dessus; en dehors elle est creusée d'une excavation cylindrique à axe parallèle au tunnel, dans laquelle s'engage une convexité correspondante de la tête des piliers externes. Au-dessus de cette excavation la face supérieure plane du pilier se prolonge en forme de *lame mince* (*plaque du pilier interne*, Lavdowsky) par-dessus la tête des piliers externes jusqu'aux plateaux d'un premier rang de cellules ciliées, pour contribuer avec eux à former la membrane réticulée (§ 568), qui recouvre le reste de l'organe de Corti.

En dedans cette face supérieure plane cesse tout à coup par une arête vive (*crête supérieure interne*, Löwenberg) qui la sépare de la face du pilier contre laquelle s'appuient les cellules ciliées internes (§ 563). Le sommet de ces dernières affleure le sommet des piliers; le plateau de celles-là continue la face supérieure de ceux-ci.

§ 567. — Piliers externes.

Le corps des piliers externes, au lieu d'être prismatique comme celui des piliers internes, est cylindrique et très-atténué par rapport aux extrémités. Celles-ci se touchent tandis que les corps restent à distance et figurent non plus une palissade comme les piliers internes, mais une grille (fig. 192). La base paraît souvent striée et il semble sur certaines préparations que ces stries se continuent avec celles de la zone pectinée (voy. § 558).

La tête présente, en dedans, une surface cylindrique pour s'emboîter dans l'excavation correspondante des piliers internes. Cette tête est recouverte tout entière par la lame mince des piliers internes; mais au-dessous de celle-ci la tête des piliers externes offre, en dehors, un appendice qui vient renforcer la lame mince et qui se continue, comme elle, avec la membrane réticulée. Cet appendice est horizontal.

étroit, claviforme (1), il s'engage entre les plateaux d'un premier rang de cellules ciliées et s'unit à eux. Il sera décrit avec le reste de la membrane réticulée (§ 568).

Les extrémités supérieures des piliers externes sont plus larges dans le sens de l'axe de l'organe de Corti que les extrémités des piliers internes. Il en résulte que, pour une longueur donnée du tunnel, le nombre des piliers ne se correspond pas rigoureusement : les externes sont aux internes dans le rapport de 5 à 8 (Löwenberg).

§ 568. — Membrane réticulée.

La membrane réticulée ne paraît pas être un organe proprement dit, mais seulement une sorte de cuticule résultant de la conjonction des plateaux de trois rangs de cellules ciliées, avec des pièces intercalaires. La membrane tout entière se continue, d'une part, avec la lame mince des piliers internes ; et s'étend, d'autre part, jusqu'au-dessus des cellules de soutien. Nous avons indiqué (§ 566) comment la lame mince des piliers internes se continue en dehors avec les plateaux d'un premier rang de cellules ciliées, et comment les prolongements des piliers externes, après avoir renforcé la lame mince, s'engagent entre ces mêmes plateaux et s'unissent latéralement à eux (§ 567). Ces rapports sont ceux de la lame réticulée dans toute son étendue. Elle est en réalité formée par les plateaux des cellules ciliées disposés en quinconces et rattachés les uns aux autres par des pièces plates appelées *phalanges* qui se comportent par rapport à ces plateaux comme les prolongements des piliers externes. On verra plus loin (§ 571) que ces phalanges peuvent être considérées elles-mêmes comme des plateaux cellulaires.

Les phalanges ont mérité ce nom à cause de leur forme. On ne doit pas perdre de vue que les cellules ciliées en quinconce sont plus écartées dans le sens radiaire que dans le sens de l'axe de l'organe de Corti. Il s'en suit que les phalanges vont se trouver elles-mêmes en rapport les unes avec les autres par leurs extrémités, comme l'indique la figure ci-contre où les lettres ***h***, ***l***, ***l'*** indiquent les prolongements des piliers externes et deux rangs de phalanges, interposés à trois rangs de cellules ciliées, ***m***, ***n***, ***o*** (chez le bœuf). Leur forme est en général celle d'un biscuit qui aurait été équarri à ses extrémités. Leur largeur est de 3 μ environ ; elles sont longues du triple ou du double, suivant le rang qu'elles occupent.

(1) Syn. : Apophyse pointue du pilier externe (Löwenberg); pièces intermédiaires externes (Kölliker); premier rang de prolongements (Waldeyer).

Les phalanges dites « du premier rang » ne sont autres que les prolongements des piliers externes : elles n'ont, par conséquent, qu'une seule extrémité bien dessinée, laquelle s'étend jusqu'à une cellule ciliée de la seconde rangée. Chaque phalange du second rang (*pièces intermédiaires internes*, Kölliker; *phalanges de la deuxième série*, Deiters) est enchâssée, en dedans, entre une cellule ciliée de la première rangée et les extrémités de deux phalanges du premier rang; elle passe entre deux cellules de la deuxième rangée et va se terminer en dehors comme en dedans, c'est-à-dire par une extrémitée enclavée entre les extrémités de deux phalanges du troisième rang et une cellule ciliée de la troisième rangée (fig. 192).

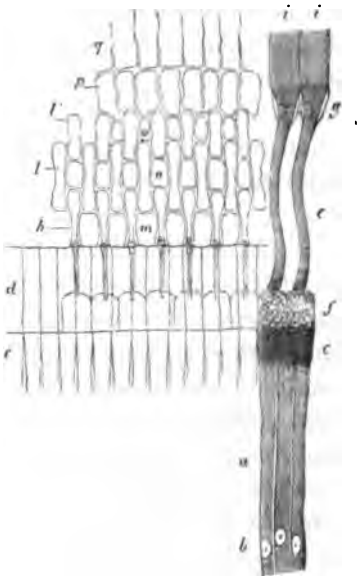

FIG. 192 (d'après Kölliker). — Figure indiquant les rapports de la membrane réticulée et des fibres de Corti. Celles-ci sont supposées détachées de la lame basilaire et étendues dans un même plan (chez le bœuf). *ab*, piliers internes montrant par transparence le noyau de la base ; *c*, autres piliers internes se continuant par *d*, la lame mince qui leur fait suite et au travers de laquelle on aperçoit les appendices de la tête des piliers externes *e f g i*, se prolongeant en *h* pour former le premier rang des phalanges ; *p q*, cadres terminaux. (Gr. 540/1.)

Les plateaux ciliés et les phalanges ont leurs contours réciproques accusés par un double trait espacé de 1 à 1 1/2 μ, ce qui donne à la membrane l'aspect d'un réseau extrêmement délicat. On peut voir, en outre, les plateaux des cellules ciliées se détacher de l'orifice auquel ils répondent, et laisser ainsi dans la membrane un trou circulaire entouré d'un double trait figurant alors un anneau (Böttcher). En dehors de la quatrième rangée de cellules et du quatrième rang de phalanges (chez l'homme), la membrane réticulée se continue encore, formée par les plateaux des cellules de soutien. Mais ces plateaux n'ont plus la même disposition régulièrement alternante. Deiters les a désignés sous le nom de *cadres terminaux* (Schlussrhamen) de la membrane réticulée.

§ 569. — Cellules jumelles.

Les parties qu'il nous reste à décrire sont celles qui présentent les plus grandes difficultés dans l'étude de l'organe de Corti. Ce sont les éléments complexes que nous avons désignés, avec Gottstein, sous le

nom de *cellules jumelles* et qu'on peut regarder, au moins théoriquement, comme résultant de l'union de deux éléments distincts : 1° les *cellules de Corti*, analogues aux cellules ciliées internes, et 2° les *cellules de Deiters* qu'on pourrait peut-être comparer aux piliers (voy. § 571 et fig. 190).

Une autre particularité vient encore s'ajouter à cette complication des éléments eux-mêmes. Les cellules jumelles ne paraissent point être en contact les unes avec les autres : elles semblent former une charpente laissant entre ses diverses parties des espaces vides qui rendent les rapports beaucoup plus difficiles à apprécier sur les préparations (1).

1° Les *cellules de Corti* sont, comme les cellules ciliées internes, régulièrement cylindriques. Elles ont un noyau avec un nucléole, rarement deux; elles sont granuleuses, au moins après la mort, à granulations foncées. Lavdowsky remarque toutefois que les granulations sont plus denses autour du noyau, ce qui n'a pas lieu dans les cellules ciliées internes (§ 563). Le noyau serait aussi moins gros, le plateau moins large et moins épais et le nombre de cils moins grand que dans celles-là. L'extrémité supérieure des cellules de Corti correspond aux anneaux de la membrane réticulée (§ 568). Il y a chez l'homme quatre et peut-être, d'après Waldeyer, cinq rangées de cellules de Corti.

2° La cellule de Deiters est de forme variable, en général conique. On ne voit pas de noyau : la substance cellulaire paraît plus dense à la périphérie; elle est moins granuleuse que la cellule de Corti; elle se fonce par l'acide osmique et se détruit très-facilement; il faut de grandes précautions pour l'observer. D'après Lavdowsky, la cellule de Deiters s'unit, par sa portion élargie, au corps de la cellule ciliée, dans les environs du noyau de celle-ci. Y a-t-il union intime des substances de deux éléments, ou seulement juxtaposition? Y a-t-il, même en réalité, deux éléments réunis? Chez l'adulte, on ne distingue pas la limite de ce qui appartient à l'une ou l'autre cellule, et on remarquera que la prétendue cellule de Deiters est dépourvue de noyau.

Les cellules jumelles présentent plusieurs sortes de prolongements qu'il nous reste à décrire, en dehors de l'extrémité libre chargée de cils. Ces prolongements sont au nombre de trois (voy. fig. 190) :

(1) Chez le jeune blaireau en particulier, nous trouvons les cellules de Corti comme soulevées à une certaine distance de la membrane basilaire, et maintenues en place seulement par l'adhérence de leur plateau aux parties qui constituent la membrane réticulée.

1° Un prolongement par lequel la cellule jumelle s'insère à la lame basilaire, *prolongement basilaire* (Waldeyer).

2° Un autre, par lequel elle se rattache à une phalange de la membrane réticulée, *prolongement phalangien* (Waldeyer).

3° Un dernier enfin, qui met en rapport la cellule jumelle avec une fibre nerveuse, *prolongement axile.*

§ 570.

Prolongement basilaire. — Il a les caractères assignés généralement à la cellule de Deiters; on voit tout à coup la masse commune de la cellule jumelle se réduire dans ses dimensions, perdre son aspect granuleux, devenir claire avec une apparence striée plus ou moins manifeste, et se prolonger ainsi obliquement en dehors et en bas, pour aller s'insérer à la lame basilaire. Ce prolongement semble se réduire en fibrilles vers son attache. Son insertion à la zone pectinée rappelle beaucoup celle des piliers externes. Il adhère peu, en tous cas, à la lame et s'en laisse détacher facilement. On voit sur certaines préparations les insertions de ces prolongements basilaires, disposées en quinconces, dessiner trois lignes (chez les animaux) à la surface de la zone pectinée.

§ 571.

Prolongement phalangien. — Il se détache de la partie moyenne de la cellule jumelle et s'amincit très-vite. Il se dirige obliquement en haut et en dehors pour venir s'insérer, en s'élargissant, à la face inférieure d'une phalange. Ce rapport est constant. Les prolongements des cellules de la première rangée vont s'insérer aux phalanges du deuxième rang; ceux de la dernière rangée de cellules s'attachent aux cadres terminaux.

En rapprochant cette description de celle que nous avons donnée des rapports des piliers internes et des cellules ciliées internes; en se rappelant, d'autre part, que les phalanges répondent aux prolongements de la tête des piliers externes (§ 568), on est conduit à envisager la partie de la cellule jumelle désignée sous le nom de cellule de Deiters, comme formant une charpente de soutien pour l'organe de Corti, au même titre que les piliers eux-mêmes.

§ 572.

Prolongement axile. — Ce prolongement n'est autre qu'une fibrille nerveuse primitive qu'on voit très-bien, sur certaines préparations, se détacher de la cellule de Corti au niveau du noyau ou un peu au-dessous, par une sorte de petite éminence. Ce prolongement, qu'on peut suivre parfois assez loin, présente les varicosités caractéristiques des fibrilles nerveuses primitives (§ 238).

§ 573. — **Cellules de soutien.**

Les cellules de soutien, situées en dehors des cellules jumelles, font la transition entre celles-ci et le reste de l'épithélium du canal cochléen. Elles répondent aux cadres terminaux de la membrane réticulée et rappellent un peu, par leur apparence, les cellules ciliées. Elles sont allongées, cylindriques, granuleuses ; seulement, elles ne portent pas de cils. Elles sont inclinées comme les cellules ciliées externes et semblent servir de soutien à l'organe de Corti, d'où est venu leur nom (*Stützzellen* de Henle).

§ 574. — **Cellules de Claudius** (1).

En dehors, les cellules de soutien passent elles-mêmes progressivement aux *cellules de Claudius* (Löwenberg) qui tapissent la zone pectinée jusqu'à l'insertion de la lame basilaire au ligament spiral. Ces cellules sont transparentes, pavimenteuses, disposées sur un seul rang. Leur face libre est légèrement bombée. Elles ont un noyau granuleux sur le cadavre (2).

§ 575. — **Membrane de Corti.**

La membrane de Corti peut être considérée comme une production cuticulaire embryonnaire, dont l'âge vient ensuite modifier les rapports. Elle offre des caractères anatomiques qu'on ne retrouve point ailleurs. Attachée, d'une part, à la face supérieure de la bandelette sillonnée, elle s'étend au-dessus du sillon spiral et semble reposer sur les cils des cellules ciliées (*membrana tectoria*, Henle), absolument comme l'étouffoir destiné à assourdir les vibrations d'un instrument

(1) Le travail de Claudius est de 1856, *Bemerkungen ueber den Bau der häutigen Spiralleiste der Schnecke* (*Z. f. wiss. Zool.*).

(2) Ces cellules contiennent chez le cochon d'Inde des vésicules de graisse (Lavdowsky).

à cordes. C'est du moins la comparaison qui vient à l'esprit, et elle est matériellement exacte (voy. fig. 190 et 193); mais il n'est nullement prouvé que le rôle de la membrane de Corti soit tel. Nous avons déjà dit (§ 562) que notre ignorance est absolue en ce qui concerne le fonctionnement des diverses parties de l'oreille interne.

La membrane de Corti est formée d'une substance homogène dans toutes ses parties, sans trace de noyaux. Mince au-dessus de la bandelette sillonnée, elle prend plus loin une grande épaisseur et, finalement, s'amincit de nouveau pour se terminer au-dessus des cellules de soutien par un bord flottant. On décrit, en conséquence, dans cette membrane trois régions : la première commence au moment où elle débute sur la bandelette sillonnée à partir du point même, comme le remarque Waldeyer, où l'on trouve les cellules enfoncées dans les sillons qui séparent les dents. La membrane s'épaissit d'abord peu à peu au-dessus du sillon circulaire : c'est la seconde zone. Dans la troisième, la membrane redevenue très-mince et comme chiffonnée sur son bord libre répond à peu près au dernier rang des cellules jumelles; cette troisième zone est parfois très-peu distincte (voy. fig. 193).

Il est fréquent d'observer à la face inférieure de la membrane de Corti, dans cette dernière région, une sorte de réseau sur la signification duquel il est impossible de se méprendre : c'est l'empreinte d'un épithélium. Les coupes montrent que les mailles de ce réseau répondent à autant de dépressions séparées par des crêtes aiguës.

La membrane de Corti observée par sa face supérieure se montre finement striée dans le sens radial. Cet aspect se retrouve sur les coupes dans toute l'épaisseur de la membrane. Les stries s'y présentent comme obliques, de haut en bas et de dedans en dehors.

§ 576. — Distribution des nerfs.

Nous avons laissé (§ 550) les fibres nerveuses au moment où, perdant leur myéline et traversant les orifices de la zone perforée, elles entrent dans le canal cochléen; il est probable qu'à ce niveau les cylindres d'axe eux-mêmes se divisent en fibrilles nerveuses primitives qui suivent une marche indépendante. Ces dernières (d'après Lavdowsky) se diviseraient alors en deux groupes principaux, l'un se perdant au voisinage des cellules ciliées internes, tandis que l'autre, traversant la couche granuleuse et franchissant la voûte, irait constituer les prolongements axiles des cellules jumelles (§ 572).

Toutes ces fibrilles élémentaires sont remarquables par leur aspect variqueux (*tröpfenförmig*). Ces varicosités, espacées communément de 40 à 50 μ environ, existeraient, d'après Lavdoswky, même sur les fibrilles observées vivantes au moyen de procédés convenables.

Les fibrilles qui ne s'arrêtent pas au voisinage des cellules ciliées internes s'engagent entre les piliers internes. Arrivées dans le tunnel, elles se divisent en deux parts : les unes, traversant celui-ci vers la moitié de sa hauteur, sont les *fibres radiaires;* l'autre portion, s'appliquant contre la lame basilaire, suit la direction même du tunnel : ce sont les *fibres longitudinales.*

Fig. 193. — Fibrilles nerveuses dans le tunnel, chez le chat. Comparez la figure 190. — *a*, portion de la bandelette sillonnée vue par la coupe et présentant à gauche le sillon spiral rempli par des cellules claires à noyaux sphériques. Au-dessus du sillon s'avance la membrane de Corti, appliquée en *b* sur la bandelette sillonnée. *c*, tubes du nerf cochléen allant traverser la lame basilaire au voisinage de la couche granuleuse, dont les noyaux sont surmontés d'une cellule ciliée interne portant trois cils. Le pilier externe est légèrement infléchi par accident de préparation ; dans le tunnel on distingue les deux cellules basilaires munies de leur noyau arrondi et entre elles des fibrilles nerveuses suivant, sous la voûte, des directions diverses, et offrant de place en place de petites varicosités. (Gr. 150/1.)

Les fibres radiaires ne traversent pas directement la voûte d'une paroi à l'autre : elles s'inclinent toujours plus ou moins dans le sens de la longueur du tunnel, et on peut voir des fibres aller ainsi s'engager entre les piliers externes à une distance représentée par soixante de ceux-ci. Les fibres radiaires ne s'anastomoseraient jamais et les fibres longitudinales, au contraire, formeraient un riche plexus (Lavdowsky).

Les fibres radiaires, après avoir franchi les piliers externes, prennent à leur tour une direction parallèle à l'axe de l'organe de Corti, et se réunissent en faisceaux pour chaque rangée de cellules jumelles. Ces faisceaux sont placés en dehors de la rangée à laquelle chacun correspond.

§ 577. — Développement.

La portion du rocher qui enveloppe le limaçon est d'abord cartilagineuse. On peut la retrouver telle sur l'enfant d'un an (Gottstein). Au contraire, la columelle et la lame spirale paraissent se développer par ossification directe.

Le canal cochléen résulte, comme les canaux demi-circulaires (§ 546), d'une involution de la vésicule cérébrale postérieure : les cellules qui le tapissent sont, à ce point de vue, les homologues des cellules de l'épendyme et des canaux demi-circulaires. Le premier phénomène évolutif qu'elles présentent est, vers la partie infé-

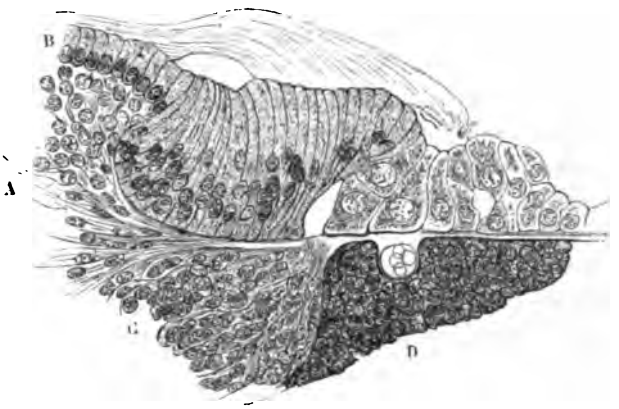

Fig. 194. — Coupe de l'organe de Corti d'un embryon de mouton de 35 centimètres de long. A, coupe de la bandelette sillonnée dessinant le sillon spiral comblé par de longues cellules épithéliales. B, épithélium recouvrant la bandelette sillonnée, encore distinct au-dessus d'elle, se continuant avec les longues cellules du sillon, qui elles-mêmes se continuent avec les cellules plus larges, moins granuleuses, à noyaux plus volumineux, du petit bourrelet. Parmi ces dernières, deux grandes cellules coniques, traversant toute la hauteur de l'épithélium, semblent destinées à devenir les piliers. Des lacunes sont en voie de formation. C, nerf cochléen embryonnaire, avec noyaux, se rendant à un des orifices, très-visible de la zone perforée. D, masse de tissu lamineux au-dessous de la lame basilaire, dans laquelle est creusé, à ce niveau, le vaisseau spiral.

rieure du canal cochléen, une multiplication et un allongement par suite desquels ces cellules constituent deux bourrelets. Le plus volumineux avoisine la bandelette sillonnée déjà reconnaissable et recouverte, à cette époque, d'une couche épithéliale bien distincte. Ce bourrelet remplit tout le sillon spiral et s'étend jusqu'aux orifices de la zone perforée qu'il paraît dépasser. Le second bourrelet, plus petit, fait suite au premier en dehors, et se continue par transition avec l'épithélium qui tapisse le reste du canal cochléen. Cet état persiste jusque vers le cinquième ou le sixième mois,

époque où l'on voit les éléments des deux bourrelets se différencier. Il est facile de se rendre compte, par la figure ci-dessus, que l'organe de Corti, ainsi que Böttcher l'a indiqué, dérive du petit bourrelet; tandis que le gros bourrelet se déprime et devient l'épithélium du sillon spiral. Böttcher signale sur un embryon de mouton de 9,5 centimètres une mince pellicule striée radiairement, qui s'étend, dès cette époque, sur les bourrelets. Cette pellicule est le premier rudiment de la membrane de Corti, dont la partie la plus épaisse correspond au gros bourrelet.

Cependant, la bandelette sillonnée se développe; la crête acoustique se projette en dehors et accentue ainsi l'excavation du sillon spiral, en même temps que le gros bourrelet, de son côté, se déprime. Mais la membrane de Corti ne suit pas le retrait des cellules à la surface desquelles elle s'était d'abord formée, et qui se trouvent ainsi séparées d'elle : il se fait donc, à ce niveau, un vide dont la figure ci-dessus indique nettement les rapports. Ce vide est le premier indice de l'excavation du sillon spiral; il s'élargit de plus en plus par l'affaissement progressif du gros bourrelet, dont le rôle propre paraît être précisément de former la membrane de Corti. En même temps que celle-ci se détache des cellules qui correspondaient dans le principe à sa zone moyenne (§ 575), la saillie toujours plus grande de la crête porte la membrane en dehors jusqu'au-dessus de l'organe de Corti dérivé des éléments du petit bourrelet.

Gottstein fait encore provenir du gros bourrelet la zone granuleuse. Au contraire, les cellules ciliées internes, les piliers, les cellules jumelles, dérivent toutes des éléments du petit bourrelet. Les cellules de celui-ci se distinguent de bonne heure par leur corps plus transparent, leur noyau plus volumineux et plus arrondi que dans le grand bourrelet. On voit également au milieu de ces cellules se produire des lacunes, comme celles que nous avons eu fréquemment l'occasion de signaler entre les éléments de divers tissus d'origine lamineuse (§ 66) ou épithéliale (p. 520, note 2). Ces lacunes répondront au tunnel et aux écartements entre les cellules jumelles (§ 569).

Au début, on ne saurait distinguer la destinée individuelle des cellules du petit bourrelet. Celle-ci s'accuse progressivement; sur la coupe que nous donnons, on reconnaît au-dessus du vaisseau spiral les deux cellules d'où proviendront les piliers. On trouve toujours ainsi deux cellules dont l'ensemble représente à peu près un triangle isocèle avec une ligne de séparation verticale; dans ces deux cellules, le noyau occupe une position inférieure; on ne le voit jamais se multiplier. Plus tard, les deux cellules s'écartent par la base, tandis

qu'elles restent unies par le sommet pour constituer l'arcade de Corti.

En dehors du petit bourrelet, un certain nombre de cellules ayant les mêmes caractères sont seulement plus déprimées : elles font le passage à l'épithélium moins modifié qui avoisine l'insertion de la lame basilaire au ligament spiral.

§ 578. — Étude du limaçon.

L'organe de Corti s'altère très-rapidement après la mort ; cependant on peut, surtout dans la saison froide, se procurer assez facilement des rochers de nouveau-nés, où les diverses parties de l'oreille interne ont encore gardé toutes les apparences qu'elles ont sur les sujets entièrement frais. L'examen de ces parties est toujours long et difficile. Il est indispensable de comparer continuellement des vues normales avec l'aspect des coupes minces radiales. On n'oubliera pas, à propos de ces dernières, qu'une coupe, pour être bien démonstrative, doit passer par l'axe même du limaçon et qu'on ne peut jamais en faire qu'un très-petit nombre qui soient dans de bonnes conditions. Il importera donc tout d'abord de bien s'orienter, de conduire ses coupes parallèlement à l'axe de la columelle, et de surveiller spécialement les rares coupes passant par l'axe même du limaçon.

Un des animaux sur lesquels l'étude de l'organe de Corti se fait le mieux est le chat. Gottstein observe les éléments de l'organe de Corti frais dans l'humeur vitrée ou dans une solution d'acide osmique à 1 pour 2000-3000. Il laisse également macérer les pièces dans le même acide à 1 pour 500-1000. Pour faire des coupes totales, Gottstein place d'abord le limaçon convenablement ouvert, pendant vingt-quatre heures dans une solution à 1 pour 100 de chlorure de palladium ou à 0,5-1 pour 100 d'acide osmique ; puis il le met un temps égal dans l'alcool absolu. On procède ensuite à la décalcification en portant la pièce dans l'acide chromique à 1/4-1 pour 100 ou dans du chlorure de palladium à 0,1 pour 100 auquel on ajoute 1/10e d'acide chlorhydrique. Le fragment est alors saisi dans un morceau de substance cérébrale ou de tissu hépatique frais, et le tout plongé dans l'alcool. Si on se sert de tissu hépatique, on y creuse une cavité où la pièce est immobilisée au moyen de gélatine glycérinée.

Nuel (*loc. cit.*), pour étudier les nerfs de l'organe de Corti, ouvre le limaçon et laisse les pièces une demi-journée dans l'acide osmique à 1 1/2 pour 100. Hensen expose simplement l'organe à la vapeur d'acide osmique.

Nous avons enfin, indiquer un procédé qui nous a donné de très-[illegible] résultats. Le rocher de l'animal dont on veut étudier l'organe de l'ouïe est [illegible] par un coup de marteau, ou au moyen d'une forte [illegible] dont les mors sont placés de manière à amener la rupture du rocher sans qu'il soit contus. Une goutte d'acide osmique concentré est versée sur les fragments en vue; après un contact de quelques minutes, on enlève sous l'eau la lame basilaire avec les parties molles qu'elle supporte. On les dissocie et on peut même, sur certains fragments, pratiquer des coupes à la planchette; mais il faut avoir soin dans ce cas d'enlever d'abord la membrane de Corti qui peut gêner beaucoup.

La dissociation après un long séjour dans la liqueur de Müller donne également d'excellents résultats.

CHAPITRE XVIII

APPAREIL URINAIRE

---

§ 579.

Nous joindrons, dans ce chapitre, à l'étude des reins et de la vessie, celle du canal de l'urèthre chez l'homme et chez la femme. Nous avons dit (§ 256) les raisons qui nous avaient engagés à rapprocher l'étude des capsules surrénales de celle du système nerveux. Ici se place, au contraire, l'étude des corps de Wolff ou reins transitoires de l'embryon (1).

I. — CORPS DE WOLFF.

§ 580.

Les corps de Wolff, ainsi nommés d'après l'anatomiste qui les a découverts au siècle dernier, sont aussi désignés sous les noms de « Reins d'Oken » et de « Reins primitifs ». Ce sont, en effet, de véritables reins constitués presque exactement comme ceux de l'adulte. Ils remplissent, en ce qui touche la fonction urinaire, un rôle transitoire analogue à celui que jouent les branchies précédant les poumons chez les batraciens.

En 1873, Romiti montra que le corps de Wolff, ou plutôt le canal qui le représente au début, résulte d'une involution de l'épithélium tapissant la cavité pleuro-péritonéale (§ 56). Cette involution étu-

(1) Nous renvoyons pour la topographie des corps de Wolff et des différents organes qui en dérivent chez l'embryon, à la thèse de M. Beauregard : *Contribution à l'étude du développement des organes génito-urinaires chez les mammifères*, Paris, 1877.

diée depuis par Kowalewsky (1) se fait vers la quarante-huitième heure, très-haut en arrière du cœur, sous forme d'un entonnoir plein d'abord, dirigé vers la périphérie de l'animal, et dont l'extrémité se bifurquant s'incurve à la fois en avant et en arrière. La continuité est bientôt rompue entre ce cylindre épithélial plein parallèle à l'axe du corps, et son origine attenante à la cavité pleuro-péritonéale. Cette traînée cellulaire se trouve placée tout d'abord en dehors de la prévertèbre, immédiatement au-dessous et au contact du feuillet externe du blastoderme (2). Par son extrémité postérieure, elle va rejoindre l'intestin dans la région qui deviendra le cloaque.

FIG. 195. — Fragment du corps de Wolff d'un embryon de mouton de 20 millimètres, montrant les parois des conduits tapissées d'un rang unique de cellules. (Gr. 150 1.)

Ce filament plein semble éprouver, par suite du développement des parties environnantes, une sorte de migration qui le rapproche de la cavité pleuro-péritonéale, près de laquelle on le retrouve au-dessous de l'épithélium germinatif (§ 56 et fig. 11). En même temps il se creuse en canal par un ordre nouveau des cellules dont il est composé; une cavité circulaire se forme entre elles, puis le canal donne des rameaux creusés en doigt de gant comme les bronches naissantes (§ 460), greffés perpendiculairement sur le canal et se dirigeant tous en dehors. Ces conduits sont étroits, d'abord rectilignes; plus tard ils se contournent. Les cellules qui les tapissent, chez le poulet (vers la soixantième heure), sont polyédriques à noyau sphérique; celui-ci mesure environ 5 μ de diamètre; les cellules ont le double tout au plus, et les conduits qu'elles limitent, au début, mesurent également 5 μ environ. Plus tard ces conduits se dilatent

(1) Voy. *Hofmann und Schwalbe's Jaresb. der Anat. u. Phys.*, IV Bd., p. 448.

(2) Voy. sur l'importance de ces rapports primitifs du corps de Wolff avec les cellules du feuillet externe du blastoderme, pour l'explication des kystes dermoïdes et des kystes de l'ovaire : G. Pouchet, *Sur le développement des organes génito-urinaires*, in *Annales de Gynécologie*, août-septembre 1876, p. 12 et 13.

enveloppent, par leur extrémité, des glomérules vasculaires ues à ceux du rein. Sur un embryon de mouton de 20 mil- es de long (fig. 195), les conduits du corps de Wolff sont és d'un épithélium semblable à celui qui vient d'être décrit, ils sont beaucoup plus larges : ils ont de dix à quinze fois le être des cellules (1).

remarque une différence dans la direction des canaux du de Wolff à la partie antérieure ou supérieure, et à la partie pos- ure de l'organe : dans la première, les canaux sont généralement és transversalement ; dans la seconde, au contraire, ils sont pa- les à l'axe du corps. Les glomérules paraissent constitués comme du rein. Le conduit excréteur placé en dehors et en avant est sidérable, déprimé ; il ne possède pas de paroi lamineuse spéciale. épithélium est exactement semblable à celui des canaux excréteurs. derniers sont séparés par une mince couche de tissu lamineux em- onnaire.

§ 581. — Canal de Müller.

Nous devons décrire à cette place un conduit découvert par Jean üller, et qui porte son nom. On trouve tout d'abord ce conduit à la artie antérieure et externe du corps de Wolff, dans la trame lami- euse qui sépare son canal excréteur de l'épithélium germinatif voy. § 580). Il apparaît au cinquième jour, chez le poulet, vers e haut du corps de Wolff, par un procédé génésique tout à fait nalogue à celui qui a donné naissance au conduit de Wolff primitif : on voit une portion de l'épithélium germinatif rentrer au-dessous de lui-même, se recourber en pointe et s'avancer d'avant en arrière pour aller rejoindre le cloaque. Cette poussée cellulaire, pleine d'abord, se creuse ensuite en canal. Celui-ci arrive contre les parois du cloaque, mais ne s'y ouvre pas dès l'origine ; il ne communique que beaucoup plus tard avec lui. En haut, le canal de Müller, contrairement au canal de Wolff, demeure ouvert dans la cavité pleuro-péritonéale : son orifice deviendra chez la femelle des mammifères le pavillon de la trompe, tandis que le reste du canal formera la trompe

(1) Certaines préparations montrent, au milieu de ces conduits, une sorte de réticulum dû aux lignes de contact de gouttelettes sarcodiques qui se sont mutuellement comprimées et qui semblent avoir laissé le squelette de leurs parois, assez analogue, sauf les dimensions, à une tranche extrêmement mince de moelle de sureau. Il conviendra de se mettre en garde contre cette cause d'erreur qui peut se présenter dans un certain nombre de cavités ainsi tapissées par un épithélium pavimenteux.

elle-même et l'utérus, celui-ci résultant de la soudure des deux canaux de Müller dans une partie de leur étendue. Chez le mâle le canal de Müller disparaît de bonne heure dans presque toute sa longueur; la portion inférieure subsiste seule en se soudant à celle de l'autre côté pour devenir l'utricule prostatique (§ 624).

§ 582. — Destinée du corps de Wolff.

Müller avait déjà noté que les canalicules de la partie supérieure du corps de Wolff, différents dès l'origine par leur direction (§ 580), se distinguent bientôt aussi, par leur plus petit volume, de ceux du reste de l'organe. Banks, en 1864, et Dursy, en 1865, insistèrent à leur tour sur cette différence. En 1870, Waldeyer fit nettement la distinction entre la région supérieure du corps de Wolff, qu'il appelle *région* ou *partie sexuelle*, et l'inférieure à laquelle il a donné le nom de *partie rénale*. Cette division est importante au point de vue de la destinée de l'organe, bien qu'elle ne réponde à l'origine à aucune différence de structure.

Chez le mâle, la région supérieure ou sexuelle devient l'*épididyme* dont les canaux se continuent naturellement avec le canal déférent, qui dérive lui-même directement du canal excréteur du corps de Wolff. La région rénale devient le *corps innominé de Giraldès* (*parépididyme* de Henle, *paradidyme* de Waldeyer).

Chez la femelle, les deux régions du corps de Wolff ont de même une destinée différente. La partie supérieure ou sexuelle forme le *corps de Rosenmüller* ou *époophore* de Waldeyer; la région rénale devient le *parovarium* de His ou *paroophore* de Waldeyer. Celui-ci consiste en traînées celluleuses munies d'une cavité centrale que l'on peut retrouver assez tard dans le hile de l'ovaire. Les cellules de ces traînées conservent le caractère épithélial. On les découvre facilement chez la vache et la chienne pendant le jeune âge (1).

En résumé, le corps de Wolff est le terrain commun sur lequel se développeront les testicules, les ovaires et les trompes. L'organe lui-même deviendra, chez le mâle : 1° l'épididyme, 2° le corps de Giraldès ou paradidyme (Waldeyer), 3° le canal déférent. Chez la femme, il donnera : 1° le corps de Rosenmüller ou époophore (Waldeyer), 2° le parovarium ou mieux paroophore (Waldeyer).

(1) Chez la poule, le parovarium forme un corps jaune opaque, considérable, que l'on aperçoit en arrière de l'ovaire et en avant du rein.

II. — REIN.

§ 583. — Capsule. Distribution vasculaire.

La capsule qui enveloppe le rein est formée de tissu lamineux ordinaire avec des fibres élastiques très-fines. Eberth a décrit au-dessous d'elle un réseau extrêmement délicat de fibres-cellules (1).

On distingue sur la coupe du rein deux substances nettement reconnaissables à leur aspect : 1° celle dite *corticale* se prolongeant par les *colonnes de Bertin ;* 2° la substance des *pyramides de Malpighi*. Celle-ci a une apparence fibroïde due à la direction commune des canaux urinifères et des vaisseaux capillaires qui la composent. Ces canaux, au contraire, offrent dans la substance corticale une disposition confuse.

Si l'on observe la distribution vasculaire d'un rein injecté, on voit que les divisions de l'artère et de la veine se répandent à peu près à la limite qui sépare la substance corticale et la base des pyramides. A partir de ce niveau, les artères envoient des branches, *artères interlobulaires*, qui s'élèvent vers la surface de l'organe, dans une direction normale à celle-ci. Même à un faible grossissement, on voit que chacune de ces branches forme une espèce de grappe chargée de grains. En effet, de place en place se détachent d'elle, tout à l'entour, des artérioles qui vont à distance, sans se ramifier, aboutir à un peloton vasculaire, le *glomérule de Malpighi*.

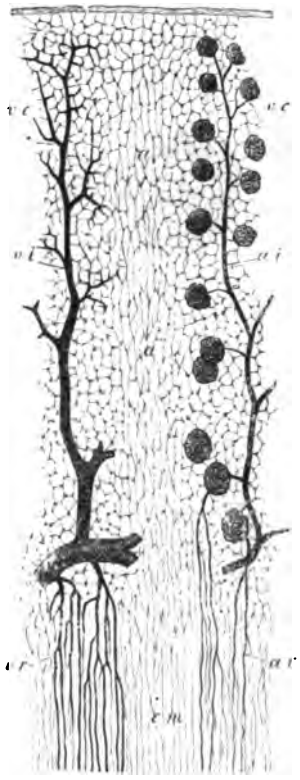

Fig. 196 (d'après Kölliker). — Vaisseaux de la substance corticale d'un rein de lapin injecté. Pour simplifier la figure, on n'a représenté à droite que les ramifications artérielles, et à gauche les ramifications veineuses ; *ai*, artère interlobulaire portant des glomérules ; *vc*, réseau capillaire se modifiant en *a* pour accompagner les tubes droits et se continuant d'autre part avec la veine interlobulaire *vi* ; *ar*, artérioles droites ; *vr*, veinules droites ; *cm*, réseau capillaire des pyramides.

(1) *Ueber die Muskeln der Niere*, in *Centralblatt*, n° 15, 1872. — On n'oubliera pas toutefois que les vaisseaux de l'organe ont des parois fortement musculaires (§ 168) dont l'action suffit peut-être à expliquer les changements de volume du rein notés par les physiologistes, quand on agit sur certains nerfs qui s'y rendent. Henle a même décrit, sur les artères de petit diamètre, des faisceaux de fibres-cellules à direction longitudinale.

§ 584. — Glomérule de Malpighi.

Ce peloton mesure, chez l'homme, de 130 à 220 μ de diamètre : il est enveloppé par une mince membrane ou *capsule*. Il reçoit, d'un côté, l'artère à l'extrémité de laquelle il semble être porté, et d'autre part il donne un vaisseau efférent qui en sort tantôt au voisinage de l'insertion de l'artériole, tantôt plus loin; et qui paraît se diriger, au

Fig. 197. — A, figure montrant comment est constitué un glomérule de Malpighi. *af*, artériole afférente, *ef*, vaisseau efférent. (Gr. 75/1.) — B (d'après Bowmann). Trois glomérules, dont deux *ee* sont encore enveloppés par leur capsule de Müller se continuant avec un tube contourné *f*. (Gr. 70/1.)

moins pour les glomérules situés près de la base des pyramides, vers le sommet de celles-ci (comp. fig. 196). Le glomérule est formé par le réseau capillaire réunissant les deux vaisseaux. En effet, l'artériole à peine entrée dans la capsule qui limite le glomérule se divise en plusieurs branches (4 à 8 environ) qui se ramifient elles-mêmes, se contournent, mêlent leurs anses et se réunissent de nouveau comme elles s'étaient divisées, pour former le vaisseau efférent. Celui-ci est encore, par sa constitution et par sa distribution (§ 587), une artériole

(Kölliker). La disposition et les rapports exacts des capillaires dans le glomérule sont difficiles à déterminer : on y parvient surtout en les injectant avec une masse résistante et élastique, telle que la gélatine, et en les dissociant ensuite au moyen d'aiguilles sous le microscope. D'après Ludwig, chaque division première de l'artériole formerait un réseau admirable propre, qui se condenserait de nouveau indépendamment des autres, pour former un des troncs dont la réunion constitue l'artériole efférente.

La capsule (*capsule de Müller* ou *de Bowman*) qui enveloppe le glomérule est hyaline, de forme en général sphérique; elle se continue avec la paroi propre d'un tube urinifère (§ 586). Elle est tapissée intérieurement d'une couche de cellules épithéliales plates, d'où l'on passe par transition à l'épithélium du tube (1). La présence de ces cellules lamelleuses est facile à constater chez les batraciens par simple imbibition dans une solution faible de nitrate d'Ag (Chrzonsczewsky). Les injections argentiques dans les artères sont encore un excellent moyen d'en démontrer l'existence (Nis et Roth).

On admet de plus qu'à l'intérieur de la capsule, soit le glomérule dans son ensemble, soit individuellement les capillaires qui le composent, sont revêtus d'un mince épithélium. L'existence de celui-ci, en tout cas, est assez difficile à démontrer; et on devra distinguer avec soin les noyaux attribués aux cellules de ce revêtement, des noyaux des capillaires eux-mêmes. Le double épithélium de la capsule et du glomérule serait, d'après Seng (*Centralblatt*, 13 janvier 1872), très-visible chez le fœtus (voy. § 591).

§ 585. — Tubes urinifères.

Ces tubes qui continuent les capsules suivent un trajet extrêmement complexe et dans lequel ils changent plusieurs fois de diamètre et d'apparence. Après un étranglement au point même où ils abandonnent le glomérule, ils se dilatent, se contournent et s'enchevêtrent les uns les autres. C'est à cette particularité que les coupes de la substance corticale doivent leur aspect (voy. fig. 199). Après avoir ainsi décrit des anses plus ou moins nombreuses, le tube urinifère se rétrécit tout à coup et, devenant rectiligne, descend dans une pyramide. Après un trajet de même longueur pour tous les tubes, il se recourbe parallèlement à lui-même, et remonte de nouveau dans la substance cor-

(1) Chez les batraciens et les poissons, la transition entre ces deux épithéliums se fait par des cellules à cils vibratiles signalées pour la première fois par Bowman. Le courant que déterminent les cils va de l'intérieur de la capsule dans les tubes.



ticale plus haut que le glomérule d'où il est sorti. Là il présente une dilatation et des sinuosités nouvelles. En même temps il s'anastomose avec d'autres tubes semblables pour former un conduit commun ou *tube collecteur* qui se dirige à son tour en droite ligne vers le sommet de la papille.

On ne compte pas moins de cinq changements de diamètre dans ce trajet des tubes urinifères (fig. 198) :

1° L'étranglement à la sortie de la capsule ;

2° La région contournée qui succède à celui-ci, où le tube est large ;

3° Le diamètre étroit qu'il prend, au contraire, quand il devient rectiligne et descend dans la pyramide, pour remonter ensuite vers la périphérie de l'organe après avoir décrit une anse ; dans toute cette étendue, le tube prend le nom de *tube de Henle ;*

4° Le nouvel élargissement qu'il présente, quand il suit de nouveau une marche sinueuse dans la substance corticale ;

5° Enfin un dernier rétrécissement avant de perdre son individualité en s'anastomosant avec d'autres tubes urinifères, pour constituer le *tube collecteur*. Celui-ci, dont la marche est d'abord ascendante, s'unit lui-même à d'autres tubes collecteurs dans son trajet vers la papille, en sorte que le nombre de ces tubes diminue de la base au sommet de la pyramide.

FIG. 198 (d'après Kölliker). — Figure schématique du trajet des canalicules urinifères. 1, limite de la substance corticale et de la substance médullaire. 2, surface du rein. *a*, glomérules. *b*, canaux tortueux se continuant par une portion plus rectiligne *c*, avec les tubes descendants de Henle *d*; *ef*, tubes ascendants de Henle; *g*, terminaison de ceux-ci se réunissant en *h* pour former un tube collecteur *k*.

Dans la substance corticale, les tubes collecteurs se rapprochent et se

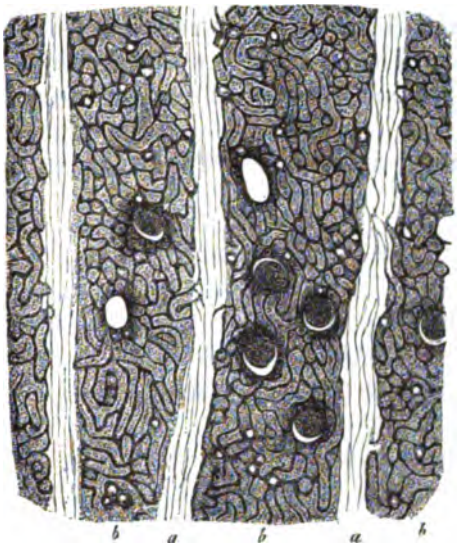

FIG. 199 (d'après Kölliker). — Section verticale de la substance corticale d'un rein de porc. *a*, tubes collecteurs; *b*, canaux tortueux avec quelques corpuscules de Malpighi. (Gr. 50/1.)

groupent déjà, formant au milieu de celle-ci, sur les coupes, des

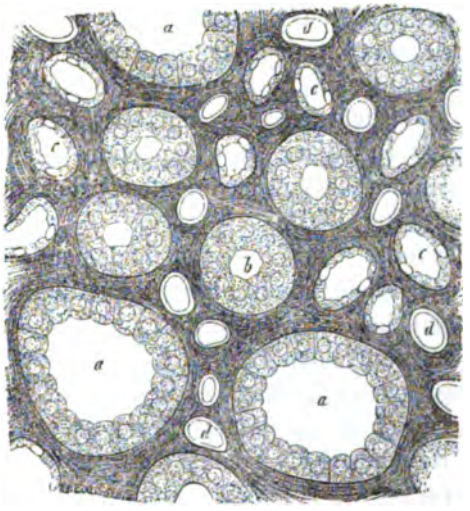

FIG. 200 (d'après Kölliker). — Coupe transversale vers la base d'une pyramide d'un rein de porc. — *a*, gros tubes collecteurs tapissés par un épithélium prismatique; *b*, tubes ascendants de Henle; *c*, tubes descendants de Henle; *d*, vaisseaux. (Gr. 400/1.)

sortes de rayons qui séparent les grappes de glomérules de Malpighi portées par chaque artère interlobulaire.

La figure 200 montre le diamètre relatif des différentes régions des tubes urinifères chez le porc. Chez l'homme il varie généralement de 25 à 50 μ. On peut observer parfois très-bien les anses des tubes de Henle dans la région moyenne de la pyramide, sur des individus chez lesquels ils se sont injectés naturellement par un dépôt urinaire. Il est à noter, comme dernière remarque importante, que les canaux de Henle présentent parfois un diamètre variable dans différents points de leur étendue.

§ 586.

Les tubes urinifères, tant à la sortie de la capsule que quand ils sont réduits à l'état de tubes de Henle, ou quand, devenus canaux collecteurs, ils vont aboutir à la papille, offrent partout, comme la capsule elle-même, une paroi propre facilement isolable des tissus environnants, tapissée intérieurement d'une seule couche de cellules épithéliales. Cette paroi propre est hyaline, transparente, sans stries, sans granulations, sans noyaux. Elle mesure, en général, moins de 1 μ d'épaisseur, mais elle est relativement solide et élastique.

L'épithélium s'altère très-rapidement après la mort. Sa forme varie suivant la portion du tube urinifère que l'on envisage. Dans la région large et tortueuse, il est pavimenteux avec les dimensions des cellules à peu près égales dans tous les sens. Dans la partie descendante des tubes de Henle, au contraire, l'épithélium est très-mince, presque plat, ce qui l'a fait autrefois méconnaître, au point qu'on avait confondu les tubes de Henle avec les capillaires qui suivent, mêlés à eux, le même trajet rectiligne. Dans la portion ascendante des tubes de Henle, l'épithélium redevient pavimenteux ; il est prismatique dans les tubes collecteurs (fig. 200).

Les cellules des tubes urinifères, principalement dans la substance corticale, sont chargées de nombreuses granulations qui donnent au tissu un aspect blanchâtre particulier. Ces cellules ont de un à deux noyaux sphériques, relativement volumineux. Elles sont molles, friables. Au contact de l'eau elles se gonflent et deviennent irrégulières ; dans ce cas, les tubes paraissent complétement remplis, et l'on n'en aperçoit plus la lumière. Heidenhain (1) a décrit dans ces éléments une structure striée, à stries perpendiculaires, comme toujours, à la paroi des tubes. Cette apparence semble indiquer, de même que pour les conduits excréteurs des glandes salivaires et lacrymales (§§ 112, 390 et 531), la

(1) *Mikroskopische Beiträge zur Anat. und Phys. der Nieren* in *Max Schultze's Arch.*, t. X, 1 Heft.

coexistence dans la cellule de deux substances, l'une plus hyaline, l'autre plus granuleuse (§ 19). Cette structure, d'après Heidenhain, est facile à constater par les réactifs colorants sur des reins macérés dans le bichromate d'ammoniaque.

§ 587. — Vaisseaux et nerfs.

Le vaisseau efférent du glomérule, qui est, ainsi qu'on l'a vu (§ 584), une artériole, se distribue d'une manière un peu différente selon la place occupée par le glomérule (voy. fig. 196). En sortant des glomérules plongés profondément dans la substance corticale, le vaisseau large de 9 à 18 μ se résout presque immédiatement en un réseau capillaire extrêmement riche, dont la largeur et la forme des mailles sont déterminées par la présence des tubes urinifères. Les mailles sont polyédriques dans les endroits où les tubes se contournent sur eux-mêmes; elles sont plus allongées au voisinage des tubes collecteurs réunis par groupes dans la substance corticale (fig. 199). Ce réseau capillaire aboutit à des veinules qui suivent la même direction que les artères interlobulaires, mais sans toutefois accompagner celles-ci.

Les vaisseaux efférents des glomérules qui avoisinent la base des pyramides offrent une disposition un peu différente. Ils s'enfoncent directement dans les pyramides et se divisent en capillaires qui marchent parallèlement les uns aux autres, et parallèlement aux tubes de Henle et aux tubes collecteurs. Arnold a dénommé ces vaisseaux efférents *artérioles droites*. Leurs capillaires vont former dans la substance des pyramides un réseau à mailles très-allongées dans la direction des tubes. Finalement, ils se perdent en partie dans le réseau capillaire des colonnes de Bertin, analogue à celui de la substance corticale (Kölliker).

D'autres capillaires émanés des mêmes artérioles droites décrivent au sommet de la papille un élégant réseau qui enveloppe les orifices des tubes collecteurs, et remontent ensuite former les *veinules droites* d'Arnold, qui suivent également la direction des tubes de la pyramide, pour se jeter à la base de celle-ci dans les troncs veineux.

Lymphatiques. — Les lymphatiques sont surtout abondants dans la substance corticale où ils forment des mailles serrées autour des sinuosités des tubes urinifères. Ces lymphatiques communiquent librement avec ceux de la capsule. Dans les pyramides, ils suivent en général la même direction rectiligne que les vaisseaux sanguins.

§ 588. — Trame lamineuse.

Si l'on ajoute aux diverses parties que nous venons d'énumérer une trame de tissu lamineux accompagnant — comme partout d'ailleurs — le système vasculaire du rein, on se rendra compte de toutes les apparences offertes par les coupes pratiquées sur l'organe injecté ou non. La substance corticale présentera une disposition confuse des tubes contournés sur eux-mêmes et que la section aura intéressés dans divers sens (fig. 199). Les pyramides, au contraire, montreront sur les coupes faites suivant l'axe, des tubes parallèles les uns aux autres, tubes collecteurs, tubes de Henle, vaisseaux (artérioles et veinules droites d'Arnold). Les coupes transversales montreront les lumières de diamètre variable de ces différents conduits (fig. 200), dont les parois seront séparées les unes des autres par une trame lamineuse plus ou moins dense.

Vers le sommet de la papille on peut voir, sur des injections favorables poussées par l'uretère, les conduits collecteurs s'aboucher les uns dans les autres, comme l'indique la figure 198.

§ 589. — Étude du rein.

Les tubes urinifères s'isolent facilement par la dilacération du parenchyme, ou quand on racle avec le tranchant d'un scalpel une coupe de l'organe. La paroi propre et l'épithélium sont très-distincts lorsqu'on s'est servi du sérum du sang ou d'une solution d'albumine comme véhicule. A côté des tubes entiers et encore tapissés de leur épithélium, on trouve toujours, dans les préparations de ce genre, de nombreuses cellules isolées ou réunies par groupes, ou formant même de longues gaînes continues. C'est en étudiant les pyramides qu'on rencontre surtout ce dernier accident de préparation. Il n'est pas moins fréquent de trouver des lambeaux de paroi propre, plus ou moins étendus, mais ordinairement plissés sur eux-mêmes et presque méconnaissables.

Pour démontrer les connexions des vaisseaux et des glomérules, Isaac conseille (1) d'enlever sur une coupe de substance corticale des raclures épaisses de tissu ; on les introduit avec de l'eau un peu salée ou du sérum dans un tube à expérience et on les secoue fortement, ou bien encore on les fait bouillir dans de l'eau contenant une

(1) Voy. *Journal de la physiologie*, 1858, p. 577.

goutte environ d'acide sulfurique pour 30 grammes ; on laisse reposer ; on lave le résidu et dans celui-ci on découvre ordinairement un certain nombre de capsules de Müller se continuant d'un côté avec le tube urinifère et encore attenant de l'autre à ses artérioles (fig. 197).

Sur les reins frais, les glomérules sont le plus souvent naturellement injectés par le sang, et on les reconnaît sans peine dans le champ du microscope quand on emploie un faible grossissement. On les voit encore mieux sur les coupes pratiquées après une injection artificielle. En poussant une masse fine par les artères, on réussit presque toujours à injecter du même coup tout le réseau capillaire de la substance corticale et des pyramides.

On peut injecter les tubes urinifères par les uretères à la condition de prendre une masse à injection très-coulante, et même simplement de l'eau chargée de bleu de Prusse soluble (1).

Les coupes minces seront pratiquées sur des fragments conservés dans l'acide chromique faible ou la liqueur de Müller.

§ 390. — Bassinets. Uretères.

Le bassinet et les uretères sont formés d'une couche externe de tissu fibreux, d'une couche moyenne de fibres musculaires lisses et d'une muqueuse.

Les fibres musculaires de la couche moyenne forment des faisceaux cylindriques, de volume variable, fréquemment anastomosés, affectant deux directions : elles sont circulaires en dehors et longitudinales en dedans.

La muqueuse adhère intimement à la couche musculaire sans interposition de tissu cellulaire lâche. Elle est mince ($0,2^{mm}$), peu vasculaire, sans glandes (2) ni papilles. Elle renferme, au contraire, des fibres élastiques qui augmentent en quantité du bassinet vers l'uretère.

L'épithélium a une épaisseur de 45 à 90 μ (Kölliker). Il est formé de plusieurs couches. Les cellules profondes sont petites et polyédriques ; les moyennes sont plus grandes du double ou du tiers, elles mesurent environ 22 à 45 μ de hauteur ; enfin les cellules superficielles, également polyédriques, ont une dimension intermédiaire. On se rendra bien compte de la disposition réciproque de ces éléments sur

(1) Chez le chien, les deux extrémités du rein s'injectent par ce procédé mieux que le reste de l'organe. La papille, unique chez cet animal, porte une fente à l'extrémité de laquelle se trouvent deux orifices dans lesquels on peut, chez les individus de grande taille, introduire une très-petite canule (voy. Horwarth, *Centralblatt*, 19 août 1871), et pousser directement une injection.

(2) Il y aurait des glandes chez le cheval, d'après Sertoli (voy. *Centralblatt*, 13 janv. 1872).

les plis longitudinaux que présentent les uretères de certains animaux et en particulier le lapin. Les cellules de la couche moyenne y acquièrent un développement exagéré; elles s'allongent considérablement et présentent, en général, plusieurs noyaux sphériques, dont l'un occupe la portion de l'élément légèrement renflée qui est tournée vers la cavité du conduit. Les cellules superficielles ont leur face profonde creusée d'excavations pour recevoir ces extrémités renflées des éléments sous-jacents. Une disposition analogue se retrouve, au reste, dans la vessie (§ 593).

III. — DÉVELOPPEMENT DU REIN.

§ 591.

Le rein est une émanation du canal excréteur du corps de Wolff. Sur un embryon de mouton long de 18 millimètres, si l'on fait passer une coupe perpendiculaire à l'axe du corps par la partie inférieure du corps de Wolff, on distingue en arrière de celui-ci, sur les côtés de la colonne vertébrale, un amas de tissu lamineux embryonnaire bien délimité. Au milieu de ce tissu, on aperçoit tout d'abord un conduit unique, plus étroit que les canaux du corps de Wolff, tapissé par un épithélium sur un seul rang, et qui s'avance dans ce tissu lamineux embryonnaire à la manière d'un doigt de gant. C'est le premier rudiment du rein. En effet, un peu au-dessus du point où le canal excréteur du corps de Wolff aboutit au cloaque, sa paroi pousse en arrière un bourgeon épithélial creux qui se ramifiera dans cette masse de tissu lamineux située elle-même derrière la partie inférieure de l'organe. La masse lamineuse est la matrice des glomérules de Malpighi, tandis que le prolongement épithélial représente, de son côté, l'uretère et tout le système des canaux du rein. A l'origine, le diamètre de ce prolongement épithélial creux égale trois fois la hauteur des cellules qui en tapissent la paroi.

Pour constituer le glomérule, d'après Toldt (Académie de Vienne, 1874), l'extrémité de ces conduits épithéliaux primitifs subirait une évolution rappelant un peu celle qui produit la vésicule oculaire secondaire (§ 515). L'épithélium de la paroi des conduits se reployant sur lui-même dessinerait ainsi une cupule ou demi-sphère formée de deux lames de cellules appliquées immédiatement l'une contre l'autre (1). Une des deux lames, la plus intérieure, deviendrait

(1) Il ne nous paraît point certain que ce double épithélium en cupule, dont les deux surfaces sont au début exactement appliquées l'une sur l'autre, soit le prolongement de l'épithé-

l'épithélium qui tapisse la surface du glomérule; l'autre, extérieure, ouverte par le milieu et continue avec l'épithélium du canalicule urinifère, serait l'origine de l'épithélium qui tapisse en dedans la capsule de Bowman. En même temps se loge, dans le centre de l'excavation cupulaire à double paroi, une anse sanguine. Cet ensemble est désigné par Toldt sous le nom de *pseudoglomérule*. A mesure que le développement avance, la cupule s'arrondit autour de l'anse vasculaire qui elle-même se complique pour devenir le glomérule. La couche externe de cellules, destinée à tapisser la capsule, perd de bonne heure son caractère pavimenteux : ses cellules, de polyédriques, deviennent plates, lamelleuses (§ 584). La couche qui tapisse le glomérule, au contraire, garde plus longtemps son aspect primitif : on la retrouve encore sous la forme d'épithélium pavimenteux à la naissance (1).

Au troisième mois, les canalicules présentent pour la première fois une différenciation dans une partie de leur épithélium répondant à la région qui deviendra « tube de Henle ». A ce niveau dès cette époque, d'après Toldt, les cellules se coloreraient moins facilement par l'hématoxyline que les cellules des parties larges des conduits urinifères. Ce caractère doit être relevé avec soin, parce qu'il est le signe certain d'une différence dans la constitution chimique des deux sortes d'éléments, en rapport évident avec une différence fonctionnelle.

Au cinquième mois, l'anse des tubes de Henle est complétement formée; on les voit descendre jusque dans la papille.

En se reportant à ce que nous avons dit de l'origine du corps de Wolff, et en considérant que le système épithélial du rein n'est qu'un dérivé de l'épithélium du conduit excréteur de celui-là, on peut dresser le tableau suivant de la descendance de ces diverses parties :

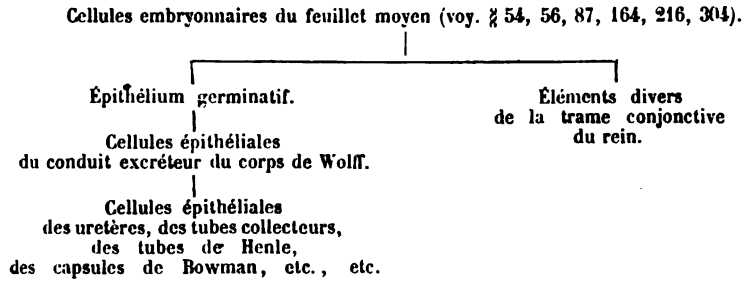

lium des uretères. Peut-être est-il dû à des éléments qui se disposent de cette façon sur place, et ne s'abouchent qu'ensuite avec les canaux urinifères. C'est au moins ce que paraissent nous montrer des coupes pratiquées sur un embryon de mouton de 22 millimètres.

(1) Kölliker indique ces deux épithéliums comme conservant leur caractère embryonnaire pendant toute la vie chez le porc.

IV. — VESSIE.

§ 592. — Couche musculaire.

La vessie répond à la définition autrefois donnée du cœur : un muscle creux. Elle est formée de faisceaux de fibres-cellules de grosseur et de direction variées, mais venant en général converger vers le col de l'organe. Ils s'unissent dans cette région avec ceux de l'urèthre et ceux qui contribuent à former la prostate (1).

Les plus gros faisceaux musculaires se présentent, quand la vessie est contractée, comme des colonnes saillantes à l'intérieur de l'organe. Le diamètre de ces faisceaux offre d'ailleurs de grandes différences suivant les individus.

La disposition générale des fibres serait la suivante, d'après Pettigrew : d'abord, un plan de fibres longitudinales qu'on retrouve à la partie antérieure et postérieure de l'organe; ces fibres gagnent le sommet de la vessie, les unes se perdent dans l'ouraque, les autres dans le péritoine, mais le plus grand nombre, contournant le sommet, se continuent d'un côté à l'autre de l'organe. Le second ordre de fibres constitue un ensemble d'anses en 8 dont la boucle supérieure, pour les fibres superficielles, passe autour de l'ouraque, tandis que l'inférieure enveloppe le col et contribue à la formation du sphincter qu'on y observe. Ces fibres en anses sont plus fortes, plus robustes, plus marquées que les fibres superficielles longitudinales.

Les fibres musculaires de la vessie ne forment pas d'ailleurs de plans distincts : elles s'entremêlent, se coupent sous des angles divers et constituent un réseau inextricable. Pour l'étudier, on devra toujours injecter fortement la vessie, avant d'en fixer les parois par un réactif durcissant. Ce dernier sera surtout l'acide azotique qui durcit la substance des fibres-cellules, et, au contraire, rend gélatiniforme le tissu lamineux interposé.

§ 593. — Muqueuse vésicale.

Le chorion de la muqueuse vésicale est mince (20 μ d'épaisseur) avec de fines fibres élastiques. Il est séparé de la couche musculaire par une zone épaisse de tissu lamineux : il forme des plis quand l'organe se rétracte.

(1) En considérant les fibres méridiennes de la vessie à l'état de vacuité et à l'état de réplétion extrême de l'organe, on se fera une bonne idée de l'allongement possible des fibres-cellules : en effet, leurs rapports dans un même faisceau restant invariables, leur longueur en état de retrait ou d'extension variera exactement comme la circonférence même de la vessie en état de vacuité ou de réplétion.

L'épithélium est composé de plusieurs couches de cellules dont l'aspect et la disposition tout à fait caractéristiques se retrouvent cependant jusqu'à un certain point dans l'uretère (§ 590). Les cellules de la couche profonde sont disposées sur plusieurs rangs. Elles sont polyédriques, mais deviennent sphériques ou ovoïdes au contact de l'eau. Parmi ces cellules on en trouve qui sont dites en raquette : elles ont une extrémité plus ou moins effilée qui s'engage entre les cellules placées au-dessous d'elles, pour aller vraisemblablement atteindre le chorion; l'autre extrémité est arrondie et donne alors à l'élément une forme qui rappelle vaguement celle d'une raquette : ces cellules mesurent environ 30 μ de long.

Fig. 201 (d'après Klein). — Cellules de la couche profonde (en raquette) et de la couche moyenne de la vessie du lapin. Une de ces dernières est vue de face. (Gr. 600/1.)

Au-dessus de cette première couche, on en trouve une autre formée d'un rang de grandes cellules. Leur face profonde est creusée d'alvéoles qui se moulent sur les extrémités arrondies des cellules de la couche précédente. Leur face externe est plane et supporte une troisième couche cellulaire, formée également d'un seul rang de cellules, mais qui sont extrêmement minces, régulières, à cinq ou six pans, mesurant en moyenne 200 μ chez le lapin (1). Ces

(1) Cette couche superficielle avait été vue par Debove (*Arch. de phys.*, 1874), qui, se méprenant sur sa situation, l'a décrite comme « endothélium sous-épithélial ».

cellules se détachent avec une grande facilité; aussi ne les obtient-on pas généralement sur les coupes. Pour les bien observer, il faut avoir recours aux imprégnations d'argent, en ayant soin de tendre fortement la muqueuse sur une plaque de liége (Dastre, *Recherches sur l'allantoïde et le chorion de quelques mammifères*. Thèse, Paris, 1876). On peut les isoler de la façon suivante : on agite une muqueuse vésicale fraîche dans de l'eau distillée; la couche superficielle se détache, on la colore par le carmin et on la monte dans de la glycérine. Chaque cellule offre un ou deux noyaux nettement circulaires.

L'épithélium vésical ne paraît point susceptible, pendant la vie, de se prêter à aucune action osmotique. Il se renouvelle et on peut trouver dans l'urine des cellules des couches superficielles desquamées.

§ 594. — Vaisseaux et nerfs.

Les vaisseaux qui s'engagent entre les colonnes charnues sont accompagnés de troncs nerveux composés chacun de plusieurs tubes, et offrant sur leur parcours de nombreux ganglions. Ces nerfs forment un réseau à larges mailles entourant les vaisseaux et les faisceaux charnus. De ce réseau naissent d'autres rameaux formés de tubes à myéline et de fibres de Remak en très-petit nombre, avec des ganglions extrêmement réduits. Ces rameaux se subdivisent à leur tour et donnent naissance au *réseau intra-musculaire* (§ 253), d'où partent les fibrilles à renflements terminaux punctiformes.

La muqueuse de la vessie ne contient pas de vaisseaux lymphatiques (Gillette, *Recherches sur les veines de la vessie*, in *Journ. de l'Anat.*, 1869).

On trouve parfois dans le fond de la vessie, chez l'homme, des glandes analogues à celles qui existent dans la partie avoisinant de l'urèthre. Elles seront décrites plus loin, ainsi que la prostate (voy. chap. XIX).

§ 595. — Développement de la vessie.

La vessie n'est que la portion subsistante chez l'adulte d'une cavité beaucoup plus étendue chez l'embryon, à savoir : la vésicule allantoïdienne dont l'histoire appartient à celle des enveloppes fœtales (voy. chap. XXI).

V. — URÈTHRE (1).

§ 596. — Urèthre de l'homme.

.a muqueuse uréthrale rentre dans la catégorie des muqueuses der-
·ïdes (§ 124). C'est de toutes les muqueuses de l'économie celle
·ıt le chorion est le plus riche en fibres élastiques : elles en forment
viron les neuf dixièmes; elles sont fines (2 à 3 μ), fréquemment
ıstomosées, suivant en général la direction du conduit. Au-dessous
la muqueuse, elles se continuent directement avec celles du tissu
·ongieux. Le chorion de la muqueuse uréthrale comprend, en outre,
·s fibres lamineuses et de la matière amorphe; celle-ci forme une
·uche limitante très-nette au-dessous de l'épithélium.

Le chorion est hérissé de papilles coniques, surtout abondantes
ıns la portion de l'urèthre comprise entre la fosse naviculaire et le
·éat; toutefois, la surface de la muqueuse reste lisse, l'épithé-
·um recouvrant complétement les papilles. Dans la portion spon-
ieuse, elles sont tantôt saillantes et tantôt ne dépassent pas l'épithé-
ium. Elles logent en général plusieurs anses vasculaires; dans les
·ndroits où elles manquent, la muqueuse présente au-dessous de
'épithélium un riche réseau sanguin.

Au niveau du sphincter vésical, le chorion de la muqueuse uré-
thrale change de caractère : il est constitué presque exclusivement par
du tissu lamineux riche en corps fibro-plastiques, tandis que le tissu
sous-muqueux devient, de son côté, très-riche en fibres élastiques.

L'épithélium pavimenteux stratifié de l'urèthre mesure, au voisinage
du méat, 90 à 100 μ d'épaisseur. A partir de 5 à 8 millimètres du
méat, suivant les individus, il devient prismatique à plusieurs couches.
Son épaisseur dans la portion membraneuse est de 25 à 28 μ. Dans la
région prostatique, il mesure à la face supérieure du canal 60 μ, et à
la face inférieure 50 μ (Krause).

Les *sinus* ou *lacunes de Morgagni* et de *Haller* sont de simples dé-
pressions de la muqueuse, profondes de 0,2 à 1,5 millimètre sur 0,1
à 0,2 de largeur. Elle sont tapissées par le même épithélium prisma-
tique que la surface de la muqueuse.

Les lymphatiques de la muqueuse uréthrale sont presque sous-épi-
théliaux, au point que leur injection soulève l'épithélium. Ils ne
pénètrent jamais dans les papilles.

Au sortir de la vessie, l'urèthre est doublé en dehors par deux

(1) Voy. Ch. Robin et Cadiat, *Journal de l'Anat.*, 1874, n° 5.

couches distinctes de fibres musculaires lisses, une interne longitudinale et une externe circulaire. Les fibres de cette dernière se continuent jusque dans la trame de la prostate.

Dans la portion membraneuse, la muqueuse adhère intimement à la couche musculaire longitudinale; quant à la couche circulaire externe, elle s'atténue progressivement et finit par disparaître vers le milieu de la portion bulbeuse, en sorte que la couche longitudinale persiste seule dans la portion spongieuse; elle finit par se réduire à des faisceaux isolés qui disparaissent au niveau de la fosse naviculaire.

§ 597. — Urèthre de la femme.

A part quelques modifications dans la composition des tuniques musculaires, l'urèthre de la femme diffère peu de celui de l'homme. On peut le rapprocher de la portion membraneuse de ce dernier. Le chorion de la muqueuse est moins riche en fibres élastiques; celles-ci se continuent sans interruption avec les fibres élastiques du tissu cellulaire sous-muqueux. L'épithélium est prismatique stratifié, formé de trois à quatre rangées de cellules.

La muqueuse est également doublée, en dehors, par deux couches musculaires dont les fibres affectent des directions perpendiculaires. Seulement, contrairement à ce qu'on observe chez l'homme, la couche externe est formée de fibres musculaires striées, dont quelques-unes enveloppent l'urèthre en manière d'anneau (Sappey).

On rencontre dans l'urèthre de la femme les mêmes sinus que chez l'homme.

§ 598. — Follicules glandulaires de l'urèthre.

Ces follicules existent dans toute la longueur du canal de l'urèthre jusqu'à 2 ou 3 centimètres du méat chez l'homme. Chez la femme, ils sont proportionnellement moins nombreux. Quelques-uns sont simples, d'autres sont bi- ou trilobés. Leur longueur est en général de 60 à 250 μ, leur largeur de 30 à 90 μ (Ch. Robin et Cadiat). L'épithélium qui les tapisse est analogue à celui de la surface de la muqueuse jusqu'à la moitié de leur profondeur : au delà, il est formé de petites cellules polyédriques.

§ 599. — Glandes de Littre.

Nous décrivons sous ce nom, outre les glandes en grappe simple qui existent chez l'homme depuis la région prostatique jusqu'à la fosse naviculaire et auxquelles on donne spécialement le nom de

glandes de Littre, d'autres glandes analogues à celles-ci par leur structure, qu'on trouve chez la femme sur les petites lèvres ainsi qu'au pourtour de l'orifice de la glande vulvo-vaginale.

Chez l'homme, les glandes de Littre sont pour la plupart couchées obliquement; elles mesurent de 1 à 3 millimètres de long. Les culs-de-sac sont écartés les uns des autres; ils s'abouchent, au nombre de cinq à dix, soit dans le fond, soit sur les côtés du canal excréteur. Ils sont aplatis, volumineux, mesurant environ 60 μ de diamètre. Leur paroi propre est très-mince; elle est tapissée par un épithélium pavimenteux.

La sécrétion des glandes de Littre est un mucus grisâtre, demi-solide, assez tenace, se délayant difficilement dans l'eau.

§ 600. — Glandes de Méry (1).

Les acini de ces glandes sont difficilement isolables; la trame qui les environne est riche en fibres élastiques et peu vasculaire.

Les culs-de-sac sont étroits, très-allongés, ordinairement irréguliers. Ils sont tapissés par de petites cellules épithéliales pavimenteuses disposées sur une seule rangée. Le conduit excréteur présente un épithélium prismatique analogue à celui de l'urèthre.

Leur produit est un mucus filant, incolore, sans éléments figurés.

(1) *Glandes bulbo-uréthrales* de Cowper.

CHAPITRE XIX

APPAREIL GÉNITAL MALE

§ 601.

L'étude de l'appareil génital, chez l'homme, comprend la description des testicules et de leurs enveloppes, des conduits annexés à ces organes, et enfin des différents tissus qui concourent à la formation de la verge. Nous rencontrons là, en particulier, un tissu spécial qui, chez l'homme et chez la femme, n'existe que dans l'appareil génital : le tissu érectile.

I. — TESTICULE.

§ 602.

Le testicule est un parenchyme d'une structure qu'on ne retrouve point ailleurs dans le corps humain ; il est formé de canaux dits *canalicules séminifères*, à l'intérieur desquels naissent par un procédé spécial les spermatozoïdes. Il offre de plus à considérer une enveloppe.

§ 603. — **Enveloppe.**

Celle-ci se compose d'une tunique fibreuse (*tunique albuginée*), directement recouverte d'un épithélium séreux. Toutefois, au niveau du corps de l'épididyme on peut distinguer anatomiquement au-dessous de l'épithélium une véritable séreuse avec tous ses caractères, c'est-à-dire formée de faisceaux entre-croisés de tissu conjonctif et de fines fibres élastiques. D'après MM. Ch. Robin et Cadiat, sur les points

où cette séreuse n'existe pas, elle serait encore représentée au-dessous de l'épithélium par une mince couche hyaline.

L'épithélium est formé de grandes cellules polyédriques, avec un noyau ovoïde à bords nettement accusés, offrant un ou deux nucléoles. Les cellules mesurent de 15 à 20 μ de diamètre sur 5 μ environ d'épaisseur. Le corps cellulaire est finement granuleux, parsemé parfois de fines granulations graisseuses. La Valette Saint-George (dans Stricker) indique sur la tunique vaginale la présence de villosités à la surface desquelles l'épithélium serait cylindrique. Nous avons trouvé de même sur le feuillet pariétal de la vaginale du veau, des appendices frangés dont les bords étaient revêtus d'un épithélium nettement cubique.

§ 604. — Bourses.

Le feuillet pariétal de la vaginale tapisse la face interne de la *tunique fibreuse commune* des bourses. Celle-ci présente extérieurement des fibres musculaires striées (*cremaster externe* de Henle), séparées du dartos par une couche de tissu cellulaire lâche (1). Le *dartos* est constitué par un tissu lamineux très-riche en fibres élastiques affectant généralement une direction longitudinale; on y rencontre aussi des faisceaux de fibres-cellules. Enfin la peau du scrotum offre cette particularité que son chorion est très-mince et que le pigment y est très-abondant dans les cellules épidermiques.

Le raphé médian est formé de faisceaux entre-croisés de tissu conjonctif.

§ 605. — Canalicules séminifères.

L'albuginée (§ 603) présente le long du bord supérieur du testicule un épaississement (corps d'Highmore), envoyant dans la profondeur de l'organe une série de cloisons qui divisent le testicule en lobules coniques répondant à cet épaississement par leur sommet, et au nombre de 200 à 250 environ. Chacun de ces lobules est constitué par un ou plusieurs canalicules séminifères qui peuvent atteindre, d'après M. Sappey, jusqu'à 80 centimètres de long; leur largeur est en moyenne de 150 à 250 μ. Ils se subdivisent fréquemment, décrivent de nombreuses flexuosités et s'anastomosent aussi entre eux dans un même lobule, de manière à former un réseau dont les mailles seraient extrê-

(1) Ces fibres musculaires striées ont probablement un mode de contraction tonique analogue à celui des fibres du constricteur de l'anus et du demi-tendineux du lapin (§ 317).

mement larges s'il était étalé, au lieu d'être pelotonné sur lui-même. Le cul-de-sac terminal de ces canaux, quand ils ne sont pas en rapport par les deux bouts avec un autre, occupe soit le centre du lobule, soit le voisinage de sa périphérie. On peut aussi trouver des anastomoses entre les canalicules de deux lobules voisins.

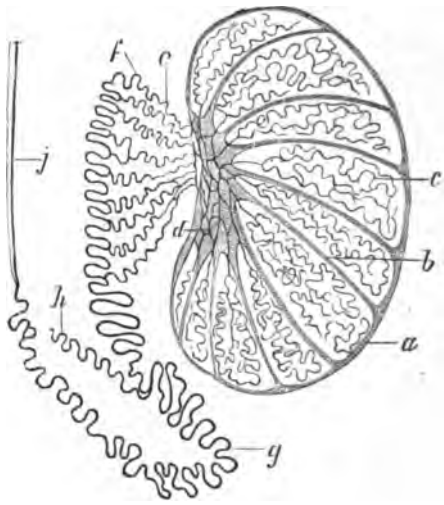

FIG. 202. — Figure schématique représentant la canalisation du testicule et de l'épididyme. *a*, tunique albuginée; *b*, cloisons interlobulaires; *c*, canalicules séminifères, formant en *d* le *réseau testiculaire*; *e*, canaux efférents; *g*, épididyme; *h*, *vas aberrans*; *j*, canal déférent.

Les canalicules d'un même lobule, bien qu'unis entre eux par un tissu interposé (§ 611) et par des vaisseaux, peuvent cependant, avec un peu de soin, être isolés dans une grande partie ou même dans la totalité de leur étendue. Ils ont une paroi propre homogène, hyaline, résistante, sans noyaux, doublée extérieurement d'une couche striée en long. L'épaisseur de la paroi propre est en moyenne de 5 à 10 μ; la potasse la gonfle et la rend très-apparente. La couche striée en long se montre sur les coupes transversales comme formée d'une série de lamelles concentriques, dont la dispositiou et l'apparence rappellent tout à fait les gaînes périnévriques (§ 240). De distance en distance ces lamelles sont pourvues de noyaux ovoïdes à grand axe parallèle à celui du canalicule (1).

(1) La plupart des auteurs considèrent ces lamelles comme formées de cellules déprimées et juxtaposées, dont on arriverait à délimiter les contours à l'aide du nitrate d'argent.

§ 606. — **Spermatoblastes. Cellules testiculaires** (1).

On rencontre dans les canalicules spermatiques deux sortes de cellules nettement différenciées par leur configuration extérieure et sans doute aussi par leur rôle physiologique : 1° les *spermatoblastes*, aux dépens desquels se développent les spermatozoïdes ; 2° les *cellules testiculaires* (*Hodenzellen*). Nous donnerons la description de ces éléments chez le rat, où ils ont été le plus étudiés.

1° Les spermatoblastes sont des éléments allongés dans leur forme générale, reposant directement sur la paroi propre des canalicules par

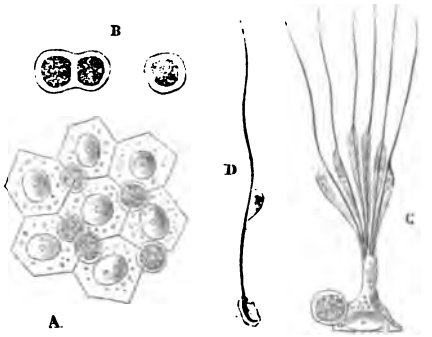

Fig. 203. — Éléments des canalicules séminifères du rat après macération dans la liqueur de Müller. A, mosaïque formée par la base des spermatoblastes (Gr. 250/1). B, cellules testiculaires, une d'elles a deux noyaux. C, spermatoblaste présentant contre sa base une cellule testiculaire. D, spermatozoïde récemment détaché (à un grossissement plus fort) avec un fragment du corps du spermatoblaste adhérent à la tête.

une de leurs extrémités élargie en forme de piédestal. L'ensemble des bases de ces cellules vu à travers la paroi du canalicule figure une sorte de mosaïque régulière, composée de pièces polygonales à cinq ou six pans. Chaque spermatoblaste offre dans cette base un noyau ovoïde,

(1) Voyez, pour l'étude des canalicules et du développement des spermatozoïdes, les travaux suivants : Sertoli, *Dell' esistenza di particolari celluce radioficate dei canalicoli seminiferi del testiculo umano*, in *Journ. de Morgagni*, 1864; Schweigger-Seidel, *Ueber die Samenkörperchen und ihre Entwicklung*, in *Arch. f. mikr. Anat.*, 1865; La Valette Saint-George, *Ueber die Genese der Samenkörper*, in *Arch. f. mikr. Anat.*, 1866 et 1867; Merkel, *Ueber die Entwicklungsvorgange im Innern der Samencanälchen*, in *Reichert's Arch.*, 1871; Ebner, *Untersuchungen über den Bau der Samenkanälchen und die Entwicklung der Spermatozoïden*, Leipzig, 1871; Mihalkowics, *Beiträge zur Anatomie und Histologie des Hodens*, Leipzig, 1873; Sertoli, *Sulla struttura dei canalicoli seminiferi del testiculo studiata in rapporto allo sviluppo dei nemaspermi*, in *Gaz. med. ital. Lombarda*, 1875, n° 51 et *Ctbl.*, 1876, n° 27; Neumann, *Untersuchungen über die Entwicklung der Spermatozoïden*, in *Arch. f. mik. Anat.*, 1875; La Valette Saint-George, *Ueber die Genese der Samenkörper*, in *Arch. f. mikr. Anat.*, 1876; Brunn, *Beiträge zur Entwicklungsgeschichte der Samenkörper*, in *Arch. f. mikr. Anat.*, 1876; Ludwig Stieda, *Ueber den Bau des Menschenhoden.*, in *Arch. f. mikr. Anat.*, 1876.

clair, nucléolé, mesurant de 15 à 18 μ de diamètre. Au-dessus de la base, le corps de la cellule se rétrécit subitement : il présente à sa surface des dépressions séparées par des crêtes et qui répondent aux cellules testiculaires, au milieu desquelles est enchâssé le spermatoblaste ; puis il se termine par une extrémité plus ou moins irrégulièrement découpée et rameuse, tournée vers l'axe du canalicule (1). Nous décrivons plus loin (§ 609) l'évolution de ces éléments.

Dans le jeune âge, le corps des spermatoblastes est clair, homogène, friable. Il se charge au moment de la puberté de granulations d'un jaune-brun foncé, surtout abondantes dans la base de la cellule. Ces granulations disparaissent plus tard avec l'âge en même temps que les spermatozoïdes.

2° La seconde variété de cellules, les *cellules testiculaires*, sont des éléments sphériques ou légèrement polyédriques, mesurant en moyenne 20 à 30 μ de diamètre. Ils entourent les spermatoblastes et leurs prolongements, qu'ils dépassent parfois du côté de la cavité du conduit. Ils se logent dans les excavations de la région moyenne des spermatoblastes. Ils possèdent de un à deux noyaux fortement granuleux, volumineux, atteignant dans certains cas jusqu'à 15 μ de diamètre, sphériques ou ovoïdes, souvent recourbés en bissac, indiquant que ces éléments sont probablement le siége d'un travail actif de prolifération. Le volume des cellules testiculaires diminue à mesure qu'on s'avance de la paroi vers le centre du canalicule ; en même temps leur noyau devient plus clair, plus homogène (2).

On n'est pas fixé sur les rapports des cellules testiculaires et des spermatoblastes (3).

§ 607. — Spermatozoïdes.

Les spermatozoïdes (4) sont des éléments anatomiques d'un ordre particulier, doués de mouvements ondulatoires spéciaux, et que l'on

(1) Cette disposition explique l'ancienne erreur des anatomistes qui avaient décrit les spermatoblastes comme des cellules ramifiées et anastomosées, formant à l'intérieur du canalicule une sorte de réseau de soutien (*Stützzellen*, Sertoli, Merkel, Henle). Ebner (1871) et Neumann (1875) ont reconnu la véritable nature de ces éléments qu'ils ont retrouvés chez le chien, le lapin, et enfin chez l'homme.

(2) On peut trouver vers la surface du revêtement cellulaire des canalicules spermatiques, des cellules volumineuses renfermant de huit à vingt petites vésicules claires, et dont la signification paraît encore obscure (*ovules mâles*, Ch. Robin ; *cellules mères* de quelques auteurs).

(3) Neumann voit dans les premières des portions détachées de l'extrémité des spermatoblastes ayant suivi une évolution indépendante, à côté des spermatozoïdes nés aux dépens de ces mêmes prolongements. Mais il semblerait plus rationnel d'admettre que les cellules testiculaires représentent des spermatoblastes jeunes, malgré la position plus profonde de ces derniers (Balbiani).

(4) Syn. : *Spermatozoaires*, *zoospermes*.

rencontre dans les testicules et dans les organes adjacents. Les spermatozoïdes sont libres, dépourvus de noyau, incapables de se reproduire, triple caractère qu'ils partagent avec les hématies; ils sont en outre susceptibles de continuer de vivre un temps plus ou moins long dans différents milieux, tels que les liquides des organes femelles et, pour beaucoup d'espèces animales, l'eau douce ou l'eau de mer.

Chez l'homme, les spermatozoïdes ont une partie plus large et un peu aplatie qu'on nomme *tête*, *corps* ou *disque*, et un appendice filiforme appelé *queue*. Leur longueur totale est de 50 μ; la tête seule mesure environ 5 μ de long sur 4 μ de large; elle a de 1 à 2 μ d'épaisseur. Elle est donc légèrement déprimée; vue de profil, elle offre l'aspect qui est représenté sur deux des spermatozoïdes figurés ci-contre : elle peut être décrite comme aplatie *verticalement*, car les spermatozoïdes ont une symétrie bilatérale manifeste; une des faces est un peu bombée, l'autre est excavée, mais seulement en avant; pour la même raison, le spermatozoïde vu en dessus, est transparent à la partie antérieure et un peu plus foncé en arrière.

Fig. 204. — Spermatozoïdes de l'homme. (Gr. 750/1.)

L'appendice filiforme n'est pas davantage exactement implanté sur le bord de la tête; son point d'attache est légèrement reporté vers la face excavée du disque, un peu à la manière du manche d'une cuiller. Il semble qu'on distingue une sorte d'articulation qui unirait les deux parties du spermatozoïde, et au delà de laquelle la queue se renfle un peu. Les contours de celle-ci ne sont pas non plus toujours aussi nets vers son origine qu'à son extrémité effilée; elle est souvent environnée au voisinage de la tête d'une sorte de frange irrégulière, qui paraît être un débris du corps cellulaire aux dépens duquel s'est formé le spermatozoïde (voy. fig. 203 et 204, et § 609).

La queue mesure à l'origine moins de 1 μ de diamètre et va s'amincissant progressivement jusqu'à son extrémité : c'est assurément, de toutes les parties de l'organisme humain et même de tout le monde microscopique, un des objets les plus ténus qu'il soit donné à l'homme de contempler. Le diamètre de l'extrémité de la queue d'un spermatozoïde doit être regardé comme pratiquement incommensurable avec les meilleurs appareils micrométriques.

Godard, qui avait pu observer le sperme éjaculé de près de trois cents individus, a décrit une variété de spermatozoïdes qu'il a rencontrée sur cinq sujets. Elle se distinguait par une tête très-petite,

mais parfaitement formée, la queue n'offrant d'ailleurs rien de spécial. Ces spermatozoïdes étaient doués de mouvements extrêmement vifs et rapides, en sorte que l'œil avait peine à les suivre dans le champ du microscope. Leurs mouvements persistaient aussi un temps assez long après que ceux des spermatozoïdes ordinaires avaient cessé (1).

Il entre probablement dans la constitution chimique des spermatozoïdes une très-grande proportion de matières minérales. Ceci semble résulter de la résistance de ces corps à la décomposition. Donné les a vus après trois mois dans de l'urine altérée, et Valentin prétend même qu'ils résistent indéfiniment à la putréfaction. On les retrouve toujours sur le linge taché de sperme, ainsi que sur les porte-objets qui ont servi à les examiner et où ils se sont desséchés. Les contours de la tête n'offrent plus alors la même netteté; mais la queue, entre les deux ménisques de matières accumulées contre elle par l'évaporation, dévie fortement la lumière, et il devient facile ainsi d'apprécier sa véritable longueur mesurée par une ligne obscure reconnaissable à l'observation la plus superficielle.

608.

En dehors de l'excitation que portent les spermatozoïdes au vitellus, la physiologie propre de ces corps présente, à d'autres points de vue, un très-grand intérêt. Leurs mouvements sont le résultat d'une ondulation totale dans laquelle la tête se déjette alternativement à droite, puis à gauche. La rapidité avec laquelle les spermatozoïdes se meuvent est évaluée à 60 μ par seconde, c'est-à-dire qu'ils avancent dans l'espace, en une seconde, d'une quantité à peu près égale à leur propre longueur. La force de projection développée par ce mouvement ondulatoire est assez puissante, non-seulement pour déplacer le spermatozoïde au sein d'un liquide aussi consistant que son milieu naturel, mais même pour lui faire écarter des cristaux beaucoup plus gros que lui, qui se forment par évaporation dans le sperme et qu'il

(1) Suivant Schweigger-Seidel, il conviendrait de distinguer dans le spermatozoïde, à l'origine de la queue, un segment intermédiaire. Celui-ci offrirait des propriétés chimiques spéciales faciles à constater sur certains batraciens. Si l'on vient à traiter, en effet, les spermatozoïdes du triton par une solution très-étendue de teinture d'iode, on remarque entre la tête et la queue, toutes deux faiblement colorées, une portion teinte en brun foncé, répondant à ce segment intermédiaire. La membrane ondulante (décrite pour la première fois par F.-A. Pouchet) qu'on rencontre sur les spermatozoïdes des urodèles ne commencerait qu'au delà du segment moyen. — Chez les mammifères et surtout chez l'homme, ce segment intermédiaire serait d'une recherche beaucoup plus délicate. D'après La Valette Saint-George, les spermatozoïdes de la chauve-souris en offriraient cependant un exemple remarquable; Kölliker recommande l'étude des gros éléments du taureau.

heurte dans sa course. Une température de 52 à 54 degrés arrête tout mouvement des spermatozoïdes de l'homme.

Ces mouvements se prolongent un jour et quelquefois deux après la mort du sujet. L'eau et la plupart des dissolutions minérales très-étendues les arrêtent. Les spermatozoïdes se replient alors sur eux-mêmes, de manière à former une anse ou une sorte de boucle; mais ils ne sont pas morts ainsi, et une solution concentrée d'un sel alcalin, une solution de sucre ou d'albumine à un certain degré peuvent faire reparaître leurs mouvements, et même de la manière la plus intense. — Les alcalis excitent un instant les mouvements des spermatozoïdes, puis ceux-là disparaissent bientôt pour ne plus revenir. — L'urine tue les spermatozoïdes ainsi que les acides.— L'acide sulfurique les rend extrêmement pâles, les gonfle, mais ne les dissout pas immédiatement.

La nature des spermatozoïdes a beaucoup préoccupé les biologistes. Tandis que les uns ont simplement comparé leurs mouvements à ceux des cils vibratiles (§ 113), d'autres ont voulu voir dans ces organismes l'équivalent de l'ovule femelle, avec lequel il a cette ressemblance de porter tout entière l'hérédité de l'individu d'où il provient. Sans chercher à trancher cette question encore insoluble dans l'état actuel des sciences, un fait nous paraît cependant très-digne de remarque : c'est l'existence dans le spermatozoïde d'une symétrie bilatérale qu'on ne retrouve pas dans les autres éléments anatomiques, lesquels sont tous, sans exception, si on les suppose ramenés à leur forme normale, des solides de révolution. Les spermatozoïdes seuls font exception à cette règle, aussi bien ceux de l'homme que ceux d'autres mammifères, tels que les rongeurs, où la forme symétrique de chaque côté d'un plan médian est encore plus accusée.

§ 609. — Développement des spermatozoïdes.

Les spermatozoïdes dérivent des spermatoblastes (§ 606). Comme toutes les phases de cette évolution n'ont pas encore été étudiées d'une façon complète chez l'homme, nous prendrons le rat pour type de notre description. La longueur des spermatozoïdes chez cet animal, où ils atteignent 144 μ (Neumann), l'isolement facile des spermatoblastes toujours reconnaissables, aident à une étude que la petitesse des mêmes éléments et la difficulté de se procurer des testicules frais ne permettent pas de suivre aisément dans l'espèce humaine.

Nous avons dit plus haut (§ 606) que les bases des spermatoblastes formaient une couche unique et continue à la face interne de

la paroi propre des canalicules spermatiques, et que leurs prolongements étaient disposés à la manière de rayons se dirigeant vers l'axe du canalicule. A un moment donné, ces prolongements se renflent, prennent une forme ovoïde, et chacun devient le centre de formation d'un spermatozoïde. Ce bourgeon est constitué de la même substance que le corps du spermatoblaste; il est finement granuleux, plus ou moins étiré. Bientôt on distingue appliqué contre lui la queue d'un spermatozoïde qui en dépasse l'extrémité et flotte dans la cavité centrale du canalicule; la tête est encore indistincte, elle se formera dans le corps même du spermatoblaste, au niveau de l'étranglement qui sépare la base et les bourgeons. A mesure que le spermatozoïde, toujours adhérent par la région qui répondra à sa tête, se développe, il entraîne avec lui le bourgeon d'où il procède. Puis la tête se détache à son tour du spermatoblaste et le spermatozoïde devient libre, emportant ce qui reste encore du bourgeon aux dépens duquel il s'est développé. Ce résidu adhère à la queue vers le tiers de la longueur de celle-ci. On le voit sous la forme d'un amas de substance claire ou légèrement granuleuse, à contours très fins et nettement accusés (fig. 203). On retrouve encore ce reste du bourgeon, mais considérablement réduit et ne mesurant pas plus de 2 à 3 μ jusque sur les spermatozoïdes de l'épididyme. Il finit par disparaître. On peut le considérer comme une sorte de viatique que le spermatozoïde emporte avec lui et qu'il absorbe progressivement dans les premiers temps de sa vie indépendante (1). Ce résidu est toujours limité par un trait aussi nettement accentué que le spermatozoïde lui-même. Il n'en est plus ainsi des portions du corps mêmes du spermatoblaste qui peuvent accidentellement rester adhérentes à la tête ou à l'origine de la queue du spermatozoïde, et qui se présentent comme un léger voile granuleux (§ 607 et fig. 204).

Il arrive parfois qu'un ou plusieurs bourgeons ne produisent pas de spermatozoïdes et s'accroissent, dans ce cas, d'une façon démesurée; ils se renflent à leur extrémité, prennent un aspect pyriforme et finalement se détachent des spermatoblastes. Ils sont formés d'une substance hyaline qui se colore uniformément dans toutes ses parties par le carmin.

§ 610. — Étude des spermatozoïdes.

Pour étudier les spermatozoïdes il suffit de placer sur le porte-objet une goutte de sperme éjaculé ou du contenu des vésicules

(1) La région où se fait cette absorption est peut-être celle qui se colore en brun par l'iode (voy. p. 728, note 1).

ales d'un sujet vigoureux, enlevé sur le cadavre quelques heures nent après la mort.

bord les mouvements des spermatozoïdes sont très-vifs et l'obser- difficile. Mais bientôt le liquide se condense par évaporation : on a preuve en voyant des cristaux phosphatiques se précipiter dans mp du microscope. A mesure que le véhicule naturel des sper- zoïdes devient ainsi de plus en plus visqueux, leurs mouvements entissent et on peut alors les suivre sur l'un d'eux avec plus d'ai- et plus de continuité.

ur faciliter l'étude de la structure des spermatozoïdes, on pourra olorer avec la teinture d'iode très-diluée ou encore avec le violet éthylaniline.

s spermatoblastes seront étudiés de préférence par dissociation es testicules conservés dans la liqueur de Müller.

§ 611. — Cellules interstitielles du testicule.

es canalicules séminifères sont séparés les uns des autres par un conjonctif lâche se reliant aux cloisons interlobulaires (§ 605). Ce u est formé de rares faisceaux lamineux anastomosés entre eux, et cellules spéciales désignées sous le nom de *cellules interstitielles* testicule.

Les cellules ont depuis longtemps fixé l'attention des histologistes. nle avait noté une certaine ressemblance entre elles et les cellules veuses, tandis que d'autres anatomistes (Ebner, Hofmeister, Wal- yer) en font, probablement avec raison, une variété de cellules du su conjonctif. R. J. Harvey (*Centralblatt*, 1875, p. 497), qui paraît ncher pour l'opinion de Henle, décrit ces cellules comme volumi- uses, massives, nettement accusées dans leurs contours, et parfois eines de granulations pigmentaires jaunes ou brunes (chez le eval), insolubles dans les acides et les alcalis. Ces cellules ont un oyau petit, sphérique, avec nucléole central très-visible. Leur forme araît au reste variable selon les espèces et selon les circonstances. Elles présentent des prolongements qu'on étudiera surtout facilement hez le rat. Quelques-unes semblent unipolaires, mais la plupart ont de nombreux prolongements constitués de la même substance que le corps cellulaire et parfois légèrement variqueux : ce sont eux qui donnent à ces cellules une ressemblance lointaine avec les cellules nerveuses. Tantôt, d'après Harvey, ces prolongements réunissent deux cellules rapprochées et tantôt s'étendent au loin et se subdivisent.

Les cellules interstitielles sont généralement disposées autour des

vaisseaux, comme chez le rat; mais elles peuvent aussi, comme chez le cheval et le chien, former des amas nettement limités; chez l'homme on ne les voit sur les coupes du testicule que par groupes de quatre ou cinq aux carrefours des canalicules.

Pour préparer ces cellules, Harvey laisse macérer longtemps des fragments de testicule dans le bichromate d'ammoniaque et les traite ensuite par le chlorure double d'or et de sodium. On arrive également à isoler ces cellules après macération dans la liqueur de Müller : elles se colorent dans ce cas *en jaune* par le picrocarminate. Cette réaction est importante comme caractère distinctif de ces éléments.

Nous retrouverons dans l'ovaire (§ 640) et dans la muqueuse utérine (§ 651) des cellules qui sont très-vraisemblablement les homologues des cellules interstitielles du testicule : nous leur donnerons le même nom, parce qu'elles semblent former avec celles-ci une espèce anatomique bien distincte.

§ 612. — Vaisseaux et nerfs.

Les vaisseaux sanguins forment autour des canalicules séminifères un réseau à larges mailles; eux-mêmes ont un diamètre considérable.

Les lymphatiques sont abondants dans le testicule, tant à l'intérieur de l'organe qu'à sa surface et à celle de l'épididyme, où ils constituent d'élégants réseaux s'étendant même jusque sur le canal déférent. Suivant Gerster (1) ils formeraient dans les cloisons interlobulaires un réseau à mailles allongées et dont les vaisseaux seraient plus larges que les canaux spermatiques eux-mêmes; dans l'épaisseur des lobules, leur diamètre diminuerait considérablement, au point de ne plus égaler que celui des capillaires sanguins; ils envelopperaient les canalicules spermatiques d'un réseau à mailles très-serrées.

On ignore le mode de terminaison des nerfs dans le testicule.

§ 613. — Développement du testicule.

Au début, le testicule ne se distingue pas de l'ovaire. On désigne l'organe à cette époque sous le nom indifférent de *glande sexuelle* ou *génitale*. Celle-ci apparaît sur la région interne du corps de Wolff (§ 580), tandis que sur la région externe de celui-ci se forme le canal de Müller (§ 581).

On reconnaît de très-bonne heure que l'on aura un testicule, à ce

(1) *Ueber die Lymphgefaesse des Hodens*, in *Zeitschr. f. Ant. und Entwickel.* II, p. 3[illegible].

signe que l'épithélium germinatif recouvrant la glande génitale ne subit pas le même développement exagéré que quand elle doit devenir ovaire.

Sur l'embryon de poulet, d'après Sernoff (*Centralblatt*, juin 1874), on distingue vers le septième jour, dans la masse d'abord homogène de la glande sexuelle, des traînées ayant une direction souvent rayonnante. Ces traînées résultent d'une différenciation d'une partie des cellules du tissu. Les unes, celles qui forment les traînées, gardent leur aspect sphérique; tandis qu'autour d'elles les autres prennent une figure allongée, fusiforme. Les cellules sphériques, d'après Sernoff, deviendraient les éléments contenus dans les canaux spermatiques (spermatoblastes, cellules testiculaires), et les cellules allongées, ceux du tissu interposé aux canalicules (éléments du tissu lamineux, cellules interstitielles, etc.)

Au seizième jour, les cellules des canalicules ont les caractères ordinaires des cellules épithéliales, et le gardent jusqu'au moment où apparaîtront les spermatoblastes.

On ignore comment et à quelle époque se fait l'abouchement des canalicules spermatiques du testicule embryonnaire avec les canaux déjà existants de la partie sexuelle du corps de Wolff (1), qui deviendra l'épididyme (§ 580).

Sur un embryon humain de 18 centimètres, les canaux spermatiques déjà nettement limités mesurent 100 μ de diamètre. Ils sont séparés les uns des autres par une distance égale à leur propre largeur. Ils représentent des cordons pleins, formés de petites cellules sphériques ou légèrement polyédriques, mesurant en moyenne 10 à 15 μ. De distance en distance on rencontre des cellules plus volumineuses dont le corps est transparent et qui ont de deux à trois fois le volume des précédentes (2). La trame interposée est constituée en majeure partie de cellules fibro-plastiques fusiformes, de quelques fibres lamineuses et de cellules granuleuses, polyédriques, à noyaux volumineux et sphériques, qui ne sont autres que les cellules interstitielles (§ 611).

L'albuginée à la même époque est épaisse de 80 μ. Elle est limitée en dehors par une couche hyaline de 6 à 10 μ, très-nette, recouverte par un épithélium pavimenteux de même épaisseur, à petites cellules.

Sur un embryon de 20 centimètres, les canalicules séminifères ont

(1) Ce fait d'*évolution* chez les mammifères est un état *permanent* chez les batraciens, où les conduits séminifères vont directement s'ouvrir dans les canaux excréteurs des reins, qui ne sont autres eux-mêmes que les corps de Wolff permanents chez ces animaux (voy. le beau travail de Wittich, *Beiträge zur Entwickelung der Harn- und Geschleschtswerkzeuge der nackten Amphibien* (*Zeitschr. für. wiss. Zool.*, Bd IV).

(2) Comparez cet aspect à celui des tubes de Pflüger dans l'ovaire embryonnaire (§ 643).

peu augmenté de volume, mais ils forment un lacis plus dense tout en restant constitués des mêmes éléments. La trame conjonctive est considérablement réduite entre eux. Les cellules interstitielles sont abondantes dans les carrefours des canalicules; on les distingue aisément à leur volume considérable et à leur coloration jaunâtre sous l'influence du picrocarminate.

Merkel (*Arch. für Anat. u. Phys.*, 1872), signale au moment de la naissance une prolifération considérable de l'épithélium des canalicules spermatiques et la présence dans celui-ci de cellules rondes, à granulations obscures qui disparaîtraient au bout de quelque temps, pour se montrer de nouveau à l'époque de la puberté. Il se ferait donc dans le testicule, après la naissance, une poussée analogue à celle que l'on remarque dans la mamelle chez les deux sexes (§ 346 et 352), et qu'on retrouve également dans l'ovaire de la femme.

On peut, d'après ce qui précède, dresser le tableau suivant de la descendance des différents éléments qui composent le testicule :

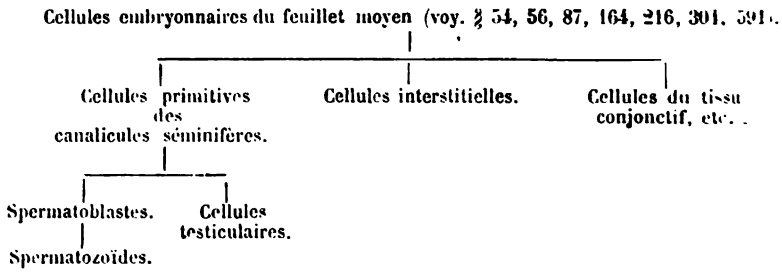

II. — ANNEXES.

§ 614. — Épididyme.

Les canalicules spermatiques, devenus les *vaisseaux droits* au moment de pénétrer dans le corps d'Highmore, y forment le *réseau testiculaire* de Haller (voy. fig. 202). Les canaux de celui-ci sont larges de 340 à 400 μ; ils ont une paroi propre extrêmement ténue; l'épithélium est prismatique, épais de 15 μ. Ces canaux en passant dans l'épididyme, diminuent de diamètre (250 à 300 μ); leur épithélium se compose de cellules prismatiques, étroites, allongées, disposées sur un seul rang, longues de 22 μ et remplies de granulations foncées (fig. 205). Leur surface libre est surmontée d'un pinceau effilé de grands cils, atteignant le tiers ou la moitié de la longueur de l'élément. Ce pinceau, d'après Neumann, ferait place dans certains

cas à une mince lame homogène, finement striée, comme si elle résultait de la soudure de cils placés sur un même plan. Cet épithélium des conduits épididymaires, sans analogue dans le reste de l'économie, paraît s'étendre jusqu'au commencement du canal déférent.

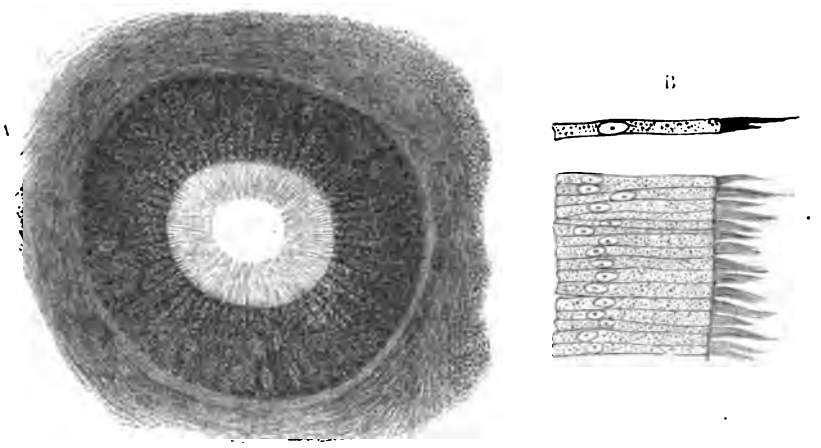

Fig. 205 (d'après Kölliker). — A, coupe transversale d'un canal de l'épididyme tapissé d'une couche de longues cellules à cils vibratiles. (Gr. 75/1). — B, groupe de cellules et cellule isolée du même, à un plus fort grossissement.

Les *vasa aberrantia* (Haller, Lauth) sont de simples diverticulums des canaux de l'épididyme, tapissés du même épithélium vibratile. Suivant Roth (*His und Braune's Zeitschrift*, II) les vaisseaux du réseau testiculaire présenteraient des diverticulums analogues, renflés à leur extrémité et dont la longueur serait de 9 à 20 millimètres.

§ 615. — **Développement de l'épididyme.**

L'épididyme n'est que la région testiculaire du corps de Wolff (§ 582) transformée. Chez l'embryon de 18 à 20 centimètres, les canaux sont rares ; ils ont la même direction que ceux du testicule et plongent dans un tissu lamineux abondant, plus dense autour d'eux. Ils sont tapissés par une couche unique de cellules épithéliales pavimenteuses, rappelant encore à cette époque l'aspect de l'épithélium des canaux du corps de Wolff (§ 580).

§ 619. — Prostate.

Il semble que la prostate doive être décrite comme une dépendance des canaux déférents. On la trouve, en effet, représentée chez certains animaux (civette, etc.) par deux amas de glandes qui environnent la partie supérieure de ces canaux et qui offrent les mêmes concrétions caractéristiques que la prostate.

La prostate est un organe glandulaire dont la structure diffère toutefois du plan commun des glandes. Les culs-de-sac, au lieu d'être appendus par groupes à l'extrémité de canaux excréteurs, s'abouchent isolément sur les conduits par lesquels se fait l'excrétion, à intervalles inégaux et relativement assez grands : il n'y a donc pas d'acini. Les culs-de-sac ainsi distribués plongent directement dans la trame ambiante, formant avec le canal excréteur un angle à peu près droit, et éloignés les uns des autres de 10 à 60 μ ou même davantage. De plus, la trame interposée aux culs-de-sac est au moins aussi considérable que la masse de ceux-ci ; elle est essentiellement musculeuse ; les faisceaux de fibres-cellules, dirigés en différents sens, forment des aréoles où s'enfoncent les parties glandulaires.

La paroi des culs-de-sac est hyaline, anhiste, épaisse de 2 à 3 μ. Elle est très-adhérente à la trame ambiante ; elle se déchire facilement, en sorte qu'il est difficile de l'isoler. Les culs-de-sac eux-mêmes sont larges de 60 à 70 μ, irréguliers, bosselés. L'épithélium est formé de cellules pavimenteuses.

Les conduits excréteurs sont larges de 20 à 30 μ. Ils sont accompagnés extérieurement d'un réseau de fibres élastiques et de faisceaux musculaires dirigés parallèlement à leur axe. Leur épithélium est formé de cellules qui s'allongent peu à peu à mesure qu'on s'éloigne des culs-de-sac, puis présentent des cils vibratiles vers leur terminaison. Tous ces éléments offrent autour de leur noyau des granulations volumineuses d'un jaune foncé, très-réfringentes. On trouve dans les conduits excréteurs des concrétions (§ 620) parfois logées dans des dilatations qui paraissent consécutives à leur présence.

Les éléments nerveux sont abondants dans la prostate. Chaque filet est composé, en général, de quatre à six tubes minces, accompagnés d'une faible quantité de fibres lamineuses et de beaucoup de fibres de Remak, qui en forment la plus grande masse. Ces nerfs présentent un grand nombre de petits ganglions disposés sur le trajet de filets contenant des tubes à myéline.

On trouve souvent dans la prostate des corpuscules de Pacini (§ 251).

§ 618. — Canaux déférents (1).

Les canaux déférents offrent à considérer de dehors en dedans les cinq couches suivantes :

1° Une couche musculaire externe à fibres longitudinales ;
2° Une couche musculaire moyenne à fibres circulaires ;
3° Une couche musculaire interne à fibres longitudinales ;
4° Une tunique propre, élastique ;
5° Une muqueuse.

Les trois couches musculaires sont intimement unies entre elles sans tissu cellulaire lâche d'interposition. L'épaisseur de la couche externe est de 100 à 150 μ ; elle est incomplétement subdivisée en faisceaux que séparent de minces cloisons lamineuses. La couche musculaire moyenne est du double environ plus épaisse ; l'interne ne mesure que 150 μ d'épaisseur.

La *tunique propre* ou *élastique*, épaisse de 100 à 200 μ, se compose en grande partie de fibres élastiques enchevêtrées dans le sens transversal et dans le sens longitudinal. Elle repose, en dehors, sur la couche musculaire interne qui mêle à elle quelques-unes de ses fibres ; en dedans, elle est lisse et supporte la muqueuse.

Le chorion de celle-ci est formé par un tissu lamineux transparent, riche en cellules fibroplastiques. L'épithélium est prismatique, à deux ou trois rangées de cellules ; celles de la profondeur sont petites, polyédriques, granuleuses.

A la partie supérieure du canal déférent, la muqueuse présente de nombreux plis et des sortes d'excavations alvéolaires qui ont été parfois assimilées à des glandes.

Les capillaires forment un réseau à larges mailles tant dans la muqueuse que dans la couche musculaire.

On trouve en dehors du canal déférent, dans le tissu lamineux du cordon, un certain nombre de faisceaux de fibres-cellules volumineux.

Les nerfs qui parcourent le cordon sont formés de tubes à myéline et de fibres de Remak : ils présentent à la partie supérieure, de petits ganglions dont les dimensions ne dépassent pas 350 μ environ.

(1) Voy. Ch. Robin et Cadiat, *Journal de l'anatomie*, 1875, n° 2.

§ 619. — Prostate.

Il semble que la prostate doive être décrite comme une dépendance des canaux déférents. On la trouve, en effet, représentée chez certains animaux (civette, etc.) par deux amas de glandes qui environnent la partie supérieure de ces canaux et qui offrent les mêmes concrétions caractéristiques que la prostate.

La prostate est un organe glandulaire dont la structure diffère toutefois du plan commun des glandes. Les culs-de-sac, au lieu d'être appendus par groupes à l'extrémité de canaux excréteurs, s'abouchent isolément sur les conduits par lesquels se fait l'excrétion, à intervalles inégaux et relativement assez grands : il n'y a donc pas d'acini. Les culs-de-sac ainsi distribués plongent directement dans la trame ambiante, formant avec le canal excréteur un angle à peu près droit, et éloignés les uns des autres de 10 à 60 μ ou même davantage. De plus, la trame interposée aux culs-de-sac est au moins aussi considérable que la masse de ceux-ci ; elle est essentiellement musculeuse ; les faisceaux de fibres-cellules, dirigés en différents sens, forment des aréoles où s'enfoncent les parties glandulaires.

La paroi des culs-de-sac est hyaline, anhiste, épaisse de 2 à 3 μ. Elle est très-adhérente à la trame ambiante ; elle se déchire facilement, en sorte qu'il est difficile de l'isoler. Les culs-de-sac eux-mêmes sont larges de 60 à 70 μ, irréguliers, bosselés. L'épithélium est formé de cellules pavimenteuses.

Les conduits excréteurs sont larges de 20 à 30 μ. Ils sont accompagnés extérieurement d'un réseau de fibres élastiques et de faisceaux musculaires dirigés parallèlement à leur axe. Leur épithélium est formé de cellules qui s'allongent peu à peu à mesure qu'on s'éloigne des culs-de-sac, puis présentent des cils vibratiles vers leur terminaison. Tous ces éléments offrent autour de leur noyau des granulations volumineuses d'un jaune foncé, très-réfringentes. On trouve dans les conduits excréteurs des concrétions (§ 620) parfois logées dans des dilatations qui paraissent consécutives à leur présence.

Les éléments nerveux sont abondants dans la prostate. Chaque filet est composé, en général, de quatre à six tubes minces, accompagnés d'une faible quantité de fibres lamineuses et de beaucoup de fibres de Remak, qui en forment la plus grande masse. Ces nerfs présentent un grand nombre de petits ganglions disposés sur le trajet de filets contenant des tubes à myéline.

On trouve souvent dans la prostate des corpuscules de Pacini (§ 251).

§ 620. — **Concrétions prostatiques.**

Elles constituent une variété de sympexions (§ 28) d'un diamètre relativement considérable; elles mesurent jusqu'à 100 μ et même plus. Elles offrent ordinairement une sorte de noyau, tantôt petit proportionnellement à la masse, tantôt très-gros, mais qui n'a d'ailleurs aucune analogie avec le hile des fécules (fig. 206). Les couches concentriques varient aussi beaucoup en nombre et en épaisseur.

Fig. 206. — Concrétions prostatiques. L'une est légèrement fendillée par la compression. (Gr. 250.)

Quand ces concrétions atteignent une certaine dimension, elles paraissent se colorer; au moins les plus grosses sont-elles proportionnellement beaucoup plus foncées que les petites. Leur couleur est d'un brun jaunâtre. Le centre est toujours plus foncé que la périphérie.

Quand on les comprime entre deux lames de verre, les couches stratifiées les plus extérieures éclatent en fragments ordinairement assez réguliers. C'est alors que l'on peut surtout constater que la substance du noyau est plus foncée que celle des couches qui l'enveloppent.

Les concrétions prostatiques sont quelquefois réunies par groupes de deux ou trois. Alors leur forme est légèrement modifiée, elles présentent dans ce cas une ou deux surfaces planes de contact.

L'iodure de potassium iodé, très-étendu, les colore en *jaune-verdâtre* ou en *vert*. Plus concentré, il leur donne une teinte brun-rouge-violet. — L'acide sulfurique les fait passer au violet ou au pourpre. Quand il est étendu, on obtient une teinte bleue, mais d'un bleu-indigo obscur, presque noir. — L'emploi simultané de l'iode et du chlorure de zinc leur donne une coloration vert-bleuâtre très-foncée (Rouget).

Il ne faut pas oublier que la couleur propre des concrétions prostatiques, qui peut être assez intense, masque souvent leurs réactions véritables. Quelques-unes mêmes ne paraissent pas changer d'aspect sous l'influence de l'iode seul.

Étudiées à la lumière polarisée, elles montrent, en raison de leur structure stratifiée, une sorte de croix obscure.

Les concrétions prostatiques peuvent atteindre avec l'âge jusqu'à 2 ou 3 millimètres de diamètre; elles deviennent alors, dans l'organe, de véritables corps étrangers qui s'enkystent.

Pour observer ces concrétions, il suffira d'ouvrir l'urèthre d'un adulte au niveau de la prostate. En comprimant celle-ci, on fera suinter

sur les parois du canal, aux environs du verumontanum, un liquide blanchâtre, laiteux, où l'on distingue de petits points brunâtres : ceux-ci ne sont autres que les concrétions les plus grosses ; il suffira de mettre sur le porte-objet une goutte de ce liquide auquel on pourra ajouter de l'eau. — Pour étudier les couches successives et leur fractionnement, on exercera une légère compression avec la pointe d'un scalpel sur le verre mince. — Il sera bon d'examiner les concrétions volumineuses à un faible grossissement, et d'en rechercher ensuite de plus petites avec un grossissement plus fort. Celles-ci laissent en général mieux voir leur structure.

§ 621. — Vésicules séminales.

La muqueuse des vésicules séminales est tapissée par un épithélium plutôt polyédrique que prismatique, dont les éléments sont chargés de granulations jaunâtres. Elle mesure environ 40 μ d'épaisseur et présente à sa partie profonde quelques petits faisceaux de fibres-cellules. On rencontre dans toute son étendue des dépressions alvéolaires analogues à celles de la portion supérieure du canal déférent (§ 618).

§ 622. — Liquide des vésicules séminales.

Le liquide contenu chez l'adulte dans les vésicules séminales provient tant du testicule que de la prostate. Il contient, d'après M. Robin, comme éléments figurés :

1° Des spermatozoïdes ;
2° Des sympexions ;
3° Des leucocytes normaux ou hypertrophiés ;
4° Des granulations graisseuses ;
5° Des grains d'hémoglobine amorphe ;
6° Des hématies.

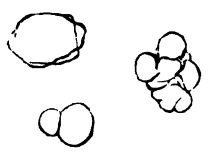

Fig. 207. — Sympexions provenant du liquide des vésicules séminales. (Gr. 250/1.)

Les sympexions (§ 28) sont arrondis ou irréguliers. Parfois ils semblent résulter de la soudure de deux ou plusieurs corps primitivement sphériques. Ils sont complétement hyalins, durs, élastiques, friables. Quand on les comprime sous un verre mince, ils se laissent d'abord un peu déprimer, puis ils se brisent en fragments anguleux. Ces sympexions proviennent vraisemblablement de la prostate.

§ 623. — Canaux éjaculateurs.

La structure des canaux éjaculateurs, assimilée qu[illegible]elquefois à celle des canaux déférents, s'en écarte au contraire à pl[illegible]usieurs points de vue. Nous en donnons ici la description d'après [illegible]MM. Ch. Robin et Cadiat (*Journal de l'Anatomie*, 1875).

La muqueuse est d'une consistance [illegible] molle, avec prédominance des fibres lamineuses sur les fibres élas[illegible]tiques ; les cellules fibroplastiques y sont abondantes. L'épaisseur [illegible]totale de la muqueuse est de 100 à 200 μ. L'épithélium est prisma[illegible]tique à plusieurs couches, analogue à celui des canaux déférents (§ 618).

La muqueuse repose [illegible]directement sur une couche de fibres élastiques anastomosées, [illegible]ant circulaires que longitudinales, sans interposition d'aucun tissu [illegible]lamineux sous-muqueux. Cette couche enveloppe en même temps l'[illegible]utricule prostatique (§ 624), et vient faire saillie sous l'urèthre où elle [illegible] forme le *verumontanum*.

Les fibres-[illegible]cellules manquent dans presque toute la longueur des canaux éjacul[illegible]teurs. Cependant chaque conduit, avant sa sortie de la prostate, [illegible]est revêtu d'une mince couche de fibres musculaires à direction longitudinale.

La [illegible]surface interne des canaux éjaculateurs, lisse chez l'enfant, présente chez l'adulte des plis et des dépressions qui sont surtout accusés à l'origine de ces conduits. Mais nulle part ils ne présentent de glandes, pas plus que les canaux déférents.

§ 624. — Utricule prostatique.

L'utricule prostatique résulte de la soudure, chez le mâle, de la partie la plus inférieure des deux canaux de Müller (§ 581), dont la partie moyenne a entièrement disparu et dont la partie supérieure est devenue l'hydatide de Morgagni (§ 617). C'est en raison de ces rapports génésiques que l'utricule prostatique a été parfois désignée sous le nom d'*utérus mâle*.

La paroi de l'utricule prostatique chez l'adulte est très-analogue à celle des canaux éjaculateurs. Le chorion de la muqueuse présente des fibres élastiques (moins nombreuses toutefois et plus ondulées que dans les canaux éjaculateurs), des fibres lamineuses, des cellules fibro-plastiques et une matière amorphe abondante, qui forme à la surface une couche limitante très-nette. L'épithélium est prismatique sans cils

vibratiles. Cette muqueuse repose sur la couche élastique signalée plus haut (§ 623).

Chez l'enfant, la muqueuse de l'utricule est complétement lisse, ainsi que celle des canaux éjaculateurs; mais elle prend, chez l'adulte, un aspect aréolaire prononcé. Le fond de ces aréoles est en général plus large que l'orifice; on peut de plus y rencontrer des expansions latérales qui figurent assez bien les culs-de-sac d'une glande en grappe : mais il est facile de reconnaître qu'on a sous les yeux simplement des dépressions du chorion, tapissées dans toute leur étendue par l'épithélium proprement dit de la muqueuse. De plus, il n'existe autour de ces dépressions aucune paroi propre, isolable du tissu ambiant.

On trouve fréquemment dans l'utricule prostatique des concrétions jaunâtres ou rougeâtres analogues à celles de la prostate (§ 620) et des glandes de l'urèthre (Kölliker, Sappey).

§ 625. — **Sperme éjaculé.**

Le sperme éjaculé résultant du mélange et de la réaction réciproque

FIG. 208. — Sperme éjaculé. *a*, spermatozoïdes; *b*, cellules épithéliales pavimenteuses; *c*, leucocytes; *d*, cristaux de phosphate de magnésie. (Gr. 400/1.)

d'un grand nombre de liquides différents (1), présente également un

(1) On peut les énumérer ainsi : 1° liquide fourni par le testicule; 2° sécrétion propre des parois des vésicules séminales; 3° liquide prostatique; 4° liquide fourni par les glandes de Méry et les follicules glandulaires de l'urèthre; 5° mucus du canal de l'urèthre provenant des glandes de Littre.

grand nombre d'éléments figurés provenant des diverses parties de l'appareil génital qui fournissent ces liquides ; on y trouve :

1° Des spermatozoïdes ;

2° Des cellules épithéliales provenant des diverses régions de l'urèthre et des diverses glandes prostatique et uréthrales ;

3° Des leucocytes ;

4° Des cristaux de phosphate de magnésie ;

5° Des sympexions provenant de la prostate ;

6° Des gouttelettes et des granulations graisseuses, etc.

On sait que le sperme, tel qu'il est éjaculé, se forme au moment de l'émission et qu'il n'existe sur le cadavre, même des suppliciés, aucune humeur ayant ses caractères physiques.

III. — ORGANES DE LA COPULATION.

§ 626. — Tissu érectile (1).

Nous avons étudié plus haut (§ 596) le canal de l'urèthre et ses glandes, ainsi que la prostate. Nous devons, avant de décrire le reste de l'appareil copulateur, faire connaître un tissu spécial, le *tissu érectile*, qu'on ne trouve qu'à cette place chez l'homme et chez la femme, mais qui existe également sur d'autres régions du corps hez certaines espèces animales. C'est ainsi que le tissu érectile forme s caroncules qu'on voit sur la tête et le cou du dindon.

Le tissu érectile observé sommairement offre un grand nombre cloisons entre lesquelles, sous certaines influences, le sang afflue. peut, en employant le procédé indiqué pour les capillaires, c'est-lire l'injection à la gélatine nitratée (§ 157), mettre en évidence sur cloisons un épithélium tapissant les aréoles, semblable à celui s capillaires et dont les noyaux font quelquefois une légère saillie. s cellules mesurent de 35 à 50 μ. Legros décrit, en dehors de cet ithélium, une paroi propre, homogène, transparente, adhérant tement, par sa face externe, au tissu sous-jacent (comp. § 147).

La charpente des trabécules est essentiellement constituée par du u lamineux. On y trouve des vaisseaux, des nerfs, des fibres-cel-s, mais surtout des fibres élastiques. C'est ce dernier élément qui ine : on voit partout dans les cloisons un réseau élastique à es diversement anastomosées et dont la disposition générale rap-

(1) Voy. Legros, *Des tissus érectiles et de leur physiologie*, Paris, 1866, et *Du tissu érectile dans les organes génitaux des Mammifères*, in *Journal de l'Anat.*, 1868, n° 1.

pelle quelquefois exactement celle des parois artérielles. Il est beaucoup plus difficile de mettre en évidence les fibres-cellules. On les rencontre ordinairement réunies en faisceaux de petite dimension; elles sont peu abondantes, difficiles à isoler; mais on peut toujours aisément se rendre compte de leur distribution en faisant apparaître leurs noyaux caractéristiques. Pour cela, on imbibe d'abord la préparation d'une solution de carmin, on lave ensuite à l'eau distillée, et, quand on traite alors par l'acide acétique, les noyaux sont teints en rouge et facilement reconnaissables.

Les *artères hélicines* conservent jusqu'au moment où elles s'abouchent dans les aréoles une tunique musculaire puissante. Celle-ci cesse brusquement pendant que la tunique interne ou fibroïde (§ 167) se continue avec les parois des aréoles. Outre ces artères particulièrement musculeuses, on en trouve d'autres, plus rares, ayant la constitution habituelle des artères du même calibre : elles semblent destinées spécialement au tissu même des trabécules, peu vasculaire comme tout tissu élastique.

Les veines, beaucoup moins flexueuses que les artères, ne présentent rien de particulier qui les rende propres à retenir, de quelque manière que ce soit, le sang dans le tissu.

On voit des faisceaux nerveux nombreux et volumineux pénétrer dans les trabécules : ils sont destinés sans doute aux puissants muscles des artères hélicines (1).

§ 627. — Développement du tissu érectile.

M. Robin, en déterminant la constitution des parois des aréoles et en suivant le développement du tissu érectile, a démontré que celui-ci devait être considéré comme formé non point de veines, ainsi qu'on l'avait cru, mais de capillaires énormément dilatés.

En effet, chez l'embryon le tissu érectile est représenté par un réseau de capillaires anastomosés, formant des mailles polygonales ou curvilignes. Ces capillaires, dont le diamètre n'excède pas d'abord les proportions communes, sont plongés dans du tissu lamineux embryonnaire; mais déjà, au moment de la naissance, ils ont un diamètre

(1) Pour étudier le tissu érectile, on peut faire de la manière suivante des préparations qui permettent d'en voir la plupart des détails. Après l'injection fine des vaisseaux, on coupe une portion du tissu que l'on fixe sur une plaque de liége avec des épingles. On arrive ainsi à tendre le fragment, à dilater les aréoles et à isoler les trabécules. La pièce est alors traitée par le carmin et l'acide acétique, puis mise à sécher. Si on emploie ensuite le baume de Canada, on obtient une préparation très-transparente; les fibres-cellules sont très-nettes, et, si l'injection a bien réussi, on peut voir l'abouchement des artérioles dans les cavités.

supérieur à tous les autres capillaires; la disposition en réseau est encore distincte, cependant les espaces intervasculaires ont diminué et l'on y distingue des faisceaux lamineux. La couche musculaire des artères est déjà bien développée et exerce la constriction qui, supprimée, permet l'érection quoique incomplète chez le jeune enfant. Plus tard apparaissent les fibres-cellules des trabécules et le réseau élastique.

Il est remarquable qu'au début les capillaires des corps caverneux soient plus étroits que ceux des corps spongieux qui, plus tard, offriront, au contraire, des aréoles plus étroites que ceux des corps caverneux.

§ 628. — Corps caverneux. Bulbe. Tissu spongieux.

Le tissu érectile qui forme les *corps caverneux*, et celui qui forme le tissu spongieux de l'*urèthre* et du *gland*, ne diffèrent que par la proportion des éléments entrant dans la constitution des trabécules. Au gland, les fibres-cellules sont rares; c'est un réseau de puissantes fibres élastiques qui forme la charpente. Le tissu spongieux de l'urèthre est également composé surtout de fibres élastiques; on y trouve pourtant une plus grande abondance de fibres-cellules que dans le gland.

Le bulbe uréthral semble, par sa texture, tenir le milieu entre le gland et les corps caverneux: en effet, le réseau élastique y est encore abondant, mais il est accompagné d'une forte proportion de fibres-cellules.

L'enveloppe fibreuse des corps caverneux est riche en fibres élastiques; elle est reliée à la peau du pénis par un tissu cellulaire très-lâche présentant un grand nombre de fibres musculaires lisses. La peau du pénis est mince, pigmentée, sans vésicules adipeuses au-dessous d'elle (§ 26).

§ 629. — Prépuce. Gland.

Le *prépuce* est tapissé intérieurement par une muqueuse dermoïde à épithélium pavimenteux stratifié; continue d'une part avec la peau au niveau de l'anneau préputial, elle se réfléchit d'autre part sur le gland. Dans le tissu cellulaire lâche interposé à la peau et à la muqueuse, on retrouve les mêmes fibres musculaires lisses que sous le reste de la peau du pénis.

La muqueuse du gland et de la face interne du prépuce présente

des papilles qui sont toutes vasculaires. Au-dessous de ces papilles existent des corpuscules de Krause et de Meissner (§§ 250-252); on y trouve également d'autres corpuscules nerveux de même nature, mais plus gros et de forme framboisée, mesurant 200 μ de diamètre.

L'épithélium du gland a 120 à 140 μ d'épaisseur. Il est pavimenteux, stratifié; les noyaux des cellules les plus superficielles sont allongés, étroits, brillants.

Le gland, le frein et le prépuce sont entièrement dépourvus de glandes sébacées et sudoripares. Les prétendues *glandes de Tyson* sont simplement des épaississements ou élevures dermiques surmontés de nombreuses papilles (1).

Les lymphatiques sont larges et dessinent un réseau serré, mais qui

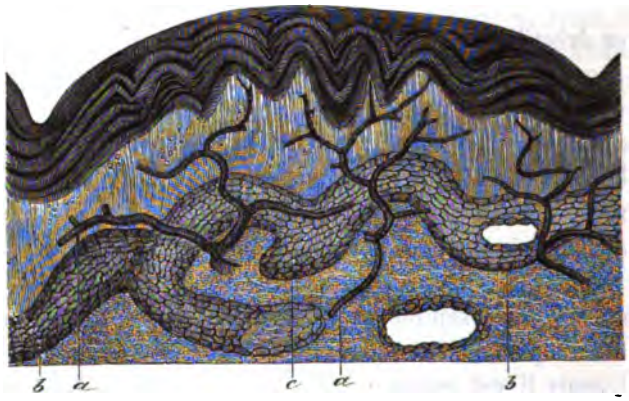

FIG. 209 (d'après Belajeff). — Coupe normale à la surface du gland chez l'homme; *a*, capillaires sanguins destinés aux papilles; *b* et *c*, vaisseaux et culs-de-sacs lymphatiques.

n'est pas placé superficiellement comme dans le canal de l'urèthre (§ 596).

On ne rencontre de glandes sébacées sur la peau de la verge qu'à une distance de 2 centimètres environ du pourtour de l'orifice préputial. Quant au *smegma préputial*, il est uniquement formé de cellules épithéliales desquamées.

§ 630. — Développement du prépuce (2).

Au troisième mois de la vie intra-utérine, on voit s'élever de la base du gland un repli annulaire qui l'embrasse et finit par le recouvrir,

(1) Elles ne sauraient donc être rapprochées des glandes sébacées des petites lèvres (voy. Robin et Cadiat, *Journal de l'anat.*, 1874, n° 6).

(2) Voy. Schweigger-Seidel, *Zur Entwicklung des Præputium*, in *Virchow's Arch.*, 1866.

mais sans que l'épithélium interposé au repli et au gland se partage : les parties restent d'abord soudées. Sur un embryon humain de 18 centimètres de long, l'union est complète. La couche profonde ou basilaire de cet épithélium, en contact de part et d'autre avec le chorion du prépuce et du gland, est formée de petites cellules cubiques nucléées; au centre de la lame épithéliale, les cellules sont grosses, claires, comme celles qui composent le mur gingival (§ 376). On rencontre parfois au milieu d'elles des globes épidermiques. Sur l'embryon de 18 centimètres, ces cellules se prolongent jusque dans la partie de l'urèthre répondant au gland.

L'adhérence du prépuce au gland persiste encore pendant les premiers jours qui suivent la naissance. Bókai n'a trouvé le prépuce libre que quatorze fois sur cent chez le nouveau-né.

CHAPITRE XX

APPAREIL GÉNITAL FEMELLE

§ 631.

L'étude de cet appareil comporte en premier lieu un organe essentiel, l'ovaire, destiné à la production des ovules, de même que dans l'appareil génital mâle le testicule était l'organe essentiel de la formation des spermatozoïdes; puis la trompe de Fallope et l'utérus dont nous aurons à suivre les modifications pendant les époques menstruelles, pendant et après la grossesse; enfin, les parties génitales externes, c'est-à-dire le vagin et le clitoris.

L'urèthre de la femme a été étudié en même temps que celui de l'homme (§ 597).

I. — OVAIRE.

§ 632.

L'ovaire a donné lieu à un certain nombre de travaux importants. Mais en étudiant ceux-ci, on s'aperçoit bientôt qu'il est impossible de faire concorder les descriptions des différents auteurs. Nous nous appuierons principalement, en conséquence, sur nos observations personnelles, nous bornant à rattacher aux faits que nous signalerons, les interprétations et les désignations données par les divers anatomistes. Le premier en date est M. Ch. Robin (1); puis sont venus

(1) *Mémoire sur les modifications de la muqueuse utérine, pendant et après la grossesse* (*Mém. de l'Acad. de médecine*, 1861). A la fin de ce travail se trouve l'importante étude sur le tissu de l'ovaire à laquelle nous faisons allusion ici.

les travaux de Pflüger (1), de Schrön (2), de His (3), de Waldeyer (4), de Romiti (5) et de Born (6). Nous indiquerons les synonymies des éléments signalés par ces auteurs, quand elles ne prêteront à aucune équivoque sur l'espèce d'élément désigné.

§ 633. — Cellules interstitielles de l'ovaire et de la muqueuse utérine.

En parlant du testicule nous avons décrit (§ 611), dans le tissu lamineux qui sépare les canaux spermatiques, des cellules d'un ordre spécial sur lesquelles Henle avait le premier appelé l'attention, et que nous avons désignées par le nom de *cellules interstitielles*. On retrouve dans l'ovaire et dans la muqueuse utérine des éléments que leurs caractères physiques, aussi bien que leurs propriétés chimiques, rapprochent complétement des cellules interstitielles du testicule. On notera que les unes aussi bien que les autres dérivent du tissu d'un même organe embryonnaire, le corps de Wolff, par le canal de Müller qui forme l'utérus, et par la glande génitale (§ 613) qui devient le testicule ou l'ovaire.

Nous conserverons donc à ces éléments le nom de « cellules interstitielles » qui ne préjuge rien de leur nature, non plus que de leur siége, et qui les montre simplement interposés aux autres éléments du tissu lamineux dans l'ovaire et dans la muqueuse utérine, comme ils le sont dans le testicule.

La ressemblance entre les cellules de cet ordre qu'on trouve dans l'ovaire et celles qu'on trouve dans la trame de la muqueuse utérine paraît avoir frappé M. Robin dès 1861 : il les rapprocha, sans toutefois les confondre sous une désignation commune, par suite de quelques variétés de forme et surtout de leur siége différent (7). Il désigne les unes sous le nom de *cellules propres de la muqueuse utérine*, et les autres sous celui de *cellules propres de l'ovisac et de l'ovariule*,

(1) *Die Eierstöcke der Säugethiere und des Menschen*, Leipzig, 1863.

(2) *Beitrag zur Kenntniss der Anatomie und Phys. des Eierstocks der Säugethiere*, in *Zeitschr. f. wiss. Zool.*, 1863.

(3) *Beobachtungen über den Bau der Säugethiereierstocks*, in *Max Schultze's Arch.*, 1865.

(4) *Eierstock und Ei*, Leipzig, 1870.

(5) *Ueber den Bau und die Entwicklung des Eierstockes und des Wolff'schen Ganges*, in *Arch. f. mikr. Anat.*, 1874.

(6) *Ueber die Entwicklung des Eierstockes des Pferdes*, in *Reichert u. D. B-R's Arch*, 1874.

(7) Voyez spécialement le dernier paragraphe du mémoire cité plus haut, intitulé : *Des analogies qui existent entre l'évolution de la caduque et celle de l'ovariule.*

d'après les noms qu'il donne à la paroi folliculaire et au corps jaune (1).

§ 634.

L'ovaire envisagé chez la femme adulte présente à considérer :

1° Un épithélium;

2° La trame du tissu qui sert de soutien à l'organe;

3° Des cavités plus ou moins grandes, les *vésicules* ou *follicules de Graaf*, ainsi nommées du nom de Régnier de Graaf, mort en France en 1673, un an après la publication du travail où il appelait l'attention sur ces corps vésiculeux, qu'il avait pris pour les œufs des mammifères. Les vésicules de Graaf contiennent les ovules (§ 47).

§ 635. — **Épithélium ovarien.**

L'épithélium de l'ovaire dérive de l'*épithélium germinatif* de Waldeyer (§ 56). Il tapisse toute la surface de l'organe et se continue directement avec l'épithélium plat ou endothélium de la cavité péritonéale (2); toutefois il est souvent relié par une zone de cellules

(1) Nous croyons devoir compléter par les indications suivantes, l'histoire bibliographique de ces intéressants éléments en ce qui touche l'ovaire. Ils sont figurés par Schrön (*Zeitschr. f. wiss. Zool.*, 1863) sous le nom de *Stromazellen*. Cet auteur ne les décrit pas longuement, mais il les représente accumulées en certains points du parenchyme de l'ovaire. Ces mêmes cellules paraissent être celles qu'indique et que décrit His (*Max Schultze's Arch.*, 1865, pl. X, fig. 4) sous le nom de *Kornzellen* ou *Körnerzellen*, en même temps qu'il applique le même nom (*körnerhaltige Zellen*) aux cellules de la paroi des follicules de Graaf (pl. X, fig. 8). Waldeyer n'a donné que peu d'attention à ces éléments, et d'autres anatomistes enfin n'y ont vu que des résidus d'anciens corps jaunes refoulés d'un côté à l'autre du tissu ovarien par le développement successif des follicules. Plus récemment, elles ont été indiquées par Born (*Reichert. u. D. B.-R's Arch.*, 1874) comme partie constituante importante de l'ovaire de la pouliche à la naissance, alors que bien certainement ces cellules que Born appelle *Pigmentzellen*, ne dérivent pas de corps jaunes en régression. Sur l'ovaire d'un fœtus de cheval de trois mois que nous avons sous les yeux, et où la limite entre la substance corticale et la substance médullaire (voy. § 644) est des plus accusées, cette dernière est constituée presque exclusivement de cellules interstitielles, irrégulièrement polyédriques mesurant en moyenne 15 μ, englobées dans une trame lamineuse très-délicate avec des vaisseaux. Au contact des réactifs, ces cellules se comportent comme les cellules de la paroi folliculaire (cellules de l'ovisac de Robin) : elles se colorent en jaune vif par le picrocarminate. C'est là, en effet, un caractère des cellules interstitielles très-constant (§ 611), alors que les cellules des traînées de Pflüger (§ 643), abondantes dans la région corticale, prennent le carmin avec avidité. Chez la jument, les éléments qui nous occupent se chargent de nombreuses granulations brun-jaunâtre; on les rencontre par petits groupes isolés dans la zone parenchymateuse. Enfin Franck a montré qu'on retrouvait ces cellules comme partie constituante du testicule des jeunes chevaux, où elles restent abondantes, même chez l'adulte. Elles contribuent à donner une coloration brune intense ou tissu testiculaire de l'étalon.

(2) Chez la brebis, la transition entre l'épithélium de la surface de l'ovaire et l'endothélium péritonéal se fait d'une manière graduelle, ainsi que le montrent les imprégnations au nitrate d'argent (voy. sur ce sujet H. Kapff : *Untersuchungen über das Ovarium und dessen Beziehung zum Peritoneum*, in *Reichert u. D. B.-R's Arch.*, 1873.)

prismatiques, à l'épithélium vibratile du pavillon de la trompe de Fallope.

Les cellules de l'épithélium ovarien sont disposées sur un seul rang, offrant leur diamètre dominant tantôt dans un sens, tantôt dans l'autre. Le noyau est peu apparent, sensiblement sphérique. Ces cellules mesurent environ de 15 à 18 μ de hauteur (Kölliker); leur corps est ordinairement rempli de granulations foncées.

Il semble qu'on voie sur les coupes des ovaires de certains animaux adultes (chienne), l'épithélium présenter de place en place des involutions qui pénètrent dans l'intérieur du tissu de l'organe. Ce phénomène normal, pendant les premières périodes du développement (§ 643), paraît tout à fait exceptionnel à l'état adulte. Il est possible qu'on ait pris pour des involutions, de simples plis de la surface dans lesquels l'épithélium s'enfonce et qu'il est fréquent de rencontrer sur les ovaires de femelles âgées.

§ 636. — Tissu de l'ovaire.

Le tissu de l'ovaire se partage nettement, chez l'embryon, en deux zones : l'une superficielle, l'autre profonde; mais la distinction entre



Fig. 210 (d'après Kölliker). — Section verticale de la zone corticale de l'ovaire d'une lapine adulte. *a*, épithélium prismatique de la surface; *b b' b''*, différentes couches de la tunique fibreuse; *c*, trame lamineuse de l'ovaire; *d e f*, follicules de Graaf à divers états de développement. (Gr. 350/1.)

ces deux zones s'efface peu à peu par les progrès de l'âge. Le tissu de l'ovaire est, en effet, refoulé successivement de différents côtés par le développement des follicules de Graaf, et il en résulte une difficulté

particulière de son étude. Les plus jeunes follicules sont vers la périphérie. A mesure qu'ils mûrissent, ils s'enfoncent profondément jusqu'au centre de l'organe. Après le retrait momentané qui a suivi la déhiscence, le corps jaune formant la cicatrice folliculaire refoule de nouveau à son tour le tissu, et enfin, laisse au milieu de lui ses éléments qui finissent par disparaître.

Nous traiterons des différents états où se présentent les follicules de Graaf et les corps jaunes en décrivant leur évolution. La trame même de l'ovaire autour d'eux paraît formée presque exclusivement de tissu lamineux dense au milieu duquel se rencontrent des *cellules interstitielles*. On a indiqué de plus, dans le tissu de l'ovaire, la présence de fibres-cellules. Il est certain que, si l'on vient à couper un ovaire frais, il se produit un bombement de la surface de section qui semble résulter d'une action musculaire; mais il ne serait pas impossible que les fibres-cellules très-abondantes de la paroi des vaisseaux ovariens suffisent à expliquer cette déformation.

A côté des cellules interstitielles, le tissu lamineux de l'ovaire présente des cellules fibro-plastiques mêlées en proportion à peu près égale à des fibres lamineuses dont la direction varie d'une place à l'autre. La matière amorphe interposée à tous ces éléments paraît peu abondante.

Vers la surface de l'ovaire adulte, au-dessous de l'épithélium, les fibres lamineuses dominent, les cellules fibro-plastiques sont rares et les cellules interstitielles manquent complétement : les fibres lamineuses, disposées en nappes se croisant sous différents angles, forment à l'organe une tunique fibreuse qui a été comparée à l'albuginée. Elle est, toutefois, beaucoup moins épaisse, mesurant seulement 40 à 50 μ. Elle se continue sans limite toujours bien tranchée avec le tissu dense sous-jacent interposé aux follicules de Graaf.

Nous aurons à revenir plus loin (§ 640) sur les cellules interstitielles.

§ 637. — Vaisseaux et nerfs.

Les vaisseaux ovariens sont volumineux, onduleux; quelques-uns sont spiroïdes. Les mailles des capillaires sont celles du tissu lamineux. Nous décrirons plus loin la disposition vasculaire propre aux parois des follicules de Graaf (§ 640), ainsi que celle des corps jaunes (§ 642).

On rencontre au niveau du hile de l'ovaire, un riche plexus veineux.

Les lymphatiques sont abondants; ils forment autour des follicules

de Graaf un réseau à mailles serrées (§ 641), ainsi que dans l'épaisseur des corps jaunes (His).

Les nerfs paraissent surtout destinés aux parois des vaisseaux.

§ 638. — Follicule de Graaf mûr.

Nous décrirons tout d'abord le follicule de Graaf prêt à la déhiscence. Nous exposerons plus loin (§ 643) son évolution, en traitant du développement de l'ovaire.

Le follicule arrivé à maturité se présente comme une cavité limitée par un tissu dense formant une sorte d'enveloppe ou *thèque* dite aussi « membrane fibreuse » qu'il est assez facile d'énucléer, ainsi que le faisait déjà de Graaf. Cette énucléation est rendue possible par la cohésion des fibres de l'enveloppe, cohésion beaucoup plus grande que celle du tissu lamineux ambiant. Elle ne s'opère pas, toutefois, sans déchirement des parties.

En dedans de la membrane fibreuse est la « membrane propre » formée d'un tissu spécial, et véritable paroi du follicule.

La membrane propre est elle-même tapissée intérieurement par une couche non vasculaire, épithéliale, désignée depuis longtemps sous le nom de *membrane granuleuse*. Celle-ci n'offre pas, du côté de la cavité, une limite nette : ses éléments se prolongent, par place, en traînées au milieu du *liquide folliculaire* qui contribue avec eux à remplir la cavité. Une proéminence de la membrane granuleuse, dite *cumulus* ou *disque proligère*, loge l'ovule entouré de sa membrane vitelline; les cellules en contact avec celle-ci y restent adhérentes, même après la déhiscence, et l'on ne parvient à en isoler l'ovule dans certains cas, qu'avec beaucoup de soin. Cela est même impossible chez plusieurs espèces, telles que la brebis; de même chez la femme, tandis que chez la rate l'ovule s'isole aisément.

Les éléments de la membrane granuleuse tapissant à la fois l'ovule et la paroi de la cavité folliculaire, il en résulte que le liquide folliculaire est enfermé de toutes parts par les éléments de la membrane granuleuse et joue par rapport à eux le rôle de matière amorphe interposée.

§ 639. — Cellules de la membrane granuleuse.

Elles paraissent très-facilement altérables par la plupart des réactifs. Nous les décrirons ici chez la brebis. On peut obtenir d'excellentes préparations en ouvrant sur l'ovaire frais un follicule à maturité, et en

instillant à l'intérieur une goutte d'acide osmique saturé. Au bout de quelques minutes celui-ci a agi. On observe alors directement les éléments après les avoir colorés faiblement par le picro-carminate. Pour faire des coupes de la membrane granuleuse et des tissus sous-jacents, on laisse un fragment durcir jusqu'au lendemain dans une solution faible d'acide osmique : on coupe à main levée, on colore et on a ainsi d'excellentes préparations où l'on voit très-bien (chez la brebis) les particularités que nous allons indiquer.

Les cellules de la membrane granuleuse sont généralement allongées, formées d'une substance hyaline, sans paroi propre, avec quelques granulations très-petites, éparses, noires après le traitement par l'acide osmique. Le noyau est ovoïde, petit, mesurant environ 6 sur 7 μ, avec un nucléole très-petit, souvent excentrique. Il est très-facile de colorer ce noyau en rose par le picro-carminate, sans que le corps de la cellule offre une coloration sensible. Cette réaction négative distingue nettement ces éléments des cellules qui forment la membrane propre et qui seront décrites plus loin.

Au contact de l'ovule aussi bien que de la paroi folliculaire, les cellules de la membrane granuleuse ont leur grand axe disposé normalement à la surface qu'elles tapissent. Elles sont aussi moins volumineuses, les noyaux paraissent plus entassés. Les cellules situées un peu plus loin et baignées par le liquide folliculaire sont plus grandes, irrégulières : on les voit s'écarter les unes des autres par une partie de leur surface, tandis qu'elles restent adhérentes par une autre, rappelant ainsi la disposition signalée dans la zone intermédiaire de l'organe adamantin (§ 377) : la substance interposée est ici le liquide folliculaire.

La limite de la membrane granuleuse est partout nettement accusée. Sur la paroi folliculaire en particulier, un trait fin la sépare de la membrane propre dont les cellules ont, au contraire, leur grand axe tangent à la surface du follicule et perpendiculaire, par conséquent, au grand axe des cellules de la membrane granuleuse appliquées contre cette paroi.

La membrane granuleuse n'est pas vasculaire. Toutefois, chez la brebis, il semble que par places ses éléments reposent immédiatement sur les capillaires de la membrane propre.

§ 640. — Membrane propre.

La membrane propre nettement limitée, comme on vient de le voir, vers l'intérieur du follicule au contact de la membrane granuleuse, l'est presque aussi bien en dehors au contact de la membrane fibreuse. La membrane propre est épaisse de 50 à 60 μ environ. Elle est exclusivement formée de cellules interstitielles (§ 633) pressées les unes contre les autres et offrant par suite un aspect un peu spécial. On y trouve en outre des capillaires.

Les cellules de la membrane propre sont celles que M. Robin a décrites comme formant une espèce anatomique, sous le nom de *cellules de l'ovisac* (1), avec les caractères suivants chez la femme: elles sont rarement dépourvues de noyau; celui-ci est ordinairement placé au centre de l'élément, plus rarement vers la circonférence. Il est ovoïde, par exception sphérique, mesurant de 9 à 11 μ de diamètre; ses contours sont nets; sa substance, après la mort, est plus transparente et moins granuleuse que celle de la cellule. Il contient un nucléole large de 1 μ environ, à circonférence foncée, à centre peu brillant. L'eau n'attaque pas ces cellules et ne détermine pas de mouvement brownien dans leur intérieur. L'acide acétique gonfle un peu le corps et le rend transparent; il resserre, au contraire, le noyau, dont le contour devient plus foncé et un peu moins régulier qu'à l'état normal; il dissout le nucléole.

Ces cellules sont simplement des cellules interstitielles refoulées et pressées en quelque sorte les unes contre les autres par le développement du follicule, après la déhiscence duquel on les voit reprendre leur aspect normal.

Sur les coupes de la paroi d'un follicule de brebis à maturité, pratiquées comme nous l'avons indiqué (§ 639), on distingue immédiatement au-dessous de la membrane granuleuse, la membrane propre formée de cellules discoïdes appliquées les unes contre les autres tangentiellement à la paroi folliculaire; leur substance est plus dense, plus réfrangible; le corps se colore en jaune par le picrocarminate (voy. p. 750, note 1), tandis que le noyau fixe le carmin. Celui-ci

(1) Ces cellules, ainsi que nous l'avons dit (voy. p. 750, note 1) sont figurées par His (*Max Schultze's Arch.*, 1865, pl. X, fig. 8) sous le nom de *körnerhaltige Zellen*. On s'explique assez mal comment d'autres anatomistes ont pu voir dans ces éléments des *cellules migratrices* transformées. S'il est exact que quand on injecte du cinabre dans le sang, on le retrouve en abondance dans la paroi folliculaire, c'est sans doute que les leucocytes chargés de particules étrangères et augmentés de nombre par le fait même de l'injection de celles-ci se fixent dans le riche réseau sanguin de la paroi folliculaire, comme d'ailleurs dans d'autres organes, tels que le foie, le poumon, la moelle des os, etc. (comparez § 18 et page 428, note 3).

mesure 6 sur 7 μ environ. Il occupe par son petit diamètre la plus grande épaisseur de la cellule, dont le corps discoïde va en s'atténuant vers les bords. Les grands diamètres de la cellule mesurent environ 20 à 25 μ; le noyau est nucléolé.

Ces cellules, chez la brebis, paraissent appliquées les unes contre les autres sans interposition de fibres ou de substance amorphe. Au contraire, les capillaires sont abondants au milieu d'elles : ils dessinent des mailles étroites, mesurant cinq à six fois leur propre diamètre (d'après His). Nous avons dit que ces capillaires paraissaient quelquefois ramper sur la limite de la membrane granuleuse, au contact des éléments de celle-ci (§ 639). Mais tel n'est plus le cas pour les artérioles d'un certain volume : elles sont toujours recouvertes par les éléments de la membrane propre, même alors qu'elles font saillie vers la cavité du follicule.

§ 641. — Membrane fibreuse.

La membrane fibreuse ou *thèque*, extérieure à la membrane propre, se distingue aisément sur les coupes, du reste du tissu de l'ovaire par la direction de ses fibres qui sont fines, très-peu onduleuses, pressées les unes contre les autres, disposées en minces nappes parallèles à la surface du follicule : elles forment la coque qu'on enlève par énucléation (§ 638).

Les cellules conjonctives sont peu abondantes au milieu de ces nappes fibreuses : elles y sont proportionnellement beaucoup plus rares que dans le reste du tissu ovarien. Un certain nombre de cellules interstitielles paraissent mêlées aux couches fibreuses les plus internes, dans le voisinage de la membrane propre. Plus extérieurement nous avons trouvé çà et là (chez la brebis) entre les nappes fibreuses, des cellules particulières, probablement en dégénérescence, très-reconnaissables à la suite de l'action de l'acide osmique. Sur les coupes ces éléments se présentent comme des traînées noirâtres, fusiformes, dont le petit diamètre mesure 2 à 3 μ et le grand 15 à 20 μ, c'est-à-dire ayant à peu de chose près les dimensions des cellules interstitielles. Leur coloration foncée est due aux granulations graisseuses accumulées dans le corps cellulaire et sur lesquelles l'acide osmique a réagi. Si, voulant mieux étudier ces éléments, on réduit par dissociation la membrane fibreuse en minces lamelles, on les retrouve avec la forme circulaire ou ovoïde, sans ramifications, présentant un petit noyau de 2 à 3 μ environ, transparent. Autour de lui le corps cellulaire est rempli de granulations graisseuses plongées

dans une substance hyaline, transparente, moins dense que le corps des cellules de l'ovisac.

La nature de ces cellules est difficile à déterminer en l'absence de toute notion sur leur évolution. Il est peu probable, en raison de leur volume et de la présence d'un noyau bien net, que ce soient des leucocytes fixés au cours de leurs migrations. Il semble plutôt qu'on ait sous les yeux des cellules fibroplastiques qui ont subi la dégénérescence adipeuse, en même temps qu'elles se sont trouvées comprimées par l'expansion du follicule entre les lames fibreuses.

Quand on énuclée un follicule de Graaf arrivé à maturité chez la brebis et qu'on imprègne par le nitrate d'argent la surface externe de la membrane fibreuse, on constate que la déchirure a intéressé des vaisseaux lymphatiques dont la présence aide peut-être, dans une certaine mesure, à l'énucléation. Sur le reste de la thèque, l'argent donne les figures vagues qu'il offre à la surface de certains cartilages articulaires et dont nous avons déjà parlé sous le nom de figures épithélioïdes (voy. p. 273, note).

§ 642. — Corps jaunes.

Les corps jaunes résultent de la multiplication des cellules de la membrane propre du follicule, qui reprennent en même temps l'apparence habituelle des cellules interstitielles.

S'il se produit, au moment de la déhisoence, une hémorrhagie intrafolliculaire, la matière colorante du sang vient modifier la couleur du tissu et l'on y trouve généralement des grains d'hémoglobine amorphe, tantôt épars, tantôt réunis en traînées ou en amas. L'hémorrhagie toutefois est l'exception; elle a toujours pour effet de retarder l'évolution du corps jaune (Ch. Robin).

Après la rupture du follicule il y a congestion, épaississement de la membrane propre, tandis que la membrane granuleuse disparaît. Les cellules de la membrane propre se multiplient considérablement; beaucoup conservent leurs dimensions; mais après deux ou trois jours on en trouve qui ont augmenté de volume et sont devenues plus granuleuses. Les granulations toutefois ne sont pas de nature graisseuse et ne noircissent pas par l'acide osmique (chez la brebis). Les cellules sont irrégulières, souvent allongées, elles se colorent fortement en jaune par le picrocarminate. Leur noyau qui reste clair atteint jusqu'à 12 ou 15 μ de long; le nucléole suit le développement du noyau.

En même temps on distingue entre les cellules interstitielles, des

éléments du tissu lamineux et des capillaires extrêmement serrés. Le tissu jaune de nouvelle formation est, en effet, au moins à une certaine période, très-vasculaire; les capillaires décrivent des mailles à peine plus larges que les cellules. Ils forment en même temps des anses qui affleurent la surface des plis du corps jaune vers le centre de la cavité du follicule; ils semblent même s'élargir à ce niveau pour former des sinus qui paraissent veineux (chez le bœuf). Plus tard la vascularité diminue dans le tissu jaune. En même temps les éléments du tissu conjonctif augmentent entre les cellules interstitielles qui se trouvent à un moment donné toutes isolées les unes des autres par de véritables cloisons lamineuses larges de 2 à 3 μ (chez la brebis); de plus elles paraissent diminuer de volume. Quelques-unes même semblent avoir disparu, laissant seulement après elles la matière de leurs granulations réunie et comme condensée en un corps irrégulier très-réfrangible se teignant en jaune par le picrocarminate.

Chez l'homme, toutes les phases du développement des corps jaunes (syn. *oariules*, Ch. Robin) s'accomplissent en deux ou trois semaines à l'état normal, en neuf mois pendant la grossesse (1). Les phases de déclin dans les deux cas durent de sept à dix semaines (Robin). Quand le corps jaune en régression n'a plus que 1 ou 2 μ de diamètre, il paraît grisâtre en raison de sa constitution lamineuse. Quand il y a eu hémorrhagie, les oariules à cette époque sont franchement noirs.

§ 643. — Développement de l'ovaire.

Au début, ainsi que nous l'avons dit (§ 613), l'ovaire ne se distingue pas du testicule. Il est comme celui-ci une transformation de la glande génitale. On le reconnaît cependant bientôt à un développement plus grand de l'épithélium de sa surface, ce qui n'a pas lieu sur le futur testicule. Les ovules et les cellules de la membrane granuleuse (§ 639) dérivent de cet épithélium.

En 1838 Valentin remarqua que les follicules de Graaf formaient à une certaine période du développement, des sortes de chapelets avec des étranglements entre chaque follicule. Billroth, en 1856, appela de nouveau l'attention sur ce sujet. En 1863 parut un mémoire considérable de Pflüger (*Ueber die Eierstöcke der Saügethiere*). Cet auteur constata et établit que les ovaires en développement contiennent des cordons formés de cellules qu'il appela *cordons glanduleux* (on les

(1) Voy. De Sinéty, *Comptes rendus de l'Académie*, août 1877.

nomme aujourd'hui *tubes de Pflüger*) dont les éléments donnent naissance à la fois aux ovules et aux cellules de la membrane granuleuse : certaines cellules vers le centre du cordon grossissent et changent de caractère en devenant des ovules, tandis que les autres se différencient moins et deviennent les cellules de la membrane granuleuse. Pflüger avait fait ses principales observations sur la chatte.

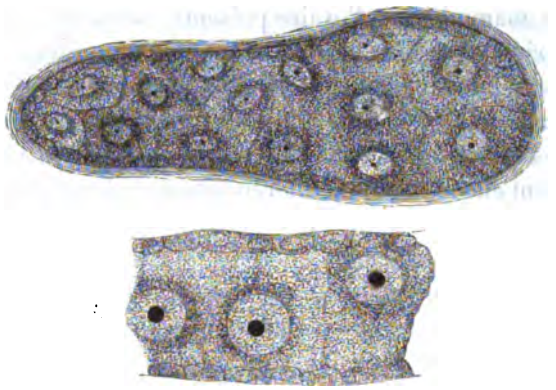

FIG. 211 (d'après Kölliker). — Différents aspects des cordons de Pflüger chez la chatte quelque temps avant la naissance. Les grosses cellules occupant le centre des cordons, d'abord sur plusieurs rangs, puis sur un seul, sont les ovules; les cellules périphériques deviendront les cellules de la couche granuleuse et finiront par envelopper complétement les ovules. (Gr. 350/1.)

En 1870, Waldeyer à son tour allant plus loin montra comment se forment les cordons ou tubes de Pflüger. Il établit qu'ils proviennent d'une invagination de l'épithélium germinatif devenu épithélium ovarien, dans le tissu situé au-dessous de lui (1) : il y pénètre en forme de traînées; ces traînées perdent plus tard leur relation avec l'épithélium superficiel et à partir de ce moment passent par les phases évolutives qu'avait signalées Pflüger, donnant naissance à deux ordres d'éléments, les ovules et les cellules de la membrane granuleuse.

§ 644.

Chez le poulet l'ovaire commence, entre la quatre-vingtième et la quatre-vingt-huitième heure, à présenter une plus grande épaisseur de son épithélium. Du septième au onzième jour, le sexe est nettement accusé par le développement prédominant d'un des deux ovaires,

(1) On remarquera la tendance de cet épithélium à s'invaginer, pour fournir successivement : 1° le corps de Wolff (§ 580); 2° le canal de Müller (§ 581); 3° les tubes de Pflüger.

l'autre étant destiné (chez les oiseaux) à s'atrophier complétement. Vers le onzième jour on commencerait également à voir, d'après Waldeyer, certaines cellules de l'épithélium germinatif prendre des dimensions plus grandes au milieu de leurs congénères : elles deviendront des ovules quand, par suite de l'involution épithéliale qui va se produire, elles seront plongées profondément dans le tissu sous-jacent (1).

Chez les mammifères, l'ovaire présente, selon les espèces, d'assez grandes variétés. Certains animaux sont plus favorables que d'autres à l'étude des phénomènes qui aboutissent à la formation des follicules de Graaf. Chez la chienne on peut voir assez tard et jusqu'après la naissance, des traînées celluleuses s'enfonçant dans le parenchyme ovarien et qui ne présentent encore aucune différenciation de leurs éléments.

Chez la chatte toute jeune, nous retrouvons une apparence qui se rapproche assez sensiblement de celle que His (2) assigne à l'ovaire d'un fœtus humain du sixième mois et de celle également que Born décrit chez la pouliche à la naissance. L'ovaire considéré à ce moment de son évolution peut être divisé de la périphérie au centre en quatre zones :

1° Épithélium;
2° Zone corticale;
3° Zone parenchymateuse;
4° Hile.

1° L'*épithélium* n'offre rien de particulier. Il est tel qu'on le retrouve chez l'adulte (§ 635).

2° La *zone corticale* est mince; elle s'étend sur toute la surface libre de l'organe. Des cloisons lamineuses y dessinent des espaces lacunaires dans lesquels sont logés des tubes de Pflüger se transformant en follicules, et que l'on peut enlever sur les coupes au moyen du pinceau. Les limites de cette zone sont nettement accusées. Elle est et reste le lieu d'origine de tous les follicules : ceux-ci, en se développant, s'enfoncent peu à peu et dépriment la zone parenchymateuse située au-dessous. Sur le fœtus du sixième mois aucun follicule n'est encore bien développé. Chez la jeune chatte, après la naissance, certains follicules ont déjà acquis une taille relativement considérable; malgré

(1) Waldeyer ajoute qu'à cette époque on peut constater des mouvements dans ces cellules : c'est là un point qui ne nous paraît pas démontré, quoiqu'il n'ait rien d'invraisemblable.
(2) *Loc cit.*, pl. IX, fig. 1.

cela ils sont, comme le reste de la zone corticale, séparés de la zone parenchymateuse par une couche lamineuse : elle se déprime sous eux, mais reste partout nettement distincte.

Chez la femme on désigne à cette époque et plus tard, par le nom général de *follicules primordiaux*, ceux où l'ovule, reconnaissable à sa taille et à sa position centrale, est entouré d'un seul rang de cellules plus petites représentant la membrane granuleuse. Le corps de ces cellules est à peine développé; puis à un moment donné elles se multiplient rapidement; elles grossissent et en même temps le liquide folliculaire commence à s'épancher entre elles, les écartant plus ou moins et finissant toujours par se creuser une lacune considérable au centre du follicule (§ 639).

3° La *zone parenchymateuse* est également formée de trabécules de tissu lamineux qui, chez la chatte et la pouliche, enveloppent isolément de grosses cellules interstitielles (voy. p. 750, note 1). Celles-ci, chez la chatte, sont arrondies ou polyédriques, avec un gros noyau. Chez la pouliche elles sont remplies de granulations jaunes et on les retrouve avec cet aspect chez la lapine où elles ne diffèrent en rien des cellules des corps jaunes.

Ces cellules, d'après Born qui les décrit chez la pouliche, diminueraient ensuite de nombre, mais cette diminution n'est peut-être qu'une apparence due à un groupement nouveau (§ 640) de ces éléments autour des follicules (1).

4° Le *hile*, à l'époque du développement que nous envisageons, présente cette particularité d'offrir des canaux ramifiés, tapissés d'une couche unique de petites cellules épithéliales cubiques. Ces canaux, qu'on retrouve dans l'ovaire de la plupart des animaux à la naissance, surtout chez la chatte et le cobaye, constituent le *parovarium*, reste de la partie rénale du corps de Wolff (§ 582).

(1) Ces cellules interstitielles de la zone parenchymateuse ont été désignées à tort par Pflüger, chez la chatte, comme des ovules primordiaux, bien qu'il n'ait point figuré autour de ceux-ci les cellules de la future membrane granuleuse; les noyaux qu'il désigne comme représentant cette membrane sont, selon toute vraisemblance, à en juger d'après la figure même qu'il en donne, des noyaux du tissu lamineux ambiant (voy. *loc. cit.*, pl. III, fig. 15 à 28, et spécialement les fig. 27 et 28). — Ce sont également ces cellules interstitielles que His figure et décrit chez l'embryon humain comme des follicules (*loc. cit.*, pl. IX, fig. 1). On remarquera toutefois que cet anatomiste n'a pu les énucléer par le pinceau, comme il l'a fait pour les tubes de Pflüger de la zone corticale. Ce fait seul aurait dû le mettre en garde contre l'origine qu'il suppose à ces éléments.

Nous pouvons, d'après tout ce qui précède, tracer le tableau suivant de la descendance des différents éléments de l'ovaire :

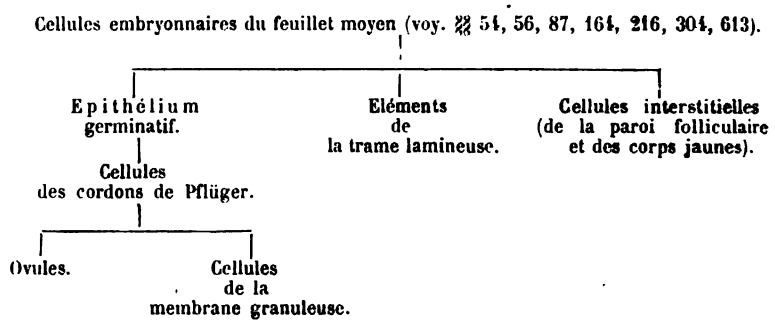

II. — TROMPES.

§ 645.

Les trompes sont formées d'une muqueuse doublée extérieurement par une tunique musculaire sans interposition de tissu cellulaire lâche entre les deux. La même particularité se retrouve dans l'utérus. Le chorion de la muqueuse est riche en éléments fibroplastiques ; il est dépourvu de fibres élastiques et de glandes. Il présente intérieurement une série d'épaississements lamelleux longitudinaux qui se continuent en augmentant de nombre à la face interne du pavillon. L'épithélium est prismatique, à cils vibratiles ; il mesure de 15 à 30 μ de hauteur. L'épaisseur totale de la muqueuse, dans les endroits où elle est lisse, est de $0^{mm},1$ à $0^{mm},2$.

La tunique musculeuse est constituée par deux couches de fibres-cellules, une interne circulaire et une externe longitudinale. L'interne seule s'étend depuis l'utérus jusqu'au pavillon ; elle mesure $0^{mm},2$ d'épaisseur.

§ 646. — **Pavillon.**

Le pavillon est tapissé intérieurement par la muqueuse des trompes qui se continue, en s'amincissant, jusqu'à son bord libre ; il est recouvert extérieurement par le péritoine. La transition entre l'épithélium prismatique à cils vibratiles des trompes et l'endothélium péritonéal a lieu sur la face *externe* du pavillon, à la distance de 0,5 à 2 millimètres du bord libre, selon les animaux (1), c'est-à-dire que l'épithélium vibratile s'avance jusque sur la face péritonéale du pavillon.

(1) Voy. F. Tourneux et G. Herrmann, *Recherches sur quelques épithéliums plats dans la série animale*, in *Journ. de l'Anat.*, 1876, p. 368.

On se rend facilement compte de cette disposition sur les pièces traitées par le nitrate d'argent. Chez la brebis en observant la face externe du pavillon, à partir du bord libre, on rencontre d'abord un liséré foncé sous l'influence du nitrate d'argent, d'une largeur variable (0,7 à 1 millimètre), entièrement composé de cellules épithéliales prismatiques dont les limites respectives sont représentées par celles d'autant de petits polygones irréguliers et mal délimités. Ces cellules sont pourvues de cils, ainsi qu'il est facile de le constater sur des préparations traitées par la liqueur de Müller. Le liséré forme une bande nettement tranchée au delà de laquelle sont plusieurs rangées de cellules dont le grand axe est parallèle à la ligne de séparation, et qui servent de transition à l'épithélium péritonéal. Ce dernier se compose, sur le pavillon, de cellules régulièrement polygonales, mesurant 10 à 15 μ de diamètre et pourvues d'un noyau volumineux. Elles se distinguent de l'épithélium nettement plat des séreuses ordinaires par une épaisseur notable (3 à 4 μ). A mesure qu'on s'éloigne du bord libre du pavillon, les cellules augmentent de largeur en même temps qu'elles se dépriment, pour passer finalement à l'épithélium péritonéal proprement dit (1).

Les lymphatiques sont abondants à la face externe du pavillon ; quelques-uns même sont presque sous-épithéliaux. On les voit en général s'arrêter au niveau du liséré des cellules polyédriques, au-dessous duquel ils ne s'avancent que fort rarement (brebis).

§ 647. — Organe de Rosenmüller.

L'organe de Rosenmüller représente le restant de la partie sexuelle du corps de Wolff chez la femme ; c'est l'homologue de l'épididyme, ou en d'autres termes l'époophore (§ 582). Il se compose chez l'adulte de douze à quinze conduits rarement ramifiés, compris dans l'épaisseur du ligament large. Ces conduits sont formés d'une paroi conjonctive tapissée d'une couche unique de cellules épithéliales prismatiques à cils vibratiles ; ils se terminent par des culs-de-sac légèrement renflés.

(1) Cette description peut également s'appliquer dans ses traits généraux au chat et au lapin. Seulement ici, comme le bord du pavillon est plus ou moins frangé, la ligne de séparation entre l'épithélium prismatique et l'épithélium péritonéal est sinueuse, l'une des deux formes épithéliales empiétant plus ou moins sur l'autre. Le même fait s'observe sur le pavillon des oiseaux (pigeon).

III. — UTÉRUS.

§ 648.

L'utérus présente à considérer le tissu musculaire qui compose les parois du corps et du col, ainsi que les muqueuses différentes qui tapissent ces deux parties. Celle du corps offre, aussi bien que le tissu musculaire utérin lui-même, des modifications anatomiques profondes en rapport avec la gestation et qui, tout en ayant un caractère essentiellement passager, sont comparables à celles qui se produisent dans divers organes à l'époque de la puberté.

§ 649. — Tissu musculaire utérin.

Le tissu musculaire utérin présente, suivant l'état de repos ou d'activité de l'organe, une modification dans ses éléments, d'où résultent pour lui des propriétés physiques nouvelles : c'est ainsi qu'il est plus friable, plus rouge pendant la grossesse.

L'utérus constitue comme le cœur ou plutôt comme la vessie, un muscle creux, formé exclusivement, de même que celle-ci, par des fibres-cellules : le mode de contraction lent de l'organe pendant l'accouchement est le mode propre à ces éléments (§ 100). Dans le tissu musculaire de l'utérus à terme, les fibres élastiques sont rares; les faisceaux musculaires sont séparés par un tissu lamineux dans la constitution duquel entre une matière amorphe très-abondante et très-tenace. Les faisceaux primitifs sont plus gros vers la face péritonéale, comme les éléments eux-mêmes qui les composent.

A l'état de vacuité tous les faisceaux primitifs, tant extérieurs qu'intérieurs, sont réduits des 7 ou 8 dixièmes de leur diamètre. Les noyaux ne sont plus entourés que par un corps cellulaire extrêmement petit : ils sont presque contigus et chaque faisceau représente une sorte de filament dur.

La grossesse semble ramener les fibres musculaires de l'utérus à leur état normal; elles ont alors la mollesse et les dimensions habituelles à ces éléments. Elles sont seulement moins transparentes, plus granuleuses qu'ailleurs. Outre ces granulations qui sont elles-mêmes d'un gris-rougeâtre, la couleur propre des fibres utérines s'est modifiée; elle est devenue plus foncée, offrant à peu près la teinte du

gésier des oiseaux. Cette coloration rouge, due très-vraisemblablement à de l'hémoglobine, semble être en rapport avec la puissance de contraction que la masse musculaire de l'utérus est destinée à développer pour l'expulsion du fruit (§ 317).

Fig. 212 (d'après Kölliker). — Fibres-cellules de l'utérus au cinquième mois de la grossesse. (Gr. 350/1.)

Vers la fin de la grossesse, surtout au voisinage de l'insertion placentaire, on trouve de plus, dans les fibres-cellules, des granulations graisseuses qui disparaissent par résorption, quand l'utérus revient sur lui-même.

§ 650. — Nerfs de l'utérus.

Les nerfs de l'utérus étudiés surtout par Frankenhäuser présentent, pendant la gestation, des tubes à myéline mélangés de fibres pâles; les tubes donnent eux-mêmes naissance à des fibres pâles. Ils accompagnent généralement les artères et les veines. Ils mesurent environ 5 μ et forment des faisceaux de 15 à 16 μ de diamètre. Les fibres pâles constituent finalement un réseau délicat d'où se détachent des fibrilles variqueuses d'une extrême finesse.

§ 651. — Cellules interstitielles de la muqueuse utérine.

Nous avons indiqué déjà (§ 633) qu'on trouvait dans la trame de la muqueuse utérine des cellules spéciales que leur origine et leurs propriétés semblent rapprocher des cellules interstitielles de l'ovaire, comme celles-ci se rapprochent elles-mêmes des cellules interstitielles que nous avons précédemment décrites dans le testicule (§ 611). Ces éléments se retrouvent encore sur la muqueuse utérine modifiée et passée à l'état de caduque : de là les noms de *cellules propres de la muqueuse*

utérine, cellules de la caduque (*Deciduazellen*), *de la sérotine*, sous lesquels on les voit communément désignées; on les a également appelées *cellules géantes* à cause des dimensions qu'elles peuvent prendre dans certains cas. Nous leur conserverons le nom de cellules interstitielles, en rappelant que M. Robin a le premier étudié complétement ces intéressants éléments anatomiques (1).

A l'état de vacuité de l'utérus leur diamètre est en général de 10 à 18 μ; leur forme est sphérique, ovoïde ou un peu polyédrique, à angles mousses; elles sont uniformément remplies de fines granulations attaquables par l'acide acétique.

Leurs noyaux sont ovoïdes, à contour régulier, longs de 8 à 10 μ et larges de 6 à 7 μ; ils sont plus rarement sphériques; ils sont uniformément parsemés de très-fines granulations grisâtres peu nombreuses, et plusieurs d'entre eux ont un petit nucléole sphérique brillant. L'acide acétique pâlit ces noyaux, mais laisse leurs contours très-nets.

Pendant la grossesse, en même temps que la muqueuse subit les modifications qui seront indiquées plus loin, les cellules interstitielles, dont le rôle semble être, comme dans les corps jaunes, de subvenir à un accroissement momentané du tissu, se multiplient et se modifient. On en trouve à la fois de plus petites et de beaucoup plus grandes qu'à l'état normal. Les premières sont ovoïdes ou sphériques, larges de 10 à 15 μ; les secondes sont irrégulières et mesurent jusqu'à 30 μ de diamètre.

Vers le troisième et le quatrième mois, les cellules interstitielles croissent encore en volume et atteignent les dimensions qu'elles conserveront, pendant que la forme de la plupart d'entre elles se modifie d'une manière très-notable. Elles deviennent en général fusiformes, tout en restant très-renflées dans leur milieu; quelques-unes ne se prolongent en pointe que d'un seul côté (cellules en raquette); d'autres sont polyédriques, irrégulières. Parmi elles, il en est qui peuvent atteindre même 100 μ de long, en n'ayant que 12 à 20 μ de large. Toutes sont assez résistantes, grisâtres, demi-transparentes, à contour bien distinct. Dans beaucoup, on voit éparses des granulations jaunes au centre, foncées à la périphérie, insolubles dans l'acide acétique, qui augmentent de nombre et de volume à mesure que l'élément grandit, et qui peuvent atteindre jusqu'à 4 à 5 μ de large; elles sont uniformément

(1) Voy. *Mémoire pour servir a l'histoire anatomique et pathologique de la membrane muqueuse utérine, de son mucus, et des œufs ou mieux glandes de Naboth*, *Société philomatique*, 18 mars 1848. — *Archives générales de médecine*, 4e série, t. XVIII, p. 201. Paris in-8°. — *Mémoire sur quelques points de l'anatomie et de la physiologie de la muqueuse utérine*, in *Journ. de la physiologie*, t. I, p. 46, janvier 1858. — *Mémoire sur les modifications de la muqueuse utérine* dans les *Mémoires de l'Académie de médecine*, 1861.

répandues dans le corps de la cellule, ou bien distribuées en groupes ou en séries linéaires.

En même temps que les cellules, les noyaux se sont accrus : ils sont devenus larges de 7 à 10 μ et longs de 14 à 20 μ; ils sont aussi plus clairs, plus transparents, plus brillants; quelques-uns même ont perdu complétement leurs granulations. Le nucléole est jaune et brillant au centre, foncé à la périphérie : il mesure fréquemment 1 ou 2 μ de diamètre; il peut atteindre 3 à 4 μ.

D'après Leopold (1), cet état persisterait jusqu'au cinquième mois (quand le fœtus a 18 centimètres de long) à la fois dans la sérotine, dans la caduque vraie et dans la réfléchie (voy. § 655). Mais, à partir de cette époque, les cellules interstitielles peuvent s'hypertrophier considérablement et présenter même un grand nombre de noyaux, jusqu'à quarante. Ces cellules hypertrophiées se rencontrent sur les coupes, principalement au voisinage des vaisseaux.

FIG. 213. — Cellules interstitielles de la surface du placenta. (Gr. 250/1.)

On les retrouve et on peut les observer très-bien dans le tissu gris du *placenta maternel* (§ 655 et suiv.) et dans les cloisons qui séparent les cotylédons. Les cellules interstitielles, dans ces cloisons, sont encore plus volumineuses, plus variées d'aspect qu'à la surface du placenta. Il suffit de racler celle-ci avec la lame d'un scalpel et de porter sous le microscope la pulpe ainsi obtenue pour y découvrir ces cellules hypertrophiées, dégénérées et très-reconnaissables même à l'état frais (2).

§ 652. — Glandes de la muqueuse utérine.

La muqueuse du corps de l'utérus présente, comme la muqueuse de l'estomac et de l'intestin, des glandes folliculaires qui en occupent toute l'épaisseur, s'ouvrant, d'une part, dans la cavité de l'organe, et de l'autre, reposant par l'extrémité de leur cul-de-sac sur la couche musculaire. Ces glandes subissent pendant la gestation des modifications considérables, au point qu'on ne les a pas toujours recon-

(1) *Studien über die Uterusschleimhaut*, in *Arch. f. Gynæcologie*, 1877.

(2) Dans un cas de grossesse extra-utérine, de Sinéty (*Société de biologie*, 1877) aurait trouvé au milieu des fausses membranes qui enveloppaient l'œuf placé dans le péritoine, de grosses cellules entièrement semblables aux cellules interstitielles.

nues dans les derniers mois de la grossesse. Leur rôle physiologique paraît être de faciliter le déplacement de la muqueuse utérine sur l'œuf qui grossit, mais surtout de fournir au renouvellement de l'épithélium utérin après l'accouchement et après chaque époque cataméniale. Ces glandes ne donneraient donc pas de sécrétion véritable et devraient être plutôt considérées, malgré leur forme générale assez semblable aux glandes de l'estomac et de l'intestin, comme des excavations de la surface même de la muqueuse (voy. p. 780, note 1).

Ces glandes sont partout disposées normalement à la paroi de la cavité utérine. Leur longueur diffère d'une place à l'autre comme l'épaisseur de la muqueuse elle-même ; elles sont espacées d'une quan-



Fig. 214 (d'après Kölliker). — Section transversale des glandes utérines. (Gr. 200/1).

tité linéaire à peu près égale à leur diamètre : c'est-à-dire qu'elles mesurent sur l'utérus à l'état de vacuité 3 à 5 millimètres de long et 50 à 60 μ de large. Le fond du cul-de-sac n'est pas en général élargi. L'orifice se dilate en entonnoir à la surface de la muqueuse utérine.

Ces glandes ou excavations ont une paroi propre finement granuleuse, grisâtre, un peu striée en long, épaisse d'environ 10 μ, très-adhérente à la trame de la muqueuse où elle est plongée.

L'épithélium est difficile à voir en place, il se détache facilement; il peut varier de nature comme l'épithélium de la cavité utérine lui-même ; on le trouve en forme de gaînes, flottant dans les préparations. Il est composé de petites cellules, disposées sur un seul rang, prismatiques, finement granuleuses, avec un noyau ovoïde sans nucléole. Ce noyau mesure de 8 à 9 μ de long sur 5 à 6 μ de large. Le plus souvent ces cellules sont dégarnies de cils (comp. § 664).

Ces glandes subissent pendant la gestation des modifications considérables qui seront indiquées plus loin avec celles de la muqueuse elle-même.

§ 652. — Muqueuse utérine.

La muqueuse utérine — nous entendons par ce nom la muqueuse du corps de l'utérus — subit en état de santé au moment des règles, en état de maladie et pendant la grossesse, des modifications profondes qui rendent assez difficile d'en fixer les caractères précis.

Sur les femmes mortes dans les hôpitaux, l'utérus est presque toujours dépouillé de sa muqueuse, soit par la maladie elle-même, soit par la décomposition cadavérique. Souvent la muqueuse est réduite à un détritus jaunâtre se détachant au moindre contact (de Sinéty). Pour la voir dans son état vraiment normal, il faut observer, comme l'a fait Coste, des femmes mortes par accident à l'époque où la muqueuse a acquis, peu avant les règles, son plus grand développement. Elle mesure alors jusqu'à 5 et 6 millimètres d'épaisseur vers le milieu des faces du corps utérin. On la trouve avec cet aspect, même quand l'œuf n'est pas tombé dans l'utérus, ainsi que l'avait vu Coste, qui a laissé dans la collection du Collége de France une fort belle préparation, montrant la muqueuse utérine avec tout son développement sur une femme dont la grossesse était extra-utérine.

L'épithélium lui-même paraît sujet à varier avec l'âge, avec les époques, avec l'état de grossesse, etc. Chez une enfant à terme tuée par céphalotripsie, de Sinéty (1) a trouvé la cavité utérine tapissée par un épithélium cylindrique à cellules ayant une forme bien accusée, mais dégarnies de cils. Chez la femme adulte, la muqueuse utérine est tapissée comme les trompes, d'un épithélium vibratile.

La muqueuse utérine est lisse à sa surface. Par sa profondeur elle adhère fortement au tissu musculaire sous-jacent sans intermédiaire de tissu sous-muqueux. Ses fibres lamineuses pénètrent entre les faisceaux charnus, et l'extrémité des glandes s'enfonce quelquefois un peu elle-même entre les faisceaux les plus superficiels.

Le tissu de la muqueuse entre les glandes, présente comme éléments constituants : 1° des fibres lamineuses ; 2° une matière amorphe très-granuleuse ; 3° des cellules fibro-plastiques ; 4° des cellules interstitielles ; 5° des capillaires.

Les fibres lamineuses ne sont pas réunies en faisceaux ; elles sont ou isolées ou en nappes. Les cellules fibro-plastiques sont éparses, plus abondantes dans la profondeur. On ne trouve ni fibres-cellules, ni fibres élastiques.

La muqueuse utérine reçoit ses capillaires de la couche muscu-

(1) *Société de biologie*, 8 mai 1875.

leuse. Ils pénètrent directement de celle-ci où ils sont fort peu abondants, dans celle-là, et aussitôt se subdivisent en un nombre considérable de capillaires de moindre diamètre. Les premières branches s'enroulent souvent sur elles-mêmes au voisinage du fond des culs-de-sac glandulaires; en même temps elles envoient des capillaires flexueux qui montent former à la superficie de la muqueuse un réseau très-riche dont les mailles ont le diamètre des capillaires eux-mêmes.

Les lymphatiques sont nombreux. La distribution des nerfs est encore inconnue.

§ 654.

Tel est l'état de la muqueuse quand elle a atteint son développement normal peu de temps avant les règles, et qu'elle est prête à recevoir l'ovule. Si la fécondation n'a pas lieu, une nécrose superficielle commence; l'épithélium tombe, le réseau capillaire superficiel est ouvert de toutes parts (d'où le sang des règles); les orifices des glandes plus résistants sans doute, font saillie au-dessus de la muqueuse partout érodée à sa surface, et lui donnent une apparence velvétique ; puis la réparation commence pour être de nouveau terminée avant une nouvelle époque menstruelle.

L'épithélium récent qui tapisse alors la cavité utérine, paraît n'être qu'une expansion du revêtement épithélial du fond des glandes (Friedländer, de Sinéty), lequel a persisté, tandis que celui de leur orifice a été détruit avec la partie avoisinante de la muqueuse.

La surface de la muqueuse, au lieu de se nécroser progressivement, peut tomber tout d'un coup par suite d'un partage se produisant dans son épaisseur, assez semblable à celui que nous verrons se faire lors de la chute des membranes de l'œuf. Dans ce cas, la portion superficielle formant une membrane continue, a reçu le nom de *caduque cataméniale*. La portion restée adhérente est le point de départ de la régénération, comme fait la portion restée adhérente après l'accouchement.

Enfin, nous devons signaler ici une distinction importante introduite par Friedländer (1) entre la couche superficielle et la couche profonde de la muqueuse utérine au cours de la grossesse. Il désigne la première sous le nom de *couche celluleuse* ou *compacte ;* la seconde sous celui de *couche glandulaire* ou *spongieuse*.

1° *Couche celluleuse*. — Le premier effet de l'expansion de la muqueuse autour de l'œuf est de troubler profondément les rapports des

(1) *Physiologisch-anatomische Untersuchungen über den Uterus*, Leipzig, 1870.

glandes entre elles. Il ne semble pas que leur nombre augmente : leurs orifices doivent donc s'écarter considérablement, et même tout indique que ces orifices dont l'épithélium a disparu, s'oblitèrent de bonne heure. La couche superficielle de la muqueuse se trouve dès lors à peu près exclusivement formée de cellules interstitielles qui se sont considérablement multipliées, qui sont pressées les unes contre les autres, et qui enfin sont moins développées que dans la profondeur de la muqueuse au voisinage des culs-de-sac. De là le nom de couche compacte ou celluleuse, donné à cette région.

2° *Couche glandulaire.* — Pendant que les orifices des glandes s'oblitèrent, leurs culs-de-sac subissent au contraire un accroissement considérable. Comme la muqueuse utérine ne glisse pas sur la musculeuse (§ 653), ces culs-de-sac sont en même temps pressés, déprimés, refoulés de différents côtés et les uns sur les autres, de manière à se disposer en plusieurs couches. De là une texture spongieuse, et le nom donné à la région de la muqueuse utérine ainsi transformée.

§ 655. — Modifications de la muqueuse utérine pendant la grossesse.

Nous exposerons ces modifications d'après l'important travail de G. Leopold (1). On sait que quand l'œuf est tombé dans la cavité utérine, il est bientôt enveloppé par la muqueuse qui se soulève autour de lui en bourrelet et se referme sur lui, *mais sans s'être en réalité repliée;* de sorte que l'œuf se trouve finalement logé *dans* la couche supérieure de la muqueuse au niveau du collet des glandes écartées pour lui faire place, et restant séparé de la musculaire utérine par les culs-de-sac de ces mêmes glandes qui n'ont pas glissé sur la musculeuse (§ 658) et qui commencent à s'hypertrophier, comme dans tout le reste de l'utérus. Cette portion de la muqueuse demeurée au-dessous de l'œuf est la *sérotine*, la portion qui continue de tapisser la cavité utérine est la *caduque vraie*, et celle qui recouvre l'œuf est la *caduque réfléchie*.

Ces diverses portions de la muqueuse utérine primitive contractent, soit entre elles, soit avec les enveloppes de l'œuf, des adhérences de plus en plus intimes sur lesquelles nous aurons à revenir en décrivant le chorion ; nous exposons ici spécialement les modifications dont les diverses parties de la muqueuse utérine sont le siége.

(1) *Studien über die Uterusschleimhaut während Menstruation, Schwangerschaft und Wochenbett*, in *Arch. f. Gynæcologie*, 1877, 3 Heft.

§ 656.

Premier mois. — (Œuf gros comme un œuf de pigeon, couvert de fines villosités choriales; embryon de 6 millimètres).

La paroi de l'excavation occupée par l'œuf est tomenteuse; elle n'est nullement adhérente aux villosités. La surface de la caduque réfléchie (que nous appellerons simplement la *réfléchie* pour abréger, réservant le nom de *caduque* à la caduque vraie) présente, dans toute son étendue, des orifices punctiformes qui ne sont autres que ceux des glandes. La caduque, contre les parois utérines, est épaisse de 5 à 6 millimètres, molle, d'un rose pâle, avec les orifices des glandes visibles à sa surface. Leurs culs-de-sac sont hypertrophiés et la distinction des deux couches, indiquée par Friedländer (§ 654), est déjà sensible. L'épithélium des glandes, demeuré normal dans le fond de leurs culs-de-sac, se modifie d'autant plus qu'on s'approche de l'orifice. Il est formé de cellules plus petites qu'à l'état normal, quelquefois détachées par lambeaux.

Les cellules interstitielles, considérablement multipliées, sont plus arrondies dans la couche celluleuse, plus allongées, plus déformées, plus granuleuses dans la couche glandulaire.

On voit également des leucocytes errants dans le tissu.

La caduque vraie est très-vasculaire; le type de sa circulation n'est pas modifié (voy. § 653) : les artérioles continuent de traverser la muqueuse dans toute son épaisseur, et viennent aboutir au réseau superficiel d'où partent, dans la direction inverse, de petites veines.

La sérotine et la réfléchie ont exactement la même structure que la caduque.

§ 657.

Deuxième mois. — (Œuf de la grosseur d'un œuf de poule; embryon de 2 centimètres de long).

L'œuf est fortement adhérent à la paroi de l'excavation, surtout au point où se formera le placenta. Le tissu de la muqueuse enveloppe les villosités : celles-ci se sont allongées, elles plongent maintenant dans des excavations d'où on peut, toutefois, les extraire par des tractions ménagées; il ne semble pas y avoir encore adhérence proprement dite entre elles et les tissus maternels.

La caduque vraie est épaisse de 6 à 7 millimètres; elle montre les mêmes particularités qu'au mois précédent, seulement plus accusées. La substance amorphe est extrêmement dense, peu transparente; les

cellules interstitielles sont, par places, pressées les unes contre les autres au point de rappeler l'apparence d'un épithélium stratifié (1).

La sérotine et la réfléchie ont la même structure que la caduque vraie. Dans la réfléchie les glandes sont surtout abondantes au lieu de réflexion, et deviennent de plus en plus rares jusqu'au point culminant de l'enveloppe de l'œuf. Comme dans les glandes de la caduque, l'épithélium des glandes de la réfléchie ne persiste qu'au fond des culs-de-sac. La réfléchie est vasculaire avec des traînées de cellules interstitielles enveloppant les vaisseaux, comme cela est ordinaire.

Dans la sérotine, la distinction est très-nette entre la couche celluleuse et la couche glandulaire; les cavités des glandes sont irrégulières; leur épithélium est très-altéré, il est en dégénérescence évidente et celle-ci peut affecter plusieurs modes : elle est graisseuse, vitreuse, etc.

On assiste, pendant le cours du deuxième mois, aux débuts de la formation du placenta (voy. plus loin, § 683).

§ 658.

Troisième mois. — (Utérus gros comme la tête d'un enfant; embryon de 7 centimètres).

La réfléchie est épaisse de 1,5 centimètres; elle adhère fortement aux villosités choriales qui, à cette époque, sont avortées excepté au niveau du futur placenta, et qui se déchirent quand on veut détacher l'œuf.

Les cellules interstitielles deviennent de plus en plus nombreuses. Les glandes paraissent de plus en plus rares par suite de leur écartement croissant; la réfléchie est toujours vasculaire, mais sa surface est complétement dépourvue d'épithélium.

§ 659.

Quatrième mois. — (Œuf de 8 à 10 centimètres de diamètre; fœtus long de 15 centimètres).

La caduque vraie, épaisse de 3 à 4 millimètres au voisinage du col, atteint plus haut 9 à 10 millimètres; sa surface n'est pas encore soudée à la réfléchie. Les coupes montrent de grosses artères contour-

(1) Voyez sur la disposition de ces cellules, les belles planches du mémoire de M. Robin de 1861.

nées en spirale s'avançant dans les cloisons qui séparent les glandes, jusqu'au réseau capillaire superficiel qui est très-riche.

Les culs-de-sac glandulaires se sont considérablement accrus; ils forment maintenant, avec les cloisons qui les séparent, une sorte de tissu caverneux.

§ 660.

Cinquième mois. — A partir du cinquième mois, il ne se fait plus de modifications importantes. L'œuf remplit complétement la cavité utérine; les deux caduques, également dépouillées d'épithélium et se trouvant en contact, se soudent par leurs faces opposées. Cette soudure s'étend jusqu'à l'orifice du col qui est complétement fermé. Dans un cas où le fœtus avait 18 centimètres, Leopold a trouvé la réfléchie

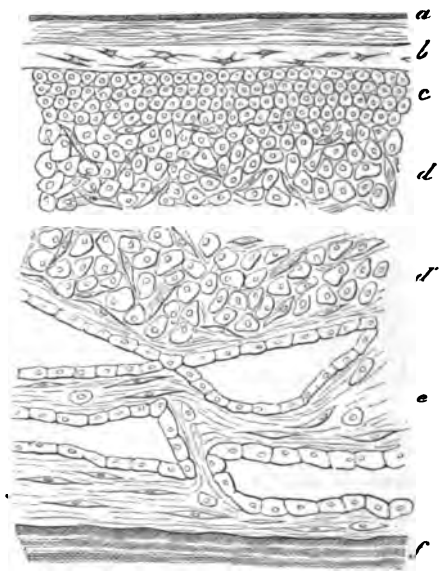

Fig. 215 (d'après Friedländer). — Coupe schématique de la caduque réfléchie et de la caduque utérine sur l'œuf de cinq mois, avec l'indication du lieu où se fait le partage des tissus lors de l'accouchement. *a*, amnios; *b*, chorion; *c*, couche répondant à la caduque réfléchie; *d d'*, couche celluleuse de la caduque utérine dans laquelle se fait ce partage; *e*, couche glandulaire; *f*, couche musculaire.

épaisse de 1/2 à 1 centimètre, réunie seulement par quelques filaments à la caduque vraie qui mesurait, au fond de l'utérus, 6 à 8 millimètres d'épaisseur, et seulement 3 à 3 1/2 près du col. — Dans un autre cas, où le fœtus avait 20 centimètres, la réfléchie était entièrement soudée à la caduque vraie. Cependant on pouvait encore séparer sans difficulté les deux membranes sur de grandes étendues. Même

après qu'elles sont soudées, on continue de distinguer sur les coupes ce qui appartient à chacune d'elles, principalement au bord du placenta.

Dès que s'est faite l'union des deux membranes (1), la caduque vraie diminue d'épaisseur. Elle ne mesure plus, dans le fond de l'utérus, que 4 à 5 millimètres et 2 à 2 1/2 vers le col.

La réfléchie, surtout au voisinage du placenta, offre des restes de glandes dans la cavité desquelles l'épithélium est entièrement transformé en masses granuleuses. Le tissu, entre ces glandes, est surtout constitué de cellules interstitielles volumineuses, allongées, friables, souvent en dégénérescence graisseuse, séparées par une substance amorphe dans laquelle s'étend un riche réseau capillaire qu'alimentent directement les vaisseaux de la caduque vraie.

Celle-ci laisse toujours distinguer les deux couches celluleuse et glandulaire. Les cavités des glandes sont réduites, sur les coupes, à l'état de fissures parallèles à la surface de l'œuf; les plus profondes seules, au voisinage de la musculeuse, ont conservé plus ou moins complétement leur épithélium.

C'est à cette époque que les cellules interstitielles commencent à s'hypertrophier considérablement (§ 651), aussi bien au niveau du placenta que dans la caduque (de Sinéty).

§ 661.

Sixième et septième mois. — (Fœtus de 30 à 35 centimètres de long).

La caduque vraie et la réfléchie ont encore diminué d'épaisseur. Cette dernière, toujours reconnaissable sur les coupes, mesure 1/2 à 1 millimètre. On n'y découvre plus ni troncs vasculaires, ni glandes. Les cellules interstitielles, allongées, fusiformes, granuleuses, brunâtres, pressées les unes contre les autres dessinent de longues traînées.

Dans la caduque vraie, la couche celluleuse est épaisse de 1/4 à 3/4 de millimètre; la couche glandulaire de 1 à 1/2. Les lacunes répondant aux culs-de-sac sont de plus en plus allongées, déprimées. Parmi ces culs-de-sac, les profonds ont conservé leur épithélium, les superficiels sont plus ou moins remplis de détritus. Les cloisons entre toutes ces lacunes, sont surtout formées de cellules interstitielles; on ne trouve de tissu lamineux qu'au voisinage de la musculeuse.

(1) Voy. K. Blacher, *Ein Beitrag zum Bau der menschlichen Eihüllen*, in *Arch. f. Gynæcologie*, 1876.

§ 662.

Huitième mois. — Si, à cette époque, on cherche à détacher les enveloppes fœtales de la paroi utérine, la déchirure se fait dans la couche spongieuse par la rupture successive des minces cloisons qui séparent les lacunes glandulaires toujours déprimées, étagées sur plusieurs rangs. Le tissu ainsi déchiré est brun, rougeâtre, caverneux. Ce caractère caverneux est surtout accusé autour du placenta, mais il se continue au-dessous de lui, dans la sérotine.

De larges sinus veineux ajoutent encore à cet aspect caverneux du tissu. Dans la caduque, maintenant unique et épaisse de 2 millimètres, la portion répondant à l'ancienne caduque réfléchie compte pour le huitième ou le quart de l'épaisseur totale. Dans la portion répondant à la caduque vraie, les deux couches celluleuse et glandulaire restent distinctes, la seconde étant du double plus épaisse que la première. Les glandes forment deux ou trois rangs de fissures superposées. Dans les plus profondes, l'épithélium est demeuré pavimenteux, à cellules disposées sur un seul rang, avec un gros noyau; les glandes plus voisines du chorion fœtal sont, au contraire, remplies de détritus.

§ 663.

Fin de la grossesse. — Vers la fin de la grossesse, la caduque a continué de diminuer d'épaisseur; la portion répondant à la réfléchie n'a que 1/4 ou 1/2 millimètre; celle qui répond à la caduque vraie, de 1 à 2 millimètres. La réfléchie est généralement réduite à une zone de cellules interstitielles plus pressées et moins volumineuses que dans la portion répondant à la caduque vraie. Les cavités glandulaires sont parfois accusées au voisinage de la musculeuse seulement par des traînées doubles de cellules pavimenteuses représentant les deux parois de la cavité appliquées l'une contre l'autre.

Au moment de l'accouchement, la séparation entre la portion de la caduque expulsée avec le chorion et celle qui demeure adhérente à l'utérus, se fait — par un procédé encore inconnu — dans la région répondant à la couche celluleuse de la caduque vraie : le chorion entraîne donc avec lui la réfléchie atrophiée et une portion de l'ancienne caduque vraie. Les deux tiers de l'épaisseur de celle-ci environ restent adhérents à la paroi utérine : par suite, un nombre

considérable d'artères et de veines se trouvent déchirées (voyez fig. 215).

Au niveau du placenta, la séparation se fait de même dans la couche celluleuse, dont on retrouve les éléments à la face externe du délivre, tandis que la couche glandulaire reste adhérente au tissu utérin. La seule différence est dans la présence des grands lacs sanguins dont est creusée la couche celluleuse à ce niveau.

§ 664. — Réfection de la muqueuse utérine.

Sur une femme morte quelques heures après l'opération césarienne et autopsiée au bout de quatorze heures, en hiver, Friedländer décrit la cavité utérine comme tapissée par un tissu gris jaunâtre épais de 1,5 à 2,5 millimètres. Dans la couche celluleuse, les grosses cellules interstitielles sont séparées par une petite quantité de substance amorphe dans laquelle on distingue un grand nombre de leucocytes. La couche glandulaire n'offre rien de particulier.

Sur l'utérus d'une femme à terme morte vingt-deux heures après l'accouchement, de Sinéty trouve toute la cavité utérine tapissée par une couche de fibrine. Au niveau de l'insertion placentaire, les cellules interstitielles hypertrophiées sont groupées de façons diverses, tantôt enveloppant les vaisseaux, et tantôt formant des traînées plus ou moins obliques; elles sont moins hypertrophiées dans les régions plus éloignées de l'insertion placentaire. La substance interposée est fibrillaire : on y distingue des cellules fibro-plastiques.

Le tissu mis à nu par la séparation des membranes de l'œuf continue de se nécroser pendant quelque temps à sa surface. Après huit jours, la zone celluleuse a complétement disparu et les cavités glandulaires, ramenées à la forme sphérique par le retrait de l'utérus, sont ouvertes sur beaucoup de points.

Pendant la deuxième semaine, le tissu de la muqueuse a augmenté de consistance : il ne se dissocie plus comme précédemment sous un filet d'eau; il est gris rosé. En même temps la muqueuse a diminué, elle est moitié moins épaisse que huit jours auparavant. La couche celluleuse a entièrement disparu. Beaucoup de cavités glandulaires sont largement ouvertes; les cloisons sont pleines de leucocytes; les cellules fibro-plastiques et les cellules épithéliales du fond des glandes sont chargées de graisse. On commence à distinguer un revêtement épithélial dans la cavité utérine, surtout sur les points les plus déprimés.

Au cours de la troisième semaine, la surface utérine devient lisse: elle est entièrement tapissée par un épithélium cylindrique comme celui des glandes. Toutefois, la région placentaire reste plus longtemps inégale et manque encore d'épithélium à certaines places. Tous les éléments de la trame de la nouvelle muqueuse continuent d'être infiltrés de graisse.

Au cours de la quatrième semaine, aucun liquide ne s'écoule plus de la surface utérine. Le tissu de la muqueuse est devenu plus ferme, l'infiltration par les leucocytes a diminué. On commence à retrouver les cellules interstitielles avec leurs caractères normaux, plongées dans une substance amorphe presque transparente. On voit seulement des gouttes de graisse éparses dans le tissu, ainsi que des dépôts de pigment, surtout dans la région placentaire : celle-ci peut rester longtemps noirâtre.

La nouvelle muqueuse mesure à ce moment 2 à 3 millimètres d'épaisseur; les glandes s'allongent, reprennent leur configuration ordinaire; l'épithélium qui les tapisse ainsi que la surface utérine, devient prismatique avec de longs cils vibratiles (comp. § 652); les cellules sont du double plus longues qu'à l'état normal.

Il faut soixante à soixante-dix jours environ pour que la muqueuse utérine ait entièrement repris sa structure normale (1).

§ 665. — Muqueuse du col (2).

La muqueuse du col n'éprouve pas, pendant la grossesse, les mêmes modifications que la muqueuse du corps de l'utérus : elle s'en distingue toujours par une limite nettement tranchée, la première dessinant.

(1) Friedländer a récemment décrit un mode d'oblitération spécial aux veines de l'utérus et dans lequel les cellules interstitielles joueraient un rôle particulier. C'est ce qu'il a appelé la *thrombose spontanée des veines utérines*. On la voit débuter dans le cours du huitième mois Dès cette époque la paroi des veines qui répondent au placenta, est devenue extraordinairement fine, parfois représentée simplement par l'endothélium. En même temps plusieurs des larges sinus qu'elles forment, se montrent enveloppés d'une zone de cellules interstitielles plongeant dans une substance amorphe, claire, presque homogène ; cette zone est elle-même enveloppée d'une couche de tissu fibrillaire. Alors on découvre dans la cavité du sinus, au milieu des hématies et des leucocytes, de grosses cellules granuleuses, foncées, sphériques ou allongées, avec quatre à cinq noyaux, semblables en un mot aux cellules interstitielles. Elles sont tantôt isolées au milieu des éléments du sang qui ne circule plus, et tantôt appliquées en amas contre la paroi vasculaire, comme une production épithéliale. Elles finissent en tous cas par remplir le sinus. Ces cellules, d'après Friedländer, dériveraient directement des cellules interstitielles entourant les sinus, qui se propageraient à travers leurs parois, et provoqueraient la formation d'un caillot remplacé plus tard par le tissu lamineux résultant de la végétation même des tuniques lamineuses du vaisseau.

(2) Voy. Cornil, *Recherches sur la structure de la muqueuse du col utérin à l'état normal*, in *Journ. de l'anat.*, 1861, et Leopold, *loc. cit.*

quand elle s'hypertrophie, un bourrelet saillant qui ferme l'orifice supérieur du col.

A l'état de vacuité, la muqueuse du col se rapproche assez, par sa structure, des muqueuses à épithélium prismatique stratifié. Les capillaires, toutefois, y forment un réseau sous-épithélial. La trame est aussi beaucoup plus tenace que dans la plupart de ces muqueuses. Elle est formée de faisceaux de fibres lamineuses et de fibres isolées. On y trouve également un grand nombre de cellules fibro-plastiques.

La muqueuse du col est très-adhérente au tissu sous-jacent : quand on l'arrache, on entraîne ordinairement quelques fibres-cellules; il n'en existe pas dans la trame même de la muqueuse. Elle présente des plis profonds dessinant l'*arbre de vie;* quelquefois les crêtes saillantes de celui-ci montrent sur les coupes, des vaisseaux qui s'avancent vers leur sommet comme dans des papilles.

L'épithélium, sur ces crêtes, est composé d'une seule couche de cellules cylindriques à cils vibratiles. A mesure que la muqueuse s'enfonce dans les plis pour y constituer les diverticulums et les glandes qu'on y rencontre, l'épithélium présente graduellement un plus grand nombre de cellules caliciformes : elles-mêmes sont de plus en plus volumineuses vers le fond des glandes, lesquelles sont tapissées du même épithélium.

Ces glandes, qui manquent à la face inférieure du col, s'ouvrent entre les crêtes ou à leur surface et jusque sur les bords du museau de tanche. Elles sont simples ou multilobées, parfois avec une dizaine de culs-de-sac le long d'un canal commun, irréguliers, arrondis, ou même subdivisés. Leur paroi est adhérente à la muqueuse ambiante; elle est très-mince et très-difficile à isoler. Elle est enveloppée, outre le réseau capillaire, par une couche de tissu lamineux épaisse de 40 à 50 μ.

Le conduit excréteur s'ouvre par un orifice en boutonnière; quand il ne laisse pas écouler le produit de la glande, celle-ci se gonfle et devient un *œuf de Naboth.*

Développement. — Chez un fœtus à terme tué par céphalotripsie, et dont l'utérus avait séjourné pendant vingt-quatre heures dans l'alcool à 30 degrés, de Sinéty (1) a trouvé la cavité du col remplie par un bouchon muqueux et présentant déjà de grandes cellules caliciformes avec un noyau à leur base.

(1) *Loc. cit.*

Chez l'enfant, la muqueuse du col n'offre pas de glandes, mais seulement des excavations sphériques qui, plus tard, se transformeront en follicules plus ou moins rameux (1).

§ 666. — Modifications de la muqueuse du col pendant la grossesse.

D'après Leopold (*loc. cit.*), on observerait les particularités suivantes dans la muqueuse du col utérin au cours de la grossesse :

Pendant le premier mois, la muqueuse du col est épaisse de 1 à 2 millimètres; les crêtes sont couvertes de longues cellules cylindriques adhérentes au bouchon muqueux qui obstrue la cavité.

Au quatrième mois la muqueuse offre des bourgeonnements élevés recouverts de petites cellules cylindriques.

Enfin, sur l'utérus d'une femme morte vingt-deux heures après la parturition, de Sinéty (*loc. cit.*) décrit les glandes du col comme ayant conservé leur épithélium normal, mais contenant en outre, dans leur cavité, un grand nombre de cellules épithéliales desquamées.

§ 667. — Développement des trompes et de l'utérus.

Les trompes et l'utérus dérivent directement des conduits de Müller dont ils ne sont qu'une transformation. On a vu (§ 624) que, chez le mâle, ces canaux s'atrophient dans la plus grande partie de leur étendue, tandis que leurs portions inférieures persistantes se soudent l'une à l'autre pour former l'utricule prostatique. Chez la femelle, cette région inférieure soudée devient l'utérus. Dohrn, étudiant la réunion des canaux de Müller, a vu qu'elle se fait primitivement à peu près au tiers de leur longueur comptée à partir de l'extrémité inférieure. La soudure marche vers la partie supérieure pour former le corps utérin unique de la femme, et en même temps s'avance inférieurement pour devenir le col de l'utérus et le vagin.

(1) Ce que nous disons ici de ces enfoncements qui semblent passer à l'état de glandes s'est retrouvé dans les canaux biliaires, dans l'urèthre, jusque dans différentes régions du canal digestif, où des enfoncements pareils existent et ont été décrits le plus souvent sous le nom de *glandes muqueuses*. On a vu également que les glandes de la cavité utérine méritaient à peine cette désignation et semblaient plutôt des diverticules de la muqueuse. En fait, la distinction entre les enfoncements de ce genre et les glandes véritables distinctes de la muqueuse par la nature de leur sécrétion plus encore que par celle de leur épithélium, n'a pas encore été suffisamment établie, et sur ce point il reste des obscurités que des études nouvelles pourront seules dissiper.

IV. — PARTIES GÉNITALES EXTERNES.

§ 668. — Vagin.

Dès le bord des lèvres du museau de tanche, on voit la muqueuse du col se modifier et prendre les caractères dermoïdes (§ 124). Son épaisseur totale est de 1,5 à 2 millimètres; sa surface est lisse et polie ; l'épithélium prismatique du col est remplacé par un épithélium pavimenteux stratifié mesurant en moyenne 0,6 d'épaisseur (1).

En même temps, le chorion se couvre de nombreuses papilles cylindriques ou coniques qui soulèvent légèrement l'épithélium. Dans la trame même du chorion les cellules fibro-plastiques sont moins abondantes qu'au col, le caractère lamineux s'accuse davantage, la trame contient un réseau de fibres élastiques très-fines. Ce chorion repose sur une couche de tissu sous-muqueux lâche, d'où partent de nombreux vaisseaux qui traversent perpendiculairement la muqueuse pour fournir une anse vasculaire à chaque papille. En dehors, on trouve une tunique musculeuse formée de deux zones, l'une interne à fibres longitudinales et l'autre externe à fibres circulaires. Il existe également des faisceaux musculaires obliques entre ces deux zones, qui établissent une sorte de transition de l'une à l'autre.

La muqueuse vaginale est complétement dépourvue de glandes.

§ 669. — Hymen. Caroncules myrtiformes.

La membrane *hymen* (et par suite les *caroncules myrtiformes*) offre la structure générale de la muqueuse du vagin, dont elle ne paraît être qu'un simple repli. Elle est tapissée par un épithélium pavimenteux stratifié mesurant $0^{mm},3$ à $0^{mm},5$ d'épaisseur. Le chorion porte de longues papilles ($0^{mm},2$ à $0^{mm},3$) arrondies à leur sommet, qui s'enfoncent dans la couche épithéliale.

§ 670. — Vulve.

C'est à peu près au niveau de la membrane hymen que la muqueuse du vagin se continue par transition graduelle avec la peau de la vulve. Les fibres élastiques deviennent plus épaisses et plus abondantes; les

(1) On a décrit à ce niveau des glandes qui n'existeraient pas en tout cas chez l'enfant et qui seraient tapissées chez la femme par un épithélium vibratile (voy. Friedländer, *Physiologisch-anatomische Untersuchungen über den Uterus*, Leipzig, 1870).

faisceaux de tissu conjonctif augmentent également de nombre et de volume, et contribuent à donner progressivement au chorion de la muqueuse les caractères du derme. En même temps, au delà du bord libre de l'hymen, les papilles perdent leur forme cylindrique : elles s'affaissent, s'étalent et ressemblent aux papilles cutanées. L'épithélium se modifie également, la couche cornée devient plus épaisse, moins facile à isoler.

§ 671. — Glandes vulvo-vaginales.

Ces glandes se rapprochent, par leur structure, des glandes de Cowper chez l'homme (§ 600). Elles sont formées d'un conduit excréteur très-allongé (15 à 20 millimètres, Klein) qui se ramifie pour aboutir à autant d'acini. Les culs-de-sac sont sphériques ou ovoïdes, tapissés d'une seule couche de petites cellules cubiques. L'épithélium du conduit excréteur est nettement prismatique, passant vers l'orifice à l'état d'épithélium pavimenteux stratifié.

§ 672. — Grandes et petites lèvres.

Ces parties présentent dans leur structure tous les caractères de la peau. On trouve sur les grandes lèvres des follicules pileux, des glandes sébacées volumineuses et des glandes sudoripares. Ces dernières sont de moyenne grandeur; elles mesurent de 250 à 330 μ de long. Les glandes sudoripares paraissent manquer sur les petites lèvres.

§ 673. — Clitoris.

Les grandes sébacées sont très-rares à la face externe du prépuce du clitoris, où elles peuvent même faire absolument défaut. Elles manquent complétement sur sa face interne.

Le chorion du clitoris est hérissé de nombreuses papilles de volume variable qui restent enfouies dans l'épithélium pavimenteux stratifié. Les plus grosses contiennent plusieurs vaisseaux; les plus petites ne possèdent qu'une seule anse vasculaire ou un corpuscule nerveux terminal. Les corpuscules nerveux du clitoris affectent des formes diverses (1). Les plus petits sont généralement sphériques; les plus volumineux ont une surface mamelonnée, comme s'ils résultaient de

(1) Voy. A. Key et G. Retzius, *Studien in der Anatomie des Nervensystems*, u. s. w. t. II. Stockholm, 1876.

la fusion de plusieurs petits corpuscules. On les rencontre soit dans la hauteur des papilles, soit à leur base dans le chorion.

L'enveloppe est formée, comme dans les corpuscules de Pacini (§ 251), de plusieurs lamelles présentant entre elles des noyaux. Le bulbe central est homogène, finement granuleux; on y voit aussi parfois de grosses granulations fortement réfringentes (1). Les cylindres d'axe, au nombre de un à trois, contournent d'abord le corpuscule, l'enlaçant surtout dans ses portions rétrécies, perdent leur myéline et pénètrent finalement dans le bulbe central.

(1) Ces grosses granulations, d'après Key et Retzius (*loc. cit.*), émettraient parfois dans tous les sens de fins prolongements qui seraient en relation avec les dernières ramifications des cylindres d'axe.

CHAPITRE XXI

ENVELOPPES ET ANNEXES DU FŒTUS

---

§ 674.

Les enveloppes fœtales, le placenta, et, avant lui, la vésicule ombilicale, l'allantoïde, forment de véritables organes transitoires extérieurs à l'embryon, mais qui font partie de lui au même titre que le foie, le poumon, etc. : ils sont régis par des nerfs venant de lui, car il serait difficile d'admettre que les vaisseaux du cordon en particulier ne reçoivent point de nerfs pour gouverner les fibres-cellules, qui constituent leurs parois.

Un autre point très-intéressant de l'histoire de ces annexes est l'union qu'elles contractent, au cours de la grossesse, avec les tissus maternels et dont nous avons déjà parlé en décrivant les modifications de la muqueuse utérine (§ 655 et suiv.).

Nous suivrons dans cette étude un ordre artificiel, cherchant surtout à éclairer le plus possible la structure et la signification des parties par leur évolution même.

§ 675. — **Tissu allantoïdien** (1).

Nous avons désigné sous ce nom (§§ 63, 76) une variété de tissu lamineux remarquable par l'abondance et la liquidité de la substance amorphe interposée à ses éléments. Ses propriétés physiques sont celles qu'on attribue à la gelée de Wharton. Le tissu allantoïdien,

(1) Voy. Renaut, *Note sur le tissu muqueux du cordon ombilical*, in *Arch. de phys.*, mars 1872.

toutefois, ne forme pas seulement le cordon : il s'étend dans les enveloppes fœtales en présentant, selon le lieu observé, une densité plus ou moins grande par la proportion plus ou moins grande de liquide interposé aux éléments figurés.

Le tissu allantoïdien dérive, comme les autres tissus lamineux, du feuillet moyen du blastoderme. Quand il a acquis tout son développement, il renferme comme éléments constituants :

1° Des fibres lamineuses;

2° Des cellules fibro-plastiques;

3° Une matière amorphe demi-liquide extrêmement abondante.

Il faut ajouter à ces éléments des fibres-cellules localisées peut-être dans les parois des troncs vasculaires (1).

Les fibres lamineuses forment des faisceaux largement anastomosés les uns avec les autres et peu ou point onduleux, ce qui est en rapport avec l'espèce de turgescence où la matière amorphe liquide maintient le tissu.

Les cellules fibro-plastiques ont les caractères ordinaires (§ 66); elles sont souvent fusiformes, à extrémités offrant des ramifications peu nombreuses, avec un noyau ovoïde. Quand le tissu allantoïdien a atteint tout son développement, elles sont appliquées contre les faisceaux de fibres lamineuses (2).

Le tissu allantoïdien n'est, en somme, que du tissu lamineux embryonnaire. Il est tout à fait semblable à celui qu'on trouve au-dessous du tégument, et entre les divers organes en formation pendant les premiers temps de la vie fœtale.

D'après Winckler (3), on y découvre des leucocytes errants, comme d'ailleurs dans les autres tissus conjonctifs dont la substance amorphe est peu dense. On les reconnaît facilement, jusqu'à la trentième semaine, à leurs caractères (§ 61). Plus tard, ils semblent disparaître. A la fin de la grossesse, d'après le même auteur, les cellules fibro-plastiques subissent par places la dégénérescence graisseuse (4).

(1) On a indiqué depuis longtemps l'existence de mouvements vermiculaires dans l'allantoïde.

(2) Elles sont ainsi figurées, comme des corps réellement fusiformes, dans les excellentes représentations données par Renaut du tissu allantoïdien (*loc. cit.*).

(3) *Textur, Structur und Zelleben in den Adnexen des menschlichen Eies*, Iéna, 1870.

(4) Cette dégénérescence ne devra pas être confondue avec une autre modification bien observée chez le mouton en particulier, où les éléments de l'allantoïde et de l'amnios se chargent de granulations de matière glycogène (§ 434), colorée par l'iode en jaune intense. Ces granulations rendent l'élément opaque et blanchâtre.

§ 676. — Vaisseaux du tissu allantoïdien.

Le tissu allantoïdien accompagne les vaisseaux du fœtus depuis l'ombilic jusqu'à leurs dernières ramifications dans les villosités; mais lui-même ne renferme pas de capillaires qui lui soient propres (1). Les capillaires des parois abdominales de l'embryon montent jusqu'à 1 centimètre environ de l'origine du cordon, et, là, se recourbent en anses.

Les parois de la veine et des artères placentaires sont revêtues de fibres-cellules, soit toutes circulaires, soit disposées en couches alternantes en travers et en long. Ces fibres-cellules sont volumineuses: elles ont la forme de cônes très-allongés, réguliers (2). Elles ne paraissent point mélangées de fibres élastiques, ou du moins celles-ci sont en très-petite quantité et ne forment qu'un réseau extrêmement délié.

§ 677. — Premier chorion (3).

Les anatomistes ont décrit trois apparences successives du chorion sous les noms de premier, de second et de troisième chorion. Ces apparences correspondent à de véritables modifications qui se produisent dans la constitution de l'enveloppe de l'œuf. Mais elles sont avant tout le fait d'une évolution et désignent, en somme, trois états successifs de plus en plus complexes de l'enveloppe primitive du vitellus.

En effet le chorion, au début, n'est autre que la membrane vitelline (§ 47) elle-même. C'est le *premier chorion*.

Nous avons décrit la membrane vitelline comme anhiste et présentant seulement des stries rayonnantes. Celles-ci disparaissent et la membrane reste simplement granuleuse. Elle n'est pas composée de cellules et n'offre pas de noyaux; cependant, elle est douée de propriétés vitales actives. C'est là un point qui ne doit pas être perdu de vue. Elle s'accroît, elle grandit (§ 56); enfin, elle pousse des bour-

(1) Sur un fœtus de marsouin, long de 13 centimètres, nous trouvons dans le cordon, à 3 centimètres environ de l'ombilic, des capillaires provenant directement des artères placentaires. Ils avoisinent les restes du pédicule de la vésicule ombilicale dont les cellules sont disloquées et dispersées dans la trame de la gelée de Wharton.

(2) On remarquera que ces fibres-cellules n'offrent pas la figure irrégulière attribuée aux mêmes éléments des parois des artères du corps, riches en fibres élastiques, laquelle n'est due peut-être qu'aux déformations que les fibres-cellules subissent dès que les parois artérielles ont cessé d'être dans l'état de dilatation où les maintient la pression sanguine.

(3) Voy. Ch. Robin, *Recherches sur les villosités du chorion et du placenta*, dans les *Mémoires de la Société de biologie*, 1854, p. 63.

geons de sa propre substance désignés sous le nom de *villosités*. Ces bourgeons, en général, sont plus larges à leur extrémité libre qu'à leur point d'insertion, et semblent comme pédiculés.

Plus tard la membrane vitelline se double en dedans, dans toute son étendue, d'une couche de cellules dépendant du feuillet externe du blastoderme et forme, avec cette couche, le *deuxième chorion*.

§ 678. — Deuxième chorion.

Cette application du feuillet externe du blastoderme à la membrane vitelline, pour constituer le deuxième chorion, se fait en même temps que se forme l'amnios, par un processus évolutif dont la figure ci-contre (1) aidera à faire comprendre la marche. On y a représenté la coupe d'un embryon de poulet au moment où l'amnios (E) vient de se fermer, avec la portion attenante de la membrane vitelline (AB).

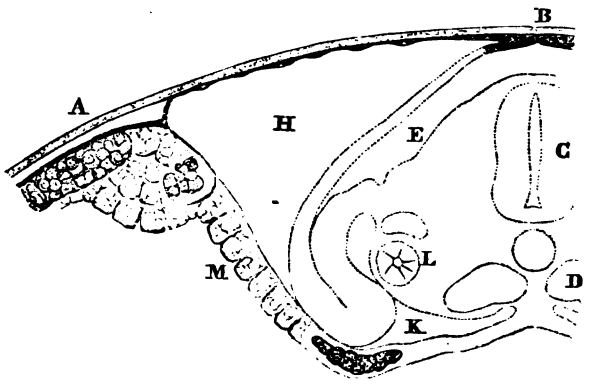

FIG. 216. — Coupe passant par le travers d'un embryon de poulet. AB, membrane vitelline; C, moelle épinière; E, cavité de l'amnios; K, cœlome interne ou cavité pleuro-péritonéale; H, cœlome externe ou cavité innominée; L, corps de Wolf primitif; M, vitellus. (Gr. 80/1.)

En effet, après la formation du cœlome (§ 56), le feuillet musculo-cutané subit une double involution en dedans et en dehors. La première a pour effet d'appuyer le feuillet musculo-cutané sur le feuillet fibro-intestinal. Tous deux se soudent en un point qui répond à l'ombilic. Une partie du cœlome (K) se trouve ainsi close et devient la cavité pleuro-péritonéale. Au delà de ce point, le feuillet musculo-cutané se relevant autour du corps de l'embryon vient se souder à lui-même en B. L'union de la double lame qui marchait

(1) D'après une préparation de M. Louge.

au-devant d'elle-même se fait de telle sorte que la lame profonde se trouve finalement séparée de la superficielle par un espace plein de liquide (1) qui n'est autre, comme on peut le voir sur la figure, que la portion du cœlome extérieure à l'ombilic, ou *cavité innominée* (§ 56). La lame profonde constitue l'amnios qui enveloppe dès lors le corps de l'embryon dans une sorte de sac fermé à l'ombilic. La lame externe, de son côté, s'applique intimement à la membrane vitelline, la double bientôt dans toute son étendue et forme avec elle le deuxième chorion.

On a donc, pour la descendance des éléments du feuillet externe du blastoderme, le tableau suivant qui complétera ceux déjà donnés :

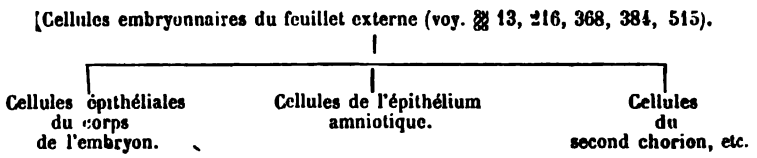

§ 679. — **Substance choriale.**

La membrane vitelline et la couche de cellules blastodermiques qui s'applique à elle prennent rapidement, chez les mammifères, des rapports intimes au point de paraître se confondre en une seule substance désignée, dès lors, sous le nom de *substance choriale*. Elle délimite l'œuf d'une manière absolue; tout ce qui est en dehors appartient à la mère; tout ce qui est en dedans appartient au fruit. Elle ne se laisse jamais, ni en aucun point, traverser par aucun vaisseau.

La substance choriale, par sa constitution, tient à la fois des deux parties qui se sont unies pour la former : elle continue de pousser des prolongements villeux, comme la membrane vitelline; elle présente, comme le feuillet blastodermique, des noyaux qui prolifèrent rapidement; enfin elle paraît jouir, plus encore que la membrane vitelline, d'une vie indépendante. Elle peut continuer de s'accroître, même alors que l'embryon a disparu de très-bonne heure et s'est totalement liquéfié; on la trouve, en ce cas, limitant les *môles hydatiques*.

Sur un œuf humain dont l'embryon mesurait de 20 à 22 millimètres, la substance choriale nous a offert les caractères suivants :

(1) Le liquide du cœlome se rapprocherait en ce cas des matières amorphes liquides du tissu allantoïdien (§ 675), du tissu des canaux demi-circulaires (§ 542), etc.

elle est limitée intérieurement aussi bien qu'en dehors par un trait nettement accusé; elle est fortement granuleuse, à granulations grises entremêlées de granulations noires plus rares, très-fines. Elle se teint par le carmin avec une grande facilité comme un corps cellulaire; mais il ne paraît pas qu'elle se laisse dissocier en éléments constituants. On doit la regarder, dès lors, comme une couche continue de matière amorphe remplie de noyaux.

Les noyaux, dérivés de ceux des cellules blastodermiques, n'avoisinent jamais la surface externe de la substance choriale. Ils sont toujours et partout plongés à la profondeur de 6 à 8 μ au moins. Dans les villosités qui ne sont pas encore excavées (voy. § 689), ils affectent les mêmes rapports et sont tous refoulés vers le centre du prolongement; ils sont sphériques. Dans les parties où la substance choriale est, au contraire, amincie, ils sont discoïdes, paraissant ovales sur les coupes et ronds quand on les observe normalement. Ils ont 8 à 9 μ de diamètre sur 2 à 3 μ d'épaisseur.

La substance choriale se double à son tour, en dedans, d'une couche de tissu lamineux dépendant de l'allantoïde et forme avec elle le *troisième chorion*.

§ 680. — Allantoïde.

L'allantoïde est proprement un organe creux, transitoire, dont une portion subsiste seule, chez l'adulte, pour former la vessie (§ 595).

L'allantoïde représente une involution, en dehors, de la partie postérieure de l'intestin; c'est un prolongement borgne qui se forme au voisinage de l'origine du capuchon caudal de l'embryon, et qui s'étend entre le feuillet fibro-intestinal s'étranglant pour former le collet de la vésicule ombilicale, et le feuillet musculo-cutané s'étranglant au même niveau pour former l'ombilic. Par suite, le prolongement en question se trouve logé et grandit dans la portion du cœlome (§ 56 et fig. 216) extérieure au corps de l'animal et pleine (chez le poulet) d'un liquide séreux. Il représente au début une vésicule dans les parois de laquelle s'engagent les deux aortes primitives.

Chez l'homme, on ne découvre pas l'allantoïde avant le douzième ou quinzième jour (1); puis bientôt après on ne la retrouve plus à l'état de vésicule flottant dans le cœlome : elle s'est appliquée d'une part au chorion, et d'autre part à l'amnios et à la vésicule ombilicale doublés probablement partout eux-mêmes d'une mince couche

(1) Voy. Ahlfeld, *Die Allantoïs des Menschen und ihr Verhältniss zur Nabelschnur* in *Arch. f. Gynaek.*, 1876.

de tissu lamineux embryonnaire (1). On n'oubliera pas, en effet, que le cœlome résulte du partage du feuillet moyen en deux lames appliquées l'une à l'ectoderme pour former le feuillet musculo-cutané, l'autre à l'endoderme pour former le feuillet fibro-intestinal (§ 56). Ces deux feuillets sont donc doublés plus ou moins par les éléments mêmes (ceux du mésoderme) qui donnent partout naissance au tissu lamineux.

Sur un embryon de la troisième semaine, l'œuf mesurant 15 millimètres, l'allantoïde est encore à l'état de cavité dont les parois se confondent de toutes parts avec celles du chorion, de l'amnios et de la vésicule ombilicale. Cette cavité est tapissée par un épithélium dont les cellules sont plus grandes que celles de l'amnios, avec de plus gros noyaux; ces noyaux sont aussi moins transparents et paraissent subir une transformation graisseuse (Ahlfeld).

Puis la cavité s'oblitère (2); elle n'est plus représentée que par des traînées cellulaires limitant des excavations qu'on retrouve encore vers la huitième et même la dixième semaine. Cette oblitération ne se produit qu'en dehors de l'ombilic. La portion intraombilicale devient la vessie et l'ouraque. Ce dernier, au cinquième mois, est encore perforé, en communication avec la vessie.

Jusqu'à la vingtième semaine l'épithélium de l'ancien pédicule de l'allantoïde subsiste dans toute la longueur du cordon, comme une traînée de cellules présentant ou non un canal central. La situation de cette traînée celluleuse est fixe; on la trouve toujours entre les deux artères. Parfois le conduit est élargi et contient des matières jaunâtres. A l'époque de la naissance on peut encore voir par places les restes de ce cordon épithélial.

§ 681. — Troisième chorion.

L'allantoïde, s'appliquant au second chorion, porte au contact de celui-ci des vaisseaux capillaires. Ils pénètrent dans les villosités à mesure qu'elles se creusent en cavités. Mais à un moment donné la plupart de ces vaisseaux s'atrophient, tandis que le tissu allantoïdien

(1) Chez le poulet, au sixième jour, l'allantoïde est formée d'une lame de tissu lamineux dans laquelle rampent des vaisseaux capillaires dessinant des mailles à peine plus larges que leur propre calibre. Cette lame est épaisse de 100 μ environ. Intérieurement elle présente une couche de cellules formant un épithélium assez peu distinct, mais rien de semblable n'existe en dehors où elle est constituée par une trame de cellules fibro-plastiques irrégulières qui s'appliqueront contre les parois du cœlome.

(2) Chez certains animaux la cavité garde une grande étendue; elle est tapissée par un endothélium à très-larges cellules (voy. Dastre, *Recherches sur l'allantoïde et le chorion de quelques mammifères*, thèse, Paris, 1876).

demeure et devient même de plus en plus fibreux. C'est à l'ensemble de la substance choriale plus ou moins amincie et de cette couche sous-jacente fibreuse, qu'on donne le nom de *troisième chorion*. Ce tissu lamineux, de même que la substance choriale, peut subsister et probablement s'accroître après la disparition précoce de l'embryon, car on le retrouve dans les môles hydatiques.

§ 682. — Placenta villeux.

Nous suivrons pour l'étude du chorion ainsi constitué, de ses villosités et du placenta qui n'est qu'une expansion locale de celles-ci, la même marche que pour l'évolution de la muqueuse utérine : nous suivrons les modifications que présentent ces parties jusqu'au moment où elles sont expulsées avec le fruit.

Les villosités du second chorion, d'abord simples et pleines, se ramifient et se creusent d'une cavité centrale où se logent le tissu et les vaisseaux allantoïdiens : ces expansions continuant de croître finissent par former des arborisations de plus en plus rameuses, en sorte que l'œuf est bientôt couvert d'un chevelu auquel on a donné le nom de *placenta villeux* (*P. frondosum*). Ces arborisations se voient très-bien quand on les étale dans l'eau.

Sur l'œuf du premier mois observé par Leopold (§ 656), les villosités sont fines, pressées à la surface de l'œuf dans la cavité où il est logé, mais sans adhérence avec la paroi de celle-ci.

§ 683.

Deuxième mois. — Les villosités sont encore plus allongées, plus rameuses, souvent renflées à l'extrémité ; elles s'engagent profondément dans le tissu de la muqueuse utérine, accru autour d'elle (§ 657). On peut cependant les extraire des cavités qu'elles occupent, mais plusieurs se rompent par cette manœuvre ; dès cette époque l'adhérence des villosités est plus grande au point où le placenta va commencer à se former. En effet, d'après Leopold, tandis que certaines villosités s'enfoncent dans le tissu de la muqueuse et contractent avec lui une adhérence intime, d'autres villosités traversent les parois des capillaires considérablement élargis à la surface du tissu utérin, et viennent flotter dans le sang maternel ; celui-ci baignerait ainsi directement la substance choriale (1).

(1) Il est certain qu'on n'est pas parvenu, après des efforts répétés, à démontrer la continuité de l'endothélium des capillaires maternels à la surface de ces villosités flottantes,

§ 684. — **Placenta.**

Troisième mois. — Un grand nombre de villosités plus ou moins longues ont cessé d'être vasculaires; elles se rident et demeurent appliquées contre la face externe du chorion (1). Elles paraissent aussi devenues plus friables et se déchirent facilement; la substance choriale se remplit souvent de granulations graisseuses (Robin).

Le placenta est distinct; il a 5 à 6 centimètres de large sur 1 cent. d'épaisseur; il se confond par les bords avec la caduque réfléchie. Les cotylédons sont également distincts; chacun d'eux représente une villosité considérablement ramifiée et dont toutes les branches sont tassées

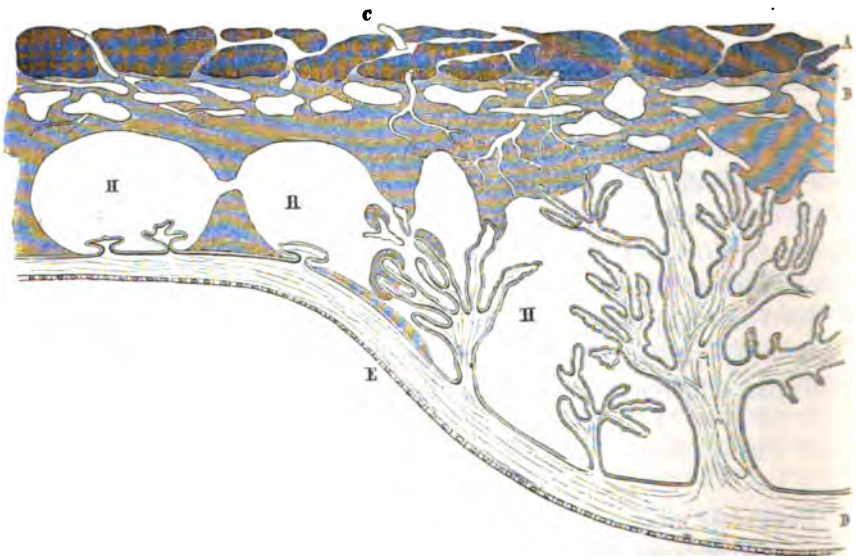

FIG. 217 (d'après Loopold). — Représentation schématique des bords du placenta. A, faisceaux musculaires de l'utérus; B, couche glandulaire de la muqueuse utérine traversée par des vaisseaux maternels C allant s'ouvrir dans les grands lacs sanguins HH; E, épithélium amniotique; D, chorion avec des villosités, dont les unes flottent dans les lacs sanguins, et dont les autres traversant ces lacs vont s'insérer par leur extrémité dans le tissu de la muqueuse utérine; on distingue dans l'une d'elles des vaisseaux fœtaux.

les unes contre les autres. De ces branches les unes plongent librement dans les capillaires maternels de plus en plus dilatés; les autres, traversant ces espaces ou lacs sanguins, vont au delà s'enfoncer dans le tissu utérin et maintiennent ainsi les rapports des parties.

continuité admise par Turner. Mais, d'autre part, la démonstration inverse n'a pas été faite : nous ignorons les particularités anatomiques de cette pénétration des villosités dans les capillaires, et spécialement la façon dont l'épithélium de ceux-ci se comporte au niveau des éventrations qui laissent passer les villosités.

(1) Tout en continuant probablement de végéter.

Tel est le type d'après lequel il convient de se représenter le placenta et dont la figure schématique ci-dessus, empruntée à Leopold, donne une idée.

Comme chaque cotylédon répond à une villosité unique, supportée sur un pédicule unique qui sert de pied à l'arborisation entière, et comme cette arborisation est limitée dans toute son étendue par une couche de substance choriale, on conçoit (§ 689) qu'il n'y aura jamais d'anastomoses d'un cotylédon à l'autre.

§ 685.

Quatrième mois. — Le placenta a 9 à 10 centimètres; ses bords dépassant le lieu d'insertion se continuent avec la caduque réfléchie qui semble se diviser à ce niveau en deux lames inégalement épaisses, l'une qui s'avance à une certaine distance en dedans du placenta comme un bourrelet, l'autre qui s'étend en dehors du placenta où elle constitue la sérotine. Celle dernière est épaisse de 8 millimètres sur les bords du placenta et de 2 à 3 millimètres seulement au centre, tandis que les cotylédons sont au contraire plus épais au centre qu'à la périphérie.

La sérotine accuse d'ailleurs nettement la division en zone celluleuse et glandulaire (§ 654). La zone celluleuse est épaisse de 1/2 à 1 millimètre, elle présente entre ses vaisseaux dilatés des cellules interstitielles volumineuses, offrant souvent deux noyaux, mais rarement davantage. Entre les glandes on retrouve des amas des mêmes cellules. Çà et là on reconnaît l'épithélium glandulaire.

Les dilatations vasculaires paraissent envelopper le pied même des villosités au point où elles s'élèvent à la surface du chorion : celle-ci serait dès lors en certains points baignée directement par le sang maternel, sans interposition d'aucune couche endothéliale (1). La paroi des lacs opposée au chorion et formée par le tissu de la sérotine présenterait au contraire, d'après Leopold, un épithélium vasculaire manifeste. Les lacs reçoivent directement les artérioles maternelles et donnent directement naissance aux veines par lesquelles s'écoule le sang; le tissu de la sérotine limitant les lacs ne présente point de capillaires(Leopold).

§ 686.

Cinquième mois. — On peut encore trouver, sur les coupes des parois de l'œuf, de grosses villosités avortées et qui demeurent appliquées contre le chorion, sous la caduque réfléchie.

(1) On n'oubliera pas que la substance choriale entre les pieds des villosités ne diffère pas de celle qui limite partout leurs arborisations.

La sérotine a environ 3 millimètres d'épaisseur; les espaces glandulaires y sont plus larges, plus ronds, disposés sur deux ou trois rangs seulement, quelques-uns montrant encore leur épithélium.

Les cloisons que la sérotine envoie entre les cotylédons s'élèvent dans le milieu du placenta jusqu'à la moitié de la hauteur de ceux-là; sur les bords du placenta elles s'avancent jusqu'au chorion. Le tissu de la sérotine continue, comme au mois précédent, de présenter un endothélium sur les parois qu'elle fournit aux lacs sanguins.

§ 687.

Au *sixième* et au *septième mois* on retrouve encore des restes des villosités avortées. Le placenta mesure 12 à 13 centimètres. La sérotine a diminué d'épaisseur; les espaces glandulaires y sont sur deux ou trois rangs, les plus externes tapissés d'un épithélium cubique. Dans toute l'étendue de la sérotine les cellules interstitielles sont considérablement hypertrophiées.

§ 688.

Huitième mois. — La sérotine est épaisse de 1 1/2 à 2 millimètres. Un tiers de cette épaisseur répond à la couche glandulaire dont les cavités sont larges et tapissées en partie d'un épithélium bien visible. Le tissu qui limite les lacs en dehors est formé de grosses cellules interstitielles à un ou deux noyaux; au-dessous de cette couche on trouve les mêmes cellules considérablement hypertrophiées et présentant jusqu'à vingt noyaux ovalaires pressés, avec toutes les transitions d'une variété de ces cellules à l'autre. Ces cellules géantes sont disposées en amas; elles accompagnent moins visiblement que dans les mois précédents les gros vaisseaux, mais elles s'enfoncent entre les faisceaux musculaires du tissu utérin, en y gardant une relation remarquable avec les veines.

§ 689. — **Cotylédons.**

Chaque cotylédon du placenta adulte, d'après tout ce qui précède, se compose donc d'une arborisation extrêmement touffue, dont les branches plongent librement dans les lacs sanguins, ou s'enfoncent, après les avoir traversés, dans le tissu de la sérotine. La villosité, ainsi développée, soudée au tissu maternel, présente toujours son enveloppe continue de substance choriale limitée extérieurement sur les coupes par un [illegible] accusé : elle peut présenter encore des expansions

comme celles qui ont été décrites plus haut (§ 682). Par places les noyaux de la substance choriale sont rares; ailleurs ils se montrent, au contraire, en files et pressés les uns contre les autres. Ils semblent moins volumineux, plus homogènes, plus clairs que vers le deuxième mois. Ils sont sphériques, entassés à l'extrémité de certains prolongements dans le pédicule desquels d'autres noyaux pareils sont disposés en séries linéaires. — En observant des prolongements de ce genre aussi bien que tout autre point de la surface du chorion, on se rend compte que ces noyaux sont, ainsi que nous l'avons dit (§ 679), toujours refoulés vers la partie profonde de la substance choriale, toujours éloignés de la périphérie de l'œuf par une zone plus ou moins mince (elle peut avoir 1 à 2 μ seulement) de substance finement granuleuse dérivant de la membrane vitelline.

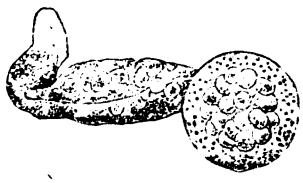

Fig. 218. — Villosité non vasculaire, dont l'extrémité renflée est recourbée de manière à se présenter de face pour montrer la situation centrale des noyaux. (Gr. 350/1.)

Au milieu des villosités ainsi transformées en cotylédons, il s'en trouve toujours quelques-unes qui se sont atrophiées; en général elles sont courtes, ovoïdes, rarement allongées ou cylindriques. Le plus souvent elles sont appendues au tronc ou aux branches principales d'un cotylédon par un étroit pédicule. Leur substance est remplie de granulations grisâtres, fines, très-rapprochées les unes des autres; on y distingue particulièrement bien les noyaux de la substance choriale (fig. 218).

§ 690. — Amnios.

Sur la face externe de l'amnios (§ 678) le tissu allantoïdien prend une consistance plus grande que partout ailleurs.

L'épithélium qui recouvre le cordon et qui tapisse la cavité amniotique est formé de deux couches, l'une superficielle, l'autre profonde. Elles sont faciles à étudier sur les préparations plongées pendant quelque temps dans le liquide de Müller. On peut également les observer après argentation et coloration au picrocarminate (1). La couche profonde est constituée par des cellules pavimenteuses à noyau central; elles renferment parfois des gouttelettes d'une substance très-réfringente. La couche superficielle est formée de larges cellules à bords crénelés dans lesquelles l'acide oxalique décèle un noyau.

(1) Voy. Renaut, *Arch. de physiologie*, 1872.

§ 691. — Vésicule ombilicale (1).

La vésicule ombilicale s'accroît rapidement pendant toute la première période du développement. Occupant au début la cavité blastodermique, à peu près de moitié avec l'amnios,, elle se trouve ensuite complétement entourée par l'allantoïde et doublée extérieurement d'une couche de tissu allantoïdien plus dense, exactement comme l'amnios. — Sur l'œuf de 15 centimètres décrit par Ahlfeld (§ 680), la vésicule ombilicale, de forme allongée, mesurait 3 millimètres de long, y compris le pédicule la reliant à l'intestin.

Le contenu de la vésicule ombilicale est tantôt transparent, grisâtre, finement granuleux; d'autres fois, surtout à mesure que la grossesse avance, il est rempli de granulations jaunâtres, foncées, qu'on retrouve au reste dans les cellules qui limitent la cavité. Un certain nombre de ces cellules (qui vont être décrites § 692) peuvent également tomber dans la cavité et y rester libres. L'acide acétique dissout complétement ces granulations jaunâtres.

§ 692.

Les parois de la vésicule ombilicale en dedans de la couche de tissu allantoïdien signalée plus haut sont formées de deux couches de cellules d'aspect différent entre lesquelles se trouvent les vaisseaux ombilicaux, ramifications des vaisseaux omphalo-mésentériques.

Couche externe. — On peut induire de la disposition même des vaisseaux, que la couche de cellules la plus externe, malgré son apparence épithéliale, dépend du mésoderme; elle répond à cette partie du mésoderme qui s'est isolée par la formation du cœlome et accolée à l'endoderme pour former le feuillet fibro-intestinal (§ 55 et 56). Ces cellules sont polyédriques par pression réciproque, mesurant le même diamètre à peu près dans tous les sens, 15 à 30 μ. Elles sont généralement incolores, transparentes, molles, faciles à écraser et à déchirer. Leurs bords sont très-pâles, un peu irréguliers, quelquefois finement dentelés (Robin). L'acide acétique les gonfle et les dissout assez rapidement. Le corps de l'élément est ordinairement rempli de très-fines granulations grisâtres, mais quelques-unes con-

(1) Voy. Ch. Robin, *Mémoire sur la structure de la vésicule ombilicale*, in *Journ. de la phys.*, 1861, p. 305.

tiennent de grosses granulations jaunes, à centre brillant et à contour foncé. Le noyau est ordinairement sphérique, mesurant de 7 à 11 μ, clair, pâle, à contour très-net. La plupart présentent un nucléole.

Au-dessous de cette couche rampent les capillaires ombilicaux ; ils sont larges, mesurent de 15 à 20 μ, et offrent la même structure que les capillaires des tissus de l'adulte.

Couche interne. — La couche interne des parois de la vésicule ombilicale, ou couche cellulaire profonde, dérive directement du feuillet interne du blastoderme, au même titre que l'épithélium intestinal. Sur toutes les vésicules ombilicales des œufs humains qui n'ont pas dépassé le deuxième ou le troisième mois, cette couche celluleuse est trois à quatre fois plus épaisse que l'externe. Elle est grisâtre, molle, friable, facile à écraser et à dissocier. Elle est formée par la juxtaposition sur plusieurs rangs de grosses cellules peu adhérentes entre elles. Celles qui se trouvent au contact du contenu de la vésicule se détachent avec une très-grande facilité. Quand leur surface est libre, elle est sphérique.

Le diamètre de ces cellules varie de 18 à 30 μ. Leur contour est pâle, très-net ; leur masse est grisâtre et plus ou moins transparente selon la quantité de granulations qu'elles renferment. L'eau les gonfle, l'acide acétique agit de même et ensuite les dissout. La plupart renferment des granulations grisâtres occupant une partie plus ou moins grande du corps de l'élément, où l'on peut trouver aussi des granulations jaunâtres analogues à celles de la couche épithéliale externe. Presque toujours ces granulations sont accumulées dans une portion de la cellule ; d'autres fois elles y sont uniformément répandues. Le noyau est ovoïde, très-transparent, à contours pâles ; il est large de 6 μ et long de 9 μ environ, à peine granuleux, sans nucléole. Quelquefois il manque.

Nous avons dit que les cellules de cette couche pouvaient se détacher et tomber dans la cavité de la vésicule.

§ 693.

On retrouve jusqu'au moment de la naissance les restes de la vésicule ombilicale dans le délivre, ainsi que l'a montré le premier Bernard Schultze en 1861. On peut même y retrouver également des restes des vaisseaux omphalo-mésentériques. Pour découvrir ces parties, Kleinwächter (1) met l'extrémité du cordon et la partie attenante du

(1) *Ein Beitrag zur Anatomie des Ductus omphalo-mesentericus*, in *Arch. f. Gynaek.*, 1876.

placenta dans une solution saturée de picrocarminate, puis dans un mélange de glycérine et d'acide acétique :: 4 : 1. On peut de la sorte suivre le conduit de la vésicule à 1 ou 2 centimètres dans le cordon.

Ce résidu est formé, au moment de la naissance, par du tissu lamineux condensé, enveloppant par places un dépôt granuleux semblable à celui qu'on trouve à cette époque dans la vésicule elle-même, dépôt formé d'un mélange en proportion variable de graisse et de sels terreux.

La lumière du conduit peut avoir disparu et celui-ci être réduit à un filament solide : quand il est creux, on n'y trouve plus d'épithélium. Quelquefois l'épithélium de la vésicule, au lieu de disparaître, a subi la transformation graisseuse.

ADDITIONS

---

§ 11 (1).

Parmi les propriétés d'ordre vital, il convient de signaler l'*hérédité*. Les corps inorganiques n'offrent absolument rien de semblable.

L'hérédité est ce fait inexplicable dans l'état actuel de nos connaissances : de la transmission aux descendants des caractères propres aux ancêtres ou même accidentellement acquis par eux. Il y a longtemps que M. Chevreul a exprimé cette opinion que, parmi tous les phénomènes biologiques, le plus impénétrable et celui qui restera sans doute le plus longtemps détaché, à nos yeux, de toute dépendance des phénomènes physico-chimiques, c'est l'hérédité. « Ce qu'il y a de mystérieux dans l'économie vivante, dit-il, n'est pas la nature des forces en vertu desquelles les fonctions vitales s'accomplissent, mais leur coordination, leur résultante pour maintenir des formes spécifiques de plantes et d'animaux *dans l'espace et dans le temps.* » (*Considérations générales relatives à la matière des êtres vivants*, 1837.)

Or il faut bien comprendre que cette puissance d'hérédité est tout entière contenue dans le vitellus seul d'un côté, et de l'autre dans les spermatozoïdes, que plus tard elle se partage entre les sphères vitellines, puis entre le nombre croissant (mais encore relativement minime) des cellules embryonnaires, de telle sorte qu'une seule d'entre elles peut évidemment contenir *en puissance* l'hérédité qui se répandra

(1) Les chiffres indiqués ici sont ceux des paragraphes auxquels se rapportent les additions.

plus tard sur une région entière du corps; de même une seule cellule est à un moment donné le siége de la puissance formative qui donnera naissance à un organe.

§ 12.

Du Bois-Raymond (1) a exposé dans les termes suivants, remarquablement précis, la différence établie par la nutrition entre les corps inertes et les corps vivants :

« Ce qui distingue, dit-il, l'être vivant de la matière inanimée, » la plante et l'animal considéré seulement dans ses fonctions maté- » rielles, du cristal, c'est en dernière analyse ceci : dans le cristal, la » matière se trouve dans un état d'équilibre stable, tandis qu'un flux de » matière s'épanche à travers l'être organique, dans lequel la matière » se trouve à l'état d'*équilibre dynamique* plus ou moins parfait, le » bilan en étant tantôt positif, tantôt nul, tantôt négatif. Voilà pourquoi » le cristal, à moins d'être soumis à l'action de forces étrangères, reste » éternellement ce qu'il est. L'existence de l'être vivant, au contraire, » dépend de certaines conditions extérieures : de la présence de l'oxy- » gène, de la nourriture, d'un certain degré d'humidité et de chaleur, » conditions que l'ancienne physiologie considérait à tort comme une » espèce d'*irritant* indispensable à la vie. L'échange de matière qui » s'opère sans cesse dans les êtres organisés les met en état de trans- » former de l'énergie potentielle en force vive et *vice versa*, mais elle » est aussi la cause qui les assujettit à une évolution temporelle, se ter- » minant par la mort de l'individu. »

§ 13.

La *scissiparité* ou *scissiparie* consiste en ceci : que l'élément anatomique grandit, atteint une dimension qui dépasse sensiblement sa taille moyenne, le noyau fait de même et le nucléole ; alors on voit ce dernier se partager, au sein du noyau, en deux nucléoles plus petits que celui dont ils dérivent. Le noyau, comme sollicité à partir de ce moment par deux centres, s'étire, devient allongé, prend la forme d'un biscuit, puis se partage en deux noyaux plus petits que le noyau primitif, munis l'un et l'autre d'un nucléole, et qui s'écartent. Les noyaux agissent sur le corps cellulaire comme les nucléoles ont agi sur eux-mêmes : la cellule se divise en deux cellules qui s'éloignent l'une de l'autre ; ou bien elle se clive, se partageant par une véritable fêlure

(1) *Congrès des naturalistes allemands à Leipzig*, in *Rev. scient.*, 10 oct. 1874.

en deux cellules ayant chacune leur noyau, et qui restent en contact dans le tissu.

Le partage du noyau dans les cas de scissiparie a donné lieu ces temps-ci à de nombreux travaux, parmi lesquels on peut citer en première ligne le traité spécial de Strasburger (*Ueber Zellbildung und Zelltheilung*, Iéna, 1875). Les phénomènes signalés par lui et par Butschli (*Zeitsch. f. wiss. Zoologie*, Bd XXV) paraissent facilement observables sur l'épithélium cornéen de la grenouille et même du lapin, quand on provoque la régénération de celui-ci (voy. Mayzel, *Centralblatt*, 20 novembre 1875). Il convient, dans ce cas, d'observer des organes macérés dans l'acide chromique à 0,2 p. 100, et non dans les chromates ni dans la liqueur de Müller. Les apparences que présentent les noyaux en segmentation sont assez variables; elles n'ont pas encore été d'ailleurs analysées sur les animaux dont nous parlons avec une précision suffisante : dans beaucoup de cas, la substance cellulaire autour du noyau qui s'allonge présente des stries tantôt rayonnantes autour d'un seul point (*aster*), et tantôt paraissant émaner de deux foyers conjugués (*amphiaster*). Le trajet de ces stries est parfois accusé seulement par des granulations qui peuvent prendre entre les deux foyers, une position plus ou moins régulière.

A côté de la scissiparie comme mode de multiplication des éléments anatomiques, il faut signaler encore la *gemmiparité* ou *gemmiparie*. La gemmiparie consiste, ainsi que l'indique son nom, dans la production, à la surface d'un être vivant, d'une sorte de bourgeon d'abord homogène, puis qui grandit et s'organise progressivement de manière à constituer un être semblable à celui sur lequel il s'est développé; après quoi il peut, selon les cas, se détacher ou rester adhérent à sa souche. Le développement des torules (§ 405), des polypes d'eau douce, etc., sont des exemples de multiplication par gemmiparie.

Or on doit rapprocher de la gemmiparie un mode spécial de production des éléments anatomiques dans lequel ceux-ci naissent par une sorte de bourgeonnement, d'éléments différents d'eux; on assiste, dans ce cas, à une véritable *épigenèse*. C'est ainsi que les spermatoblastes donnent naissance aux spermatozoïdes (§ 609); c'est ainsi, d'autre part, que les hématies naissent chez l'embryon aux dépens des cellules qui tapissent les lacunes ou les vaisseaux de l'aire vasculaire (§ 139); et plus tard chez l'adulte, selon toute probabilité, aux dépens d'éléments de certains organes spéciaux tels que la rate (§ 140).

§ 19.

La même nature complexe qu'on peut observer dans le corps cellulaire, paraît se retrouver dans le noyau (1). Sur différents éléments de la larve de *Salamandra maculata*, on peut observer pendant la vie à l'intérieur du noyau, en se plaçant dans de bonnes conditions d'éclairage, un réticulum formé d'une substance spéciale distincte de celle où il est plongé. Ce réticulum est lui-même en rapport avec le nucléole, comme le noyau est en rapport dans le corps cellulaire avec le «protoplasme».

§ 46.

Éosine. — L'éosine, dont l'usage a été introduit en histologie par Fischer (2), s'emploie en solution alcoolique ou aqueuse très-diluée (3). Le mieux est d'avoir une solution titrée, au centième par exemple, dont on verse, suivant les besoins, quelques gouttes dans de l'eau distillée. Les pièces ne doivent y séjourner que fort peu de temps, quelques minutes. Elles sont ensuite montées dans de la glycérine légèrement salée pour empêcher la diffusion de l'éosine, ou bien additionnée elle-même d'une faible proportion d'éosine.

On peut résumer ainsi (4), les propriétés électives de l'éosine. Elle colore la plupart des corps cellulaires, et par contre un petit nombre seulement de noyaux : ceux des cellules endothéliales, des tubes nerveux, des cellules fibro-plastiques, etc. Les noyaux des cellules épithéliales, des muscles striés, des fibres-cellules restent incolores ; de même la substance fondamentale du cartilage, les fibres lamineuses. Les leucocytes ne sont pas teints par l'éosine en solution faible, alors que la substance contractile des muscles, les fibres élastiques prennent une coloration rouge très-accentuée.

Nous avons indiqué (§ 154) le parti qu'on pouvait tirer de l'éosine pour l'étude du développement des hématies.

(1) Voy. *Beobachtungen über die Beschaffenheit des Zellkerns*, par W. Flemming, in *Arch. f. mikr. Anat.*, 1876; du même, *Zur Kenntniss des Zellkerns*, *Ctbl.*, 19 mai 1877; *Bau des Zellkerns*, par Langhans, *Ctbl.*, 1876, n° 50; voy. également, *Weitere Nachrichten über den Bau des Zellkerns*, par Th. Eimer, in *Arch. f. mikr. Anat.*, 1877.

(2) *Eosin als Tinctionsmittel für mikroskopische Praeparate*, in *Arch. f. mikr. Anat.*, 1875.

(3) L'éosine soluble dans l'eau, qu'on utilise pour les études microscopiques, est le sel de potasse d'un principe colorant non azoté, insoluble dans l'eau, connu dans le commerce sous le nom de primerose.

(4) Voy. J. Renaut, *Application des propriétés électives de l'éosine soluble dans l'eau à l'étude du tissu conjonctif*, in *Arch. de phys.*, 1877, n° 1

Violet de dahlia. Cellules protoplasmiques.—Le violet de dahlia (1) peut être employé en solution alcoolique ou aqueuse. Ehrlich (2) conseille la solution suivante : alcool absolu 50 cent. cubes ; eau distillée 100 cent. cubes ; acide acétique 12 1/2 ; violet de dahlia, q. s. pour que la solution soit presque concentrée.

Ce réactif a pour propriété élective importante de colorer certains éléments du tissu conjonctif qui, en dehors de cette réaction, se laissent distinguer difficilement des cellules fibro-plastiques ordinaires (comp. § 66). Waldeyer toutefois avait déjà noté l'aspect granuleux particulier de ces cellules auxquelles il avait même donné le nom de *Plasmazellen* (3).

Voici comment on procédera (4) pour les découvrir dans la langue de la grenouille ou du crapaud où elles sont très-abondantes : on tend fortement l'organe sur un cadre de liége ; avec le scalpel et la pince, on enlève l'épithélium des deux faces. La pièce est ensuite plongée pendant vingt-quatre heures dans de l'alcool à 30 degrés, après quoi on remplace l'alcool par la solution de dahlia qu'on laisse agir de 12 à 24 heures. Si la précipitation du dahlia s'est bien opérée, toute la préparation paraît colorée en violet intense. On la soumet alors à un lavage de quelques minutes dans de l'alcool dilué ou simplement dans de l'eau distillée, et on la prépare dans l'essence de térébenthine. On peut également se servir de glycérine, seulement il est bon, vu la grande solubilité du violet de dahlia, de laisser la pièce séjourner pendant quelque temps dans un mélange de glycérine et d'eau, avant de la monter définitivement.

Le corps des cellules protoplasmiques se montre alors fortement coloré en violet, avec le noyau se détachant en clair ; les autres éléments du tissu conjonctif, de même que les cellules épithéliales ne présentent qu'une légère teinte violette, plus faible que celle des noyaux.

Chez les mammifères, la forme et les dimensions de ces éléments anatomiques, varient considérablement, non-seulement d'une espèce à l'autre, mais encore chez le même animal suivant les organes envisagés. Tantôt ils sont complétement sphériques et tantôt offrent de légers prolongements. Quelques-uns sont aplatis.

Ehrlich (*loc. cit.*) aurait retrouvé ces éléments dans la plupart des organes, dans la langue, l'estomac, l'intestin, les glandes lymphatiques, la rate, le thymus, le foie, le pancréas, la mamelle, les poumons,

(1) Syn. : Monophenylrosaniline, dahliaaniline.

(2) *Beiträge zur Kenntniss der Anilinfaerbungen und ihre Verwendung in der mikroskopischen Technick*, in *Arch. f. mikr. Anat.*, Bd XIII, 2 Heft.

(3) *Ueber Bindegewebeszellen*, in *Arch. f. mikr. Anat.*, Bd XI.

(4) Renseignements fournis par M. Nammacher.

l'utérus, le derme, le mésentère, la choroïde, la dure-mère, etc. Nous les avons signalés dans les glandes salivaires (§ 387), et il convient probablement de rapporter à la même variété histologique, la seconde espèce de cellules décrites dans le corps vitré (§ 513).

Au contraire, d'après Ehrlich, les cellules protoplasmiques seraient très-rares dans le rein; elles manqueraient complétement dans les capsules surrénales et le testicule.

§ 54.

Le nom de « cellules embryonnaires » a été très-fréquemment appliqué à des éléments rencontrés dans certaines productions pathologiques, sans qu'on ait pris soin d'établir les ressemblances chimiques et morphologiques pouvant exister entre eux et les véritables cellules embryonnaires munies d'un noyau et dérivant des sphères de segmentation. On a cru de même pouvoir assimiler ces cellules embryonnaires décrites dans les productions pathologiques aux leucocytes, sans établir davantage la communauté de caractères vitaux justifiant cette désignation. C'est ainsi que l'éosine colore les cellules dites embryonnaires des tumeurs (sans y faire apparaître de noyaux) comme les corps fibro-plastiques et, au contraire, ne colore pas les leucocytes dans les vaisseaux (Herrmann).

§ 135.

D'après Malassez (*Comptes rendus de l'Académie des sciences* du 6 août 1877), la quantité moyenne d'hémoglobine contenue dans une hématie, oscillerait entre 27,7 et 31,9 millionièmes de millionième de gramme. Malassez exprime cette unité de poids pas le signe $\mu\mu$gr.

§ 186.

Développement du thymus. — L'évolution du thymus, dont la régression paraît pouvoir être très-tardive, présente de si grandes différences selon les individus qu'il paraît difficile d'en tracer le tableau général : nous nous bornerons à indiquer ici un certain nombre de faits particuliers (1).

Sur un embryon humain de 2 centimètres, les coupes passant par

(1) Voy. M. Dahms, *Étude sur le thymus*. Thèse, Paris, 1877.

le cou, au niveau du bord supérieur du sternum, montrent le thymus divisé en deux portions accolées de chaque côté aux carotides. L'organe formé de tissu épithélial (1) présente dans son centre une cavité nettement limitée.

Sur un enfant *d'un mois*, le thymus se montre formé de cellules volumineuses, granuleuses, rappelant un peu par leur aspect, les cellules interstitielles de l'ovaire (§ 633), mais cette apparence est limitée à quelques lobules. Ces cellules paraissent contenues tantôt seules, tantôt au nombre de deux ou trois entre des cloisons de tissu lamineux. On distingue des globes épidermiques.

Sur un enfant de *deux ans*, le tissu glandulaire est homogène, partout très-nettement limité au sein de la trame ambiante : globes épidermiques.

Sur un adolescent de *seize ans*, la régression de l'organe est complète, les grains glanduleux ont considérablement diminué de volume. Ils sont irréguliers, épars dans la trame conjonctive. Le tissu glandulaire est comme envahi par le tissu lamineux ambiant qui semble pénétrer au milieu de ses éléments et les dissocier. En effet, autour des restes des grains glandulaires, on voit des cellules d'apparence épithéliale éparses et de plus en plus rares à mesure qu'on s'éloigne du centre de ces lobules en désagrégation. Au milieu des cellules éparses se voient aussi des cellules adipeuses peu développées. Le tissu glandulaire est resté toutefois beaucoup plus riche en vaisseaux que le tissu ambiant; on y trouve encore des globes épidermiques.

Sur un adulte de *vingt-cinq ans*, l'aspect est le même, le tissu glandulaire est seulement en masses plus denses, et les cellules adipeuses sont plus nombreuses autour de lui.

Sur un vieillard de *cinquante ans*, le tissu glandulaire est en masses irrégulières mais denses, parfois arrondies, ayant conservé quelque chose de leur aspect primitif. Il ressemble beaucoup plus à celui de l'enfant qu'à celui des deux sujets de seize et de vingt-cinq ans. Les grains glanduleux sont limités par des cloisons très-régulières de tissu adipeux, à larges cellules pressées les unes contre les autres, offrant exactement la disposition qu'on trouve sur le bœuf de boucherie.

(1) Sur un embryon de porc de 20 millimètres, l'épithélium de la cavité du thymus, l'épithélium de la trachée et l'épithélium de l'œsophage observés sur les coupes du cou, ont exactement la même apparence, et se colorent de même par les réactifs. Ces trois épithéliums sont formés de noyaux ovoïdes mesurant environ 6 sur 8 μ, rapprochés, étagés sur 5 à 6 rangs.

§ 203.

La myéline, sur les pièces conservées dans divers réactifs, présente des altérations variant comme la nature de ceux-ci. Lanterman (1) a signalé une structure écailleuse qu'elle prend souvent. Elle semble alors formée d'écailles cylindriques se recouvrant les unes les autres dans un ordre qui n'a rien de régulier. De même Henle et Merkel (2) avaient déjà signalé, en 1869, l'apparence en réseaux que prend, au contraire, la myéline après un séjour prolongé dans certains réactifs. Ces dispositions, par leur variété même, semblent contingentes, et on n'a pu, jusqu'à présent, établir aucune relation certaine entre ces apparences et une constitution définie du manchon de myéline, qu'on doit en conséquence regarder et décrire comme homogène.

§ 235.

D'après Renaut (art. NERFS du *Dictionnaire encyclopédique des Sciences médicales*), la disposition des étranglements indiquée par Ranvier sur les nerfs traités par l'acide osmique, se verrait sur les nerfs observés pendant la vie dans le poumon de la grenouille au moyen de l'appareil de Holmgreen (§ 156). On reconnaîtrait sur ces tubes nerveux : 1° des étranglements équidistants au niveau desquels la myéline paraît manquer; 2° au milieu de ces étranglements, le noyau; 3° le cylindre d'axe traversant ces étranglements sous forme d'un filament gris pâle.

(1) *Ueber den feineren Bau der markhaltigen Nervenfasern*, in *Arch. f. mikr. Anat.*, Bd XIII.
(2) *Loc. cit.*, in *Henle u. Pfeufer's Zeitsch.*

FIN

TABLE ALPHABÉTIQUE

A

Accroissement interstitiel (ossification), 434.
Acervule, 337.
Acide acétique (réactif), 66.
— azotique (réactif), 66.
— chlorhydrique (réactif), 66.
— chromique (réactif), 67.
— osmique (réactif), 67.
— picrique (réactif), 67.
Acinus, 191.
Adénoïde. Voy. TISSU.
Albinisme, 501.
Albuginée, 722.
Alcool (réactif), 65.
Algues, 37.
Allantoïde, 789.
Altérations cadavériques, 37.
Amnios, 795.
Amygdales, 536.
Amyloïdes (corps), 2, 39.
Anatomie générale, 2.
Aniline (sels), 70.
Anneaux fibreux du cœur, 252.
Annexes du fœtus. Voy. ENVELOPPES.
Annexes de l'œil, 660.
Anthracosis, 600.
Anus, 564.
Appareil de l'audition, 667.
— de la circulation, 211.
— digestif, 509.
— génital femelle, 748.
— génital mâle, 722.
— de la respiration, 585.
— de la vision, 606.
— urinaire, 701.
Arachnoïde, 340.
Arc de Corti, 685.
Artère abdominale, 263.
— basilaire, 261.
— fémorale, 261.
— hypogastrique, 263.
— iliaque primitive, 263.
— pulmonaire, 262.
Artère rénale, 261.
— splénique, 261.
— sous-clavière, 261.
— utérine, 263.
Artères, 258, 259.
— développement, 263.
— étude, 264.
— vieillesse, 263.
Axe. Voy. CYLINDRE D'AXE.
Axes nus, 354.
Azotate d'Ag. Voy. NITRATE.

B

Bactéries, 37, 544.
Bandelette sillonnée, 678.
— sillonnée (développement), 680.
Bande obscure centrale (fibrille musculaire), 149.
Bande vasculaire, 684.
Basalmembran, 197.
Bassinets, 713.
Bâtonnets (rétine), 630.
Bichromate de potasse, d'ammoniaque (réactif), 68.
Bile, 574.
Blastème, 21.
— sous-périostal, 441.
Bleu de Prussse soluble, 246.
Boue splénique, 581.
Bourrelets cartilagineux, 453.
Bourses, 723.
Bronches, 595.
Brownien (mouvement), 43.
Bruit musculaire, 464.
Bulbe central, 372.
Bulbe dentaire, 521.
Bulbe et nerfs olfactifs, 587.
Bulbe uréthral, 745.

C

Cadres terminaux, 691.
Caduque, 771.

Calcification (ossification), 439.
Canal central de la moelle, 324.
— central de la moelle (développement), 330.
— cholédoque, 574.
— cochléen, 677.
— cystique, 574.
— hépatique, 574.
— de Müller, 703.
Canalicules biliaires, 571.
— osseux, 413.
— séminifères, 723.
Canal nasal, 666.
Canaux déférents, 737.
— demi-circulaires membraneux, 671.
— demi-circulaires membraneux (développement), 673.
— éjaculateurs, 741.
— galactophores, 492.
— de Havers, 418.
— poreux (ovule), 73.
— du suc, 106.
Capillaires hépatiques, 569.
— physiologie, 234.
— de la première variété, 232.
— de la seconde variété, 235.
— de la troisième variété, 236.
— sanguins (genèse), 237.
Capsule du cristallin, 650.
— surrénale, 381.
Capsules articulaires, 451.
— cartilagineuses, 402.
Carmin, 62, 246.
Caroncule lacrymale, 662.
Caroncules myrtiformes, 781.
Cartilage, 399.
— fœtal, 407.
— de Meckel, 445.
— tarse, 660.
Cartilages articulaires, 408.
— costaux, 408.
— (développement), 404.
— épiphysaires, 432.
— du larynx, 409.
— du nez, 409.
— primordiaux, 430.
— de la trachée, 409.
— vieillesse, 403.
Cavité blastodermique ou germinative, 81.
— buccale, 533.
— innominée, 89.
— pleuro-péritonéale, 89.
Cellule, 7.
Cellules adipeuses, 107.
— angioplastiques, 239.
— en araignée, 302.
— auditives, 672.
— blastodermiques, 80.
— bordantes (glandes, estomac), 551.
— caliciformes, 181.
— cartilagineuses, 400.
Cellules ciliées internes, 687.
— de Claudius, 694.
— de la cornée, 610.
— de Corti, 692.
— crénelées, 174.
— de Deiters, 692.
— de la dentine, 523.
— embryonnaires, 80, 82, 804.
— embryonnaires du feuillet moyen (descendance), 90.
— de l'épendyme, 323.
— étoilées du foie, 569.
— fibro-plastiques, 103, 120.
— ganglionnaires, 293, 365.
— géantes (nerveuses), 307.
— hépathiques, 567.
— interstitielles de la muqueuse utérine, 765.
— interstitielles de l'ovaire, 749.
— interstitielles du testicule, 731.
— jumelles, 691.
— mastoïdiennes, 669.
— médullaires (des poils), 501.
— de la membrane granuleuse, 753.
— muqueuses, 207, 210, 277.
— musculaires primitives, 156.
— nerveuses, 293.
— nerveuses primitives, 327.
— olfactives, 587.
— osseuses, 416.
— pigmentaires, 111.
— principales (glandes, estomac), 551.
— propres de l'ovisac et de l'ovaire, 749.
— protoplasmiques, 529, 803.
— de soutien, 694.
— tendineuses, 132.
— testiculaires, 725.
— vasoformatives, 243.
Cément, 515.
— (développement), 526.
Centre phrénique du lapin, 279.
Centres nerveux (développement), 326.
Cérumen, 485, note.
Chair de poule, 504.
Chambre humide, 55.
Champs de Cohnheim, 143.
Chapeaux de dentine, 525.
Charbon pulmonaire, 46.
Chloral (réactif), 65.
Chlorure d'or (réactif), 69.
Chondrine, 400.
Chondroplastes, 400.
Chorion (embryon), 73.
— (premier), 786.
— (deuxième), 787.
— (troisième), 970.
— des muqueuses, 196.
Choroïde, 619.
— (développement), 659.
Chromoblastes, 106, 126.
Chyle, 229.

Cicatricule de l'œuf du poulet, 81.
Cils vibratiles, 176.
— vibratiles (développement), 180.
Ciment intercellulaire, 4.
Circulation dans les capillaires, 244.
Circonvolutions cérébrales, 307.
— du cervelet, 305.
Citernes lymphatiques, 277.
Clitoris, 782.
Cærulescence, 14.
Cœur, 248.
Col de l'utérus, 778.
Colobome, 653.
Colonnes de Bertin, 705.
— de Morgagni, 564.
— musculaires, 144.
Colorants (réactifs), 62.
Conduit auditif, 667.
Conduits lacrymaux, 666.
Cônes, 632.
Conjonctif. Voy. Tissu.
Conjonctive, 662.
— (nerfs), 663.
— (vaisseaux), 663.
Connexions du squelette, 448.
Contractilité, 23, 30.
Contraction, 463.
Compte-globules, 213.
Concrétions prostatiques, 739.
Corde dorsale, 429.
Cornée, 608.
— (développement), 658.
— (nerfs), 617.
— (vaisseaux), 616.
Cornets, 586.
Corps amyloïdes, 2, 39.
— amyloïdes de l'épendyme, 325.
— caverneux, 745.
— cellulaire, 7.
— ciliaire (développement), 660.
— fibro-plastiques de l'épiderme, 481.
— jaunes, 757.
— rhomboïdal, 305, note.
— vitré, 651.
— vitré (développement), 654.
— de Wolff, 701.
— de Wolff (destinée), 704.
Corpuscules du colostrum, 491.
— du goût, 540.
— de Krause, 372.
— de Malpighi, 582.
— de Pacini, 373.
— du tact ou de Meissner, 376.
Cotylédons, 794.
Couche de cellules nerveuses (rétine), 637.
— cornée (épiderme), 480.
— externe à noyaux (rétine), 635.
— de fibres nerveuses (rétine), 638.
— granuleuse, 687.
— grise (cervelet), 306.
— intermédiaire (rétine), 636.
Couche interne à noyaux ou à myélocytes (rétine), 636.
— de Jacob, 630.
— limitante antérieure (cornée), 615.
— de Malpighi, épiderme, 480.
— ostéogène, 441.
— pigmentaire (rétine), 629.
— rouillée (cervelet), 306.
Coupes, 56.
— des membranes minces, 60.
Couples cellulaires, 309.
Crête acoustique, 672.
Cristallin, 648.
— (développement), 655.
Cristalloïdes, 650.
— (développement), 657.
Cristaux, 46.
— de l'otoconie, 673.
Cumulus proliger. Voy. Disque.
Cuticule de l'émail, 515.
Cylindre d'axe, 298, 311.

D

Dartoïques (fibres), 120.
Dartos, 723.
Dents, 509.
— (descendance), 526.
— (développement), 516.
— du premier rang, 679.
Dentine, 511.
Dépôt gingivo-dentaire, 545.
Derme, 473.
— sous-unguéal, 496.
Déterminisme, 386.
Développement des tissus, 49.
Diapédèse, 234.
Diarthroses, 451.
Disdiaclastes, 154.
Disparition de la vésicule germinative, 76.
Disque mince (fibrille musculaire), 149.
— proligère, 753.
— secondaire (fibrille musculaire), 150.
Disques de Bowman, 146.
— intervertébraux, 448.
Dissociants (liquides), 56.
Durcissants (liquides), 56.
Dure-mère, 342.

E

Eau (réactif), 64.
— oxygénée, 64.
Éclaircissants (réactifs), 61.
Ectoderme, 83.
Élasticité, 13.
Éléments anatomiques, 1, 5.
— lamineux (descendance), 136.
— musculaires, 148.
— nerveux (descendance), 333.
— de l'ovaire (descendance), 762.

Éléments du rein (descendance), 715.
— de la rétine (descendance), 654.
— du testicule (descendance), 734.
— du tissu osseux (descendance), 444.
— nerveux (physiologie), 386.
Émail (développement), 525.
Éminence blastodermique, 86.
Encastrement, 59.
Encollage, 58.
Endocarde, 251.
Endoderme, 83.
Endothélium, 186.
Enduits de la langue, 543.
Enveloppe cellulaire, 7.
Enveloppes du fœtus, 784.
Éosine (réactif), 802.
Épiblaste, 83.
Épiderme, 479.
— (poil), 502.
Épididyme, 734.
Épiglotte, 589.
Épiploon (grand), 208.
Épithélium cornéen, 615.
— cylindrique, 175.
— germinatif, 89.
— lymphatique, 272.
— nucléaire, 171.
— ovarien, 750.
— pavimenteux, 172.
— polyédrique, 172.
— prismatique, 175.
— des séreuses, 186, 206.
— du sillon spiral interne, 680.
— stratifié, 173.
— des vaisseaux, 186, 230.
— vibratile, 175, 176.
Épithéliums, 168.
— (genèse), 170.
Espaces cornéens, 612.
— épicérébraux et épispinaux, 322.
— lymphatiques, 106, 121.
Estomac, 550.
Étude spectroscopique du sang, 217.
Excitants, 395.

F

Faisceaux striés, 138.
— striés (développement), 156.
Familles cartilagineuses, 402.
Fatigue musculaire, 464.
Fenêtre ronde, 670.
Fermeture des préparations, 63.
Feuillet externe primitif, 81.
— fibro-intestinal, 88.
— musculo-cutané, 88.
Feuillets, 82, 83.
Fibres-cellules, 159.
— (développement), 162.
— (étude), 161.
Fibres de Corti, 688.
Fibres du cristallin, 648.
— élastiques, 115.
— lamineuses, 111, 119.
— lisses. Voy. FIBRES-CELLULES.
— de Müller, 639.
— musculaires cardiaques, 248.
— radiaires, 328.
— de Remak, 353.
— de Sharpey, 419.
Fibrille musculaire en action, 151.
Fibrilles moniliformes, 355.
— primitives (musculaires), 144, 148.
— primitives (nerveuses), 355.
Fibrine coagulée, 229.
Fibro-cartilages, 409.
Figures épithélioïdes, 273 (note).
— kératoïdes, 273.
Filaments de Pürkinje, 255.
Fil terminal, 341.
Fin des éléments, 36.
Fixation de substances colorantes par les éléments, 34.
Flétrissement des cellules cartilagineuses dans l'ossification, 439.
Foie (développement), 576.
— et voies biliaires, 565.
— (vaisseaux lymphatiques), 575
Follicules clos (intestin), 562.
— des dents permanentes, 526.
— glandulaires de l'urèthre, 720.
— glomérulés, 191.
— de Graaf mûrs, 753.
— simples, 190.
Fosses nasales, 585.
Fovea centralis, 642.
Franges synoviales, 452.
Fuchsine (réactif), 70.

G

Gaîne de Schwann, 349.
Gaînes lamelleuses des nerfs, 358
— périvasculaires, 321.
— tendineuses, 471.
Ganglion spiral, 675.
Ganglions, 365.
— (développement), 370.
— (étude), 370.
Gelée de Rolando, 302.
— de Stilling, 302, et 305 note.
Gencives, 534.
Genèse, 20.
Gland, 745.
Glande coccygienne, 385.
— en grappe composée, 191.
— en grappe simple, 191.
— intercarotidienne, 385.
— thyroïde, 603.
Glandes, 189.
— de la base de la langue, 542.

Glandes de Brünner, 560.
— closes, 192.
— (développement), 194.
— lacrymales, 664.
— de Lieberkühn, 554.
— de Littre, 720.
— lymphatiques, 282.
— de Meibomius, 661.
— de Méry, 721.
— de la muqueuse utérine, 768.
— naso-trachéales, 586.
— de Pacchioni, 343.
— de la peau, 483.
— à pepsine, 551.
— de Peyer, 562.
— pileuses, 487.
— salivaires, 528.
— salivaires (conduits excréteurs), 532.
— salivaires (physiologie), 532.
— salivaires (vaisseaux et nerfs), 533.
— sébacées, 487.
— sébacées (développement), 489.
— sébacées (préparation), 489.
— (structure), 190.
— sudoripares, 483.
— sudoripares de l'aisselle, 485.
— sudoripares du bord libre des paupières, 485.
— sudoripares du conduit auditif, 485.
— sudoripares (développement), 486.
— de Tyson, 746.
— vasculaires, 193.
— vulvo-vaginales, 782.
Globe oculaire (développement), 652.
Globes vitellins, 80.
Globules de dentine, 513.
— du lait, 490.
— polaires, 77.
— rouges. Voy. HÉMATIES.
Globuline, 215.
Glomérule de Malpighi, 706.
Glycérine (réactif), 64.
Grain glandulaire, 191.
Grandes et petites lèvres, 782.
Grand sympathique, 364.
Granulations, 39.
— graisseuses, 41.
— minérales, 45.
— pigmentaires, 44.
Gros intestin, 563.

H

Habitude, 390.
Hématies, 212.
— embryonnaires, 226.
— (genèse), 224.
— (physiologie), 223.
— (réactions), 218.
Hématoblastes, 241.
Hématoxyline (réactif), 70.
Hémisphères (développement), 330.
Hémoglobine, 215.
Hérédité, 799.
Histologie (définition), 1.
Hyaloïde (membrane), 639.
Hyaloïde (développement), 655.
Hydatide de Morgagni, 736.
Hygrologie, 2.
Hymen, 781.
Hypoblaste, 83.

I

Imprégnation de l'ovule par les spermatozoïdes, 76.
Injections, 245.
Instinct, 390.
Intestin, 554.
— grêle, 554.
Iode (teinture), 69.
Iodsérum, 54.
Iridocytes, 136, 622, note.
Iris, 623.
— (développement), 660.
— (vaisseaux et nerfs), 625.
Irritabilité, 29.
Ivoire, 511.

L

Lait, 490.
Lame basilaire, 681.
— élastique postérieure (cornée), 616.
— médiane (fibrille musculaire), 148.
— osseuse, 675.
— terminale (fibrille musculaire), 148.
Lamina cribrosa, 607.
— fusca, 621.
Lamineux. Voy. CONJONCTIF.
Langue, 536.
— (papilles), 537.
— (développement), 546.
Larynx, 590.
Leptothryx buccalis, 545.
Leucocytes, 91.
Lèvres, 533.
Ligament spiral, 683.
— dentelé, 340.
Ligaments du côlon, 558.
— interarticulaires, 452.
— jaunes, 451.
Limaçon, 674.
— (développement), 697.
— (étude), 699.
Limitante interne (rétine), 639.
— externe (rétine), 635.
Liqueur de Müller, 56, 68.
Liquide folliculaire, 753.
— des vésicules séminales, 740.
Liquides indifférents, 54.
Lobule pulmonaire, 596.
Lobules hépatiques, 566.

Locus luteus, 305 note.
— niger, 587.
— rubrum, 305 note.
Lophioderme des batraciens (développement), 100.
Luette, 535.
Lunules (glandes salivaires), 531.
Lymphatiques, 270, 273.
— (développement), 275.
— (étude), 274.
Lymphe, 229.

M

Mamelle, 491.
— (développement), 493.
Mamelon, 493.
Matière amorphe du tissu conjonctif, 120.
Matières fécales, 565.
Matrice unguéale, 496.
Maxillaire inférieur (développement), 445.
Médullocelles, 423.
Membrane basilaire, 197.
— chorio-capillaire, 620.
— clignotante, 662, note.
— de Corti, 694.
— fibreuse (follicules de Graaf), 756.
— granuleuse, 753.
— intermédiaire, 197.
— préformative, 521.
— propre, 755.
— de Reissner, 677.
— réticulée, 690.
— de Schneider, 585.
— du tympan, 668.
Membranes, 195.
Méninges, 338.
Mésoblaste, 83.
Mésoderme, 83.
Micrococcus, 543.
Microtomes, 57.
Migration des leucocytes, 96.
Modifications de la muqueuse utérine pendant la grossesse, 771.
Moelle épinière (étude), 343.
— des os, 423.
— des os, vaisseaux et nerfs, 428.
— des os (gélatiniforme), 427.
— des os (grasse), 427.
— des os (rouge ou fœtale), 427.
Môles hydatiques, 788.
Motrices (cellules nerveuses), 299.
Mouvement brownien, 43.
Multipolaires (cellules nerveuses), 298.
Muqueuse des joues, 534.
— pituitaire, 585.
— de la caisse, 669.
— utérine, 769.
Muqueuses, 195.
— dermoïdes, 196.
— (développement), 198.
Muqueuses à épithélium prismatique, 197
— (étude), 198.
Mur germinatif, 81.
— gingival, 517.
Muscle ciliaire, 623.
— de Müller, 623.
Muscles (capillaires), 457.
— (couleur), 456.
— (descendance), 257.
— lisses, 163.
— lisses (physiologie), 166.
— lisses (texture), 163.
— lisses (vascularité), 165.
— striés, 137.
Musculaire. Voy. Tissu et Fibres.
Myéline, 311.
Myélocytes, 292.
Myéloplaxes, 425.
Myolemme, 139.
Myosine, 464.

N

Nerf cochléen, 675.
— optique (développement), 654.
Nerfs des os, 421.
— périphériques, 345.
— des sens spéciaux, 346.
— trophiques, 392.
— (vascularité), 362.
Névraxe, 319.
Névrilité, 30.
Névroglie, 302.
Nitrate d'argent (action sur les cellules et les tubes nerveux), 313.
— d'argent (action sur les épithéliums), 200.
— d'argent (action sur le tissu lamineux), 113.
— d'argent (réactif), 69.
Nodules (nerveux), 378.
Nota primitiva, 87.
Notocorde, 429.
Noyau, 7.
— vitellin, 78.
Noyaux musculaires, 140.
— à queue, 292.
Nucléole, 7.
Nutrition, 3, 17.

O

Observation des muscles à la lumière polarisée, 153.
— du tissu osseux à la lumière polarisée, 420.
Œsophage, 548.
Œufs holoblastes, 80.
— méroblastes, 80.
— de Naboth, 779.

Olives, 305, note.
Ondes musculaires, 465.
Ongles, 495.
Ongles (développement), 497.
Oreille externe, 667.
— moyenne, 668.
— moyenne (développement), 670.
Organe de Corti, 685.
— de l'émail, 518.
— de Giraldès, 736.
— de Rosenmüller, 763.
Organes de la copulation, 743.
Osséine, 412.
Ossification, 431.
— directe, périostique, 435.
— enchondrale, 438.
— (étude), 447.
Ostéoblastes, 435.
Ostéoplastes, 413.
Ostoclastes, 438.
Ovaire, 748.
— (développement), 758.
— (vaisseaux et nerfs), 752.
Ovule, 72.
Ovules mâles, 726, note 2.

P

Pabulum, 11, 30, 33.
Pancréas, 561.
Papilles, 196.
— caliciformes (langue), 539.
— filiformes (langue), 538.
— foliées (langue), 539.
— fongiformes (langue), 538.
— de la peau, 475.
— nerveuses, 476.
— vasculaires, 477.
Parenchymes, 47, 189.
Paroi folliculaire (dents), 522.
— folliculaire (poil), 504.
— du sac lymphatique de la grenouille, 113, 276.
Parovarium, 704, 761.
Paupières, 660.
— (développement), 661.
Pavillon (trompe), 762.
Peau, 473.
— (développement , 482.
— (étude), 481.
— (muscles), 477.
— (nerfs), 478.
— (vaisseaux sanguins et lymphatiques), 478.
Peigne (oiseaux), 652, note.
Perception, 388, 389.
Péricarde, 252.
Périchondre, 411.
Perimysium, 250, 455.
Périnèvre, 357.
— (développement), 360.
— (étude), 361.
Périoste, 422.
Péritoine, 557.
Phalange unguéale, 445.
Phalanges, 690.
Pharynx, 547.
Picrocarminate d'ammoniaque, 62.
Pie-mère, 338.
Pigment, 13, 300.
Piliers du voile, 535.
— externes, 689.
— internes, 689.
Pinéale (glande), 336.
Pituitaire (glande), 334.
Placenta, 792.
— villeux, 791.
Plaques terminales motrices, 458.
— terminales (étude), 460.
Plasmazellen, 529, 803.
Plateau (épithélium cylindrique), 176.
Plèvres, 602.
Plexus d'Auerbach, 558.
— de Meissner, 558.
— terminaux nerveux, 354.
Pneumogastrique, 364.
Poils, 498.
— (développement), 507.
— follets, 508.
— (mue), 507.
— (papilles), 505.
— tactiles, 506.
Pores de la sueur, 484.
Portion ciliaire (rétine), 643.
Potasse (réactif), 68.
Poumon, 595.
— (développement), 601.
— (trame élastique), 598.
— (vaisseaux et nerfs), 599.
Pourpre rétinienne, 634.
Principes immédiats, 10.
Prépuce, 745.
Prismes de l'émail, 514.
Premiers développements, 75, 84.
Prévertèbres, 88.
Procès ciliaires, 622.
Prolongement axile ou de Deiters (cellule nerveuse), 296.
— basal (cellule nerveuse), 307.
— pyramidal (cellule nerveuse), 307.
Prolongements cellulaires (cellules nerveuses), 295.
Propriétés de la substance vivante, 11.
— d'ordre mathématique, 11.
— d'ordre physico-chimique, 13.
— d'ordre vital ou biologique, 17.
— organoleptiques, 16.
— du tissu musculaire, 462.
— vitales de la rétine, 645.
Prostate, 738.

Protée, 24.
Protoplasma, 23.
Pseudoglomérule, 715.
Pseudostomates, 203.
Pulpe dentaire, 510.
Purpurine (réactif), 70.
Pyramides de Malpighi, 705.

R

Racine (poil), 505.
Racines nerveuses, 363.
Rampe tympanique, 675.
— vestibulaire, 675.
Rapport des séreuses avec les lymphatiques, 275.
Rate, 581.
Rectum, 564.
Réfection de la muqueuse utérine, 777.
Réflexes, 390.
Région olfactive, 587.
Rein, 705.
— (développement), 714.
— (étude), 712.
— (vaisseaux et nerfs), 711.
Rempart maxillaire, 517.
Repli semi-lunaire, 662.
Repos des muscles, 462.
Réseau intra-musculaire (nerveux), 377.
— testiculaire, 734.
Résorption modelante, 433.
Rétine, 626.
— (développement), 653.
— (étude), 647.
— (vaisseaux), 644.
Rigidité cadavérique, 466.
Ruban axile, 87.

S

Sable cérébral, 341.
Sac lacrymal, 666.
— lymphatique de la grenouille, 276.
Salive, 543.
Sang, 228.
Sarcode, 24.
Sarcolemme, 139.
Sarcous elements, 154.
Scissiparité, 20, 800.
Sclérotique, 606.
— (développement), 658.
Secousse musculaire, 463.
Segmentation (de l'ovule), 78.
Segments musculaires, 149.
Segments nerveux, 351.
Sensation, 388.
Septum lucidum, 319.
Séreuses, 199.
Sérotine, 771.
Sésamoïde de la grenouille, 127.
Sillon spiral interne, 679.
— spiral externe, 684.
Sinus olfactifs, 586.
Sinus rhomboïdal des oiseaux, 332.
— veineux, 269.
Smegma préputial, 746.
Soude (réactif), 68.
Spermatoblastes, 725.
Spermatozoïdes, 726.
— (développement), 729.
— (étude), 730.
Sperme éjaculé, 742.
Squelette, 399.
— (développement), 429.
Stœchiologie, 10.
Stomates, 203.
Stries de Frommann et de Grandry, 314.
— longitudinales (faisceau strié), 141.
— transversales (faisceau strié), 146.
Structure des éléments, 4, 35, 47.
Sympexions, 38, 45.
Substance blanche (nerveuse), 310.
— blanche (nerveuse, développement), 332.
— blanche (nerveuse, vascularité), 320.
— choriale, 788.
— ferrugineuse, 300.
— fondamentale des poils, 500.
— grise cérébrale, 291.
— grise cérébrale (vascularité), 320.
— intermédiaire (muscles), 144, 460.
— osseuse, 411.
— unguéale, 495.
Surfaces articulaires, 431.
Synarthroses, 448.
Synchondroses, 448.
Syndesmoses, 450.
Synoviales, 451.
Système musculaire, 454.
— nerveux, 289.
— tendineux, 467.
Systèmes de Havers, 416.

T

Tache germinative, 74.
Tache jaune, 640.
Taches acoustiques, 672.
Tapis (choroïde), 622, note.
Tartre dentaire, 546.
Technique, 52.
Téguments et annexes, 473.
Tendons. Voy. Tissu et Cellules.
— embryonnaires, 131.
— (vaisseaux et nerfs), 469.
Terminaisons nerveuses, 371.
— nerveuses dans les muscles lisses, 377.

Terminaisons nerveuses (étude), 379.
Testicule, 722.
— (développement), 732.
Texture, 47.
Thymus, 286.
— (développement), 804.
Tissu adénoïde, 189, 193, 547, note.
Tissu adipeux, 123.
— allantoïdien, 784.
— artériel, 258.
— des canaux demi-circulaires, 671.
— cardiaque, 250.
— cardiaque (développement), 253.
— cartilagineux, 399.
— conjonctif ou lamineux, 99, 117.
— conjonctif sous-cutané, 479.
— cornéen, 609.
— érectile, 233, 743.
— érectile (développement), 744.
— fibreux, 127, 135.
— folliculaire (glandes lymphatiques), 282.
— ganglionnaire, 368.
— glandulaire (glandes lymphatiques), 282.
— jaune élastique, 124.
— lacunaire (glandes lymphatiques), 283.
— médullaire, 427.
— médullaire (développement), 429.
— muqueux, 117.
— musculaire strié, 454.
— musculaire strié (développement), 461.
— musculaire utérin, 764.
— osseux, 411, 416.
— osseux (circulation), 421.
— osseux (préparation), 421.
— osseux (vieillesse), 420.
— de l'ovaire, 751.
— phanérophore, 498.
— réticulé, 189.
— sous-arachnoïdien de la pie-mère et des canaux demi-circulaires, 125.
— spongieux, 745.
— tendineux, 127.
— tendineux (structure), 129.
Tissus, 46.
— constituants, 50.
— (produits), 50.
Toile choroïdienne, 340.
Torules, 544.
Tournesol (teinture), 71.
Trachée, 593.
Trijumeau, 364.
Trompe d'Eustache, 668.
Trompes, 762.
Tubes nerveux, 301.
— nerveux des centres, 310.
— nerveux périphériques, 345.
— nerveux (développement), 356.
Tubes nerveux (étude), 350.
— de Pflüger, 758.
— urinifères, 707.
Tunnel, 685.

U

Union des muscles aux tendons, 470.
— des tendons aux os, 471.
Uretères, 713.
Urèthre (femme), 720.
— (homme), 719.
Utérus, 764.
— (développement), 780.
— mâle, 741.
— (nerfs), 765.
Utricule prostatique, 741.
Uvée, 624.

V

Vagin, 781.
Vaisseau spiral, 681.
Vaisseaux droits, 734.
Valvules, 268.
— auriculo-ventriculaires et sigmoïdes, 252.
— cérébelleuses, 309.
Vasa aberrantia, 735.
Vascularité, 48.
Veine cave, 266.
— coronaire, 268.
— fémorale, 267.
— sus-hépatique, 267.
— utérine, 267.
Veines, 264.
— (développement), 269.
— (étude), 269.
— interlobulaires (foie), 570.
— intralobulaires, 570.
Verumontanum, 741.
Vésicule de Balbiani, 74.
— biliaire, 574.
— blastodermique, 85.
— close, 193.
— germinative ou de Pürkinje, 73.
— oculaire primitive, 652.
— oculaire secondaire, 653.
— ombilicale, 796.
Vésicules pulmonaires, 597.
— séminales, 740.
Vessie, 716.
Vestibule, 671.
Vibrions, 37, 544.
Villosités, 197.
— (intestin), 554.
— (chorion), 787.
Violet de dahlia (réactif), 803.
Vitellus, 72.
— (descendance), 22, 83.

Voies biliaires, 573.
— respiratoires, 589.
Voile du palais, 535.
Volonté, 389.
Voûte palatine, 535.
Vulve, 781.

Z

Zone lisse (lame basilaire), 682.
— pectinée ou striée (lame basilaire), 683.
— perforée (lame basilaire), 682.
— de Zinn (*zonula ciliaris*), 651.

FIN DE LA TABLE ALPHABÉTIQUE

TABLE DES MATIÈRES

Par suite d'une erreur typographique le chapitre VII n'existe pas.

PRÉFACE 1

CHAPITRE PREMIER. — GÉNÉRALITÉS 1

I. Histologie. — Anatomie générale. — Stœchiologie. — Éléments anatomiques. — Propriétés 1

II. Algues, vibrions, bactéries 37

III. Granulations, concrétions, corps amyloïdes, sympexions, cristaux, charbon pulmonaire 38

IV. Tissus 46

CHAPITRE II. — TECHNIQUE 52

CHAPITRE III. — OVULE. — PREMIERS DÉVELOPPEMENTS. — FEUILLETS DU BLASTODERME. — CELLULES EMBRYONNAIRES 72

CHAPITRE IV. — ÉLÉMENTS LIBRES. — LEUCOCYTES 91

CHAPITRE V. — DES TISSUS CONJONCTIFS 99

I. Constitution, éléments des tissus conjonctifs 99

II. Tissu lamineux 117

III. Tissu adipeux 123

IV. Tissu jaune élastique 124

V. Tissu sous-arachnoïdien, de la pie-mère et des canaux demi-circulaires 125

VI. Tissu tendineux et fibreux 127

CHAPITRE VI. — MUSCLES 137

I. Muscles striés 137

II. Fibres-cellules 159

III. Muscles lisses 163

CHAPITRE VIII. — ÉPITHÉLIUMS 168

I. Épithéliums nucléaires 171

II. Épithéliums polyédriques, pavimenteux, etc 172

III. Épithéliums cylindriques, prismatiques, vibratiles 175

IV. Épithélium des séreuses et des vaisseaux, endothélium 186

V. Tissus épithéliaux, produits, glandes, parenchymes, membranes 188

VI. Muqueuses 195

VII. Séreuses, action du nitrate d'argent sur les épithéliums 199

CHAPITRE IX. — APPAREIL DE LA CIRCULATION 211
I. Hématies 212
II. Sang, lymphe, chyle 228
III. Vaisseaux capillaires, injections 230
IV. Cœur 248
V. Artères 258
VI. Veines 264
VII. Vaisseaux lymphatiques 270
VIII. Glandes lymphatiques 282
IX. Thymus 286

CHAPITRE X. — SYSTÈME NERVEUX 289
I. Substance grise 291
II. Substance blanche 310
III. Développement des centres nerveux 326
IV. Glandes pituitaire et pinéale 333
V. Méninges 338
VI. Coupes du tissu nerveux central 343
VII. Nerfs périphériques 345
VIII. Ganglions 365
IX. Terminaisons nerveuses 371
X. Capsule surrénale. — Glandes coccygienne et intercarotidienne 380
XI. Physiologie des éléments nerveux 386

CHAPITRE XI. — SQUELETTE 399
I. Cartilage 399
II. Tissu osseux 411
III. Moelle des os 423
IV. Développement du squelette 429
V. Connexions du squelette 447

CHAPITRE XII. — SYSTÈME DES MUSCLES DE LA VIE DE RELATION 454

CHAPITRE XIII. — TÉGUMENT ET ANNEXES 473
I. Peau 473
II. Glandes 483
III. Ongles 495
IV. Poils 498

CHAPITRE XIV. — APPAREIL DIGESTIF 509
I. Dents 509
II. Développement des dents 516
III. Glandes salivaires 528
IV. Cavité buccale 533
V. Langue et organes gustatifs 536
VI. Pharynx 547
VII. Œsophage 548
VIII. Estomac 550
IX. Intestin 554
X. Foie et voies biliaires 565
XI. Rate 581

CHAPITRE XV. — APPAREIL DE LA RESPIRATION 585
I. Fosses nasales 585
II. Région olfactive 587

III. Voies respiratoires..... 589
IV. Poumon..... 595
V. Plèvre..... 602
VI. Glande thyroïde..... 603

CHAPITRE XVI. — APPAREIL DE LA VISION..... 606
I. Sclérotique, cornée, choroïde, iris..... 606
II. Rétine..... 626
III. Cristallin, corps vitré..... 648
IV. Développement du globe oculaire..... 652
V. Annexes de l'œil..... 660

CHAPITRE XVII. — APPAREIL DE L'AUDITION..... 667
I. Oreille externe..... 667
II. Oreille moyenne..... 668
III. Vestibule et canaux demi-circulaires..... 671
IV. Limaçon..... 674

CHAPITRE XVIII. — APPAREIL URINAIRE..... 701
I. Corps de Wolff..... 701
II. Rein..... 705
III. Développement du rein..... 714
IV. Vessie..... 716
V. Urèthre..... 719

CHAPITRE XIX. — APPAREIL GÉNITAL MALE..... 722
I. Testicule..... 722
II. Annexes..... 734
III. Organes de la copulation..... 743

CHAPITRE XX. — APPAREIL GÉNITAL FEMELLE..... 748
I. Ovaire..... 748
II. Trompes..... 762
II. Utérus..... 764
IV. Parties génitales externes..... 780

CHAPITRE XXI. — ENVELOPPES ET ANNEXES DU FŒTUS..... 784

ADDITIONS..... 799

FIN DE LA TABLE DES MATIÈRES

PARIS. — IMPRIMERIE E. MARTINET, RUE MIGNON, 2